

Mujer de 29 años con placa exulcerada eritematosa de la frente, resistente al tratamiento con estibogluconato de sodio (Glucantime®)

A 29 year-old woman with an erythematous exulcerated lesion of the forehead, resistant to treatment with sodium stibogluconate (Glucantime®)

Gerzaín Rodríguez

1. Profesor, Facultad de Medicina, Universidad de La Sabana, Chía, Cundinamarca

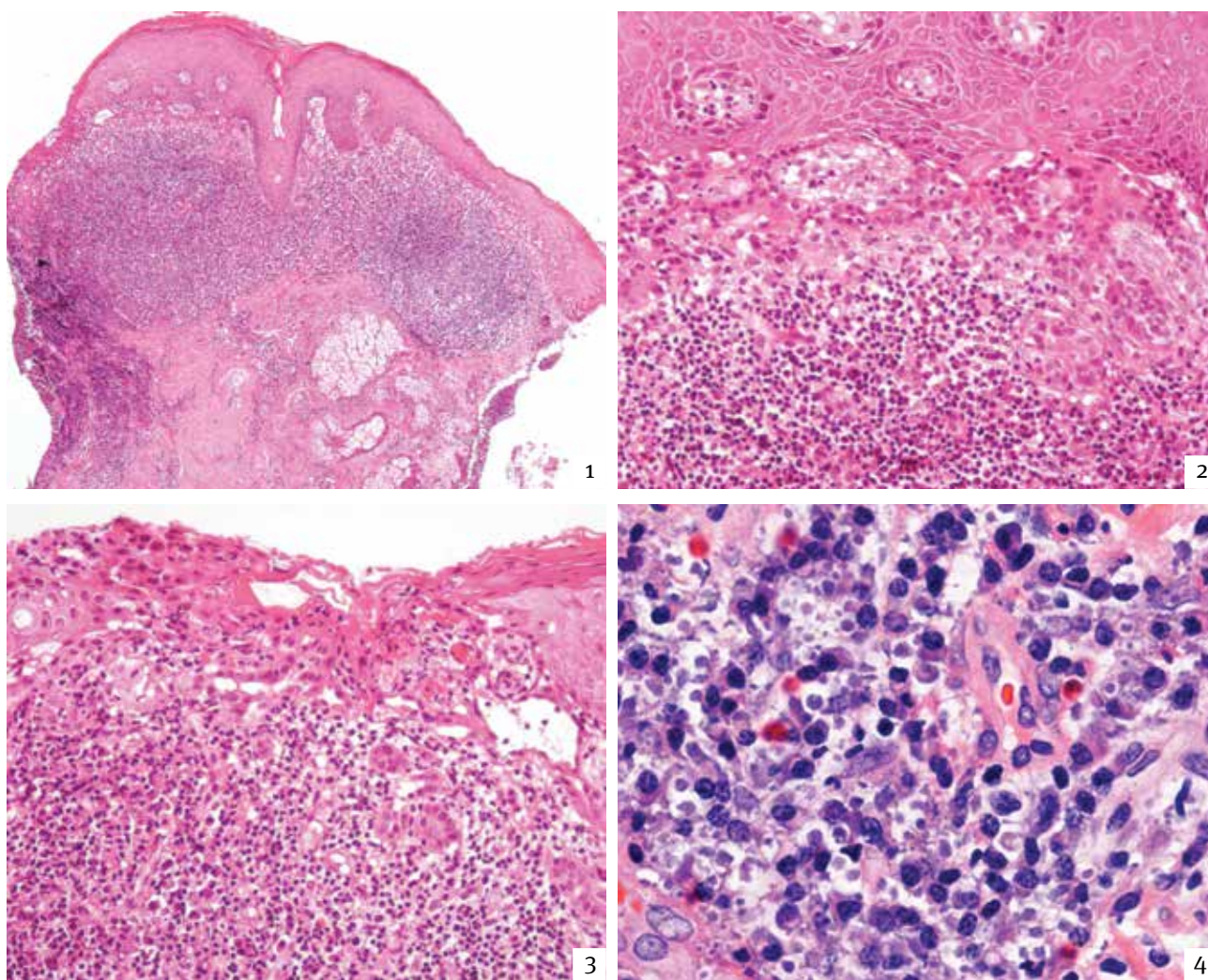


FIGURA 1. Discreta acantosis, paraqueratosis focal, ulceración a la izquierda de la imagen, capa basal irregular y prominente inflamación dérmica. Hematoxilina y eosina, 4X.

FIGURA 2. A mayor aumento se observan mejor la acantosis, la irregularidad y el aspecto trabecular de la capa basal, que envía proyecciones hacia la dermis, y la inflamación difusa en ésta. Hematoxilina y eosina, 20 X.

FIGURA 3. Área de la ulceración superficial, con proyecciones de queratocitos basales hacia la dermis, en donde hay inflamación notoria con telangiectasias. Hematoxilina y eosina, 20 X.

FIGURA 4. Mayor aumento del infiltrado inflamatorio. Se aprecian linfocitos, abundantes plasmocitos y numerosos cuerpos redondos de 1 a 5 μ m entre los plasmocitos. Hematoxilina y eosina, 80 X.

Caso clínico

Una mujer de 29 años, natural y procedente de Barranquilla, consultó por presentar en la frente una placa eritematosa de 2 x 1cm, costrosa e hiperqueratósica, con foco de exulceración, de siete meses de evolución, tratada localmente sin mejoría. Se tomó una biopsia de la lesión, que se ilustra en las **FIGURAS 1 A 4**.

EL DIAGNÓSTICO ES:

- Leishmaniasis cutánea
- Carcinoma escamocelular muy superficial
- Plasmocitoma cutáneo
- Histoplasmosis

LA RESPUESTA CORRECTA LA ENCUENTRA EN LA PÁGINA 188.

Correspondencia:

Gerzain Rodríguez

Email:

gerzain_rodriguez@yahoo.com

Recibido: 3 de mayo de 2013.

Aceptado: 20 de mayo de 2013.

No se reportan conflictos de intereses.