

Nódulo umbilical en una niña de 14 años

Umbilical nodule in a fourteen years old girl

Elga Vargas¹, María Claudia Abaúnza², Gerzaín Rodríguez³.

1. Médica Patóloga, Profesora, Facultad de Medicina, Universidad de La Sabana, Chía, Colombia.
2. Médica Patóloga, Especialista en Patología Oncológica, Profesora, Facultad de Medicina, Universidad de La Sabana, Chía, Colombia.
3. Médico Dermatopatólogo, Profesor, Facultad de Medicina, Universidad de La Sabana, Chía, Colombia.

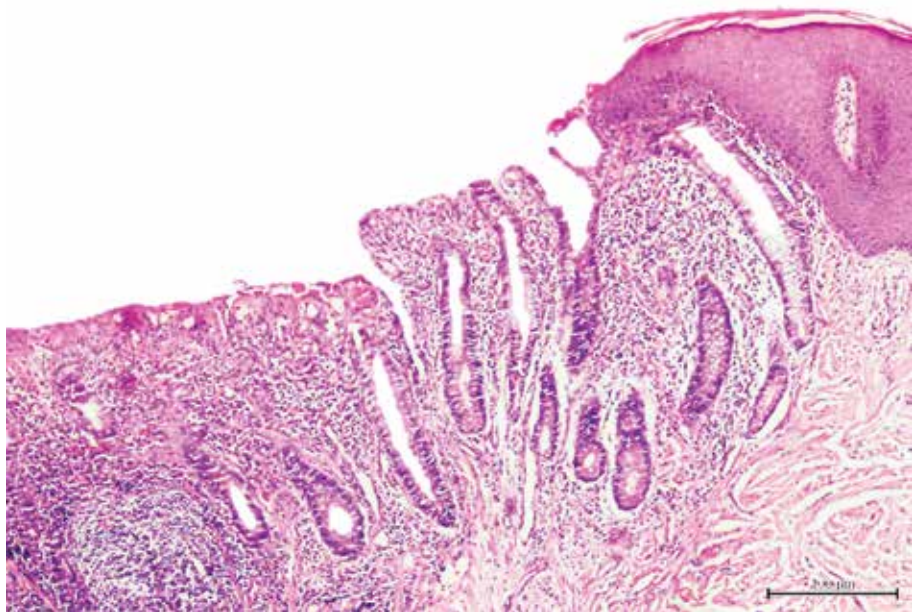


FIGURA 1. Imagen panorámica correspondiente al nódulo umbilical. H/E. 4x.

Caso clínico

Se trata de una niña de 14 años de edad con un nódulo umbilical presente desde el nacimiento. En el examen físico se encontró un nódulo de 1,1 x 1 cm, eritematoso, blando, no doloroso, ulcerado y recubierto por una costra serohemática. No se palparon masas abdominales o pélvicas, ni adenopatías. No había sido sometida a intervenciones quirúrgicas abdominales. Presentó la menarquía un año antes. Se practicó biopsia excisional de la lesión (**FIGURAS 1-3**).

EL DIAGNÓSTICO MÁS PROBABLE ES:

- a. Endometriosis umbilical.
- b. Granuloma umbilical.
- c. Nódulo de la hermana María José.
- d. Pólipo umbilical.

Correspondencia:

Elga Vargas

Email:

elgavc@unisabana.edu.co

Recibido: 8 de julio de 2013.

Aceptado: 12 septiembre de 2013.

No se reportan conflictos de interés.

HAGA UD. EL DIAGNÓSTICO CONTINÚA EN LA PÁGINA 369.