

Nódulos subcutáneos bilaterales en las orejas de un hombre obeso

Bilateral subcutaneous nodules on the ears of an obese man

Daniel Ramírez¹, Camilo Andrés Morales²

1. Médico, residente de segundo año de Dermatología, Facultad de Medicina, Universidad CES, Medellín, Colombia; Centro Dermatológico Federico Lleras Acosta, E.S.E., Bogotá, D.C., Colombia.
2. Médico dermatólogo, Oficina de Docencia e Investigación, Centro Dermatológico Federico Lleras Acosta, E.S.E., Bogotá, D.C., Colombia; instructor, Facultad de Medicina, Universidad CES, Medellín, Colombia.

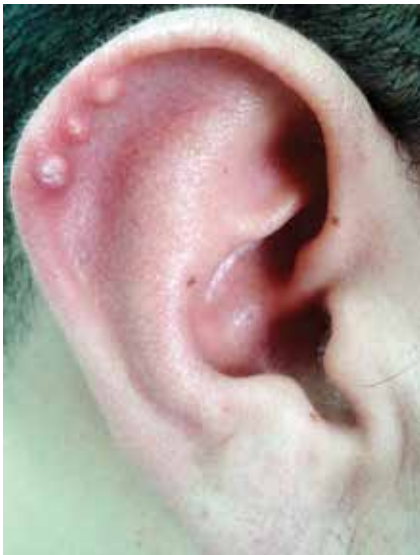

FIGURA 1. Aspecto de tres nódulos asintomáticos en la hélice derecha.

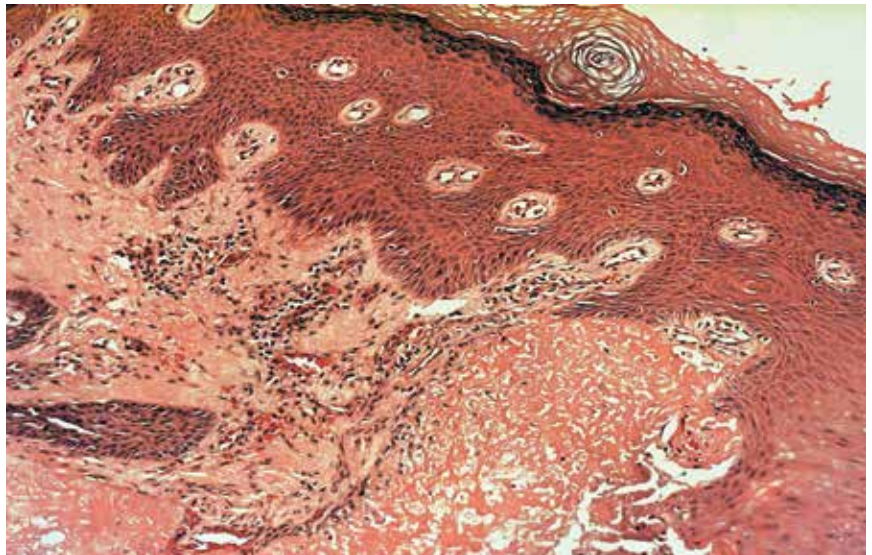
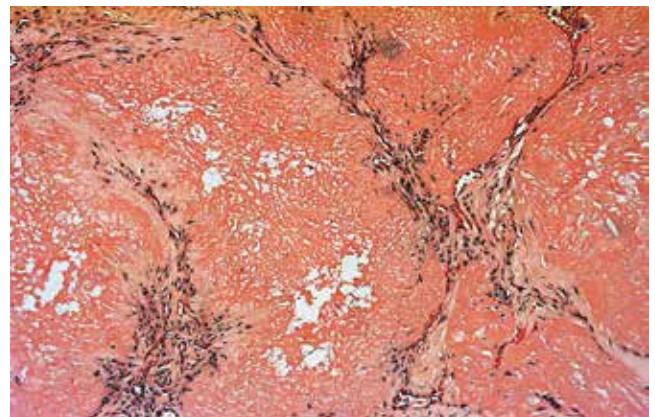
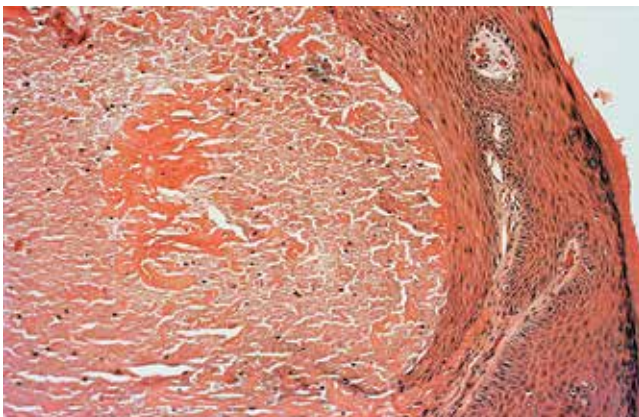


FIGURA 2. Epidermis acantósica y espongíotica, debajo de la cual se observan formaciones nodulares de material amorfo eosinofílico. Hematoxilina y eosina, 10X.



FIGURAS 3 Y 4. Se observan los nódulos en todo el espesor de la dermis, con escasos neutrófilos en su interior, rodeados de colágeno e inflamación linfocitaria. No se evidencian células gigantes. Hematoxilina y eosina, 10X.

Caso clínico

Un hombre de 33 años, natural y procedente de Bogotá, con antecedentes de obesidad mórbida y consumo frecuente de alcohol, consultó por la aparición de varios nódulos asintomáticos en ambas hélices (**FIGURA 1**), de un año de evolución. Refería haber manipulado las lesiones, obteniendo escasa secreción serosa, y no haber recibido tratamientos previos. Se tomó biopsia de uno de los nódulos (**FIGURAS 2, 3 Y 4**).

El diagnóstico más probable es:

- Nódulos elastósicos de las orejas
- Calcinosis cutis
- Tofos gotosos
- Xantomas eruptivos

Correspondencia:

Camilo Morales

Email:

camiderm@yahoo.com

Recibido: 20 de enero de 2014.

Aceptado: 23 de marzo de 2014.

No se reportan conflictos de interés.

HAGA UD. EL DIAGNÓSTICO CONTINÚA EN LA PÁGINA 162.
