

Nevus unius lateris, a propósito de un caso

Nevus unius lateris, about a case

Claudia Marcela Gaviria¹, Andrea Arango², Ana Cristina Ruiz³

1. Médica, residente de Dermatología, Universidad CES, Medellín, Colombia
2. Médica dermatóloga; docente de Dermatología, Universidad CES, Medellín, Colombia
3. Médica dermatopatóloga; docente de Dermatopatología, Universidad CES, Medellín, Colombia

Resumen

Los nevus epidérmicos son hamartomas que se originan en el ectodermo embrionario, a partir de células pluripotenciales de la capa basal de la epidermis, las cuales, durante el desarrollo normal de la piel, dan origen a los queratocitos, glándulas sebáceas, folículos pilosos, glándulas apocrinas y ecrinas. Los que se derivan de los queratocitos se denominan nevus epidérmicos verrugosos. Clínicamente, estos nevus pueden tener dos formas de presentación: localizados o circunscritos y extensos, o generalizados; entre estos últimos se encuentran el *nevus unius lateris* y la *ichthyosis hystrix* que, comúnmente, toman una configuración transversa en el tronco y una configuración lineal en las extremidades.

Se presenta el caso de un paciente con un *nevus unius lateris* aislado, como variante del espectro clínico del nevus epidérmico verrugoso, que rara vez se presenta sin manifestaciones sistémicas asociadas.

PALABRAS CLAVE: nevus epidérmico, verrugoso epidérmico, síndrome de nevus epidérmico

Summary

Epidermal nevi are hamartomas that originate from the ectoderm embryonic stem cells from the basal layer of the epidermis, which during normal development of the skin, giving rise to keratinocytes, sebaceous glands, hair follicles, and apocrine and eccrine glands. Those derived from keratinocytes are called verrucous epidermal nevi. Clinically, these nevi can have two forms: localized and widespread systematic circumscribed and, within the latter are: *nevus unius lateris* and *ichthyosis hystrix*, which commonly take transverse configuration on the trunk and a linear configuration in the extremities.

We report a patient with isolated *nevus unius lateris* as a variant of the clinical spectrum of a verrucous epidermal nevus that rarely occurs without associated systemic manifestations.

KEY WORDS: epidermal nevus, verrucous epidermal, epidermal nevus syndrome

Correspondencia:

Claudia Marcela Gaviria

Email:

claugavio2@hotmail.com

Recibido: 2 de enero de 2014.

Aceptado: 30 de junio de 2014.

No se reportan conflictos de interés.

Caso clínico

Se trata de un hombre de 15 años de edad, natural y residente en Medellín, que consultó al Servicio de Dermatología por una lesión café presente desde el nacimiento, que

con el tiempo se tornó más oscura y aumentó de tamaño hasta comprometer el hemicuerpo derecho. El paciente se encontraba completamente asintomático, pero a la mamá le preocupaba la extensión de la lesión. El paciente negó presentar algún síntoma sistémico. Como antecedentes

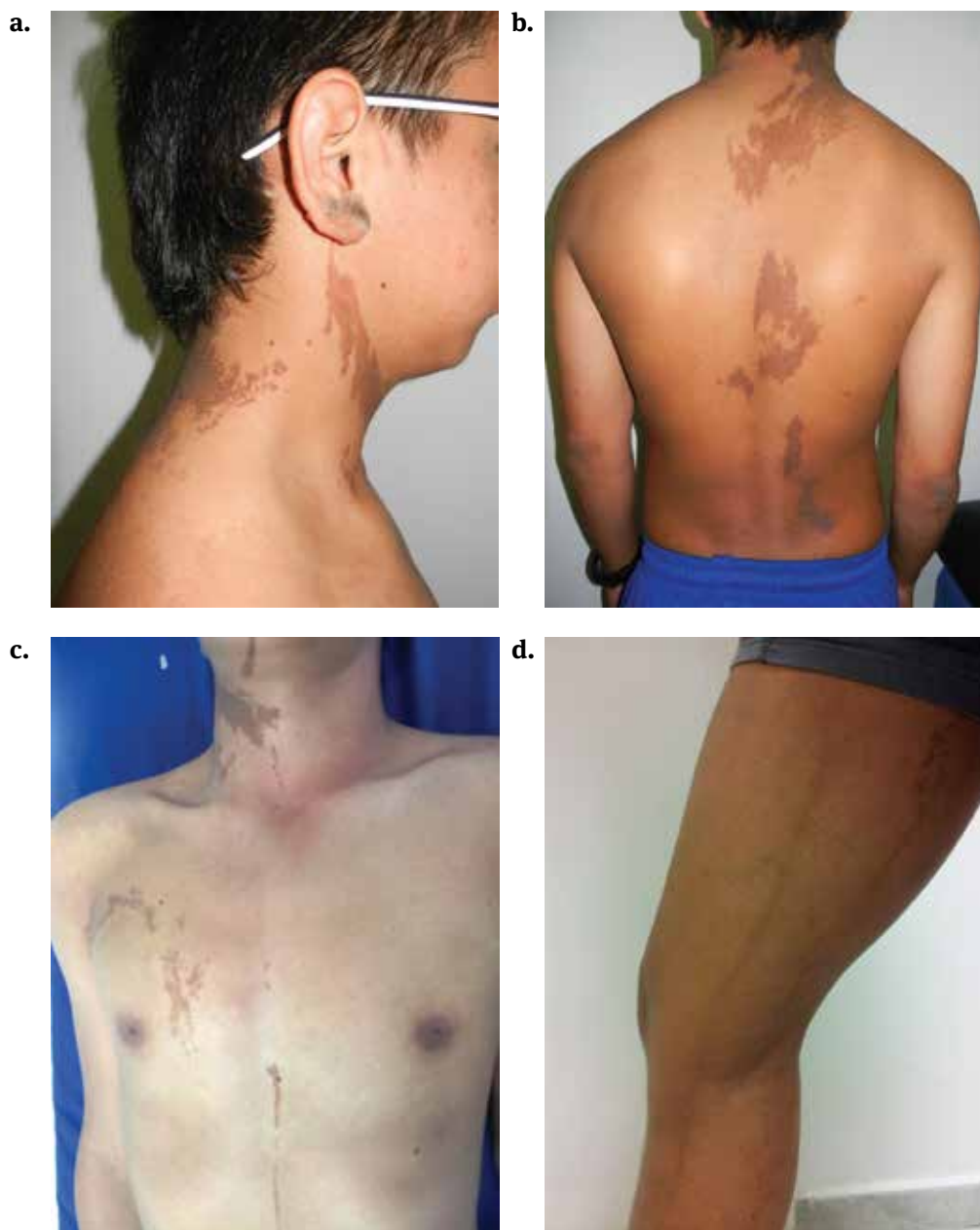

FIGURA 1. Placas hiperpigmentadas de color café oscuro y de aspecto verrugoso, que siguen un trayecto lineal, localizadas en lóbulo de la oreja derecha, región submandibular y cuello (a), espalda (b), cara anterior del tórax (c), muslo y pierna del mismo lado (d)

personales refirió fractura de fémur a los dos años de edad y no tenía antecedentes familiares de importancia.

En el examen físico se evidenció una lesión extensa de distribución lineal que seguía las líneas de Blaschko, caracterizada por placas hiperpigmentadas color café oscuro de aspecto verrugoso, de bordes bien definidos, localizadas en el lóbulo de la oreja derecha, en la región submandibular y en el cuello, que se extendía hasta comprometer la espalda, la cara anterior del tórax, y el muslo y la pierna del mismo lado (**FIGURA 1**).

Por la extensión de la lesión se solicitó valoración por oftalmología, ortopedia y neurología, y estos especialistas no encontraron alteraciones en el examen físico que ameritaran estudios de mayor complejidad.

Se tomó biopsia de piel, en la cual se reportó hiperqueratosis, papilomatosis y acantosis epidérmica, y dermis sin cambios llamativos. No se observó hiperqueratosis epidermolítica ni cambios inflamatorios (**FIGURA 2**).

Con los datos de la historia clínica, los hallazgos del examen físico y el reporte de histopatología, se hizo el

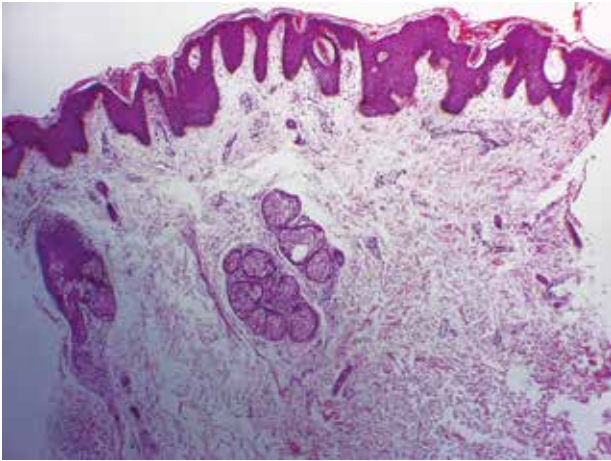


FIGURA 2. Hiperqueratosis, papilomatosis y acantosis epidérmica; dermis sin cambios llamativos. No se observa hiperqueratosis epidermolítica ni cambios inflamatorios. 10 x - Hematoxilina eosina (H-E)

diagnóstico de un nevus epidérmico verrugoso, que clínicamente se considera como un nevus unius lateris.

Al paciente no se le inició ningún tipo de tratamiento y está en controles periódicos por dermatología.

Discusión y revisión bibliográfica

Los nevus epidérmicos son hamartomas que se originan en el ectodermo embrionario, a partir de células pluripotenciales de la capa basal de la epidermis, las cuales, durante el desarrollo normal de la piel, dan origen a queratocitos, glándulas sebáceas, folículos pilosos, glándulas apocrinas y ecrinas, por lo que estos nevus pueden estar constituidos por cualquiera de estos elementos, adoptando su nombre del sitio de donde se originan^{1,3}.

La mayoría aparece de forma esporádica, aunque se han descrito casos familiares. En sus diferentes variedades, presentan una incidencia aproximada de 1 por cada 1.000 nacidos vivos^{1,2}, afectan por igual a hombres y a mujeres, y, generalmente, están presentes al nacimiento o en los primeros años de vida y, en raras ocasiones, aparecen en la pubertad^{1,4}.

En cuanto a la patogénesis, Happle propuso que los nevus epidérmicos eran el resultado de un mosaico genético; estas mutaciones somáticas durante el desarrollo embrionario temprano, explican la distribución focal de las lesiones a lo largo de las líneas de Blaschko^{1,2}. También, se ha visto que 33 % de los nevus epidérmicos tienen una mutación en el gen del receptor del factor de crecimiento de fibroblastos 3⁵.

Nevus no organoide Compuesto por queratinocitos	Nevus organoide Compuesto por cualquier anexo epidérmico
Nevus epidérmico verrugoso	1. Glándula sebácea
	2. Unidad folicular
	3. Glándula sudorípara

TABLA 1. Clasificación de los nevus epidérmicos

La clasificación de los nevus epidérmicos se basa principalmente en el tipo de célula histológica que predomina³ y están mejor clasificados de acuerdo con su componente predominante, de la siguiente manera: nevus no organoide, cuando el componente principal es el queratocito, y nevus organoide, cuando el componente principal es cualquier anexo, sea glándula sebácea, unidad folicular o glándulas sudoríparas. Los nevus queratinocíticos o nevus no organoide, también se conocen como nevus verrugosos o nevus epidérmicos verrugosos⁶ (**TABLA 1**).

Este artículo se centra en los nevus epidérmicos verrugosos, que es lo que compete al presente caso.

Clínicamente, estas lesiones se caracterizan por pápulas verrugosas pardas o gris marrón, de superficie aterciopelada, dispuestas muy cerca unas a otras que tienden a agruparse para formar placas papilomatosas bien definidas. La configuración lineal es común en las extremidades siguiendo las líneas de Blaschko, en relación con las líneas de tensión de la piel en reposo^{2,3}. Estos nevus afectan, principalmente, el tronco y las extremidades, y en ocasiones, pueden comprometer la cabeza como parte de una lesión muy extensa⁶.

Pueden tener dos formas de presentación: localizados o de distribución extensa. El localizado o circunscrito se limita a un área pequeña de un hemicuerpo y se denomina nevus epidérmico verrugoso lineal o nevus epidérmico lineal simple³. El de distribución extensa se denomina nevus epidérmico verrugoso generalizado^{2,3,7,8} y sus variantes incluyen: el *nevus unius lateris*, que compromete una mitad del cuerpo, y la *ichthyosis hystrix* (nevus epidérmico generalizado), que afecta ambos lados del cuerpo^{3,7,8,9}. Comúnmente, estos nevus generalizados adoptan una configuración transversa en el tronco y una configuración lineal en las extremidades^{2,3,5}.

Del tipo localizado, hay que destacar el nevus epidérmico verrugoso inflamatorio lineal, una variante que corresponde a una forma inflamatoria y que clínicamente se manifiesta con eritema, descamación y costras en su superficie, asociados a prurito intenso. Estas características no se presentan en los nevus epidérmicos verrugosos generalizados^{1,10,11}.

Síndromes	Tipo de nevus	Otras manifestaciones cutáneas	Manifestaciones sistémicas
Síndrome de Proteus	Nevus queratinocítico no epidermolítico	Nevus telangiectásico Linfangiomas Lipomas	Hipertrofia ósea asimétrica Convulsiones Hipertrofia del bazo y del timo Lesiones pulmonares quísticas Cistadenoma de ovario
Síndrome de hemidisplasia congénita con nevus ictiosiforme y defectos en las extremidades (CHILD, por sus siglas en inglés)	Nevus epidérmico verrugoso ictiosiforme (siempre unilateral)	Dermatitis ictiosiforme Nevus eritematosos e inflamados, similares a un Nevus epidérmico verrugoso inflamatorio lineal Lesiones papilomatosas con apariencia de fresa localizadas en la falange distal de los dedos	Hipoplasia o ausencia del brazo o la pierna Hemihipoplasia facial Estatura baja Escoliosis Sordera neurosensorial Alteraciones cardiovasculares Hipoplasia o ausencia de los riñones, de los nervios craneales o de ambos Hipoplasia pulmonar
Facomatosis pigmento-queratósica	Nevus sebáceo	<i>Nevus spilus</i> extenso Hiperhidrosis	Convulsiones Hemiparesia Neuropatía motora, sensorial o ambas Debilidad muscular Escoliosis Ptosis
Síndrome de nevus sebáceo (Síndrome de Schimmelpennin)	Nevus sebáceo	Manchas café con leche Malformaciones vasculares Lipomas	Defectos craneofaciales Cifoescoliosis Luxación de cadera Deformidades de las extremidades Convulsiones Agenesia del cuerpo calloso Malformación de Dandy-Walker Coloboma Opacidad de la córnea Defectos del nervio óptico
Síndrome de nevus de Becker	Nevus de Becker	Hipoplasia mamaria bilateral Pezones supernumerarios Escroto accesorio	Defectos vertebrales <i>Pectus excavatum</i> o <i>carinatum</i> Asimetría de las escápulas Hipoplasia o displasia segmentaria odontomaxilar Hipoplasia o ausencia ipsilateral de los músculos de la cintura escapular
Síndrome de nevus comedónico	Nevus comedónico	Pezones separados	Catarata ipsilateral Erosiones corneales Defectos vertebrales Sindactilia Escoliosis Microcefalia Alteraciones en el electroencefalograma Disgenesia del cuerpo calloso

TABLA 2. Síndromes de nevus epidérmicos y sus principales características

El nombre de *nevus unius lateris* hace referencia a la localización; afecta parte o todo un hemicuerpo, sin sobrepasar la línea media del abdomen¹². Las lesiones se presentan principalmente en el área descrita por Head como “La parte descendente del área que se encuentra por encima del músculo esternocleidomastoideo y que casi exclusivamente sigue el trayecto del límite anterior de este músculo”. Además, afirma que: “Es de destacar que la lesión puede tener una pequeña porción que compromete la mejilla justo por debajo de la oreja”¹³.

La variante *ichthyosis hystrix* es una forma rara de nevus epidérmico lineal que, como se mencionó anteriormente, tiene una amplia distribución corporal bilateral; por esta y por su similitud con las lesiones de la ictiosis vulgar, se enfatiza en el término *ichthyosis hystrix*^{6,7,8}. Su nombre proviene del griego *ichthys*, que significa pescado e *hystrix* que significa puercoespín, términos que corresponden a la apariencia clínica de esta entidad⁷.

Es importante recordar que estas dos últimas formas de presentación (el *nevus unius lateris* y la *ichthyosis hystrix*) frecuentemente se asocian con manifestaciones sistémicas por la extensión de la lesión.

Se han descrito una forma aislada, cuando el nevus es la única alteración existente, y formas sindrómicas, cuando se asocia a diferentes malformaciones y alteraciones sistémicas. Esta asociación de nevus epidérmico con alteraciones sistémicas, se conoce con el nombre de síndrome de nevus epidérmico o síndrome de Solomon; que se presente o no lo haga en un paciente, depende directamente del tamaño y la extensión del nevus^{1,3,14}.

Históricamente, se han descrito seis síndromes de nevus epidérmicos (**TABLA 2**): síndrome de Proteus, síndrome de hemidislplasia congénita con nevus ictiosiforme y defectos en las extremidades (*Congenital Hemidysplasia with Ichthyosiform erythroderma and Limb Defects*, CHILD), facomatosis pigmentoqueratósica, síndrome de nevus sebáceo (síndrome de Schimmelpenning), síndrome de nevus de Becker y síndrome de nevus comedónico^{1,3,14}. Algunos autores sostienen que el síndrome de nevus epidérmico es una colección de diversos síndromes clínicos distintos. Así lo indicó Happle, en 1991, quien afirmó que la expresión ‘síndrome de nevus epidérmico’ es erróneo e induce a confusión, ya que parece recoger una única entidad, cuando realmente indica la asociación existente entre un nevus epidérmico y diferentes defectos congénitos, tratándose realmente de un conjunto de síndromes y no de un único síndrome aislado¹⁵.

En un estudio retrospectivo se evaluaron 133 pacientes con diagnóstico clínico, histológico o ambos, de nevus epidérmico, en un período de 30 años. Uno de los objetivos fue determinar la prevalencia del síndrome del

nevo epidérmico, del cual se encontraron tres casos, que correspondieron a 2,21 %. Se presentaron manifestaciones extracutáneas en estos tres casos, como alteraciones neurológicas (convulsiones y retardo mental) o esqueléticas (cifoesciosis, sindactilia, quistes óseos), y sólo uno tuvo alteraciones oftalmológicas; en ningún caso se presentó enfermedad vascular o cáncer asociados. En estos casos, las alteraciones se asociaron a formas lineales extensas de nevus, por lo que enfatizan en la importancia de descartar enfermedades asociadas en todo paciente con este tipo de presentación¹⁶.

En otro estudio se evaluaron 12 pacientes, de los cuales 10 presentaban nevus epidérmico lineal bilateral, *nevus unius lateris* o *ichthyosis hystrix*; en todos estos casos hubo alteraciones óseas congénitas asociadas, en cinco, enfermedad del sistema nervioso central, y en dos, alteraciones poco comunes como fibroma conjuntival y hepatoesplenomegalia. Por la gran frecuencia de alteraciones óseas y del sistema nervioso central asociadas al nevus epidérmico de este estudio, los autores sugieren la posibilidad de que un nevus epidérmico extenso forme parte de un síndrome de nevus epidérmico. Por lo tanto, la presencia de un nevus epidérmico extenso debe considerarse una indicación para anamnesis y exploración completas¹⁷.

Finalmente, en un estudio de 131 casos de nevus epidérmicos, se evaluaron 119 en busca de anomalías en otros órganos y se encontró que 33 % de ellos tenían una o más alteraciones y, 5 %, cinco o más anomalías. Este estudio indica que los pacientes con nevus epidérmicos tienen un riesgo significativo de presentar otras alteraciones sistémicas, por lo que recomiendan una evaluación inicial detallada y un seguimiento estrecho¹⁸.

En la literatura científica encontramos dos casos publicados similares al presente, uno publicado en 1911 y el otro en 1939; los pacientes tenían diagnóstico de *nevus unius lateris*, pero no presentaban ningún tipo de alteración sistémica asociada^{12,13}.

Se han descrito diez variantes histológicas de nevus epidérmicos. Sin embargo, más de 60 % de las lesiones se presentan con hiperplasia epidérmica, acantosis, papilomatosis e hiperqueratosis, con elongación de las crestas interpapilares. Con frecuencia, la hiperpigmentación en la capa de células basales es evidente; clínicamente, esto corresponde a las lesiones dérmicas de color marrón^{2,3,4}.

A pesar de lo mencionado en la histología, el diagnóstico de esta entidad es clínico. En casos de duda, se debe solicitar biopsia de piel y, si persisten las dudas, se puede recurrir a la inmunohistoquímica.

El diagnóstico diferencial debe hacerse principalmente con: liquen estriado, enfermedad de Darier-White de tipo lineal, poroqueratosis lineal y psoriasis

lineal, ya que todas estas entidades se presentan con características clínicas similares a las del nevus epidérmico verrugoso lineal^{1,2,19}.

La evolución del nevus epidérmico verrugoso suele ser benigna. Se describe crecimiento durante aproximadamente 7 años, para luego permanecer estable^{1,2,8}. Entre las principales complicaciones descritas, se encuentran el eccema, el impétigo y la transformación maligna. Esta última es poco frecuente y puede ocasionar carcinoma basocelular y escamocelular; su frecuencia es mayor en el nevus sebáceo y es más común que ocurra en personas de edad mediana o avanzada^{2,3,5}.

Los tratamientos propuestos no ofrecen resultados curativos ni totalmente satisfactorios cosméticamente, ya que son frecuentes las recurrencias y las cicatrices después de cualquier procedimiento. El tratamiento varía si la lesión es localizada o extensa.

Para las lesiones localizadas es de elección la cirugía, que debe incluir la dermis subyacente para evitar recidivas, ya que con medidas más conservadoras la lesión suele recurrir^{1,2,4}.

En las lesiones muy extensas generalmente no está indicada la cirugía, por lo cual se han empleado tratamientos combinados, como crioterapia, electrofulguración o exfoliaciones químicas, como *peeling* con fenol, ablación con láser CO₂ y láser erbio (Er:YAG). Otras opciones incluyen el manejo tópico con esteroides, 5-fluoruracilo en apósito semiocluido y tretinoína al 0,1 %, dos veces al día^{1,2,4,5}. Aunque estos medicamentos ofrecen poca mejoría, se han usado como tratamiento coadyuvante para aumentar la eficacia de la intervención quirúrgica, cuando esta es posible⁴. En caso de que se presente transformación maligna, la lesión debe researse completamente.

En conclusión, se presenta el caso de un paciente con *nevus unius lateris* aislado, como una variedad generalizada de un nevus epidérmico verrugoso que, en la mayoría de los casos por su extensión se asocia a alteraciones sistémicas, pero rara vez puede aparecer de forma aislada, como en el presente caso.

Referencias

- Garnacho GM, Moreno JC. Nevos en la edad pediátrica. *Pediatr Integral*. 2008;12:389-402.
- Gómez B, Espíndola A, López S, Anzorena J, Lorenz AM. Nevo epidérmico verrugoso sistematizado. *Arch Argent Dermatol*. 2011;61:216-8.
- Goldsmith LA, Katz SI, Gilchrist BA, Paller AS, Leffell DJ, Wolff K. *Fitzpatrick's Dermatology in General Medicine*. 8a edición. Estados Unidos: McGraw-Hill Companies; 2012. 525-6
- Kim IS, Choi SY, Park KY, Li K, Kim BJ, Seo SJ, et al. Adult onset of nevus unius lateris. *Ann Dermatol*. 2012;24:480-1.
- Brandling-Bennett HA, Morel KD. Epidermal nevi. *Pediatr Clin North Am*. 2010;57:1177-98.
- Ahmed QM, Jeelani S, Shah IH. Ichthyosis hystrix: A case report. *Egyptian Dermatology Online Journal*. 2011;7:1-7.
- Nayak S, Achariva B, Mohanty P. Ichthyosis hystrix. *Indian Dermatol Online J*. 2013;4:47-9.
- Thappa DM, Jeevankumar B. Ichthyosis hystrix. *Indian Pediatr*. 2003;40:169.
- Haberland-Carrodegua C, Allen CM, Lovas JG, Hicks J, Flaitz CM, Carlos R, et al. Review of linear epidermal nevus with oral mucosal involvement -series of five new cases. *Oral Dis*. 2008;14:131-7.
- Akelma AZ, Cizmeci MN, Kanburoglu MK, Mete E. A diagnostic dilemma: Inflammatory linear verrucous epidermal nevus versus linear psoriasis. *J Pediatr*. 2013;162:879.
- Morag C, Metzker A. Inflammatory linear verrucous epidermal nevus: Report of seven new cases and review of the literature. *Pediatr Dermatol*. 1985;3:15-8.
- Weber FP, Lauber HK. Naevus unius lateris of the verrucosus and hystrix types. *Proc R Soc Med*. 1939;32:1584-5.
- Little EG. Two cases of naevus unius lateris. *Proc R Soc Med*. 1911;4:64-6.
- Happle R. The group of epidermal nevus syndromes. Part I. *J Am Acad Dermatol*. 2010;63:1-22.
- Martínez-Menchón T, Mahiques L, Febrer I. Facomatosis pigmentoqueratósica. *Piel*. 2004;19:31-6.
- Castro G, Della Giovanna P, Cabrera HN, García S. Nevos epidérmicos: estudio retrospectivo de 133 casos. *Dermatol Argent*. 2011;17:40-6.
- Solomon LM, Fretzin DF, Dewald RL. The epidermal nevus syndrome. *Arch Dermatol*. 1968;97:273-5.
- Rogers M, McCrosin I, Commens C. Epidermal nevi and the epidermal nevus syndrome. A review of 131 cases. *J Am Acad Dermatol*. 1989;20:476-88.
- Ozçelik D, Parlak AH, Oztürk A, Kavak A, Celikel N. Unilateral linear verrucous epidermal nevus of the face and the oral mucosa. *Plast Reconstr Surg*. 2005;115:17-9.