

Técnicas para toma de biopsias ungulares

Nail biopsy techniques

Alvaro Acosta¹, Marian Rolón², Catalina Muñoz³

1. Coordinador Dermatología, Instituto Nacional de Cancerología, Profesor Asociado Universidad Nacional de Colombia.
2. Dermatóloga, Patóloga Oncóloga, Instituto Nacional de Cancerología, Fundación Santa Fe de Bogotá.
3. Fellow Cirugía Plástica Oncológica, Universidad Militar - Instituto Nacional de Cancerología.

RESUMEN

La biopsia de uña constituye una herramienta invaluable para el diagnóstico de diversas enfermedades que afectan la unidad ungular; sin embargo, es infrecuente su práctica por el desconocimiento de las técnicas, la falta de experiencia de los especialistas o el miedo a las secuelas. El éxito de este procedimiento depende de la identificación precisa del área ungular de donde se debe tomar la biopsia, de la selección apropiada del tipo de biopsia para cada caso, del dominio de la técnica quirúrgica para obtener muestras representativas y aptas para estudio, y de una cautelosa remisión al dermatopatólogo quien procesará y estudiará con detenimiento el espécimen. El fracaso de este procedimiento puede significar resultados catastróficos para los pacientes.

OBJETIVO. Ilustrar la forma adecuada de tomar una biopsia ungular. En la práctica diaria, observamos que no se realiza apropiadamente, lo que retrasa el diagnóstico de condiciones tan críticas como el melanoma.

PALABRAS CLAVE: enfermedades de la uña, biopsia, técnicas.

SUMMARY

The nail biopsy is an invaluable tool for the diagnosis of different diseases that affect the nail unit, but its use is not frequent due to the ignorance of the techniques, the lack of experience by the specialists or the fear of its sequels or after-effects. The success of this procedure depends on the precise identification of the nail area that must be taken for the biopsy, the appropriate selection of the type of biopsy for each case, the accurate control of the surgical technique to obtain representative and adequate samples, and its cautious sending to the dermatopathologist who will study the specimen. The failure of this procedure can mean a catastrophic outcome for the patients.

OBJECTIVE: To illustrate the adequate way to take a nail biopsy. In the daily practice we see that it is not being done appropriately, delaying the diagnosis of critical conditions such as melanoma.

KEY WORDS: nail diseases, biopsy, techniques.

Correspondencia:

Catalina Muñoz Morales

Email:

catammm@yahoo.com

Recibido: 1 de septiembre de 2014

Aceptado: 19 de enero de 2014.

No se reportan conflictos de interés.

INTRODUCCIÓN

La biopsia de uña es una herramienta diagnóstica y pronóstica de gran utilidad que provee información sobre la

etiología y la patogénesis de las diferentes afecciones de la unidad ungular. El objetivo es obtener un diagnóstico certero, de forma segura, sin dolor y, en lo posible, sin secuelas para el paciente¹⁻⁴. Esto exige el conocimiento

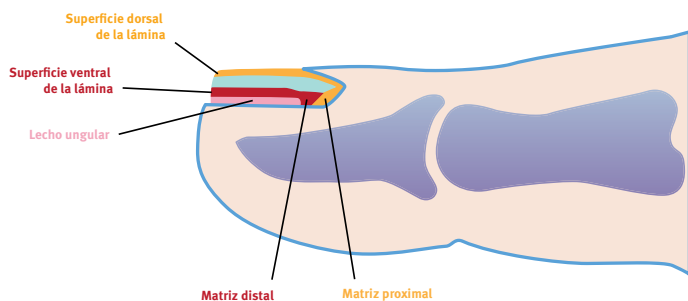


FIGURA 1. Esquema de un corte longitudinal de la punta del dedo que ilustra la relación de la matriz proximal y distal en la formación de la lámina ungular dorsal y ventral.

preciso de la anatomía, la selección apropiada de los pacientes, el manejo de las diferentes técnicas, la marcación precisa de los especímenes y una comunicación directa entre el médico tratante y el patólogo, para localizar, orientar y procesar la muestra con exactitud, además de brindar información sobre los diagnósticos diferenciales y los datos relevantes de cada caso². El desconocimiento de la técnica quirúrgica apropiada puede llevar a la obtención de malos especímenes y la pérdida de opciones diagnósticas invaluable, que se verán reflejadas en tratamientos inadecuados o secuelas cicatriciales importantes. En el caso de enfermedades malignas, como el melanoma, un error en el diagnóstico inicial puede significar la muerte para el paciente.

BASES ANATÓMICAS

La unidad ungular está compuesta por la lámina ungular y por cuatro epitelios especializados: la matriz, el lecho, el hiponiquio y los pliegues ungulares. La estructura vital más importante de la uña es la matriz, que se puede identificar como una media luna en su base. El epitelio de la matriz tiene puentes interpapilares anchos, y sus queratinocitos se dividen en la capa basal y queratinizan sin exhibir capa granulosa. La matriz presenta una distribución diferente de melanocitos porque se encuentran, incluso, en capas por encima de la capa basal. A diferencia de la epidermis, la queratinización de la matriz ocurre en un eje diagonal que está orientado distalmente; por esta razón, la matriz proximal forma la superficie dorsal de la lámina ungular, mientras que la matriz distal forma la superficie intermedia y ventral (**FIGURA 1**)^{1,2,5,6}.

La lámina ungular es una estructura completamente queratinizada, que se genera por un proceso denominado 'queratinización onicolemal' y está compuesta por células cornificadas sin núcleo que se disponen en lamelas. Esta se encuentra adherida al lecho ungular hasta la altura del hiponiquio, donde se separan. El lecho característicamente no presenta zona granular y su quera-

tinización ayuda en la formación de la superficie ventral de la lámina. La estructura anatómica del hiponiquio es similar en palmas y plantas. El pliegue proximal y los pliegues laterales, se encuentran unidos a la lámina por la cutícula. A diferencia de la piel normal, estos pliegues no tienen folículos pilosos y los puentes interpapilares están prácticamente ausentes^{1,2,5,6}.

Debajo de la unidad ungular no hay tejido celular subcutáneo, razón por la cual las biopsias de espesor total llegan hasta el periostio. En sitios más profundos a la matriz proximal, la dermis forma una especie de tendón de tejido conjuntivo muy denso, que une la matriz al periostio subyacente⁶.

ANESTESIA

Se recomienda la toma de la biopsia bajo bloqueo digital, ya que la inyección local de anestésico es sumamente dolorosa, por lo cual no se recomienda⁷. Se han descrito diversas técnicas para el bloqueo digital con anestésico local^{8,9}; algunas de las más utilizadas en la actualidad, son el bloqueo digital clásico por abordaje dorsal y los bloqueos por abordaje palmar, como el transtecal y el subcutáneo más recientemente descrito¹⁰. Aunque el abordaje transtecal permite obtener un plano anestésico comparable al de las otras dos técnicas, se ha documentado que su administración es técnicamente más difícil y es menos tolerado por los pacientes^{8,11,12}.

El bloqueo dorsal o bloqueo digital tradicional, requiere la inyección de anestésico local en el espacio interdigital de cada lado del dedo donde se va a tomar la biopsia; la aguja se debe insertar 3 a 4 mm, dirigida hacia la base del dígito⁹. Se utilizan 2 ml de lidocaína al 1 % o 1 ml de lidocaína al 2 %, con epinefrina o sin ella, en cada lado^{9,11,13}. Esta técnica tiene como desventaja que requiere dos inyecciones y mayor volumen de anestésico, lo que en teoría podría lesionar los pedículos neurovasculares del dedo por trauma directo o por aumento de la presión del compartimento; sin

embargo, en la práctica clínica estas complicaciones son muy raras^{11,13}.

El bloqueo palmar subcutáneo se hace con una única inyección en la línea media del dedo, en el pliegue de flexión proximal, donde se inyectan 2 ml de lidocaína al 1 %⁸⁻¹¹, aunque en algunas ocasiones se puede necesitar la inyección de hasta 3 ml de lidocaína al 1 %, especialmente, si se trata del primer dedo de la mano¹⁴. Se debe asegurar que la inyección se realiza en el plano subcutáneo y no intradérmico, que sería muy superficial, ni intratecal, que sería muy profundo.

Ambas técnicas brindan un plano anestésico adecuado en la falange distal del dedo, que permite la toma de una biopsia ungular. Anteriormente, se tenía el concepto de que las inyecciones dorsales eran menos dolorosas que las palmares; sin embargo, en un estudio reciente se evidenció que los pacientes preferían la inyección única palmar a la técnica dorsal con doble inyección^{8,9}.

Es importante tener en cuenta que el bloqueo se debe hacer con agujas delgadas (27 a 30) y debe evitarse la infiltración de anestésico en forma circunferencial, ya que esto puede comprometer la irrigación del dedo¹⁵⁻¹⁷. La adición de epinefrina al anestésico local es controversial; en revisiones exhaustivas de la literatura científica no se ha demostrado necrosis de los dedos secundarios a su uso en dosis bajas (1:100.000 o menos) para bloqueos digitales y diversos estudios recientes han demostrado seguridad y eficacia, ya que su efecto puede revertirse mediante la aplicación de fentolamina^{15,16,18-21}. La utilización de fentolamina es inusual y existen reportes de su uso en casos de inyección accidental de altas dosis de este vasoconstrictor¹⁸. El uso de epinefrina se recomienda porque prolonga el tiempo de acción del anestésico local y, además, su efecto vasoconstrictor permite hacer el procedimiento sin torniquete digital^{8,20}. Si se prefiere usar torniquete digital, se puede utilizar un dren de Penrose en la base del dígito, por no más de quince minutos^{2,16} o, de forma alterna, se puede utilizar un dedo de guante estéril al cual se le hace un corte pequeño en la punta y se enrolla desde la zona distal a la proximal, lo cual produce el vaciamiento vascular del dedo^{2,22}.

GENERALIDADES

El estudio histopatológico constituye el método diagnóstico de referencia para los trastornos de la uña^{23,24}. Está indicado en aquellas condiciones neoplásicas, inflamatorias o infecciosas, en las que la historia del paciente, la apariencia clínica y el examen fúngico, no permiten dar una diagnóstico exacto²⁵. Cuando hay lesiones pigmentadas, la biopsia está indicada si hay al-

teraciones patológicas en el patrón dermatoscópico o en los siguientes casos^{26,27}:

- Presencia de una banda pigmentada aislada en un solo dígito que se desarrolla entre la cuarta y la sexta década de la vida.
- Pigmentación abrupta de una lámina ungular previamente normal.
- Oscurecimiento o aumento súbito del tamaño de una zona pigmentada o difuminación de la pigmentación cerca de la matriz.
- Pigmentación adquirida del primer o segundo dedo de la mano o del primer dedo del pie.
- Pigmentación que se desarrolla después de un trauma y cuando se ha descartado un hematoma subungular.
- Cualquier lesión en pacientes con historia personal de melanoma.
- Pigmentación asociada a distrofia de la uña, incluyendo su destrucción parcial o ausencia total.
- Presencia del signo de Hutchinson, que incluye pigmentación de la cutícula o del hiponiquio.

Es fundamental seleccionar acertadamente el sitio y la técnica de biopsia para cada paciente en particular. Las más usadas son las biopsias en elipse, biopsias con sacabocados, biopsias tangenciales o por afeitado y biopsias longitudinales (**FIGURA 2**). Las biopsias en elipse se utilizan para la matriz, el lecho o los pliegues. Cuando se toman del lecho o los pliegues, se debe hacer en sentido vertical, mientras que, si son de la matriz, deben tomarse en sentido transversal y tratando de respetar el borde distal de la lúnula. El sacabocados se utiliza principalmente en el lecho, la matriz y la lámina

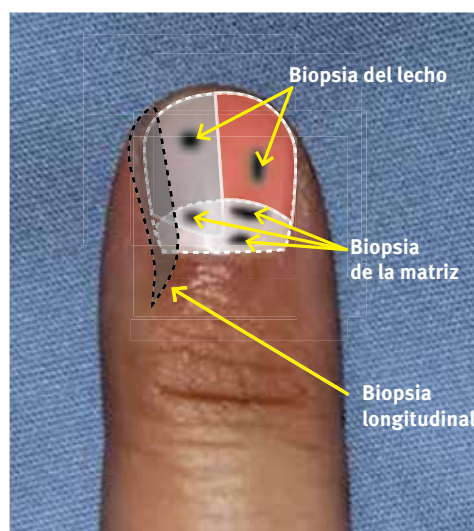


FIGURA 2. Esquema de los tipos de biopsia ungular según su localización.

ungular. Las biopsias longitudinales son las más completas, porque incluyen todos los componentes de la unidad ungular, y brindan información de cada uno de estos componentes; además, por el crecimiento lento de la uña, permiten evaluar el curso de la enfermedad en el tiempo y son de gran utilidad en el estudio de melanoni-quias longitudinales^{2,6,23,28}.

Las biopsias tangenciales o por afeitado están descritas en el estudio de lesiones superficiales de la matriz y del lecho⁶. Por ser característicamente de espesor parcial, este tipo de biopsias no generan contracción ni fibrosis importante en la matriz, lo que disminuye la incidencia de distrofia de la uña a largo plazo^{23,29}. En diversos estudios se describe la utilidad de las biopsias tangenciales en melanoni-quias longitudinales menores de 6 mm, casos en los que existe gran probabilidad de encontrar un melanoma *in situ* o microinvasor y que no requieren medición del índice de Breslow³⁰. Sin embargo, en nuestra práctica no las recomendamos porque consideramos que dificultan la obtención de un buen espécimen para estudio y, además, son difíciles de manipular y procesar en histopatología. Esto constituye la pérdida de una invaluable opción diagnóstica, especialmente, en los casos en los que se tiene una alta sospecha de melanoma invasor, en los que es ideal obtener muestras de espesor completo que permitan informar medidas de Breslow confiables y relevantes para el pronóstico y el tratamiento de los pacientes²⁹.

Para la toma de la biopsia se puede conservar la lámina ungular o se puede extirpar en forma parcial o total. La decisión de retirarla o no depende de la naturaleza y la localización de la lesión que se está estudiando y de la preferencia del médico que hace el procedimiento^{31,32}. Preferimos y recomendamos practicar la avulsión parcial o total de la lámina ungular, porque nos permite visualizar el lecho, la matriz o ambos, y observar las características de la lesión con lupa y con el dermatoscopio²⁴. Si la lámina debe ser incidida, es de utilidad dejar el dígito en

agua por 10 a 15 minutos, con el fin de ablandarla y facilitar la toma de la biopsia³³. Cuando se extirpa la lámina, se puede enviar para su estudio anatomopatológico en un frasco diferente³⁴.

Es esencial suministrar al patólogo toda la información clínica del caso, los diagnósticos diferenciales, así como la descripción detallada de la técnica quirúrgica y el sitio de la biopsia. La orientación del espécimen es crucial y debe hacerse en la sala de cirugía, donde la pieza debe ser cuidadosamente marcada por el profesional que realizó el procedimiento, y debe acompañarse de un diagrama que la oriente espacialmente, para lo cual es de utilidad adherir la pieza a un papel de filtro y dibujar sobre este las marcas correspondientes³⁴. Si es posible, se puede tomar, además, una foto digital para enviarla a la dirección electrónica del patólogo encargado del caso.

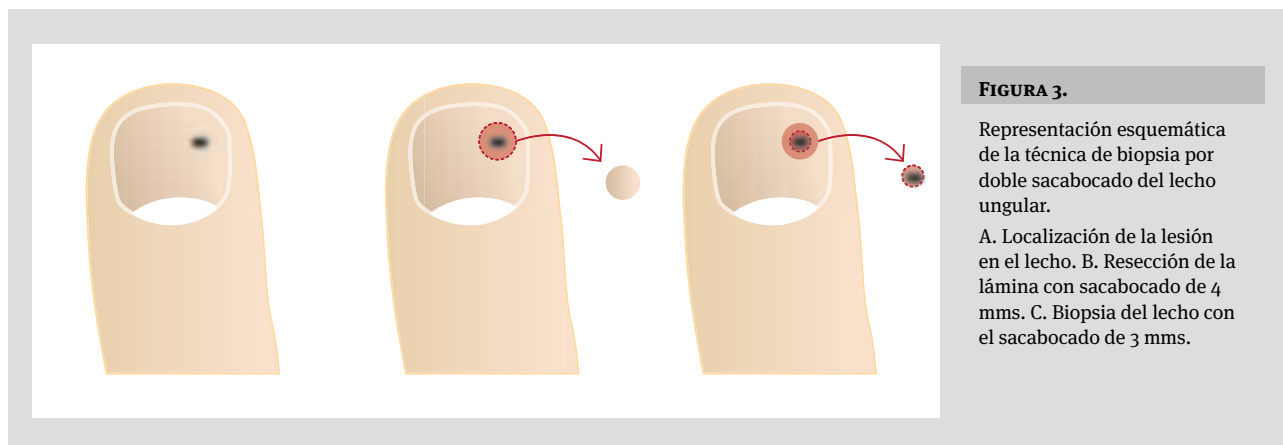
La comunicación directa con el dermatopatólogo es esencial para procesar la muestra en forma óptima y, así, obtener una buena calidad de biopsia al examinarla al microscopio³⁵.

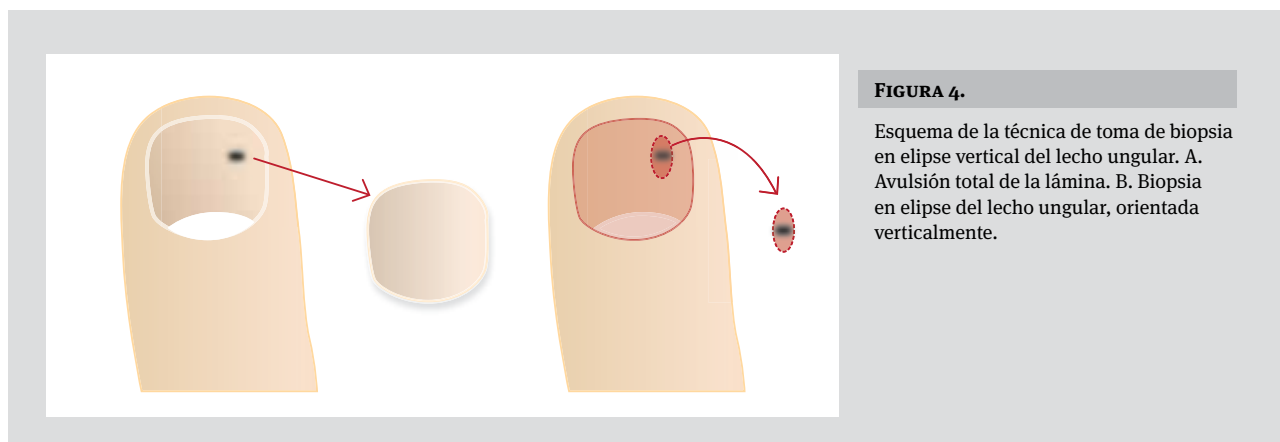
BIOPSIA DEL LECHO UNGULAR

Es de utilidad en el diagnóstico de condiciones inflamatorias, infecciosas y neoplásicas. Las biopsias del lecho se pueden practicar con doble sacabocados o en elipse vertical.

La biopsia con doble sacabocados (**FIGURA 3**) se hace con un sacabocados de 4 mm de diámetro para la lámina y uno de 3 mm de diámetro para el lecho. El sacabocados de 3 mm debe introducirse hasta sentir el hueso y el espécimen se termina de liberar del periostio con un bisturí con hoja N° 11 o con unas tijeras muy finas que se insertan perpendicular al lecho sin traumatizar la muestra. La lámina puede ablandarse previamente introduciendo el dedo en agua tibia o clorhexidina durante 10 a 15 minutos^{17,29}.

Si se necesita un fragmento mayor de lecho ungular, se



**FIGURA 4.**

Esquema de la técnica de toma de biopsia en elipse vertical del lecho ungular. A. Avulsión total de la lámina. B. Biopsia en elipse del lecho ungular, orientada verticalmente.

puede tomar una biopsia en elipse (**FIGURA 4**), que debe orientarse en sentido vertical³³. Cuando el epitelio del lecho es el foco de estudio, algunos recomiendan no desprender la lámina ungular para no dañarlo^{31,33}; sin embargo, se hace avulsión total, si es necesario para obtener una adecuada exposición quirúrgica, o se puede hacer una avulsión parcial si se considera suficiente; de cualquier forma, es importante no desechar la lámina, ya que el delgado epitelio del lecho puede quedarse adherido a su superficie ventral, por lo cual la lámina reseca también debe enviarse para el estudio anatomopatológico en frasco separado³⁴. Después de retirar la lámina, se incide el lecho ungular con bisturí hasta el hueso subyacente y, con precaución, se libera del periostio.

La biopsia obtenida no debe manipularse con pinzas; en su lugar, se puede utilizar un fino gancho de piel. El lecho ungular cicatriza de forma adecuada y la incidencia de secuelas cicatriciales u onicólisis es baja^{2,6,16}. Sin embargo, si el defecto residual es mayor de 3 mm, debe cerrar en forma primaria con sutura absorbible, asegurando con la aguja una buena cantidad de tejido a cada lado de la herida para evitar desgarros²⁶. Para asegurar un cierre sin tensión, puede ser necesario retirar el resto de lámina que se ha dejado adherida o hacer incisiones de relajación en el margen más lateral del lecho, para facilitar la aproximación de los bordes y minimizar la posibilidad de secuelas^{33,26}.

BIOPSIA DE LA MATRIZ UNGULAR

La condición más frecuente para el estudio histopatológico de la matriz ungular, es la sospecha clínica de melanoma, que usualmente se presenta como melanoniquia longitudinal (**FIGURA 5**) y puede acompañarse o no del signo de Hutchinson. La biopsia también es de utilidad en el estudio de tumores benignos, condiciones infla-

matorias o defectos adquiridos de la lámina. Además del melanoma, existen otras condiciones que pueden generar pigmentos de melanina, como son nevus, enfermedad de Bowen, carcinoma escamocelular, carcinoma basocelular y otros^{6,17}. Las lesiones pigmentadas que presenten alteraciones patológicas en el patrón dermatoscópico, deben estudiarse con biopsia²⁶.

Cuando se decide tomar una biopsia, es importante escoger adecuadamente la técnica. En la matriz se puede hacer biopsia en elipse transversa, biopsia longitudinal, biopsia por sacabocados o resección en bloque. La decisión de la técnica de la biopsia depende del origen del pigmento, y de la amplitud y la localización de la banda (**TABLA 1**).

Origen del pigmento

Se debe determinar examinando el borde libre de la lámina ungular por dermatoscopia. La matriz proximal es responsable del pigmento que se aloja en la parte dorsal de la lámina, mientras que la matriz distal genera el pigmento de la parte ventral; esto ayuda a escoger el sitio de la matriz donde se debe tomar la biopsia. La mayoría de bandas de pigmento se originan en la matriz distal. En esta localización existe menor riesgo de secuelas cicatriciales y distrofia de la uña, siempre y cuando se preserve la matriz proximal. Las biopsias de la matriz proximal tienen un altísimo riesgo de cicatriz y distrofia ungular, por lo cual se utilizan técnicas especiales para disminuirlo^{17,27,29,36}.

Amplitud y localización de la banda

Cuando el tercio lateral de la lámina ungular está afectado, se prefiere una biopsia longitudinal lateral, que permite incluir la matriz, el pliegue proximal, la cutícula,

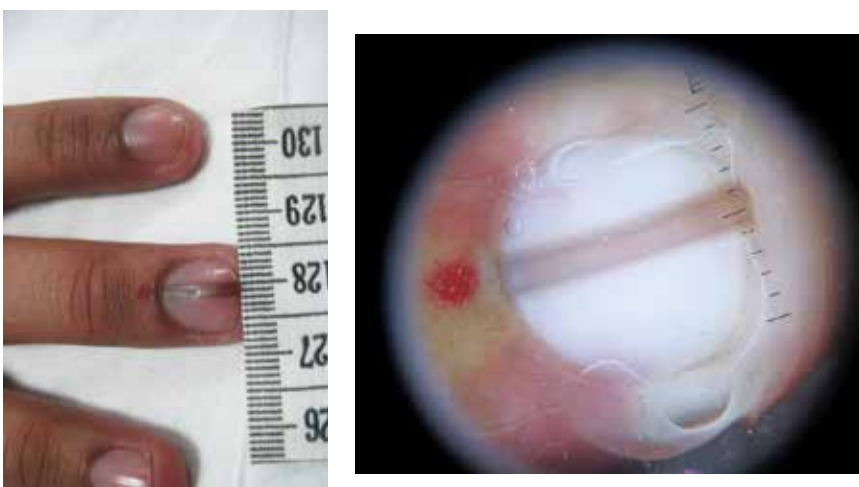


FIGURA 5. Melanoniquia longitudinal del tercer dedo de la mano. **A.** Medición de la amplitud de la banda pigmentada. **B.** Examen dermatoscópico de la misma lesión.

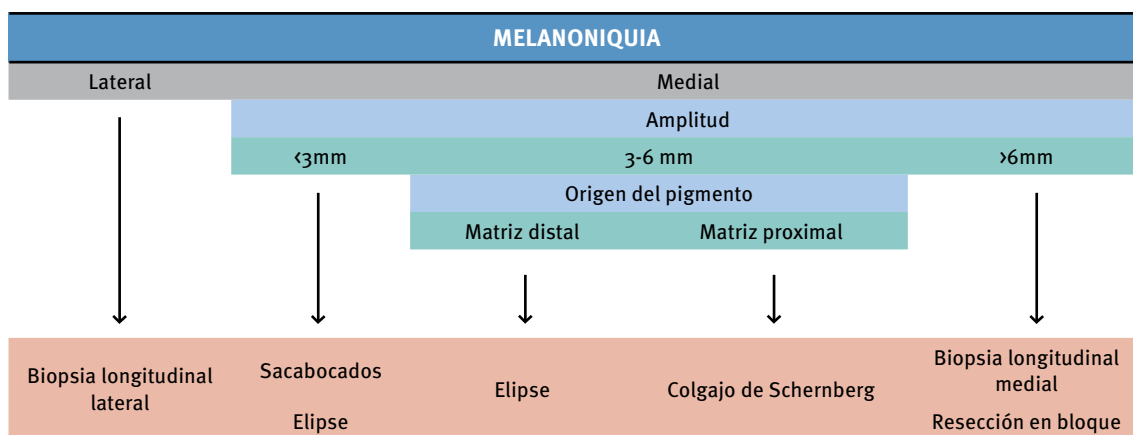


TABLA 1. Tipo de biopsia de la matriz según origen del pigmento, amplitud y localización de la melanoniquia.

el pliegue lateral, el lecho y la lámina. Aunque este tipo de biopsia disminuye el diámetro de la uña, permite un resultado posoperatorio aceptable. Cuando la banda es menor de 3 mm y se origina en la porción medial de la uña, se puede tomar biopsia con sacabocados o en elipse transversa; estas biopsias angostas son bien toleradas, especialmente si los bordes de la matriz se aproximan cuidadosamente. Cuando la banda medial mide entre 3 y 6 mm, se debe localizar el origen del pigmento; si este es de la matriz distal, se recomienda la biopsia en elipse transversa y una sutura meticulosa del defecto, pero, si es de la matriz proximal, se debe movilizar un lado de la unidad ungular utilizando técnicas más avanzadas,

como el colgajo de Schernberg (**FIGURA 6**)^{26,37}. Cuando la banda mide más de 6 mm, tiene una escasa posibilidad de ser una lesión benigna, por lo cual se prefiere reseca una generosa porción de la matriz y del tejido afectado, mediante una biopsia longitudinal medial (**FIGURA 7**) o una resección en bloque, lo que pronostica distrofia o división de la lámina, pero, permite obtener una buena muestra de tejido para estudio^{26-29,31,36}.

El signo de Hutchinson genera una fuerte sospecha de melanoma, por lo cual siempre que esté presente debe hacerse una biopsia de espesor total, incluyendo el pliegue proximal de la uña³¹.

Para la toma de una biopsia en elipse transversa de

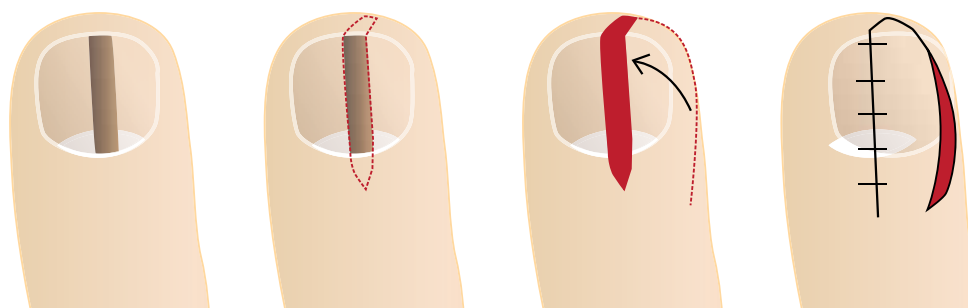


FIGURA 7. Biopsia longitudinal medial de una melanoniquia en el dedo gordo del pie. A. Pliegue proximal doblado hacia atrás y sostenido con puntos temporales. Se evidencia en la lámina la banda pigmentada central. B. Resección del tercio medio de la lámina ungueal y exposición de la matriz y el lecho subyacente. C. Resección en bloque de la matriz y el lecho ungueal. D. Espécimen resecado con su orientación correspondiente.

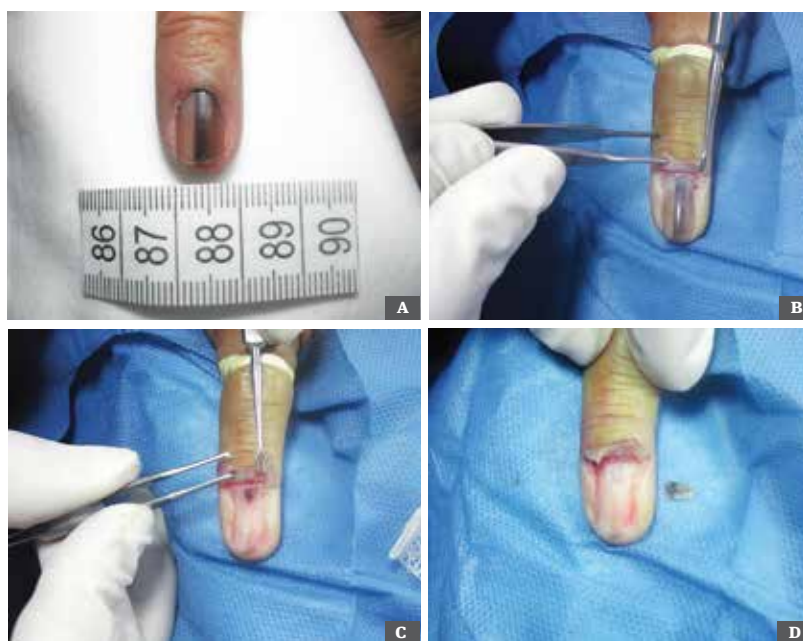

FIGURA 8. Biopsia en elipse transversa de la matriz ungueal. A. Melanoniquia longitudinal segundo dedo de la mano. B. Pliegue ungueal proximal reflejado. C. Avulsión total de la lámina e identificación de la lesión pigmentada en la matriz. D. Biopsia en elipse transversa del área comprometida.

la matriz (**FIGURA 8**), se hacen incisiones tangenciales desde la unión de los pliegues laterales con el proximal, con un disector se libera y se refleja el pliegue exponiendo de esta forma la lámina ungueal proximal y la matriz subyacente. Se puede hacer avulsión total o parcial de la lámina para exponer el lecho y la matriz, permitiendo así examinarlos por dermatoscopia. La lesión se reseca, tratando de mantener la curvatura distal de la lúnula, por lo cual se prefiere hacer esta resección en forma fusiforme, con la porción convexa en el sentido del margen distal de la lúnula. La incisión debe hacerse

hasta el hueso y, en algunos casos, el defecto residual se puede suturar con puntos separados. Posteriormente, la lámina y el pliegue proximal se devuelven a su posición original y, para dar estabilidad a la lámina, se suturan las incisiones a nivel del pliegue proximal, con sutura no absorbible 4-0. También, se puede fijar la lámina al lecho ungueal con un punto con transfixión 4-0. Las incisiones se cubren con vendaje adhesivo²⁷.

Cuando se decide utilizar el sacabocados (**FIGURA 9**), se expone la lámina proximal de la forma descrita en la biopsia en elipse transversa. La lámina se inspecciona

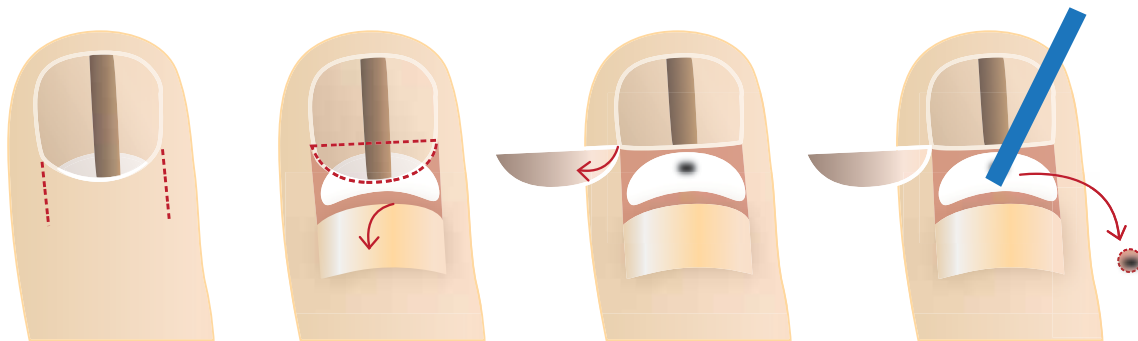


FIGURA 9. Esquema de la técnica de biopsia por sacabocado de la matriz ungular con avulsión parcial de la lámina. A. Incisiones en la unión del pliegue proximal con los pliegues laterales. B. Pliegue proximal doblado hacia atrás e incisión del tercio proximal de la lámina. C. Lámina doblada hacia atrás. D. Biopsia por sacabocado de la lesión.

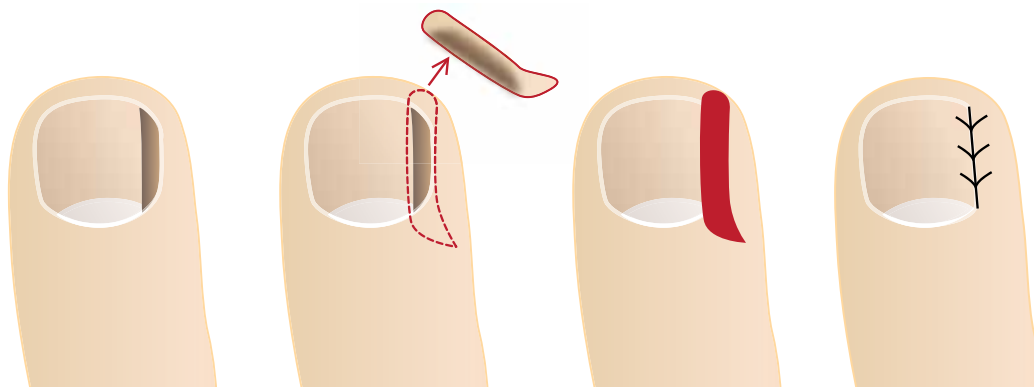


FIGURA 10. Esquema de la técnica de biopsia lateral longitudinal. A. Identificación de la lesión (melanoniquia longitudinal). B. Resección longitudinal que incluye pliegue proximal, pliegue lateral, lámina, matriz y lecho. C. Defecto residual. D. Cierre con puntos no absorbibles con sutura 4-0.

cuidadosamente para localizar el origen de la banda; para una mayor precisión es preferible utilizar el dermatoscopio. Preferimos retirar completamente la lámina y tomar la biopsia directamente con el sacabocado de 3 mm, aunque también se puede reflejar la lámina parcialmente y dejarla a un lado. De forma alternativa, se puede utilizar un sacabocado de 3 mm para incidir la lámina y la matriz en bloque o puede utilizarse la técnica de doble sacabocado descrita previamente. No es necesario cerrar el defecto si es menor de 3 mm. Por último, el pliegue proximal se vuelve a colocar en su posición^{17,27,29,38}.

Cuando la banda medial mide entre 3 y 6 mm y su origen es la matriz proximal, se puede utilizar el colgajo de Schernberg (**FIGURA 6**). En esta técnica la banda pigmentada se reseca en un bloque, que incluye la lámina, el lecho, la matriz y el pliegue ungular proximal. Se di-

seña y disecciona un colgajo del pliegue lateral adyacente, mediante una incisión curva que va desde el borde distal del bloque reseccionado al borde proximal de la matriz. La matriz y el lecho se liberan del periostio y el colgajo se avanza para cerrar el defecto y se sutura con puntos no absorbibles de sutura 5-0. El defecto del área donante lateral se deja cerrar por segunda intención y se debe tener precaución en separar la matriz del pliegue proximal para evitar adhesiones. Con esta técnica se disminuye la amplitud de la lámina ungular y se puede presentar distrofia ungular leve, pero permite una apariencia posoperatoria aceptable^{26,37}.

La biopsia longitudinal (**FIGURA 10**) incluye todas las diferentes estructuras de la unidad ungular, por lo cual brinda información invaluable sobre la lesión subyacente. La manipulación y la orientación de este espé-

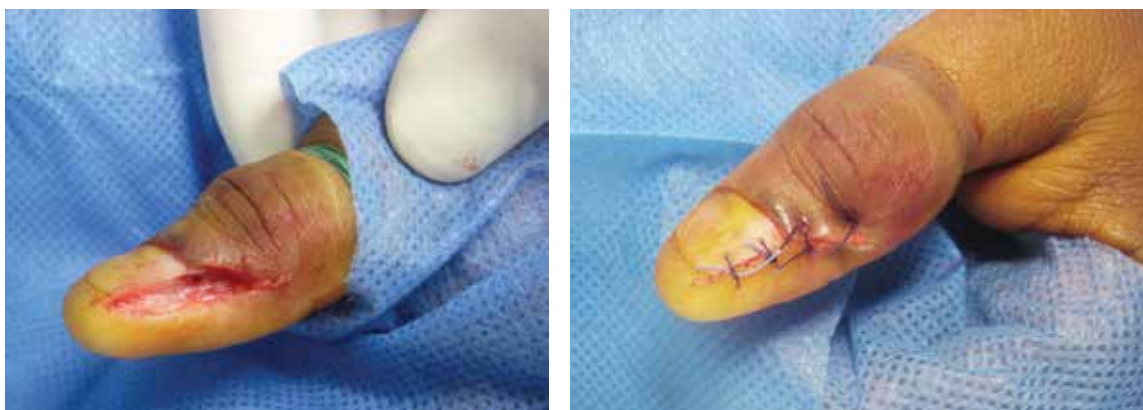

FIGURA 11. Biopsia longitudinal lateral. A. Defecto secundario a la resección. B. Cierre del defecto, se evidencia disminución en la amplitud de la lámina.

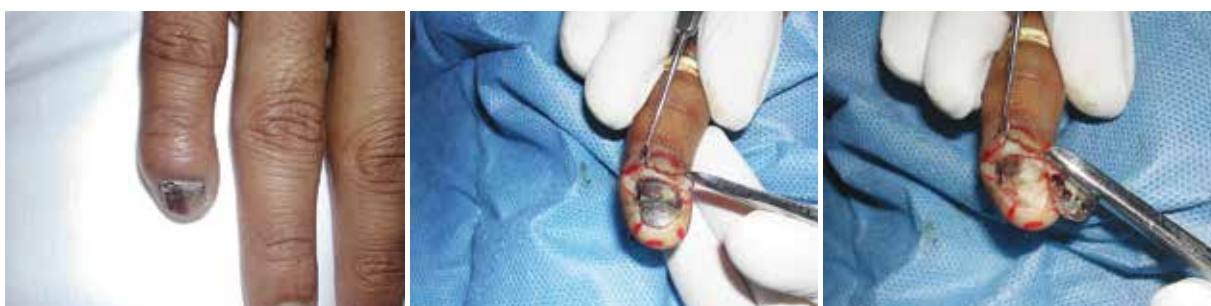

FIGURA 12. Melanoniquia del quinto dedo de la mano. A. Melanoniquia del quinto dedo de la mano B. Borde ungular proximal doblado hacia atrás. C. Avulsión total de la lámina e identificación de la lesión en la matriz.

cimen se facilitan, pero su principal inconveniente es que genera cicatriz y secuelas secundarias si la melanoniquia no está localizada adyacente a los pliegues laterales. Por esta razón, se prefiere este tipo de biopsias en las porciones laterales de la unidad ungular, donde no es necesario reparar la matriz y las posibles secuelas cicatriciales son menores y mejor toleradas²⁸. Una vez se obtiene un plano anestésico adecuado, la incisión se inicia en el punto medio entre la articulación interfalángica distal y la cutícula, con un bisturí con hoja 15. La incisión avanza 1 a 2 mm en posición medial a la banda pigmentada, atravesando piel y tejido blando y avanzando por la lámina ungular hasta el hiponiquio, hasta llegar a la punta del dígito. La segunda incisión se inicia en el mismo punto de la primera, pero se hace lateralmente hasta alcanzar el punto final de la otra incisión, dejando un espécimen de 3 a 4 mm, aproximadamente. La pieza se puede terminar de liberar del periostio con unas tijeras finas. Si se ha utilizado torniquete, se prefiere liberarlo antes de suturar el defecto, para identificar puntos de sangrado y hacer

una adecuada hemostasia. El defecto se cierra con sutura 4-0 no absorbible (**FIGURA 11**) y se cubre con vendajes no compresivos^{28,29}.

En el Instituto Nacional de Cancerología en Colombia, que atiende pacientes del estrato socioeconómico I-III, el melanoma ‘acral’ lentiginoso tiene una frecuencia de 43,7% en relación con otros melanomas³⁹. Es habitual que a los pacientes con melanoniquias, antes de remitirlos al Instituto, se les practiquen varias biopsias pequeñas que son procesadas con pobre calidad en los diferentes laboratorios de histopatología, lo que impide hacer un diagnóstico certero. Finalmente, los pacientes son remitidos en forma tardía con medidas de Breslow gruesas y tumores ulcerados. Por este motivo, consideramos que, ante la sospecha de melanoma de la matriz ungular, se debe practicar avulsión total de la lámina (**FIGURA 12**), retracción del pliegue para exponer el lecho y la matriz, localización de la lesión pigmentada (idealmente examinando con un dermatoscopio) y biopsia por escisión amplia del sitio afectado. Es de

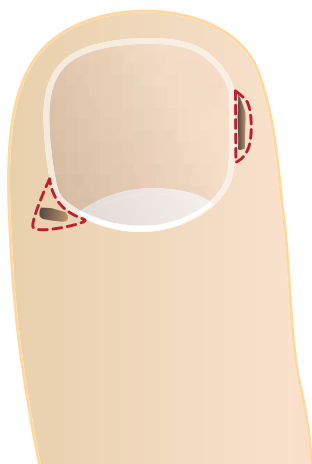


FIGURA 13. Esquema de la técnica de biopsias en el pliegue proximal y en el lateral.

anotar que este tipo de biopsias ungulares son meticulosas y deben ser practicadas por un especialista debidamente entrenado en la técnica. Este último debe tener una comunicación estrecha con el dermatopatólogo que la va a orientar, incluir y procesar; de no ser así, no se tendría un material adecuado para el diagnóstico de histopatología. Además, la fijación de la muestra y su inclusión en parafina, también tienen sus particularidades y especificaciones.

BIOPSIA DE LOS PLIEGUES UNGULARES

Las biopsias de los pliegues se manejan como biopsias de piel convencionales y se pueden practicar con sacabocados o en elipse (**FIGURA 13**). Se pueden tomar de los pliegues laterales o del pliegue proximal; en este último, cuando se utiliza el sacabocados, es importante tener en cuenta que la lámina ungular proximal es más blanda que la distal, por lo cual existe la posibilidad de perforarla y lesionar la matriz. Entonces, es importante aislar la matriz durante el procedimiento con una espátula o un disector de Freer, para no lesionarla accidentalmente^{6,17,33}.

Cuando se tome una biopsia en elipse del pliegue proximal, se debe evitar lesionar el tendón extensor subyacente, que se inserta en la base de la falange distal, especialmente si la biopsia es profunda.

BIOPSIA DE LA LÁMINA UNGULAR

La biopsia de lámina ungular es de especial utilidad en el diagnóstico de onicomiosis y de otras condiciones diferenciales, como la psoriasis. Para el diagnóstico de onico-

micosis, el comité de la *American Academy of Dermatology* propone hacer pruebas de laboratorio como complemento del criterio clínico, y sugiere la prueba micológica (KOH y cultivo de detritos) y el corte de lámina ungular y, cuando estas han sido negativas, la toma de biopsia ungular (40). Los métodos convencionales (KOH y cultivo de detritos subungulares) son limitados por las altas tasas reportadas de falsos negativos (5-50 %) y por una sensibilidad de 25 a 80 % (41-45). En estudios recientes se ha demostrado que la utilización de pruebas simultáneas en lámina ungular (KOH, cultivo y PAS) aumentan la sensibilidad a 95-100 %, por lo cual sugieren utilizar la muestra de lámina ungular con cortaúñas como complemento de la muestra de detritos subungulares, para el diagnóstico de onicomiosis o, incluso, como único método de diagnóstico^{45,46}. La toma de la muestra de lámina ungular se hace con cortaúñas estéril y debe tomarse del área de onicólisis más proximal al lecho adherido.

Tradicionalmente, en el diagnóstico de psoriasis se ha recomendado la biopsia longitudinal de espesor total, por la calidad del espécimen que se puede obtener; sin embargo, el temor a las secuelas hace que esta técnica no se utilice con frecuencia. Se han propuesto técnicas menos invasivas, como el examen citológico del raspado de la lámina ungular. Otros describen la avulsión parcial de la lámina, usualmente del tercio lateral, lo que permite el examen de toda la lámina y del epitelio del lecho que queda adherido^{33,47}.

COMPLICACIONES

La biopsia ungular es una técnica segura si se practica adecuadamente. Además de algunas complicaciones, como sangrado o infección secundaria, se puede presentar onicólisis. Las biopsias longitudinales laterales presentan mayor incidencia de secuelas permanentes, como reducción en la amplitud de la uña, hasta en 47 %⁴, mala alineación de la lámina o formación de espículas. Sin embargo, se debe tener en cuenta que este tipo de biopsias se toman en uñas previamente anormales, que requieren de la biopsia para su estudio y manejo. Casi invariablemente, las biopsias centrales longitudinales causan distrofia crónica, división de la uña y alteraciones del borde libre; asimismo, no es infrecuente la lesión del tendón extensor de la falange distal^{6,28,48}.

CONCLUSIONES

A pesar de su utilidad diagnóstica, la toma de biopsias ungulares es infrecuente debido a falta de experiencia del personal de salud, miedo a las secuelas y aprehen-

sión por parte de los pacientes. Sin embargo, el conocimiento anatómico e histológico de la unidad ungular normal y anormal, el conocimiento y entrenamiento en las diferentes técnicas quirúrgicas, y un claro discernimiento para indicar correctamente la toma de una biopsia ungular, permiten al médico tratante disponer de una herramienta invaluable en el diagnóstico de las múltiples entidades neoplásicas, infecciosas e inflamatorias que afectan esta unidad anatómica. La toma y el procesamiento correctos de las biopsias ungulares, permiten obtener un espécimen óptimo para el estudio anatomopatológico por parte de un dermatopatólogo experto. Por el contrario, una mala técnica disminuye las posibilidades de un diagnóstico certero, impidiendo o retrasando el tratamiento de la condición de base y conlleva un gran riesgo de generar importantes secuelas funcionales y estéticas en los pacientes. En los casos de melanoma, el diagnóstico tardío significa la muerte para el paciente.

REFERENCIAS

- Hinds H, Thomas V. Malignancy and cancer treatment-related hair and nail changes. *Dermatol Clin*. 2008;26:59-68.
- Rich P. Nail biopsy: Indications and methods. *Dermatol Surg*. 2001;27:229-34.
- Kovich O, Soldano A. Clinical pathologic correlations for diagnosis and treatment of nail disorders. *Dermatologic Therapy*. 2007;20:11-6.
- Grover C, Nanda S, Reddy BS, Chaturvedi KU. Nail biopsy: Assessment of indications and outcome. *Dermatol Surg*. 2005;31:190-4.
- Tosti A, Piraccini B. Biology of nails and nail disorders. En: Goldsmith L, Katz S, Gilchrist B, Paller A, Leffell D, Wolff K. *Fitzpatrick's dermatology in general medicine*. 8th edition. New York: McGraw Hill; 2012. p. 1009-30.
- Grover C, Chaturvedi UK, Reddy BS. Role of nail biopsy as a diagnostic tool. *Indian J Dermatol Veneerol Leprol*. 2007;78:290-8.
- Zook E. Preoperative and postoperative management. En: Krull E, Zook E, Baran R, Haneke E. *Nail surgery: A text and atlas*. Philadelphia: Lippincott Williams & Wilkins; 2001. p. 29-33.
- Wong K, Huq N, Nakhoda A. Hand surgery using local anesthesia. *Clin Plast Surg*. 2013;40:567-81.
- Williams J, Lalonde D. Randomized comparison of the single-injection volar subcutaneous block and the two-injection dorsal block for digital anesthesia. *Plast Reconstr Surg*. 2006;118:1195-200.
- Harbinson S. Transthecal digital block: Flexor tendon sheath used for anesthetic infusion. *J Hand Surg*. 1991;16A:957.
- Low C, Vartany A, Engstrom J, Poncelet A, Diaó E. Comparison of transthecal and subcutaneous single-injection digital block techniques. *J Hand Surg*. 1997;22A:901-5.
- Cummings A, Tisol W, Meyer L. Modified transthecal digital block versus traditional digital block for anesthesia of the finger. *J Hand Surg Am*. 2004;29:44-52.
- Keramidas E, Rodopoulou A, Tsoutsos D, Miller G, Iovannovich J. Comparison of transthecal digital block and traditional digital block for anesthesia of the finger. *Plast Reconstr Surg*. 2004;114:1131-4.
- Kollersbeck C, Walcher T, Gradi G, Genelein F. Clinical experience and dosage pattern in subcutaneous single-injection digital block technique. *Handchir Mikrochir Plast Chir*. 2004;36:64-6.
- Chowdhry S, Seidenstricker L, Cooney D, Hazany R, Wilhelm B. Do not use epinephrine in digital blocks: Myth or truth? Part II. A retrospective review of 1111 cases. *Plast Reconstr Surg*. 2010;126:2031-4.
- Fisher L, Gordon M. Anesthesia for hand surgery. En: Wolfe S, Hotchkiss R, Pederson W, Kozin S. *Operative hand surgery*. 6th edition. Philadelphia: Elsevier, Churchill Livingstone; 2011. p. 32-3.
- Jellinek N. Nail surgery: Practical tips and treatment options. *Dermatol Ther*. 2007;20:68-74.
- Fitzcharles-Bowe C, Denkler K, Lalonde D. Finger injection with high-dose epinephrine: Does it cause finger necrosis and should it be treated? *Hand*. 2007;2:5-11.
- Lalonde D, Bell M, Benoit P, Sparkles G, Denkler K, Chang P. A multicenter prospective study of 3,110 consecutive cases of elective epinephrine use in the fingers and hand: The Dalhousie Project clinical phase. *J Hand Surg*. 2005;30A:1061-7.
- Wilhelmi B, Blackwell S, Miller J, Mancoli J, Dardano T, Tran A, et al. Do not use epinephrine in digital blocks: Myth or truth? *Plast Reconstr Surg*. 2001;107:393-400.
- Huang C. Regional anesthesia. En: Harahap M, Abadir A. *Anesthesia and analgesia in dermatologic surgery*. New York: CRC Press; 2008. p. 102-3.
- Montes A, Gómez L, Londoño A, Arias Y, Martínez E. Evaluación de una técnica quirúrgica para el tratamiento de la onicocriptosis en pacientes atendidos en la Clínica Universitaria Bolivariana y Clínica Soma, de enero de 1998 a diciembre de 2010. *Rev Asoc Colomb Dermatol*. 2012;20:322-9.
- Haneke E. Nail surgery. *Clin Dermatol*. 2013;31:516-525.
- Di Chiacchio, Ruben B, Refkalevsky W. Longitudinal melanonychia. *Clin Dermatol*. 2013;31:594-601.
- Barrera M, Tejera A, Mendiola M, Cabra J, Herrera E. Diagnostic utility of nail biopsy: A study of 15 cases. *Actas Dermosifiliogr*. 2008;99:621-7.
- Baran R, Berker D, Dawber R. Nail unit tumours and surgery. En: Baran R, Berker D, Dawber R. *¿Editores? Manual of nail disease and surgery*. New Jersey:Blackwell Science Ltd.; 1997. p. 53-88. Incompleto
- Braun RP, Baran R, Le Gal FA, Dalle S, Ronger S, Pandolfi R, et al. Diagnosis and management of nail pigmentations. *J Am Acad Dermatol*. 2007;56:835-47.
- Berker D. Lateral longitudinal nail biopsy. *Australas J Dermatol*. 2001;42:142-4.
- Jellinek N. Nail matrix biopsy of longitudinal melanonychia: Diagnostic algorithm including the matrix shave biopsy. *J Am Acad Dermatol*. 2007;56:803-10.
- Di Chiacchio N, Refkalefsky L, Schwery N, Veiga F. Tangential biopsy thickness versus depth in longitudinal melanonychia: A pilot study. *Dermat Res Pract*. 2012;35:864.
- Geisse JK. Biopsy techniques for pigmented lesions of the skin. *Pathology (Phila)*. 1994;2(2):181-93.
- Collins S, Cordova K, Jellinek N. Alternatives to complete nail plate avulsion. *J Am Acad Dermatol*. 2008;59:619-26.

33. Krull E. Biopsy techniques. En: Krull E, Zook E, Baran R, Haneke E. Nail surgery: A text and atlas. Philadelphia: Lippincott Williams & Wilkins; 2001. p. 55-81.
 34. Martínez W, Restrepo R. Procesamiento de biopsias de piel en el laboratorio de patología. *Rev Asoc Col Dermatol.* 2014;22:39-55.
 35. Campbell S, Rubin A. Update: Nail unit dermatopathology. *Dermatol Ther.* 2012;25:551-68.
 36. Acosta A, Fierro E, Velásquez V, Rueda X. Melanoma: patogénesis, clínica e histopatología. *Rev Asoc Col Dermatol.* 2009;17:87-108.
 37. Collins S, Cordova K, Jellinek N. Midline/paramedian longitudinal matrix excision with flap reconstruction: Alternative surgical techniques for evaluation of longitudinal melanonychia. *J Am Acad Dermatol.* 2010;62:627-36.
 38. Silverstein D, Mariwall K. Biopsy of the pigmented lesions. *Dermatol Clin.* 2012;30:435-43.
 39. Pozzobon F, Acosta A, Carreño A, Fierro E. Características del melanoma cutáneo primario en el Instituto Nacional de Cancerología, 2006-2010. *Rev Asoc Col Dermatol.* 2013;17:111-9.
 40. Drake L, Dinehart S, Farmer E, Goltz R, Graham G, Hordinsky M, *et al.* Guidelines of care for superficial mycotic infections of the skin: Onychomycosis. *J Am Acad Dermatol.* 1996;34:116-21.
 41. Weinberg J, Koestenblatt E, Tutrone W, Tshler H, Najarian I. Comparison of diagnostic methods in the evaluation of onychomycosis. *J Am Acad Dermatol.* 2003;49:193-200.
 42. Panasiti V, Borroni R, Devirgiliis V, Rossi M, Fabrizio L, Masciangelo R, *et al.* Comparison of diagnostic methods in the diagnosis of dermatomycosis and onychomycoses. *Mycoses.* 2006;49:26-35.
 43. Pierard G, Arrese J, De Doncker D, Franchimonto C. Present and potential diagnosis techniques in onychomycosis. *J Am Acad Dermatol.* 1996;34:273-80.
 44. Gianni C, Morelli V, Cerri A, Greco C, Rossini P, Guiducci A, *et al.* Usefulness of histological examination for the diagnosis of onychomycosis. *Dermatology.* 2001;202:283-92.
 45. Gómez L, Massaro M, Tabares A, Zuluaga A, Vélez J, Vélez A, *et al.* Utilidad de la muestra de la lámina ungular en el diagnóstico de onicomycosis. *Rev Asoc Colomb Dermatol.* 2011;19:194-200.
 46. Haghani I, Shokohi T, Hajheidari Z, Khalilian A, Aghili S. Comparison of diagnostic methods in the evaluation of onychomycosis. *Mycopathologia.* 2013;175:315-21.
 47. Grammar-West N, Corvette D, Giandonis M, Fitzpatrick J. Clinical pearl: Nail plate biopsy for the diagnosis of psoriatic nails. *J Am Acad Dermatol.* 1998;38:260-2.
 48. Berker D, Baran R. Acquired malalignment: A complication of lateral longitudinal nail biopsy. *Acta Derm Venereol.* 1998;78:468-70.
-
-