

Carcinoma basocelular de la unidad ungular, reporte de un caso

Basal cell carcinoma of the nail unit, a case report

Luisa Fernanda Ríos¹, Verónica Molina², Rodrigo Restrepo³, Felipe Muñoz⁴

1. Médica, residente de primer año, Universidad Pontificia Bolivariana, Medellín, Colombia.
2. Médica dermatóloga; docente de Dermatología, Universidad Pontificia Bolivariana, Medellín, Colombia.
3. Médico dermatopatólogo; docente de Dermatopatología, Universidad Pontificia Bolivariana y Universidad CES, Medellín, Colombia.
4. Médico, cirujano plástico oncólogo, Clínica El Rosario, Clínica Las Vegas y Clínica Vida, Medellín, Colombia.

RESUMEN

El carcinoma basocelular de la unidad ungular es una entidad rara, de etiología desconocida, prevalente en hombres y cuya principal localización es en el dedo pulgar. Hasta ahora hay 22 casos reportados a nivel mundial. Por sus características clínicas, diferentes a las de los carcinomas basocelulares en otras localizaciones, son frecuentes los diagnósticos iniciales errados. El tratamiento mediante cirugía de Mohs ha sido descrito en el 30 %, aproximadamente, de los casos reportados, con excelentes resultados.

PALABRAS CLAVE: carcinoma basocelular, enfermedades de la uña, tumores en piel, cirugía de Mohs.

SUMMARY

The basal cell carcinoma of the nail unit is an uncommon entity with an unknown etiology: It is prevalent in men and its main location is in the thumb. So far, only 22 cases have been reported in the world. It is usual to find misdiagnoses due to its different clinical characteristics compared to basal cell carcinomas in other locations. Treatment with Mohs surgery has been described in approximately 30% of case reports showing excellent results.

KEY WORDS: Carcinoma basal cell, nail diseases, skin neoplasms, Mohs surgery.

CASO CLÍNICO

Se trata de una paciente de 71 años de edad, ama de casa, con antecedentes de hipertensión arterial crónica, diabetes mellitus e hipotiroidismo controlados. Refería una lesión de crecimiento lento en el tercer dedo de la mano derecha, de cinco años de evolución. Negó dolor u otros síntomas. Asociaba el inicio de la lesión con una quemadura térmica cinco años atrás en esta localización.

En el examen físico del tercer dedo de la mano derecha, se observaba una placa eritematosa, edematosa con descamación y ulceraciones superficiales, que comprometía la falange distal y el pliegue proximal; en la lámina ungular se observaban cambios distróficos sutiles consistentes en líneas de Beau (**FIGURA 1**). En la dermatoscopia hubo hallazgos similares y vasos puntiformes atípicos.

Correspondencia:

Luisa Fernanda Ríos

Email:

luisisriba@hotmail.com

Recibido: 2 de junio de 2015

Aceptado: 3 de diciembre de 2015

No se reportan conflictos de interés.

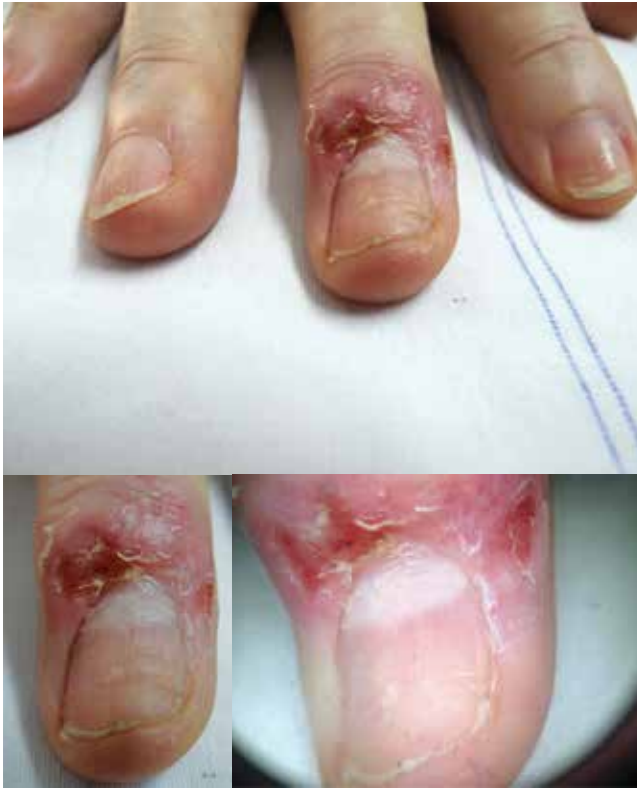

FIGURA 1. Hallazgos en el examen físico. En el tercer dedo de la mano derecha se observa una placa eritematosa, edematosa, descamativa con ulceraciones superficiales. En la lámina ungular se aprecian líneas de Beau. En la dermatoscopia se encontraron vasos puntiformes atípicos.

Se decidió tomar biopsia de piel con la impresión diagnóstica de un carcinoma escamocelular. Finalmente, el reporte de patología fue un carcinoma basocelular sólido de la unidad ungular (**FIGURA 2**). Con estos hallazgos, fue remitida para cirugía de Mohs.

En el primer estadio de la cirugía de Mohs se encontró compromiso profundo que se extendía hasta el tendón y la parte ósea de la falange distal; fue entonces evaluada por el servicio de cirugía plástica oncológica para la realización de un segundo estadio (Mohs diferido), en el cual se practica amputación y reconstrucción con colgajo volar (**FIGURA 3**).

DISCUSIÓN

Aunque el carcinoma basocelular es el tumor maligno más frecuente de la piel, es una entidad rara en la unidad ungular¹. Hasta ahora hay, aproximadamente, 22 casos reportados a nivel mundial y la incidencia es tan solo del 0,5 al 2 %^{2,3}. Se presenta principalmente entre la sexta y la séptima década de la vida, con mayor prevalencia en hombres (1,8:1). El dedo pulgar es el dedo afectado en la mitad de los casos, seguido por el dedo índice^{2,4}. En ningún caso se han reportado metástasis asociadas^{2,3}.

Respecto a la etiología, en los casos reportados se ha tratado de investigar una asocia-

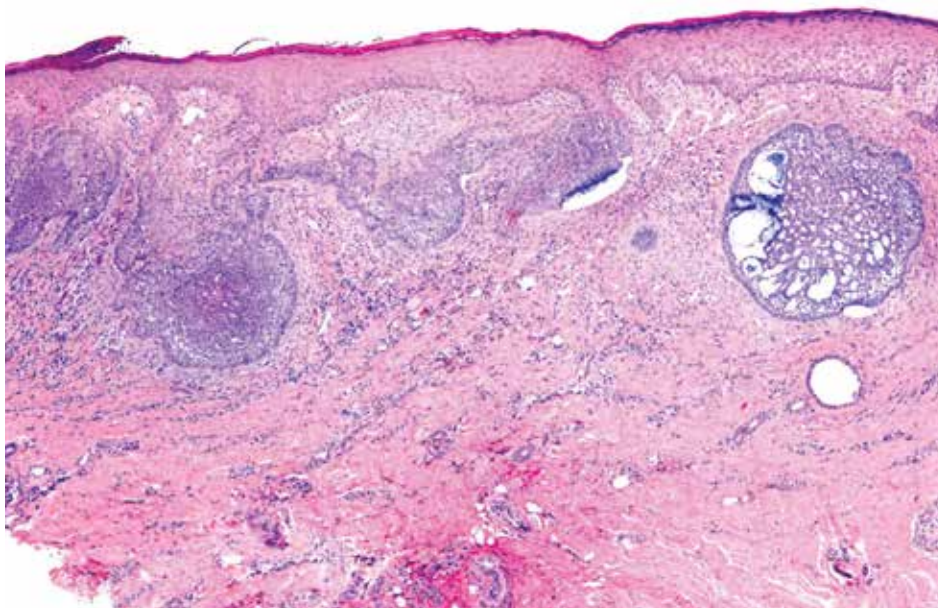


FIGURA 2. Microfotografía a mediano aumento. Se observa la imagen clásica de un carcinoma basocelular de tipo sólido y superficial con masas de células basaloides, con palizada periférica y retracción del estroma. Hematoxilina y eosina, 200X.

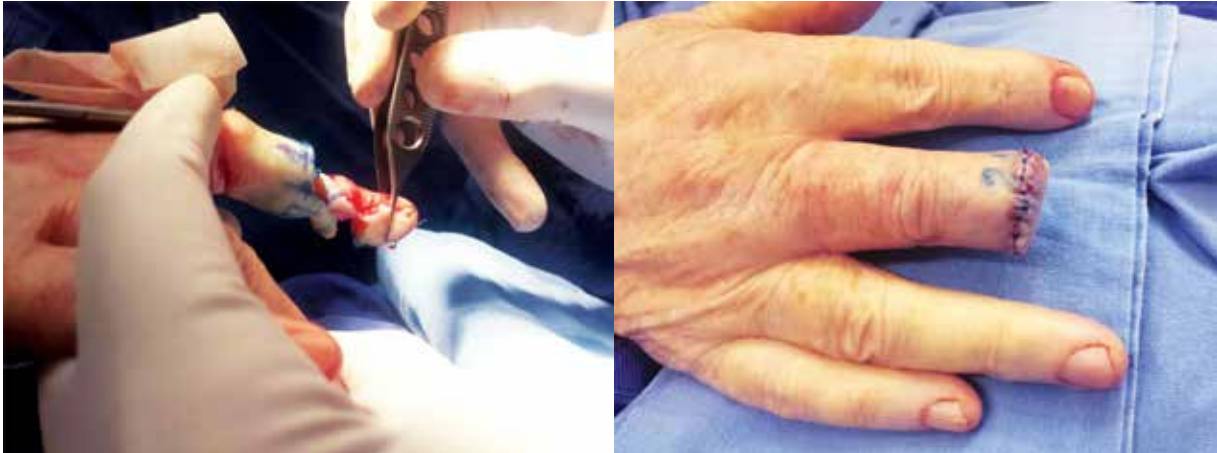

FIGURA 3. Mohs diferido, amputación y reconstrucción con colgajo volar.

ción con la radiación ionizante, el trauma y la exposición solar, sin haberse encontrado una diferencia estadísticamente significativa^{2,3,5}.

En más del 50 % de los casos, el hallazgo en el examen físico es la ulceración. El eritema y la descamación también son hallazgos comunes. Es frecuente el compromiso del pliegue proximal y de la zona lateral de la falange distal^{2,4,5}.

El diagnóstico suele ser tardío debido a diagnósticos iniciales errados. Entre los diagnósticos diferenciales están el eccema crónico de las manos, la paroniquia crónica por *Candida* spp., las onicomiosis, la enfermedad de Bowen y el carcinoma escamocelular^{4,5}.

El tratamiento mediante cirugía de Mohs se ha descrito en, aproximadamente, el 30 % de los casos reportados, con excelentes resultados ya que permite mayor preservación del tejido y una menor afectación de la funcionalidad del dedo^{2,4}.

CONCLUSIÓN

Se presenta un caso de carcinoma basocelular de la unidad ungular, una entidad con pocos casos reportados a nivel mundial; se resaltan sus características clínicas diferentes a las del carcinoma basocelular en otras localizaciones y el compromiso extenso que requirió amputación.

REFERENCIAS

1. Oribe HA, Tauscheck A, Snow SN. Basal-cell carcinoma of the finger: A case report and review of the literature. *J Hand Surg.* 1997;22:1103-6.
2. Vandeweyer E, Herszkowicz A. Basal cell carcinoma of the dorsum of the hand. *Acta Chir Belg.* 2003;103:300-3.

3. Forman SB, Ferringer TC, Garrett AB. Basal cell carcinoma of the nail unit. *J Am Acad Dermatol.* 2007;56:811-4.
4. Bandyopadhyay D, Sen S. Periungual basal cell carcinoma: A case report with review of literature. *Indian J Dermatol.* 2011;56:220-2.
5. Martinelli PT, Cohen PR, Schulze KE, Dorsey KE, Nelson BR. Periungual basal cell carcinoma: Case report and literature review. *Dermatol Surg.* 2006;32:320-3.