

Xantogranuloma juvenil diseminado asociado a picadura de insecto

Disseminated juvenile xanthogranuloma associated with insect bites

Camilo Andrés Morales¹, Ximena Barreneche², Diana Méndez²

1. Médico dermatólogo, especialista en Docencia Universitaria, Oficina de Docencia e Investigación, E.S.E. Centro Dermatológico Federico Lleras Acosta, Bogotá, D.C., Colombia.
2. Médica, residente de segundo año de Dermatología, Fundación Universitaria Sanitas, Bogotá, D.C., Colombia; E.S.E. Centro Dermatológico Federico Lleras Acosta, Bogotá, D.C., Colombia.

RESUMEN

El xantogranuloma juvenil es una histiocitosis de células no Langerhans que afecta principalmente a la población pediátrica. Se caracteriza por la presencia de pápulas o nódulos amarillosos, asintomáticos que, en la mayoría de los casos, son únicos. Los sitios de aparición más frecuentes son la cara, el cuello y el tronco. En la histopatología predomina un infiltrado inflamatorio denso, compuesto por linfocitos e histiocitos asociados a células gigantes multinucleadas de tipo Touton.

Se presenta el caso de un hombre de 19 años con múltiples pápulas y nódulos pruriginosos en las extremidades, en zonas donde previamente había sufrido picaduras de zancudo, con los hallazgos clínicos e histológicos característicos de un xantogranuloma juvenil diseminado.

PALABRAS CLAVE: xantogranuloma juvenil, histiocitosis, células gigantes, insecto.

SUMMARY

Juvenile xanthogranuloma is a non-Langerhans cell histiocytosis that affects mostly pediatric population. It is characterized by solitary yellowish papules or nodules, often asymptomatic. It appears commonly in the face, the neck and the trunk. The histological findings are a dense inflammatory infiltrate composed of lymphocytes and histiocytes with multinucleated Touton-type giant cells.

We present the case of a 19 years old man with multiple pruritic papules and nodules in the extremities, where he had been previously exposed to mosquito bites, presenting clinical and histological features of disseminated juvenile xanthogranuloma.

KEY WORDS: Xanthogranuloma, juvenile, histiocytosis, giant cells, insect bites.

CASO CLÍNICO

Se presenta el caso de un hombre de 19 años de edad, natural y procedente de Bogotá, que consultó por un cuadro clínico de cuatro meses de evolución consistente en la aparición de lesiones permanentes y pruriginosas en las extremidades, localizadas

Correspondencia:

Ximena Barreneche

Email:

xpbarreneche@hotmail.com

Recibido: 30 de noviembre de 2015

Aceptado: 19 de abril de 2016

No se reportan conflictos de interés.

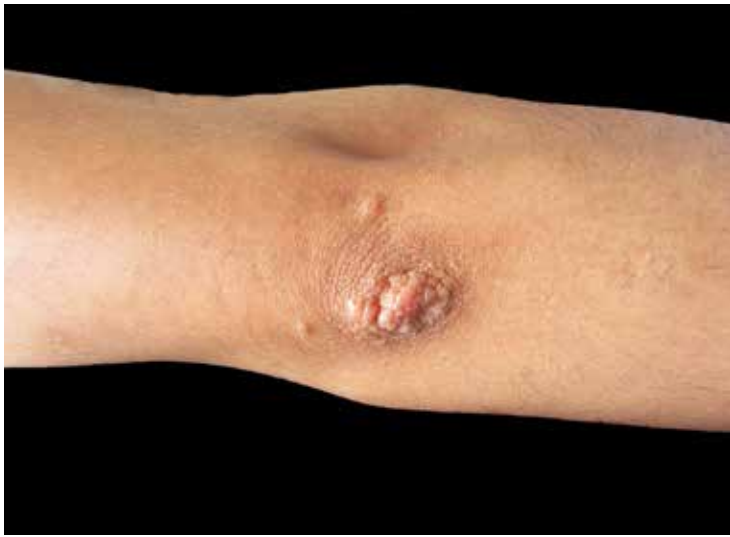

FIGURA 1. Aspecto de las pápulas en el codo derecho.

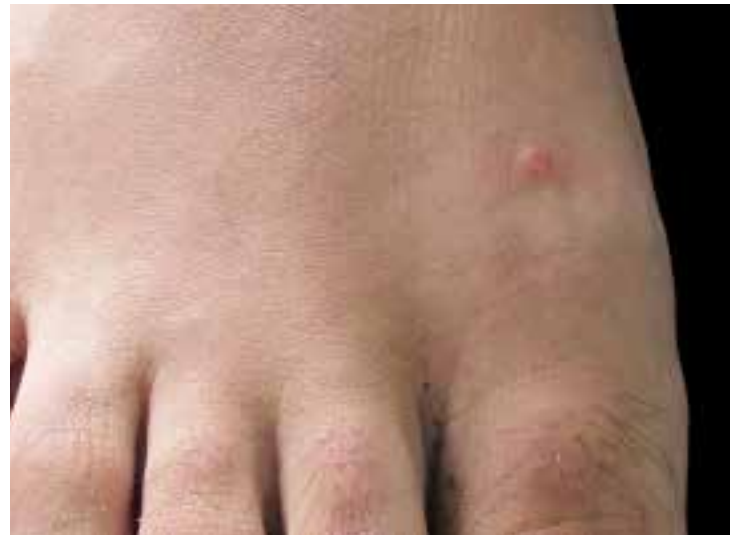

FIGURA 2. Aspecto de las pápulas en el dorso del pie derecho.

en zonas donde previamente había sufrido picaduras de insecto. Recibió tratamiento con doxiciclina oral durante dos semanas y con corticoides tópicos durante un mes, sin notar mejoría. No refirió antecedentes personales o familiares de importancia.

En el examen físico se observó una pápula eritemato-amarillenta, abovedada, de consistencia firme, localizada en la cara interna del brazo izquierdo. En los codos, los antebrazos, los muslos, las piernas y el dorso de los pies, se observaron numerosas pápulas indu-

radas de color pardo-rojizo (**FIGURAS 1 Y 2**). Además, había numerosas cicatrices deprimidas residuales en los miembros superiores e inferiores.

Se solicitó biopsia de una de las lesiones descritas, en la cual se evidenció una lesión dérmica bien circunscrita, formada por histiocitos, linfocitos y células gigantes multinucleadas de tipo Touton (**FIGURA 3**), rodeadas de colágeno denso y recubiertas por epidermis delgada y ortoqueratósica; estos hallazgos corresponden al xantogranuloma juvenil.

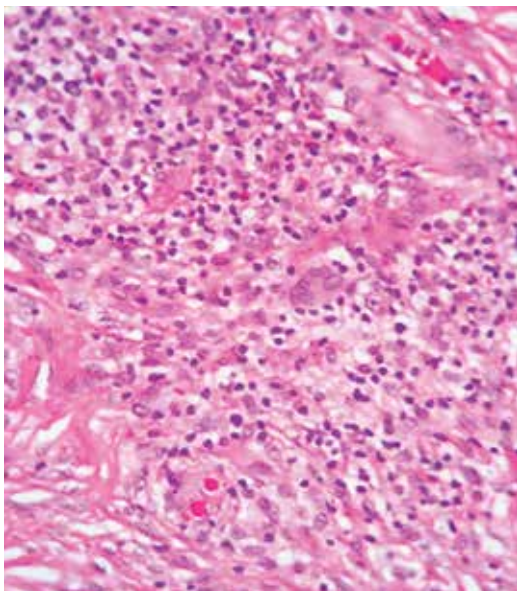


FIGURA 3. Células gigantes multinucleadas de tipo Touton rodeadas de colágeno denso. Hematoxilina y eosina, 40X.

DISCUSIÓN

El xantogranuloma juvenil es la más frecuente de las histiocitosis de células no Langerhans, o de clase II¹. Fue descrita en niños por Adamson, en 1905, y posteriormente, en adultos, por Gartmann y Tritsch en 1963². La presentación de la enfermedad en la edad adulta se observa en menos del 10 % de los casos³.

En los niños, las lesiones cutáneas aparecen desde el nacimiento en 5 a 17 % de los casos, y se desarrollan durante el primer año de vida en 40 a 70 %¹. La mayor incidencia del xantogranuloma juvenil en adultos ocurre en individuos entre los 20 y los 30 años de edad⁴.

Su etiología es desconocida⁵, aunque se ha descrito una reacción granulomatosa reactiva de histiocitos, secundaria a infecciones o estímulos físicos como el trauma o las picaduras de insectos⁶, como ocurrió en este caso.

En la mayoría de los afectados (60 a 82 %), el xantogranuloma juvenil se presenta clínicamente como una pápula o nódulo solitario, asintomático, firme, de color amarillento o pardo-rojizo, de diámetro variable¹. Sólo en raras ocasiones las lesiones son múltiples⁶, como

sucedió en este paciente. Las localizaciones habituales son la cabeza, el cuello y el tronco, aunque pueden comprometer cualquier zona del cuerpo^{1,6}. En el caso que se presenta, las lesiones comprometían exclusivamente zonas descubiertas, donde previamente había sufrido picaduras de mosquito.

Cuando el xantogranuloma juvenil ocurre en la infancia, afecta con mayor frecuencia al sexo masculino, pero en adultos la prevalencia es similar en ambos sexos⁴. Las lesiones pueden resolverse de forma espontánea después de tres a seis años, algunas veces con pigmentación residual y atrofia^{7,8}.

Según el número y tamaño de las lesiones, Gianotti y Caputo clasificaron el xantogranuloma juvenil en dos formas clínicas: una forma micronodular, más frecuente, en la cual las lesiones son múltiples y miden entre 2 y 5 mm de diámetro, y una forma macronodular, con lesiones escasas que miden entre 1 y 2 cm de diámetro y que tiene mayor riesgo potencial de comprometer órganos internos^{6,9}.

Los ojos son el principal sitio de compromiso extracutáneo y el 0,5 % de los pacientes tiene alteraciones oftalmológicas como uveítis, hemorragia de la cámara anterior del ojo y glaucoma^{1,7}. Por otro lado, las enfermedades sistémicas que se asocian con mayor frecuencia al xantogranuloma juvenil son la neurofibromatosis de tipo I y las neoplasias hematológicas⁴; también, se han reportado casos asociados a enfermedad de Niemann-Pick, urticaria pigmentosa e infección por citomegalovirus¹. En este paciente se descartó el compromiso sistémico y la asociación con otras enfermedades.

La histología del xantogranuloma juvenil se caracteriza por un infiltrado de histiocitos en la dermis papilar o, incluso, en la dermis reticular y el tejido celular subcutáneo². En las lesiones más antiguas se observa un infiltrado dérmico denso, granulomatoso, con histiocitos espumosos, linfocitos, algunos eosinófilos y neutrófilos, células gigantes de tipo cuerpo extraño y células gigantes de Touton⁶. Estas últimas tienen un anillo de núcleos alrededor de un citoplasma con gran contenido de lípidos y se observan en el 85 % de los casos de xantogranuloma juvenil¹. La inmunohistoquímica es positiva para CD68, CD14, vimentina, lisozima y factor XIIIa^{2,4}.

Entre los principales diagnósticos diferenciales, se deben tener en cuenta la histiocitosis de células de Langerhans, la urticaria pigmentosa, los moluscos contagiosos y los xantomas¹.

El pronóstico de los pacientes con xantogranuloma juvenil sin compromiso sistémico es favorable, y las recurrencias son infrecuentes^{1,2}.

El tratamiento del xantogranuloma juvenil depende

de los síntomas y complicaciones que ocasione. Por su carácter benigno e involutivo, está indicado el tratamiento con corticoides sistémicos, radioterapia o quimioterapia, solo en aquellos casos de compromiso extracutáneo, según la gravedad¹. Cuando se encuentran lesiones cutáneas solitarias, se puede considerar la resección quirúrgica con un objetivo estético¹⁰. En el caso de pápulas o nódulos numerosos, se ha descrito el tratamiento con láser de CO₂ con buenos resultados¹⁰. Asimismo, se ha utilizado isotretinoína oral en dosis diaria de 20 mg, con resolución completa de las lesiones dos meses después de iniciado el tratamiento⁵.

CONCLUSIÓN

El xantogranuloma juvenil es una enfermedad que se presenta principalmente en la infancia, con un curso benigno y resolución espontánea. En este caso, las picaduras de insecto podrían ser el estímulo que favoreció la aparición de las lesiones diseminadas y la forma de presentación inusual del xantogranuloma juvenil.

REFERENCIAS

1. Szczerkowska-Dobosz A, Kozicka D, Purzycka-Bogdan D, Biernat W, Stawczyk M, Nowicki R. Juvenile xanthogranuloma: A rare benign histiocytic disorder. *Postepy Dermatol Alergol*. 2014;31:197-200.
2. Redbord KP, Sheth AP. Multiple juvenile xanthogranulomas in a 13-year-old. *Pediatr Dermatol*. 2007;24:238-40.
3. García-Martínez A, Carrillo MC, Tovar-Cock A. Xantogranuloma juvenil diseminado en un adulto. *Piel*. 2013;29:393-4.
4. Montani MA, Castellanos-Posse ML, Staiger H, Brau G, Marchesi C, Carabajal G, et al. Xantogranuloma juvenil del adulto. Comunicación de dos casos. *Dermatol Argent*. 2012;18:291-4.
5. Asarch A, Thiele JJ, Ashby-Richardson H, Norden PS. Cutaneous disseminated xanthogranuloma in an adult: Case report and review of the literature. *Cutis*. 2009;83:243-9.
6. Caro-Bisso K, Castillo-Farneschi W, Chian-García C. Xantogranuloma múltiple del adulto: Reto diagnóstico y terapéutico. *Dermatol Perú*. 2013;23:43-6.
7. Navajas B, Eguino P, Trébol I, Lasa O, Gardeazábal J, Díaz-Pérez JL. Xantogranuloma múltiple del adulto. *Actas Dermosifiliogr*. 2005;96:171-4.
8. Saad N, Skowron F, Dalle S, Forestier JY, Balme B, Thomas L. Multiple adult xanthogranuloma: Case report and literature review. *Dermatology*. 2006;212:73-6.
9. Buján MM, Sosa G, Cervini AB, Laterza A, Pierini AM. Xantogranuloma juvenil: experiencia en un hospital pediátrico. *Dermatol Argent*. 2010;16:262-7.
10. Posada C, Flórez Á, Pardavila R, Cruces MJ. Xantogranuloma juvenil múltiple. *Piel*. 2009;24:114-5.