

¿Reconoce esta clave diagnóstica?

Gerzain Rodríguez

1. Médico dermatopatólogo; profesor, Facultad de Medicina, Universidad de La Sabana, Chía, Colombia.

Diagnóstico: Escabiosis

COMENTARIO

En la **FIGURA 3** se muestra la clave diagnóstica: un espacio ovoide, definido e intracórneo, circunscrito por células epiteliales. Representa el surco o espacio ocupado por *Sarcoptes scabiei* o sus huevos y detritus, que se ha desprendido durante el proceso del espécimen o un lugar por el que ya pasó el parásito en su migración intraepidérmica. Se hicieron cortes seriados del tejido incluido en parafina y en ellos se demuestran componentes tisulares del parásito, en el espacio ovoide intracórneo (**FIGURAS 4 Y 5**). La inmunohistoquímica reveló células S100 positivas, intraepidérmicas y en el infiltrado dérmico, escasas, que descartan el diagnóstico de histiocitosis de células de Langerhans.

El surco que el parásito produce durante su migración por la epidermis se puede demostrar al aplicar tinta china sobre la lesión, dejar unos minutos y luego limpiar suavemente (**FIGURA 6**). Se pueden observar dos surcos con claridad.

Las claves histológicas son hallazgos precisos y definidos, que indican o con-

Correspondencia:

Gerzain Rodríguez

Email:

gerzainrodriguez@gmail.com

Recibido: 7 de abril de 2016

Aceptado: 16 de abril de 2016

No se reportan conflictos de interés.

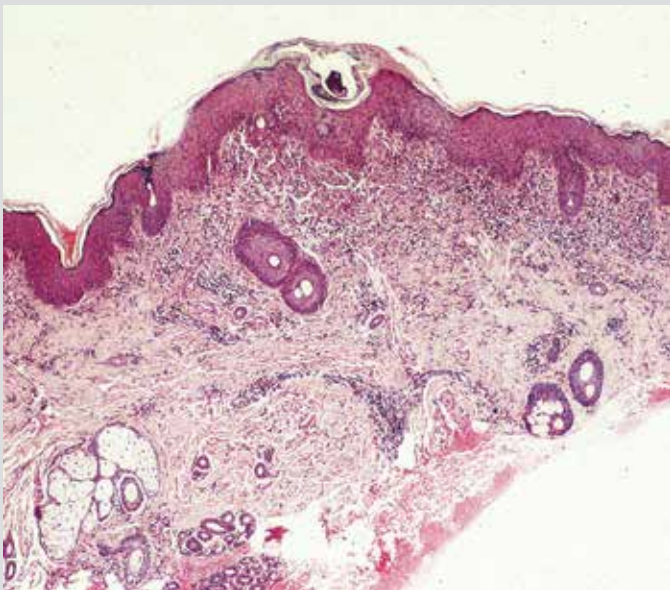


FIGURA 4. Hematoxilina y eosina, 5X

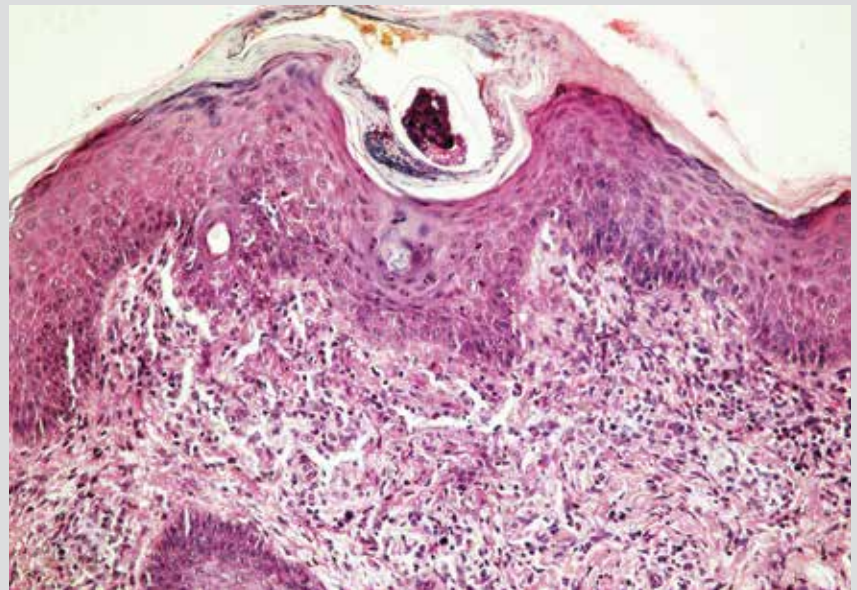


FIGURA 5. Hematoxilina y eosina, 16X

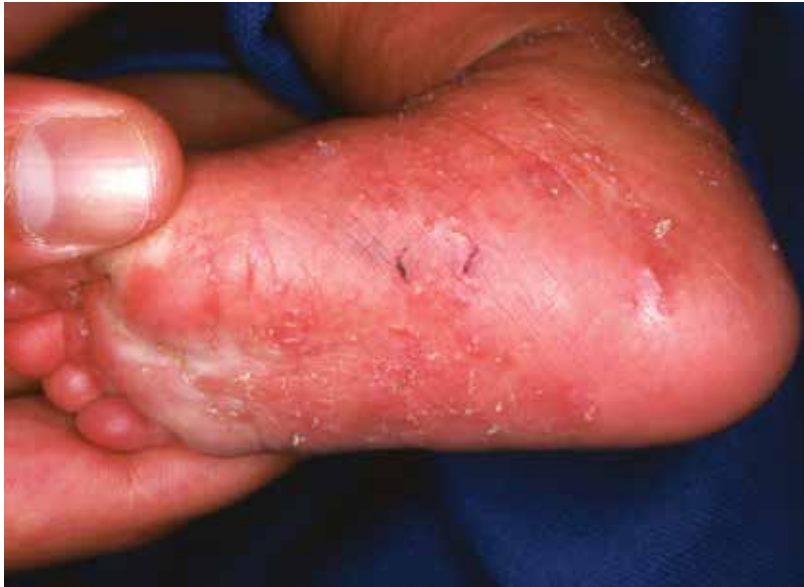

FIGURA 6. Sarna: surcos revelados con tinta china (cortesía de Adriana Motta)

ducen a hacer un diagnóstico preciso. Fueron popularizadas por el ilustre y finado maestro A. B. Ackerman, quien escribió tres tomos magníficos sobre ellas^{1,2,3}. También, se pueden estudiar en su página Derm101.com.

REFERENCIAS

1. Ackerman AB, Jacobson M, Vitale P. Clues to Diagnosis in Dermatopathology (I). Chicago: ASCP Press; 1991.
2. Ackerman AB, Guo Y, Vitale P. Clues to Diagnosis in Dermatopathology (II). Chicago: ASCP Press; 1992.
3. Ackerman AB, Guo Y, Vitale P, Vossaert K. Clues to Diagnosis in Dermatopathology (III). Chicago: ASCP Press; 1993.