

Melanoma originado en nevus melanocítico congénito

Melanoma arising in a congenital melanocytic nevus.

Mariam Rolón,¹ Mónica Arredondo.²

1. Dermatopatóloga del Instituto Nacional de Cancerología.

2. Residente de Patología de la Universidad Javeriana. Instituto Nacional de Cancerología.

Correspondencia:

Mariam Rolón.

Email: mariamrolon@cable.net.co

Recibido: Noviembre 6 de 2008.

Aceptado: Noviembre 20 de 2008.

No se reportan conflictos de intereses.

Resumen

Se reporta el caso de una paciente de 33 años con historia de lesión névica desde el nacimiento que presentó crecimiento progresivo. Se realizó biopsia de la lesión la cual reportó melanoma asociado a nevus melanocítico de patrón congénito. Se describen los hallazgos histopatológicos de la lesión.

PALABRAS CLAVE: Melanoma, patología, nevus congénito.

Summary

A case of 33 years old patient, with congenital hyperpigmented lesion on her right cheek with progressive growth. A excisional biopsy was reported as melanoma arising in a preexistent nevus. The histological manifestation are described.

KEY WORDS: Melanoma, pathology, dysplastic nevus.

Caso clínico

Se reporta el caso de una paciente de 33 años, con antecedentes personales y familiares negativos, que consultó por el crecimiento progresivo y la formación ocasional de costra en una lesión pigmentada localizada en la mejilla derecha. La lesión, presente desde el nacimiento, al momento del examen físico medía 1,5 milímetros de diámetro. Se realizó biopsia de la lesión que reportó melanoma maligno con patrón de extensión superficial, microinvasivo, asociado a nevus melanocítico compuesto de patrón congénito, Clark II, Breslow 0,57 milímetros, sin evidencia de fenómeno de regresión y bordes laterales positivos.

Los hallazgos histopatológicos mostraron dos lesiones sobrepuestas (**FIGURA 1**). En el área de melanoma se observa proliferación de melanocitos atípicos epitelioides intraepidérmicos en patrón pagetoide (**FIGURA 2**) y en la dermis papilar como nidos pigmentados. Por otro lado hay presencia de lesión névica de patrón congénito caracterizada por extensión de nevomelanocitos hacia la dermis superficial y profunda, con distribución perianeal-perifolicular (**FIGURA 3**) e infiltración del músculo

piloerector y de las bandas de colágeno en "fila india". Se reconoce además un importante infiltrado inflamatorio mononuclear.

Discusión

Entre las malignidades asociadas con los nevus melanocíticos congénitos figuran neoplasias mesenquimales como el rabdomiosarcoma, el liposarcoma, los tumores neurales malignos y más comúnmente las neoplasias melanocíticas atípicas^{1,3}. La literatura reporta que el riesgo de melanoma en pacientes con nevus congénito es directamente proporcional al tamaño del mismo. La magnitud de dicho riesgo varía sustancialmente en las diferentes series de caso, estimándose para los nevus gigantes o mayores de veinte centímetros entre 0% a 45% y, para los pequeños, es decir, aquellos menores de 1,5 centímetros, de 0,8% a 2,6% (Un estudio retrospectivo sugiere valores hasta del 4,9% para nevus pequeños).

En cuanto a los hallazgos histopatológicos, además del patrón congénito de la lesión névica, es necesario observar los rasgos de atipia propios del melanoma. Los melanomas asociados con nevus gigantes se originan en

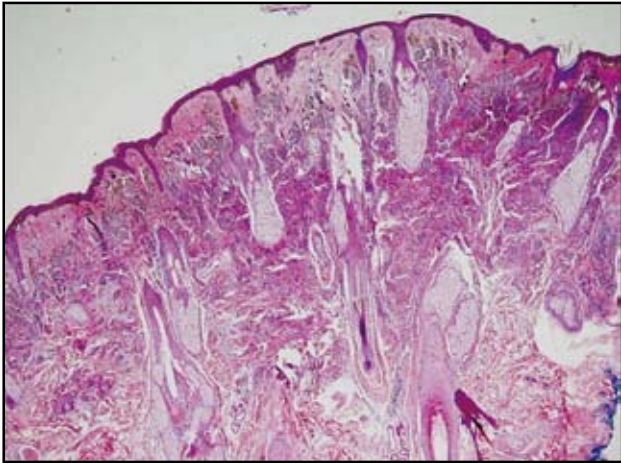


FIGURA 1: Panorámica del nevus melanocítico congénito. H-E 4x.

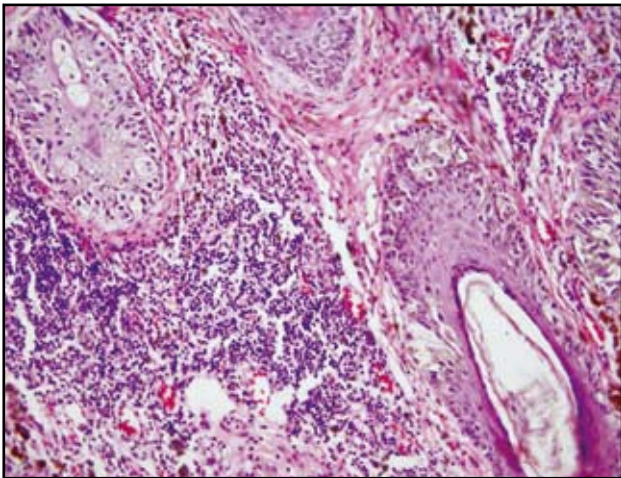


FIGURA 2: Atipia citológica en el componente de unión dermoepidérmica del melanoma. H-E 40x.

la dermis y están constituidos por células epitelioides, fusiformes y pequeñas; mientras que los asociados con nevus pequeños se originan en la epidermis y son usualmente de patrón de extensión superficial.

A su vez es importante diferenciar el verdadero melanoma de los rasgos atípicos de un nevus congénito, consistentes en displasia melanocítica intraepidérmica, caracterizada por la proliferación lentiginosa de nevomelanocitos y extensión pagetoide de los mismos, usualmente restringida a la mitad inferior de la epidermis; atipia citológica leve a moderada, variabilidad en el tamaño y la configuración de los nidos del componente de unión, así como la presencia de nódulos dérmicos proliferativos con baja tasa mitótica, ausencia de infiltrado

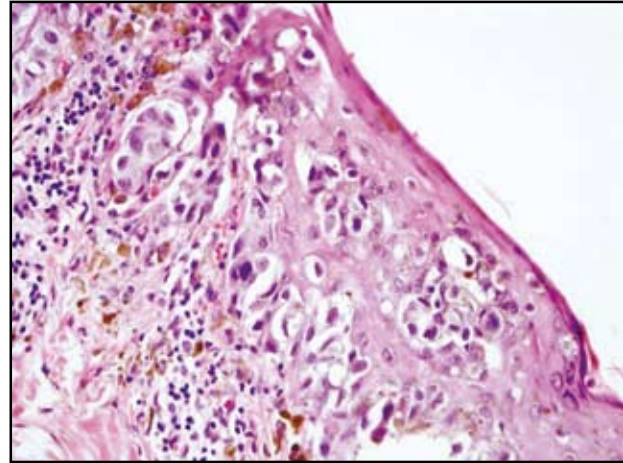


FIGURA 3: Células névicas rodeando estructuras anexiales y células de melanoma intrafolliculares. H-E 10x.

inflamatorio, atipia citológica uniforme de alto grado y de necrosis. Estos cambios son comunes especialmente durante los primeros años de vida y se han caracterizado como rasgos displásicos de los nevus congénitos.

Conclusión

Es importante el reconocimiento de la asociación entre el nevus congénito y el melanoma, dada la relación patogénica existente entre ambos y su consecuente impacto en el tratamiento.

Referencias

1. Barnhill RL. Congenital melanocytic nevi and associated neoplasm, congenital and childhood melanoma. In Barnhill R, editor. Pathology of melanocytic nevi and malignant melanoma. Boston; Butterworth-Heinemann; 1995. p.65-96.
2. Tannous Zeina, Mihm Martin, Sober Arthur Congenital melanocytic nevi: Clinical and histopathologic features, risk of melanoma, and clinical management. J Am Acad Dermatol. 2005;52:197-203.
3. Yovino J, Thaller S. Potential for Development of Malignant Melanoma with Congenital Melanocytic Nevi. J Craniofac Surg 2005;16:871-6.
4. Krengel S, Hauschild A. Melanoma risk in congenital melanocytic naevi: a systematic review. Br J Dermatol. 2006;155:1-8.
5. Zaal LH, Mooi WJ, Klip H. Risk of malignant transformation of congenital melanocytic nevi: a retrospective nationwide study from The Netherlands. Plast Reconstr Surg 2005;116:1902-9.