

¿Reconoce esta clave diagnóstica?

Paola Andrea Uribe¹, John Elkin Pedraza², Gerzaín Rodríguez³

1. Residente de Dermatología, Fundación Universitaria Sanitas y Centro Dermatológico “Federico Lleras Acosta”, Bogotá
2. Residente de Dermatología, Fundación Universitaria Sanitas y Centro Dermatológico “Federico Lleras Acosta”, Bogotá
3. Profesor, Facultad de Medicina, Universidad de La Sabana y Centro Dermatológico “Federico Lleras Acosta”, Bogotá

CASO CLÍNICO

Mujer de 59 años. Consultó por presentar placas descamativas discretamente pruriginosas, de 1 año de evolución, localizadas en el cuero cabelludo, con mínima alopecia, con extensión más allá de la línea de implantación (**figura 1**). Se pensó en dermatitis seborreica y alopecia androgenética, pero no había un diagnóstico clínico preciso. Recibió múltiples tratamientos con champús medicados, sin mejoría. Una biopsia de piel de 4X4 mm se fijó en formol tamponado al 10%. Se incidió transversalmente por la mitad. El segmento superior se incluyó para cortarse en el micrótomos desde la parte más profunda, dérmica, hacia arriba, y el fragmento inferior se cortó desde su porción superior hasta la hipodermis.

No se observó disminución del número de folículos pilosos (**figuras 2 y 3**). En los cortes transversales superiores, fue aparente la cantidad de folículos en catágenotelo, así como la atrofia de las glándulas sebáceas (figura 2). Había pocos linfocitos perifoliculares. En los cortes de la mitad inferior de la biopsia se observó la implantación hipodérmica de los folículos y la abundancia de estelas fibrosas, correspondientes a involución folicular y a folículos miniaturizados superficiales (**figura 3**). No se vio infiltrado de eosinófilos ni de plasmocitos. Con el objeto de observar los cambios epidérmicos, el segmento superior se volvió a incluir en parafina, reorientándolo, para hacer cortes verticales, en los cuales se observaron cambios epidérmicos que orientaron aún más al diagnóstico de la paciente (**figura 4**). Recibió tratamiento con calcipotriol 5 mg más betametasona 50 mg, gel tópico interdiario, durante 3 meses, más champú medicado, 2 veces a la semana, durante 3 meses, con lo que se logró la remisión de la enfermedad.

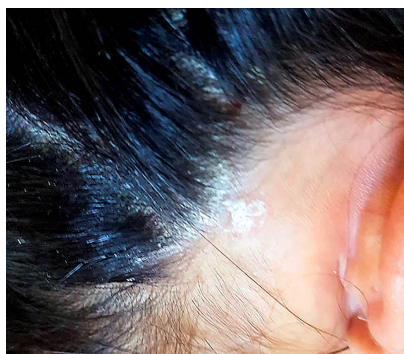


Figura 1. Placa eritematosa y costrosa de la piel temporal derecha, con discreta disminución folicular.

Correspondencia:
Gerzaín Rodríguez

Email:
gerzainrodriguez@gmail.com

Recibido: 18/11/19
Aceptado: 03/03/20

Conflictos de interés:
No se reportan conflictos de interés.

Financiación:
Ninguna.

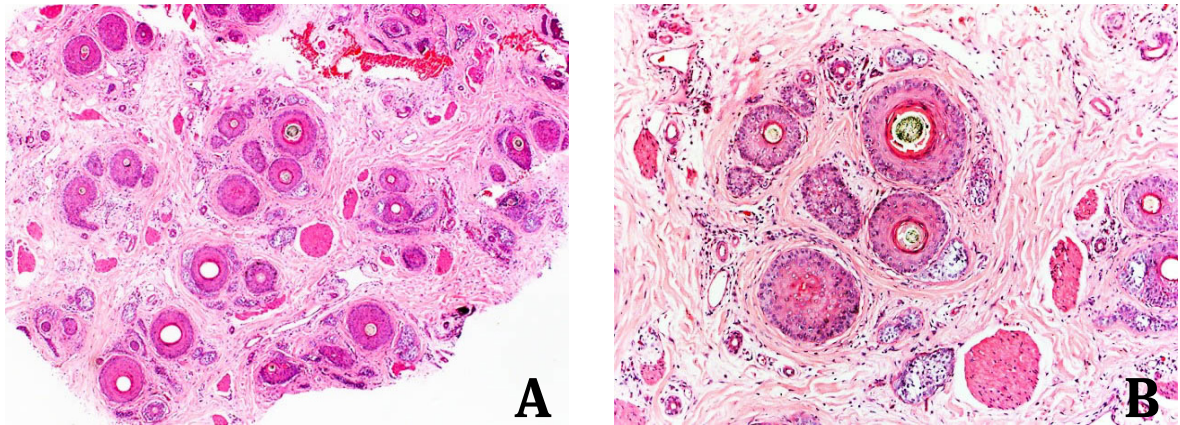


Figura 2. A y B) Corte transversal de la mitad superior de la biopsia. **A)** Se observa un número normal de folículos pilosos, 7 en anágeno y 24 en telógeno, varios miniaturizados. Los diminutos lobulillos de células claras que rodean algunos folículos son glándulas sebáceas atróficas. Hay telangiectasias y pocos linfocitos perifoliculares. HE 3X. **B)** Se ven 2 folículos pilosos en anágeno y 6 en telógeno, con glándulas sebáceas atróficas a su alrededor. HE 10X.

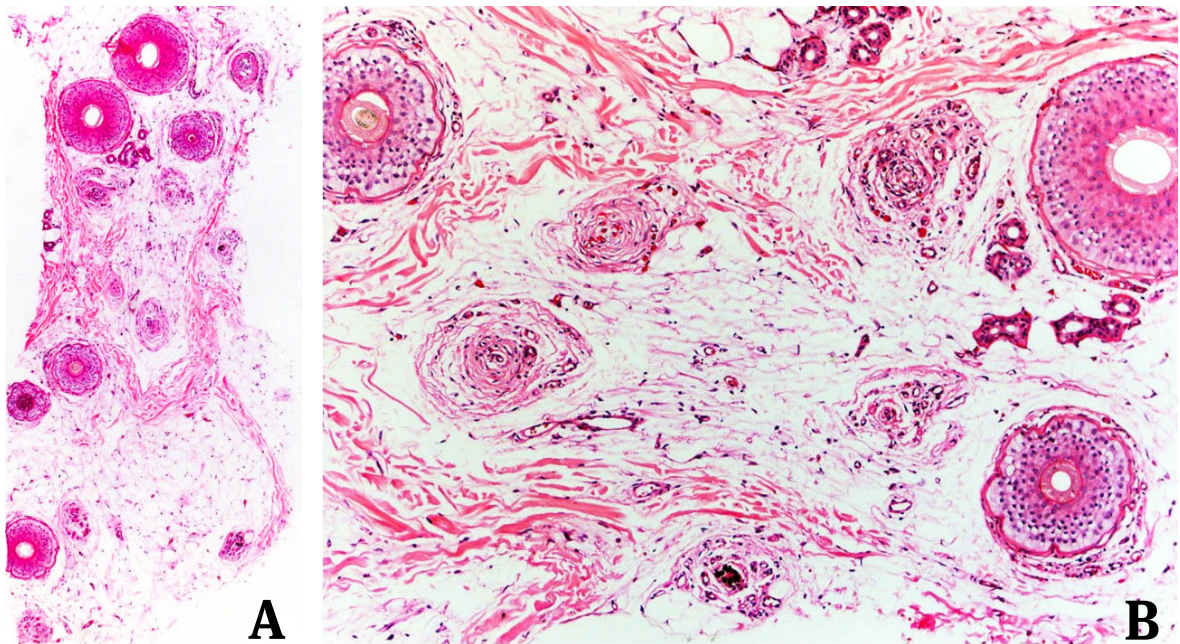


Figura 3. A y B) Corte transversal de la porción inferior de la biopsia. **A)** Se ven 3 folículos pilosos en anágeno, 3 en telógeno y 8 estelas fibrosas, sin inflamación. Note la implantación hipodérmica de los folículos. HE 4X. **B)** Tres folículos en anágeno y 5 estelas fibrosas. HE 10X.

¿Reconoce esta clave diagnóstica?

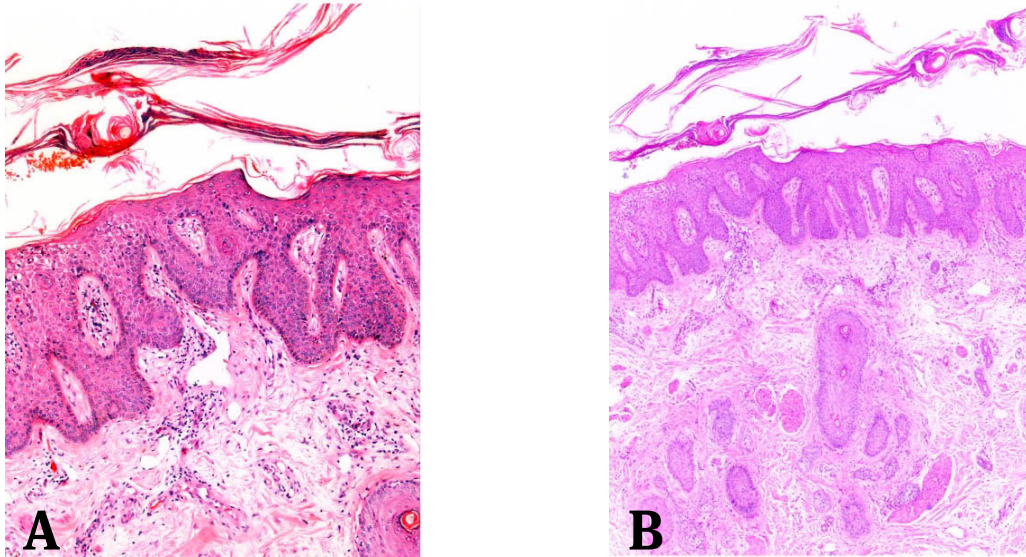


Figura 4. A y B) Corte vertical de la porción superior de la biopsia, reorientada. Se observa paraqueratosis en montículos, exocitosis de PMN (neutrófilos), hipogranulosis, acantosis regular de las crestas interpapilares, telangiectasias papilares y escasos linfocitos superficiales con algunos PMN. En **B** se demuestran folículos pilosos miniaturizados y ausencia o atrofia de las glándulas sebáceas. HE. A.10X. B. 5X.

¿Cuál es su diagnóstico?

1. Alopecia areata
2. Psoriasis
3. Tiña de la cabeza (*tinea capitis*)
4. Dermatitis seborreica

Respuesta en la página 275