

Micosis fungoide en estadio tumoral en un niño

Mycosis fungoides in the tumor stage in a child.

Helberth José Cuchía¹, Andrea del Pilar Salamanca², Héctor José Castellanos³.

1. Médico residente 2do. año de dermatología, Universidad Nacional de Colombia, Bogotá D.C.

2. Médico residente 3er. año de dermatología, Universidad Nacional de Colombia, Bogotá D.C.

3. Médico dermatólogo, Hospital Universitario de la Samaritana. Docente, Universidad Nacional de Colombia, Bogotá D.C.

Resumen

La micosis fungoide (MF) es el subtipo más común de linfoma cutáneo de células T, con una frecuencia estimada en la infancia de 0.5% a 5% del número total de casos, siendo los estados de mancha y placa los que se encuentran con mayor frecuencia en este grupo etáreo.

PALABRAS CLAVE: Micosis fungoide, linfoma cutáneo de células T, niño.

Correspondencia:

Helberth José Cuchía.

hjcuchiam@unal.edu.co

Recibido: 8 de Agosto de 2008.

Aceptado: 25 de octubre de 2008.

No se reportan conflictos de intereses.

Summary

Mycosis fungoides (MF) is the most frequent type of cutaneous T-cell lymphoma, it has a frequency in children of 0.5 to 5% of the total number of cases, more child patients having patch and plaque stage.

KEY WORDS: Mycosis fungoides, cutaneous T-cell lymphoma, child.

Historia clínica

Paciente masculino de quince años, quien refiere una historia de tres años de evolución de lesiones descamativas en el tronco y las extremidades. Se manejó con antimicóticos y esteroides tópicos con diagnósticos de tiña corporis y eczema de contacto, sin mejoría. Nunca se solicitó estudio histopatológico de sus lesiones.

El paciente no tenía antecedentes médicos de importancia. Al examen físico se encontró:

- En el tórax anterior y la espalda, máculas parduzcas de bordes difusos y superficie descamativa de diferentes tamaños sin alteraciones en la sensibilidad (**FIGURA 1**).
- En la escápula izquierda, placa infiltrada eritemato-violácea de 8 cm de diámetro, de superficie lisa con zonas erosionadas (**FIGURA 1**).
- En el hemitórax derecho y sobre el polo inferior de una mácula presenta un tumor violáceo de 2.5 cm de diámetro con halo eritematoso (**FIGURA 2**).

La dermatosis comprometía menos del 10% de superficie corporal sin evidencia de ganglios linfáticos afectados.

Se planteó un diagnóstico clínico presuntivo de micosis fungoide, y se ordenó la toma de tres biopsias. Un primer

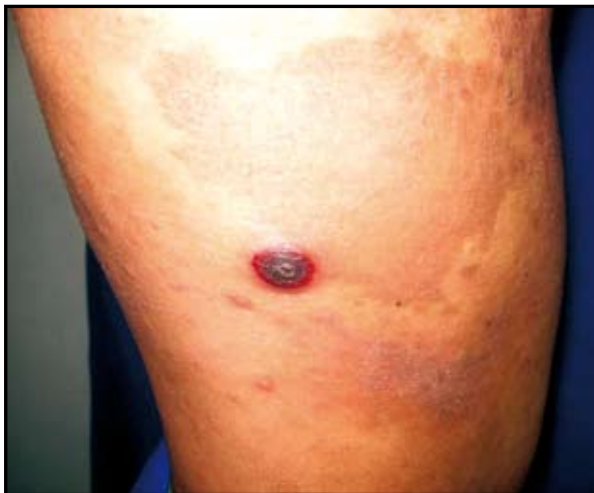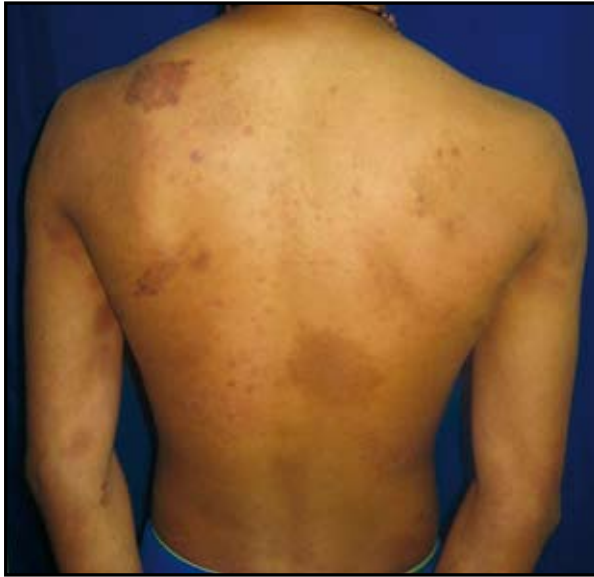informe de patología se interpretó con hallazgos compatibles de lepra indeterminada.

La revisión de la histología evidenció un infiltrado de linfocitos grandes y atípicos en banda sobre la dermis superficial, con exocitosis frecuente a la epidermis y con compromiso a la dermis reticular y a la grasa hipodérmica, en un patrón perianexial y perineural (**FIGURA 3**).

La inmunohistoquímica mostró un infiltrado T (CD3+ CD5-) con marcación predominante de CD4 sobre CD8 con escasa positividad celular. Marcación CD7 positiva en algunas células CD4. El CD30 fue negativo. Con estos hallazgos se hizo un diagnóstico definitivo de micosis fungoide en estadio tumoral. Se solicitaron exámenes complementarios y se remitió al Instituto Nacional de Cancerología con diagnóstico de linfoma cutáneo de células T tipo micosis fungoide en estadio tumoral, según la clasificación TNM, T3N0M0 estadio IIB.

Discusión

La micosis fungoide es el subtipo más común de los linfomas cutáneos de células T; se considera responsable del 50% de todos los linfomas cutáneos primarios con una incidencia de 0.36 por 100,000 habitantes por año.^{1,2,3,4}



FIGURAS 1 Y 2: Micosis fungoide.

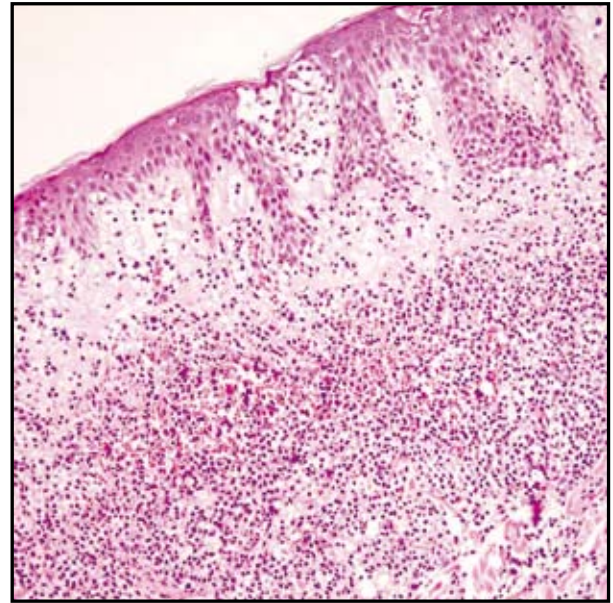


FIGURA 3: Hematoxilina eosina 10x

El inicio de la enfermedad antes de los veinte años ocurre en el 0.5% a 5% de todos los casos, con una edad media de diagnóstico de 15.2 años, siendo este el linfoma cutáneo con mayor frecuencia diagnosticado en la infancia y la adolescencia. Entre los factores más importantes que contribuyen a esta aparente baja incidencia en la infancia está la falta de decisión en la toma de biopsias en los niños, que retarda su reconocimiento; de hecho se ha visto que varios pacientes adultos con micosis fungoide ya tenían manifestaciones de su enfermedad en su adolescencia.^{1,4,5}

El pronóstico de la enfermedad es mejor cuando se compara con los adultos, con una supervivencia para todos los estadios del 89% a cinco años y del 75% a diez años. La presencia de adenopatías palpables en el momento del diagnóstico tiene un impacto desfavorable en el mismo.¹

La mayoría de los pacientes pediátricos tienen una enfermedad limitada y es más frecuente la presentación en el estadio de mancha o parche, el cual se caracteriza por manchas hipo o hipercrómicas con ligera descamación, solitarias o múltiples, de diferentes tamaños, localizadas en zonas cubiertas y generalmente asintomáticas o acompañadas de un leve prurito. Dentro de este estadio los diagnósticos diferenciales más importantes a tener en cuenta son: dermatitis de contacto, psoriasis, dermatitis atópica, tiña corporis y el vitíligo.^{1,4,5}

Los estadios de placa y tumor como en el caso de nuestro paciente, raramente se encuentran en la infancia y se caracterizan por placas eritemato-escamosas bien delimitadas e infiltradas que pueden involucionar espontáneamente o confluir hasta comprometer grandes extensiones.⁶ Los tumores aparecen sobre manchas o placas preexistentes típicamente como lesiones rojo castaño o rojo púrpúreo de superficie lisa acompañadas de ulceración y sobreinfección secundaria.^{1,5}

Otras presentaciones como la forma hipopigmentada se encuentra más en jóvenes que en adultos y es un importante diagnóstico diferencial de algunas dermatosis benignas de la infancia como la pitiriasis alba diseminada, la pitiriasis versicolor y la hipopigmentación pos inflamatoria.^{5,7}

Dentro de la evaluación del paciente se tiene que tener el cálculo de la superficie corporal afectada, realizar examen físico exhaustivo en busca de ganglios linfáticos palpables y la medición de estos por TAC, cuadro hemático completo, en casos avanzados frotis de sangre periférica y aspirado de médula ósea para determinación de inmunofenotipo y en ciertos casos estudios de PCR para el reordenamiento

génico de receptores de linfocitos T.¹ El diagnóstico de la enfermedad y la evaluación de la recidiva se establecen fundamentalmente por el estudio histopatológico, que requerirá una descripción inmunofenotípica e inmunogenotípica de las células atípicas. En etapas tempranas con relativa frecuencia se presenta dificultad en el diagnóstico, lo que puede llevar a la toma de múltiples biopsias hasta encontrar el cuadro histológico concluyente.⁵ El epidermotropismo de los linfocitos y el infiltrado en banda de linfocitos atípicos con núcleos hiper cromáticos y superenrollados (cerebriformes) con agrupación en micro abscesos en la epidermis (tipo Pautrier) son los hallazgos característicos.^{1,2,4}

El estudio inmunohistoquímico revela un infiltrado de linfocitos T en la epidermis con predominio del fenotipo CD4 sobre el CD8. En la progresión de la enfermedad se evidencia una pérdida de los antígenos CD2, CD3, CD5 y CD7.^{3,6} La estadificación de la enfermedad con el sistema de calificación TNM modificado se realizará en el momento del diagnóstico con la ayuda de los estudios paraclínicos complementarios.^{1,3,4} Gran variedad de opciones terapéuticas existen para los niños con micosis fungoide, pero sin protocolos estandarizados. Los corticoesteroides tópicos potentes y la mostaza nitrogenada han sido utilizados en etapas tempranas, así como la administración de psoralenos y la radiación UVA (PUVA), aunque con efectos limitantes secundarios en los niños. Otras opciones son la radiación UVB convencional, la carmustina tópica, la irradiación con haz de electrones del cuerpo entero, el bexaroteno y la quimioterapia, así como el imiquimod y los retinoides tópicos, todos con poca experiencia en la población pediátrica.^{1,5} La PUVA, terapia tópica, es considerada por algunos el tratamiento apropiado para los niños.^{1,6}

Algunas instituciones tratan a pacientes con estadio IA de la enfermedad con esteroides tópicos, retinoides o imiquimod y usan UVB/PUVA para los estadios IB o IIA.⁵

Conclusión

La micosis fungoide en la edad pediátrica aumenta su categorización de “la gran imitadora”. Su rara ocurrencia, sumada a una gran variedad de presentaciones clínicas, la hace

confundir con otras dermatosis benignas, lo que ocasiona un aplazamiento en la toma de la biopsia y un diagnóstico definitivo hasta etapas avanzadas de la enfermedad.

Referencias

1. Palencia AB, Gutiérrez T, Domínguez A, Navarrete G, Ramos JA. Micosis fungoide en edad pediátrica. *Rev Cent Dermatol Pascua*. 2006; 15: 149-57.
2. Joseph L, Elena P. Pediatric pityriasis lichenoides and cutaneous T-cell lymphoma. *Curr Opin Pediatr*. 2007; 19:441-5.
3. Garzon MC. Cutaneous T Cell Lymphoma in Children. *Seminars in Cutaneous Medicine and Surgery*. 1999; 118: 226-32.
4. Rueda X, Cortes C. Linfomas cutáneos. *Rev Asoc Col Dermatol*. 2008; 16:143-58.
5. Puches RF, Chott A, Ardigó M, Simonitsch I, Ferrada G, Kerl H, *et al*. The Spectrum of Cutaneous Lymphomas in Patients Less than 20 Years of Age. *Pediatric Dermatology*. 2004; 21: 525-33.
6. Pabsch H, Rütten A, Stemm AV, Meigel W, Sander SA, Schaller J. Treatment of childhood mycosis fungoides with topical PUVA. *J Am Acad Dermatol*. 2002;47:557-61.
7. Neuhaus IM, Ramos FA, Hassanein AM. Hypopigmented Mycosis Fungoides in Childhood and Adolescence. *Pediatric Dermatology*. 2000; 17: 403-6.
8. Palencia AB, Gutiérrez T, Domínguez A, Navarrete G, Ramos JA. Micosis fungoide en edad pediátrica. *Rev Cent Dermatol Pascua*. 2006; 15: 149-57.
9. Joseph L, Elena P. Pediatric pityriasis lichenoides and cutaneous T-cell lymphoma. *Curr Opin Pediatr*. 2007; 19:441-5.
10. Garzon MC. Cutaneous T Cell Lymphoma in Children. *Seminars in Cutaneous Medicine and Surgery*. 1999; 118:226-32.
11. Rueda X, Cortes C. Linfomas cutáneos. *Rev Asoc Col Dermatol*. 2008; 16:143-58.
12. Puches RF, Chott A, Ardigó M, Simonitsch I, Ferrada G, Kerl H *et al*. The Spectrum of Cutaneous Lymphomas in Patients Less than 20 Years of Age. *Pediatric Dermatology*. 2004; 21: 525-33.
13. Pabsch H, Rütten A, Stemm AV, Meigel W, Sander SA, Schaller J. Treatment of childhood mycosis fungoides with topical PUVA. *J Am Acad Dermatol*. 2002;47:557-61.
14. Neuhaus IM, Ramos FA, Hassanein AM. Hypopigmented Mycosis Fungoides in Childhood and Adolescence. *Pediatric Dermatology*. 2000; 17: 403-6.