

# Hidradenitis ecrina neutrofílica en la infancia

*Neutrophilic eccrine hidradenitis.*

**Tatiana González,<sup>1</sup> María Carolina Ruiz,<sup>2</sup> Ana Cristina Ruiz,<sup>3</sup> Lina Quiroz,<sup>4</sup> Ana María Aristizábal.<sup>5</sup>**

1. Residente de primer año CES.
2. Residente de segundo año CES.
3. Dermatopatóloga Clínica CES.
4. Dermatóloga pediatra.
6. Dermatóloga Universidad CES.

## Correspondencia:

Tatiana González  
Email: tatiga45@gmail.com

Recibido: Noviembre 5 de 2008.  
Aceptado: Diciembre 3 de 2008.

No se reportan conflictos de intereses.

## Resumen

La hidradenitis ecrina neutrofílica es una dermatosis neutrofílica inflamatoria aguda. Se presenta generalmente con parches, pápulas y/o placas, las cuales son eritematosas, edematosas, localizadas en las extremidades, el tronco y la cara; usualmente asintomáticas. La mayoría de los niños presentan nódulos similares a una urticaria en las palmas y las plantas. Tiene un curso clínico benigno y autolimitado. Presentamos el caso de una hidradenitis ecrina neutrofílica en una niña de diez meses de edad, de origen idiopático sin asociación con malignidad.

**PALABRAS CLAVE:** Hidradenitis ecrina neutrofílica, niñez, glándulas ecrinas.

## Summary

Neutrophilic eccrine hidradenitis is an acute inflammatory neutrophilic dermatosis. It generally presents as erythematous and edematous patches, papules, and/or plaques localized to the extremities, trunk, and face; usually asymptomatic. Most children present with urticarial-like nodules on the palms and soles. The clinical course is benign and limited. We report a case of idiopathic neutrophilic eccrine hidradenitis in a 10 month old girl, without association to malignity.

**KEY WORDS:** Neutrophilic eccrine hidradenitis, childhood, eccrine glands

## Caso clínico

Paciente femenina, de diez meses de edad, natural y procedente de Apartadó (Antioquia), quien es llevada a consulta al servicio de dermatología por un mes de evolución de un brote máculo papular generalizado, muy pruriginoso. Como antecedentes personales: producto de la segunda gestación, su madre presentó diabetes gestacional y el parto fue por cesárea. Presentó ano imperforado, fistula recto-vaginal, síndrome bronco-obstrutivo y recibió muy pronto alimentos como carne de cerdo. Al examen físico se encontró una paciente en buenas condiciones generales con múltiples lesiones en el tronco y en los miembros inferiores consistentes en máculas y

pápulas eritematosas (**FIGURA 1 Y 2**), que desaparecían a la digitopresión. Las lesiones no comprometían la cara, las palmas, las plantas ni las mucosas.

Fue evaluada por pediatría, que hizo un diagnóstico presuntivo de urticaria por alimentos, por lo que la manejaron con hidroxicina y mometasona sin presentar mejoría. Se le solicitaron paraclínicos que incluían hemoleucograma, antígeno de superficie para hepatitis B, IgM para citomegalovirus y biopsia.

La patología reportó un infiltrado neutrofílico inflamatorio alrededor de los vasos dérmicos y de las glándulas ecrinas (**FIGURA 3**), hallazgos compatibles con una hidradenitis ecrina neutrofílica.

Los otros paraclínicos fueron normales.

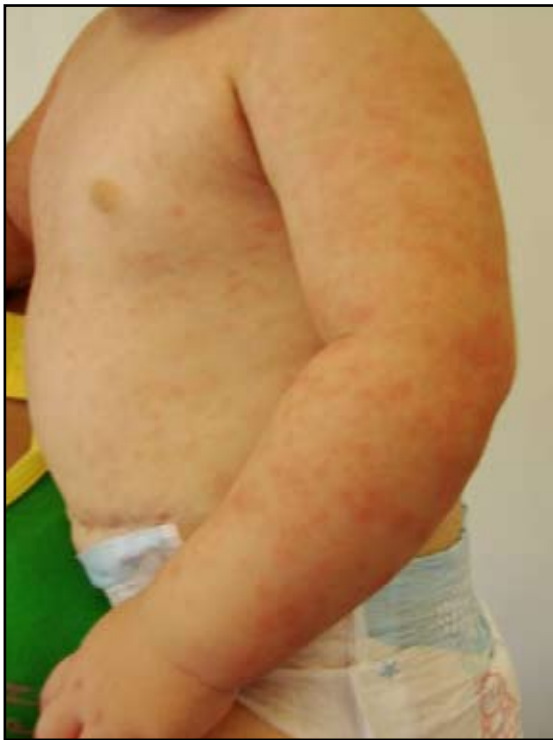

FIGURA 1: Brote macular eritematoso en el tronco.

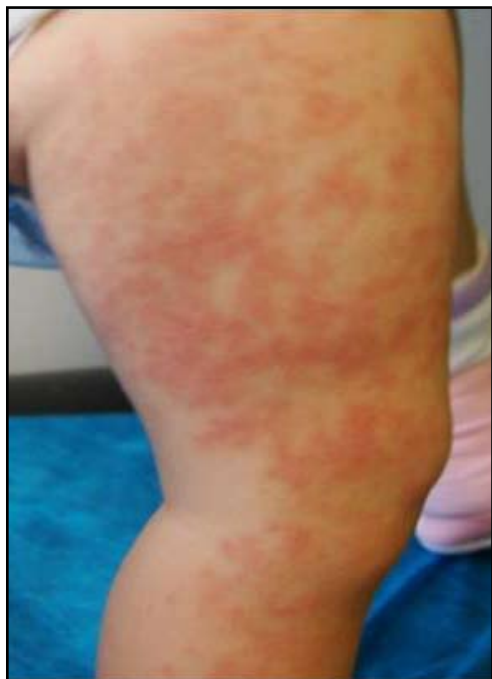

FIGURA 2: Lesiones en los miembros inferiores.

La paciente fue tratada con desonida en emulsión y pasta al agua, con resolución total del cuadro al mes de tratamiento.

## Discusión

La hidradenitis ecrina neutrofilica es una entidad que

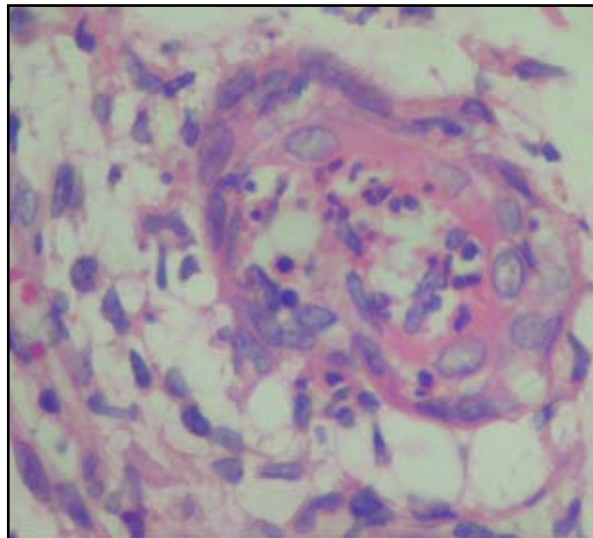


FIGURA 3: Infiltrado neutrofilico inflamatorio alrededor de los vasos dérmicos y de la glándula ecrina.

fue descrita inicialmente por Harrist en 1982; es vista en pacientes con malignidades, siendo la más común la leucemia mieloide aguda (en un 64% de los pacientes);<sup>6</sup> otras menos comunes son el linfoma Hodgkin y no Hodgkin, la leucemia linfocítica crónica y los tumores sólidos como el osteosarcoma.<sup>3</sup> Igualmente se ha visto en aquellos pacientes que se encuentran en tratamiento con agentes quimioterapéuticos (citarabina, bleomicina y otros) y no quimioterapéuticos.<sup>5</sup> El cuadro se presenta aproximadamente ocho días después de iniciado el tratamiento y la mayoría de los casos están asociados a fiebre y neutropenia.<sup>6</sup> La teoría se fundamenta en la citotoxicidad de los medicamentos quimioterapéuticos secretados por las glándulas ecrinas, lo que lleva a una necrosis y llegada de neutrófilos.<sup>1</sup> La erupción se presenta comúnmente como pápulas, pústulas y placas, las cuales son eritematosas, edematosas y se encuentran localizadas en las extremidades proximales, el tronco y la cara, usualmente asintomáticas o levemente dolorosas. La histología se caracteriza por un infiltrado neutrofilico alrededor de las glándulas ecrinas y de los vasos dérmicos, con necrosis celular epitelial focal y degeneración vacuolar.<sup>1</sup> La duración de la erupción es en promedio diez días y se resuelve sin terapia.<sup>6</sup>

Se conocen otros mecanismos etiológicos, como infecciones bacterianas (*Serratia*, *Enterobacter cloacae* y *S. aureus*),<sup>6</sup> las cuales responden adecuadamente al tratamiento antibiótico. También se ha documentado infección por VIH y tratamiento con factor estimulante de colonias de granulocitos.<sup>3</sup>

Se describió un caso de hidradenitis ecrina neutrofilica en una niña de doce años con enfermedad inflamatoria multisistémica neonatal, una condición rara con carac-

terísticas de una artritis reumatoidea juvenil y síndrome de hiperinmunoglobulina D.<sup>6</sup> También se ha reportado el caso de hidradenitis ecrina neutrofilica en un paciente con enfermedad de Behcet<sup>1</sup> y otro con cáncer pulmonar de células no pequeñas, después de haber recibido tres cursos con quimioterapia (cisplatino y paclitaxel).<sup>2</sup>

Simon *et al* describieron 22 casos de niños sanos entre 1.5 y 15 años (seis años en promedio) con hidradenitis palmoplantar recurrente idiopática.<sup>4</sup> El inicio de la enfermedad se presentó en el otoño y en la primavera. Se caracterizaba por máculas y nódulos entre 0.5 cm y 3 cm, eritematosos y dolorosos, unilaterales o bilaterales, en las palmas y las plantas. Se observó una resolución completa de las lesiones en 2 a 21 días (ocho días en promedio), de los cuales 16 casos no recibieron tratamiento. Además, se encontró que diez de los veintidós niños, experimentaron más de un episodio de la enfermedad.<sup>4</sup>

Otra entidad descrita es la hidradenitis ecrina neutrofilica de la niñez. En este estudio se reportaron diez casos de niños sanos entre 6 y 14 meses (con un promedio de 9.1 meses), cuyo inicio se dio en verano, y se presentaba con pápulas y nódulos eritematosos como urticariformes, en las extremidades, el tronco y el cuero cabelludo.

Ningún paciente tenía enfermedad sistémica de base, todos tuvieron resolución completa de las lesiones en tres semanas y no se detectó IL8 en las lesiones cutáneas. Se cree que las glándulas ecrinas en los niños son inmaduras y son fácilmente lesionadas por las altas temperaturas, por lo que se produce el cuadro. En los estudios de patología se encontraron los mismos hallazgos caracterís-

ticos de una hidradenitis ecrina neutrofilica: agregados de neutrófilos alrededor de las glándulas ecrinas.<sup>9</sup>

## Conclusión

Se presenta el caso de una niña de diez meses de edad con un cuadro de hidradenitis ecrina neutrofilica idiopática, la cual es una manifestación atípica de esta patología, más frecuente en asociación con malignidad. La presentación en la infancia se debe posiblemente a la inmadurez de las glándulas ecrinas.

## Referencias

1. Bilic M, Mutasim D: Neutrophilic eccrine hidradenitis in a patient with Behçet's disease. *Cutis*. 2001;68:107-11.
2. Lee S, In S, Shin J, Choi GS, Kim YC. Neutrophilic eccrine hidradenitis in non-small cell lung cancer. *International Journal of Dermatology*. 2007; 46: 59-60.
3. Shih I, Huang Y, Yang C, Yang LC, Hong HS. Childhood neutrophilic eccrine hidradenitis: A clinicopathologic and immunohistochemical study of 10 patients. *J Am Acad Dermatol*. 2005; 52: 963-6.
4. Simon M, Cremer H, Von den Driesch P. Idiopathic recurrent palmoplantar hidradenitis in children. *Arch Dermatol*. 1998;134:76-9
5. Srivastava M, Scharf S, Meehan S, Polsky D. Neutrophilic eccrine hidradenitis masquerading as facial cellulitis. *J Am Acad Dermatol* . 2007; 56: 693-6.
6. Wenzel F, Horn T: Nonneoplastic disorders of the eccrine glands. *J Am Acad Dermatol*. 1998;38:1-17.