

Cirugía de Mohs variedad en parafina en el Hospital Militar Central. Una excelente elección

Mohs micrographic surgery modified by the use of tangential, formalin-fixed, paraffin-embedded histologic specimens (Slow Mohs). An excellent option.

Milton Javier González,¹ Claudia Marcela Cruz,² Olga Del Carmen Parra,² Liliana Herrera,² Claudia Marcela Arenas,² Carlos Fabián Avellaneda,² Carolina Torres,² Guillermo De La Cruz,² Luis Antonio Castro,¹ Ximena Sánchez.³

1. Dermatólogo. Hospital Militar Central.

2. Residente de Dermatología. Hospital Militar Central.

3. Dermatopatóloga. Hospital Militar Central.

Correspondencia:

Milton Javier González

Email: miltonjgonzalez@intramed.net

Recibido: Diciembre 11 de 2008

Aceptado: Enero 25 de 2009

No se reportan conflictos de intereses.

Resumen

INTRODUCCIÓN: La cirugía micrográfica de Mohs (CMM) es la técnica para la resección secuencial del cáncer de piel que permite el mejor control histológico y la conservación de tejido sano, dejando defectos quirúrgicos menores, reconstrucciones menos complejas y un buen resultado funcional y estético. La adaptación de la técnica clásica de Mohs en congelación a la variedad en parafina se ajusta al uso de los recursos, humanos, técnicos y físicos en los servicios de dermatología y patología del Hospital Militar Central, dispuestos para el manejo quirúrgico de los pacientes con tumores de piel de alto riesgo, disminuyendo costos, optimizando recursos y logrando resultados excelentes y reproducibles.

OBJETIVOS: Demostrar la efectividad de la CMM variedad en parafina en el tratamiento de los tumores malignos de piel de alto riesgo en el servicio de Dermatología del Hospital Militar Central.

MATERIALES Y MÉTODOS: Estudio descriptivo, de serie de casos, donde se incluyeron los pacientes manejados con CMM variedad en parafina en el HOSMIC desde julio de 2005 hasta julio de 2008.

RESULTADOS: Se incluyó un total de 114 tumores, en 104 pacientes (primarios: 107, recurrentes: 7), con una evolución promedio de 20.5 meses. Se intervinieron 102 (89.4%) carcinomas basocelulares (CBC), 7 (6%) carcinomas escamocelulares (CEC), 1 (0,9%) léntigo maligno, 1 (0,9%) melanoma léntigo maligno, y 3 (2.6%) correspondientes a otro tipo de tumores. Se requirió un promedio de 1.3 estados de Mohs, erradicando el tumor en un solo tiempo en el 72% de los casos. El ahorro de tejido en CBC fue de 35,1% y 18,6% en CEC, al compararlo con los márgenes convencionales. La corrección quirúrgica fue realizada por el cirujano de Mohs en 78 casos (68.42%). Se comparó el informe final de patología con el de la biopsia inicial hallando una concordancia del 70%, en los restantes, 15%, correspondían a un patrón más agresivo que el inicial, generándose un riesgo adicional para estos pacientes en cirugía convencional. Se ha podido realizar seguimiento al 94%, (98), de los pacientes, sin presencia de recidivas en tres años del programa.

CONCLUSIONES: En el Hospital Militar Central los pacientes con cáncer de piel de alto riesgo se benefician de la técnica CMM variedad en parafina, la cual se ajusta a los recursos disponibles y brinda una alta tasa de curación con la posibilidad de ahorro de tejido sano, dejando defectos menores y permitiendo correcciones

quirúrgicas por parte del servicio. Esta técnica puede ser reproducible con los recursos convencionales de histología en parafina bajo un entrenamiento previo en otras instituciones.

PALABRAS CLAVE: Cirugía micrográfica de Mohs, tratamiento, cáncer de piel.

Summary

INTRODUCTION: Mohs' micrographic surgery is a cancer resection technique that offers better histologic control and healthy tissue saving, producing less surgical defects, less complex reconstructions and better aesthetic and functional results. The number histologic and clinic complex cancer in the military hospital is high. The classic frozen Mohs' micrographic surgery adaptation to paraffin technique is adjusted to the human and technical resources of our dermatology and pathology departments, decreasing costs, and getting reproducible and excellent results.

OBJETIVE: To show the efficacy of Mohs' Micrographic Surgery paraffin variation in the high risk skin cancer treatment in the Dermatology Department Military Central Hospital of Bogota.

MATERIALES Y MÉTODOS: This is a descriptive study. One hundred four (104) patients with one hundred fourteen (114) skin cancers treated with Mohs' Micrographic Surgery paraffin variation between June 2005 to July 2008 were included.

RESULTS: One hundred fourteen (114) skin cancers in one hundred four (104) patients were included, one hundred seven (107) primary cancers and seven (7) recurrences. The skin cancers had an average time evolution of 20.5 months. One hundred two (102) (89,4%) were basal cell cancer, 7, (6%) squamous cell carcinoma, 1 (0.9%) malignant lentigo, and 3 (2.6%), other types of skin cancer. Nose (56%) followed by eye lid (15%) were the most frequent localizations. 83% of skin tumors had an equal or higher diameter to 6 millimeters. An average of 1.3 Mohs surgical times getting a histological cure of 96, 4% of cases was shown. The surgical correction was made by the dermatology surgeon in 78 cases. (68, 42%) The tissue saving in basal cell skin carcinoma was 35.1% and in squamous cell carcinoma 18.6% in comparison with the conventional resection borders. Follow up has been possible in 3 years (94%) of skin cancers belonging to 98 patients with out any recurrence in 3 years.

CONCLUSIONS: High risk skin cancer patients in the Military Hospital are benefited from Mohs' micrografic Surgery paraffin variation. This is a technique that is adjusted to the available resources, gets high curation rates, good health tissue saving, less aesthetic defects and allows surgical correction by the dermatology surgeon in most of the cases. This can be a reproducible technique for other institutions using the conventional histologic paraffin technique resources with only a short previous training.

PALABRAS CLAVE: Mohs' micrographic surgery, treatment, skin cancer.

Introducción

La cirugía micrográfica de Mohs (CMM) es una técnica para la extirpación secuencial del cáncer de piel, diseñada por Frederick Mohs en 1936 y modificada por Tromovitch y Stegman en 1974, que utiliza el tejido fresco fijado por congelación para el control

microscópico de los márgenes.^{1,2} La porción visible del tumor corresponde sólo a una fracción de su verdadera extensión microscópica. El control de los bordes del tejido resecaado se logra con la CMM, que examina el 100% de los mismos, en contraste con la resección estándar vertical que muestra menos del 0,1% del margen quirúrgico verdadero.³ El análisis histopatológico del

Mohs en secciones de tejido por congelación presenta dificultad en tumores melanocíticos, de células fusiformes y neoplasias vasculares. En tales condiciones los cortes procesados en parafina mejoran el grado de confianza en la interpretación histopatológica.⁴ Nuestra población nos reta con tumores de piel de elevada complejidad clínica e histológica ante los cuales los métodos convencionales son insuficientes. La adaptación de la técnica clásica de Mohs en congelación a la variedad en parafina se ajusta a los recursos convencionales disponibles humanos, técnicos y físicos en los servicios de dermatología y patología de la institución, disminuye costos, optimiza recursos y logra resultados excelentes y reproducibles. Se describe la experiencia con 104 pacientes a quienes se les realizó CMM variedad en parafina.

Metodología

Estudio descriptivo de serie de casos, de pacientes valorados entre julio de 2005 y julio de 2008 con diagnóstico de cáncer de piel. Los pacientes fueron llevados a la junta multidisciplinaria de decisiones quirúrgicas y de acuerdo con factores de riesgo clínicos e histológicos se decidió realizar CMM variedad en parafina. Las variables analizadas se recolectaron en una hoja de cálculo e incluían: edad, sexo, localización del tumor, tiempo de evolución, zona de riesgo, tipo histológico inicial y final, tamaño, márgenes de seguridad, tipo de corrección quirúrgica, número de estados de Mohs, margen final, complicaciones y registro fotográfico.

Para el análisis se usó el paquete estadístico STATA. Para las variables continuas se analizaron medias, desviaciones estándar e intervalos de confianza; para las variables categóricas, porcentajes. Para la comparación entre el tamaño final en la técnica por congelación y el tamaño convencional esperado se realizó una prueba t de comparación de medias de datos pareados a dos colas y se estableció un nivel de confianza del 95%.

Técnica quirúrgica

1. Primer día: Se marca el tumor y el margen de seguridad convencional según la histología, tamaño y localización; se determina un margen de seguridad menor para aquellas zonas donde se necesita ahorro de tejido o el patrón de dispersión histológica es compacto; y un margen de seguridad mayor para lo demás. La periferia se divide en segmentos según el tamaño de la pieza quirúrgica. Con anestesia local y en algunos pacientes con anestesia local asistida, la escisión se realiza con bisturí inclinado a 45°; se efectúa hemostasia limitando la electrocoagulación y aplicando compresión para disminuir el fenómeno inflamatorio secundario. Al terminar el primer estado quirúrgico se cubre con apósito oclusivo

y se da manejo ambulatorio.

Se corta y se individualiza cada segmento, marcando con tintas para tejido; se adelgaza la pieza para que epidermis, dermis y tejido celular subcutáneo queden en un solo plano. La parte superior, llamada decapitado, se procesa en un solo bloque de manera convencional.

El tejido en formol al 10% buferizado es llevado al servicio de patología con la impresión fotográfica y plan de corte histológico (FIGURA 1).

2. Segundo día: Se continúa el proceso convencional de fijación y deshidratación con equipo Thermoshandon® por doce horas.

3. Tercer día: El tejido se incluye en bloques de parafina. Se corta con un grosor de tres micras en forma seriada, de acuerdo con un protocolo enviado al histotecnólogo y se tiñe con hematoxilina y eosina.

4. Cuarto día: El cirujano y el patólogo revisan las láminas de histología y generan un informe que determina bordes libres de tumor o la positividad de los mismos. Se elige el mecanismo de corrección quirúrgica o se programa reintervención según el caso.

5. Se programa el control estandarizado trimestral por el primer año, semestral por el segundo y tercer año y anual a partir del cuarto año. (FIGURA 2)

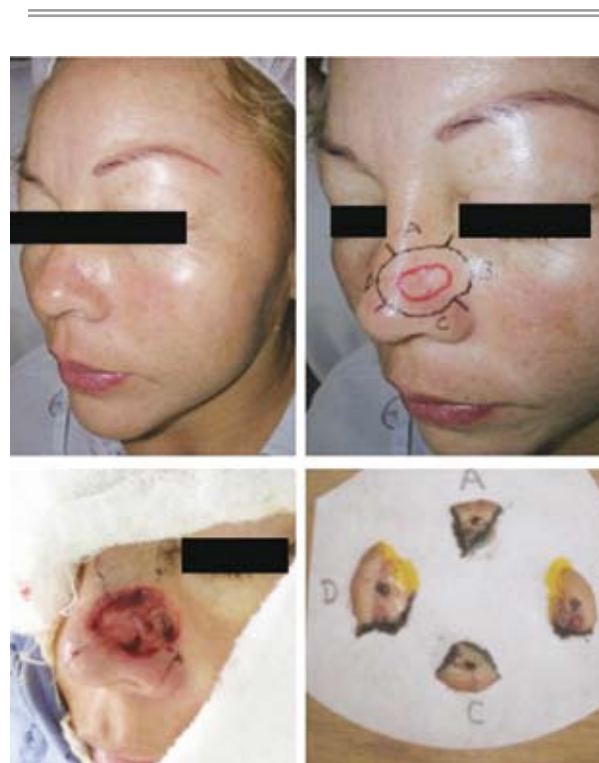

FIGURA 1. CMM variedad parafina: resección y marcación

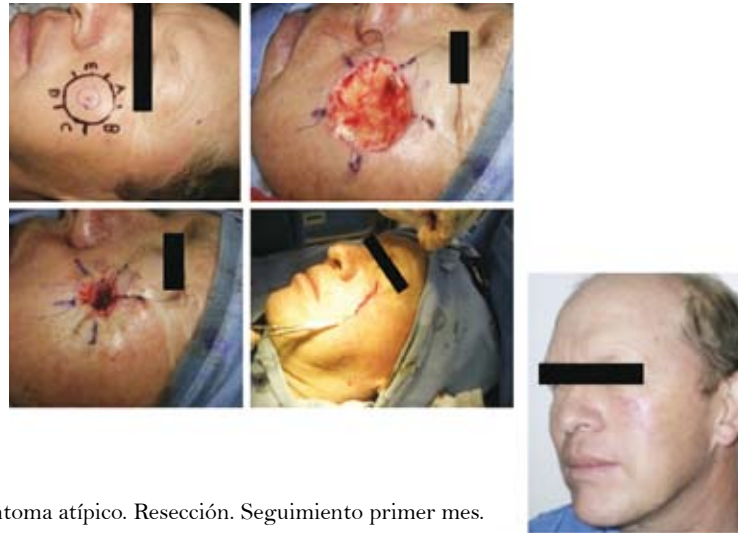


FIGURA 2. Fibroxantoma atípico. Resección. Seguimiento primer mes.

Resultados

Se incluyó un total de 114 tumores (primarios: 107, recurrentes: 7), en 104 pacientes (63 hombres, 41 mujeres). La edad promedio de los pacientes fue de 65.8 años con una desviación estándar de 15 y un intervalo de confianza entre 21 y 94 años. El tiempo promedio de evolución tumoral fue de 20.5 meses con una desviación estándar de 22 e intervalo de confianza entre 2 y 120. Se encontraron 102 carcinomas basocelulares (89.4%); siete carcinomas escamocelulares (CEC, 6%); un léntigo maligno (0,9%); un melanoma léntigo maligno (0,9%); y tres correspondientes a otros tipos de tumores (2.6%). La localización más frecuente fue la región nasal, con 64 tumores (56%); párpados, 17 tumores (15%); y mejillas 12 casos (10.5%). El 83% de los tumores tenían un diámetro igual o mayor a 6 mm. (TABLA 1)

De los 102 tumores tipo CBC, el patrón histológico de la biopsia fue: nodular, 29 casos (28,4%); trabecular, en 15 (14,7%); micronodular, en cuatro casos (3,9%); extensión superficial, tres (2,9%) y patrón mixto 51 (50%). De patrón mixto se encontraron: nodular y trabecular, 35; nodular y micronodular, 8; nodular y superficial, 3; micronodular y trabecular, 3; trabecular y esclerodermiforme, 2. En 35 tumores (30.7%) el patrón histológico de la biopsia inicial no coincidió con el resultado de la patología final, pues 17 casos informaron un patrón histológico de menor agresividad en la biopsia que en el espécimen final.

De los siete casos de CEC, cinco fueron bien diferenciados y dos, mal diferenciados. Cuatro presentaron un tamaño mayor de 20 mm, uno de ellos localizado en área de alto riesgo (hélix). Se aplicó a todos el margen de seguridad convencional, requiriéndose en seis un solo

TIPO	CLASIFICACIÓN HISTOLÓGICA INICIAL (n=)	LOCALIZACIÓN			TIEMPO PROMEDIO EVOLUCIÓN (MESES)	MARGEN DE SEGURIDAD PROMEDIO		TEJIDO AHORRADO (mm)	ESTADOS DE MOHS			
		PÁRPADOS	NARIZ	OTROS		CONVENCIONAL (mm)	APLICADO (mm)		1	2	3	
CBC	Mixto	51	7	31	13	19,1	7,4	4,9	2,5	41	9	1
	Nodular	29	6	17	6	29,2	5,8	4,8	1	16	13	
	Trabecular	15	2	12	1	17,6	8,4	5,8	2,6	9	5	1
	Micronodular	4	0	2	2	12	5	5,2	2	3	1	
	Superficial	3	1	0	2	20	6	4,6	1,4	2	1	
CEC	Bien diferenciado	5	1	2	2	14,6	6	5	1	5		
	Mal diferenciado	2	0	0	2	7,5	9	7	2	2		

TABLA 1: Características de CBC y CEC tratados con CMM variedad en parafina en el Hospital Militar Central.

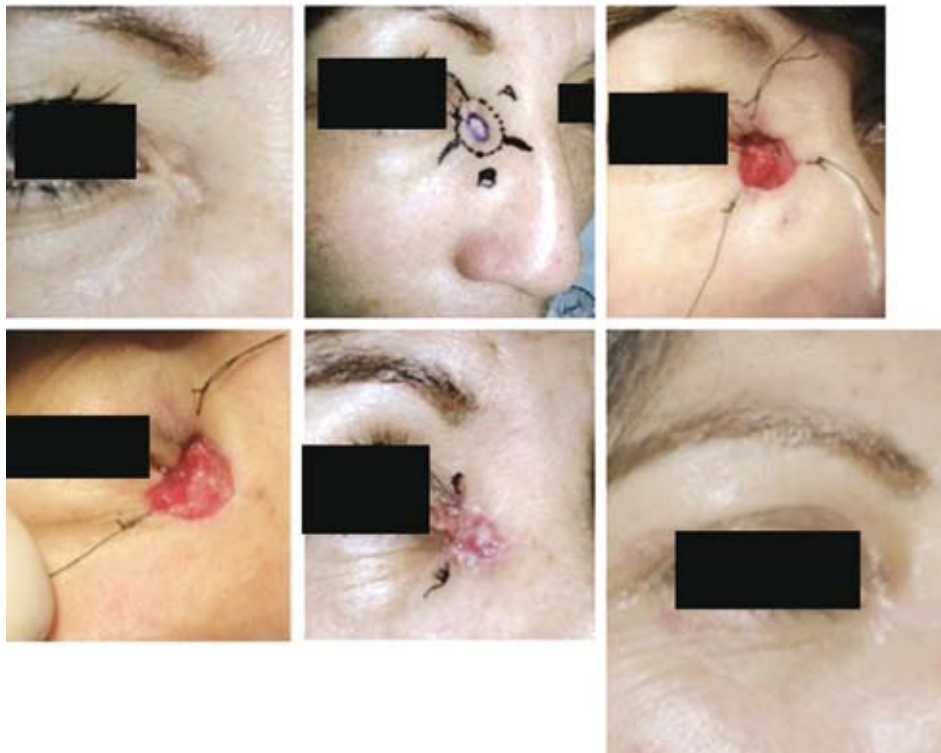

FIGURA 3: CBC sólido y adenoide, dos estados de CMM. Cierre por segunda intención. Seguimiento al tercer año.

estado de Mohs, y hubo un caso de Mohs inconcluso por compromiso de la órbita.

Tratamos un caso de melanoma léntigo maligno, un léntigo maligno, dos fibroxantomas atípicos y un adenocarcinoma digital papilar agresivo, los cuales han mostrado aclaración tumoral durante el tiempo de seguimiento.

Se requirió un estado de Mohs en 82 casos (72%); dos estados, en 30 casos (26.3%) y tres estados en dos casos (1.75%), con un promedio de 1.3 estados. La necesidad de realizar dos o más estados de Mohs se vio determinada por compromiso de los bordes en el 94% y por mala calidad de los cortes en el 6%. La curación histológica se obtuvo en el 96,4% de los casos.

La corrección quirúrgica fue realizada y supervisada por el cirujano de Mohs en 78 casos (68.42%); de éstos, 34 (30%) fueron reparados por cierre dirigido más segunda intención; 22 (19%), por cierre primario; 11 (9.6%), con colgajo; 8 (7%), por segunda intención (FIGURA 3); y tres (2.6%), con injerto de espesor total. Treinta y seis casos (31.58%) se remitieron a otras especialidades como cirugía plástica y oculoplastia, por dificultad técnica para la reparación.

El margen de seguridad menor promedio fue en CBC 3,5 mm y en CEC 4,8 mm; el mayor, de 4,5 mm y 5,5 mm, respectivamente. El ahorro de tejido respecto al margen de seguridad convencional en CBC fue de 35,1% y en CEC, 18,6%. Se compararon las medidas del margen

final mayor del Mohs variedad en parafina con los valores esperados de margen final en Mohs convencional según las guías del Instituto Nacional de Cancerología. Se realizó una prueba t de comparación de medias pareadas y se obtuvo una $p < 0.00001$ a dos colas, lo que significa que las medidas de esta técnica fueron menores que las medidas convencionales, diferencia estadísticamente significativa.

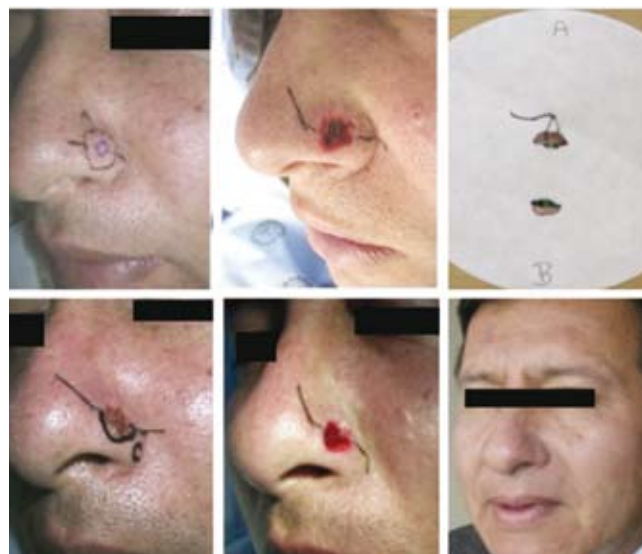

FIGURA 4: CBC Sólido y micronodular, resección y tercer año de seguimiento.

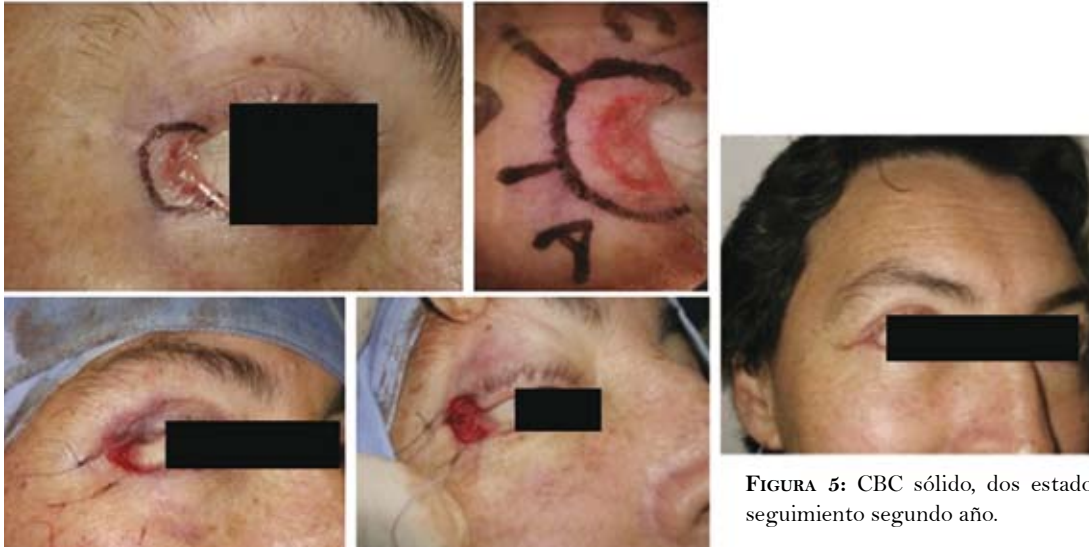

FIGURA 5: CBC sólido, dos estados de Mohs, seguimiento segundo año.

Se presentó complicación en cinco pacientes (4,3%), uno por hematoma y cuatro tuvieron Mohs inconcluso. Libres de complicación se encontraron 109 casos (95,6%).

Se ha podido realizar seguimiento a 76 tumores (66,6%) en 70 pacientes. De dichos tumores se encuentran en el tercer año de seguimiento 30 (26,3%) (FIGURA 4); en el segundo año, 21 (18,4%) (FIGURA 5) y en el primer año 25 (22%), sin recurrencias o recidivas hasta el momento.

Discusión

El Hospital Militar Central es un centro de tercer nivel de atención, con una escuela de formación de postgrado y programas de investigación en diferentes ramas de la salud que cuenta con los recursos técnicos y humanos para el desarrollo de un proyecto como el presentado.

La CMM brinda el control microscópico de la escisión tumoral conservando al máximo piel sana, con el mejor resultado funcional y estético, imprescindibles cuando se trata de preservar estructuras importantes como párpados, vía lacrimal, alas nasales, pabellones auriculares y labios, con un menor porcentaje de recidiva tumoral.

Esta serie de casos presenta pacientes tratados por tumores de alto riesgo, sin diferencia de sexo ni edad respecto a la población general con cáncer de piel. El 71% de todos los tumores se encontraron en los párpados y la nariz, lo que genera una necesidad implícita de ahorrar tejido en su remoción, asociado a un patrón histológico de muy alto riesgo presente en el 71,5%, lo que obliga a una técnica de control de márgenes precisa.

La CMM variedad en parafina fue descrita inicialmente en 1979 cuando se informó el primer caso en un histiocitoma fibroso maligno variedad mixoide⁵ y pos-

teriormente se demostró su efectividad en CBC de los párpados,⁶ en tumores de alto riesgo histológico y en la técnica de mapeo en léntigo maligno.^{7,8} La adaptación de la técnica clásica de Mohs en congelación a la variedad en parafina se ajusta al uso de los recursos convencionales disponibles de la cirugía dermatológica y la patología del Hospital Militar Central.

La CMM en congelación ha demostrado una tasa de curación a cinco años para CBC no tratados previamente de 99% y 95% para recurrentes.^{2,9-10} La técnica de CMM variedad en parafina aplicada en esta institución ha mostrado hasta el seguimiento actual (37 meses) reproducción de los datos de la literatura.

El rango de tiempo entre la resección quirúrgica del tumor y la corrección del defecto final fue de cuatro días a cuatro semanas, sin incrementar el riesgo de infección o dificultar el método de cierre. La mitad de los casos tratados se corrigieron por cierre primario, por segunda intención y por segunda intención dirigida, técnicas de fácil realización con resultados estéticos y funcionales muy bien aceptados por los pacientes. Se requirió en el 31,58% remisión a otro servicio para corrección del defecto. El 70% de los tumores mostraron concordancia histológica entre la biopsia inicial y el resultado final de la patología del decapitado, lo que adiciona un riesgo inherente a la técnica de toma de biopsia en el 30% y establece un margen convencional diferente al realmente requerido. El 15% de los tumores tratados presentaron una histología inicial de menor riesgo que la informada al final, lo cual generó un segundo estado de Mohs en cinco casos, diferente a lo planeado inicialmente.

Se ha trabajado en el desarrollo de márgenes convencionales de seguridad lateral que ofrezcan al menos la cu-

ración del 95% de los tumores de piel.¹¹⁻¹² Estos márgenes son la referencia para la marcación de los tumores en CMM variación en parafina, cuyo objetivo inicial es la resolución oncológica; sin embargo, en zonas donde se necesita el ahorro de tejido se logró disminuir el margen hasta en un 35% en CBC, requiriéndose sólo en un 28% más de un estado de Mohs (30 casos), consecuencia del compromiso de bordes laterales y profundos. El margen profundo sigue siendo un problema aún no resuelto con los parámetros del margen convencional y generó la mitad de los segundos estados en esta casuística. La CMM permite una evaluación del 100% de dicho margen, disminuyendo con ello el riesgo de recidiva.

En esta casuística las únicas complicaciones identificadas fueron la formación de hematoma en un paciente y Mohs inconcluso en cuatro pacientes, debido a la penetración del tumor en áreas inaccesibles como órbita y conducto auditivo externo, que obligó a usar otras técnicas de tratamiento complementarias y el manejo por otros servicios.

Conclusiones

La CMM en parafina demuestra su efectividad en el manejo de tumores de piel de alto riesgo no melanoma y del lentigo maligno, en cuanto al control oncológico y ahorro de tejido sano y mejora las posibilidades de reconstrucción por el cirujano dermatólogo, con muy alta tolerabilidad y aceptabilidad de la técnica por el paciente en relación con los resultados funcionales y estéticos. Bajo las condiciones humanas y físicas del laboratorio de patología convencional y con los recursos de la dermatología quirúrgica se propone desarrollar, mediante un proceso de entrenamiento y estandarización, esta técnica en cualquier lugar del país que reúna estas condiciones, pues logra resultados oncológicos muy cercanos a la técnica por congelación y mejora el ahorro de tejido con respecto a la cirugía convencional, constituyéndose así en una excelente elección para el manejo de tumores de piel de alta complejidad en lugares donde no se accede al Mohs en tejido fresco.

Referencias

1. Robinson JK. Mohs micrographic surgery. *Clin Plast Surg.* 1993; 20: 149-56.
2. Lane JE, Kent DE. Surgical margins in the treatment of non-melanoma skin cancer and Mohs micrographic surgery. *Curr Surg.* 2005; 62: 518-26.
3. Alam M, Ratner D. Cutaneous squamous-cell carcinoma. *N Engl J Med.* 2001; 344: 975-83.
4. Vine JE. Skin cancer update. Treatment alternatives for basal-cell and squamous-cell carcinoma. *N J Med.* 2001; 98: 35-7.
5. Barlow RJ, Ramnarain N, Smith N, Mayou B, Markey AC, Walker NP. Escisión of selected skin tumours using Mohs micrographic surgery with horizontal paraffin-embedded sections. *Br J Dermatol.* 1996; 135: 911-7.
6. der Plessis PJ, Dahl MG, Malcolm AJ, Sviland L, Dickinson AJ, Lawrence CM. Mohs' surgery of periocular basal cell carcinoma using formalin-fixed sections and delayed closure. *Br J Dermatol.* 1998; 138:1003-8.
7. Clayton BD, Leshin B, Hitchcock MG, Marks M, White WL. Utility of rush paraffin-embedded tangential sections in the management of cutaneous neoplasms. *Dermatol Surg.* 2000;26: 671-8.
8. Dhawan SS, Wolf DJ, Ren D. Lentigo maligna. The use of rush permanent sections in therapy. *Arch Dermatol.* 1990; 126: 928-30.
9. Rapini RP. False negative surgical margins. *Advances in Dermatology.* 1995;10:137-48.
10. Leibovitch I, Huilgol SC, Selva D, Richards S, Paver R. Basal cell carcinoma treated with Mohs surgery in Australia II. Outcome at 5-year follow-up. *J Am Acad Dermatol.* 2005; 53: 452-7.
11. Rueda X, Acosta A, Aristizabal L, Fierro E. Guías de práctica clínica para el tratamiento del carcinoma basocelular. *Rev Asoc Col Dermatol.* 2008;16:102-17.
12. Acosta A, Rueda X, Alba C, Pulido L. Guías de práctica clínica para el tratamiento del carcinoma basocelular. *Rev Asoc Col Dermatol.* 2008;16:116-34.