

¿Reconoce esta clave diagnóstica?

**Natalia Vélez López¹; María Fernanda Tibaduiza²; Juan David Ruíz Restrepo³;
Oscar Jairo Valencia Ocampo⁴**

CASO CLÍNICO

Hombre de 62 años sin antecedentes, que consultó por aparición de lesión en hélix izquierdo de menos de 1 año de evolución. Ha drenado mecánicamente sin mejoría y posteriormente le ordenaron 5-fluoracilo, que usó varias veces al día, pero que suspendió 3 días antes de la consulta por dolor e irritación, por lo que se realizó biopsia de piel (**figura 1**).

1. Médica, residente de Dermatología, Centro de Investigaciones Dermatológicas CIDERM, sección de dermatología, facultad de Medicina, Universidad de Antioquia, Medellín, Colombia. ORCID
2. Médica, residente de Dermatología, Centro de Investigaciones Dermatológicas CIDERM, sección de dermatología, facultad de Medicina, Universidad de Antioquia, Medellín, Colombia. ORCID
3. Médico patólogo, profesor de Dermatopatología, Centro de Investigaciones Dermatológicas CIDERM, sección de dermatología, facultad de Medicina, Universidad de Antioquia, Medellín, Colombia. ORCID
4. Médico dermatólogo, profesor de Dermatología, Centro de Investigaciones Dermatológicas CIDERM, sección de dermatología, facultad de Medicina, Universidad de Antioquia, Medellín, Colombia. ORCID

Correspondencia: Natalia Vélez López; **email:** na.velezlopez@gmail.com

Recibido: 10/08/20; **aceptado:** 15/10/20

Cómo citar: Vélez-López N; Tibaduiza MF; Ruíz-Restrepo JD; Valencia-Ocampo OJ. ¿Reconoce esta clave diagnóstica? Rev Asoc Colomb Dermatol. Vol 28(3): julio - septiembre, 2020, 222-223. DOI: <https://doi.org/10.29176/2590843X.1530>

Financiación: ninguna, **conflictos de interés:** ninguno

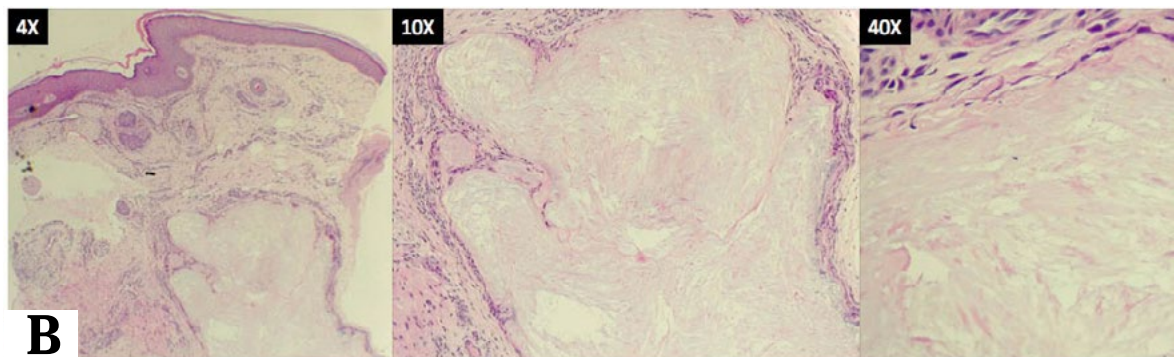
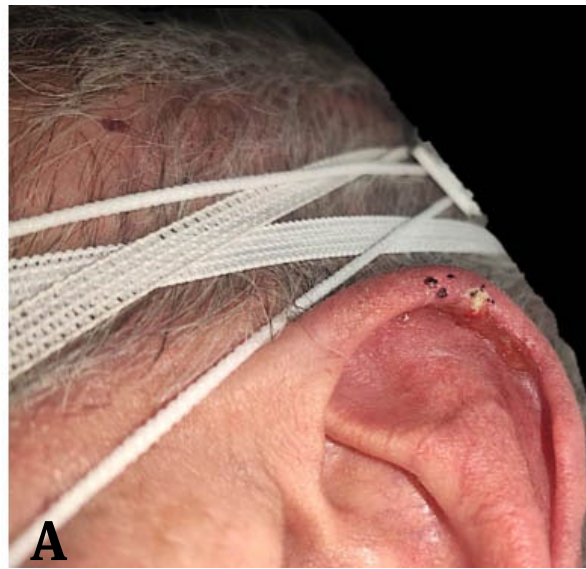

Figura 1. A) Placa eritematosa con quiste córneo y úlcera superficial localizada lateral en el hélix izquierdo. **B)** Estrato córneo con hiper y paraqueratosis y estrato de Malpighi espongiótico. En la dermis superficial hay abundantes vasos ectásicos de pequeño calibre, asociados a un infiltrado inflamatorio mixto, de predominio mononuclear. Hacia la dermis profunda se identifica depósito de un material eosinófilo, amorfo, de aspecto fibrilar, mal definido, acompañado de infiltrado inflamatorio de predominio crónico. No se identifica reacción granulomatosa. Hay representación de tejido cartilaginoso sin alteración histológica

¿Cuál es su diagnóstico?

1. Calcinosis cutis
2. Carcinoma escamocelular
3. Nódulo elastolítico auricular
4. Tofo gotoso

Respuesta en la página 274