

¿Reconoce esta clave diagnóstica?

Milton Mejía-Montoya¹; Tatiana González-Alvarez²; Juan Pablo Ospina³;
Daniela Zuluaga-Lotero⁴

CASO CLÍNICO

Paciente de sexo femenino, de 11 años, estudiante de bachillerato, sin antecedentes de importancia. Consulta por lesión pigmentada de dos años de evolución, que ha presentado crecimiento progresivo en los últimos meses y se asocia a descamación y prurito, sin ulceración ni sangrado. Al examen físico presenta placa negra brillante de aproximadamente 10 mm × 9 mm en la zona medial de la pierna derecha, simétrica, de bordes bien delimitados (**figura 1**). A la dermatoscopia se observa presencia de velo azul-gris con líneas blanco-brillantes, de predominio central (**figura 2**).

Dada la evolución clínica, se procede a realizar biopsia escisional. El resultado del estudio patológico reporta lesión melanocítica bien circunscrita y simétrica, la cual está presente en la unión dermoepidérmica y en la dermis reticular superficial, con adecuada maduración en profundidad. Dicho componente melanocítico está conformado por células epitelioides y fusiformes, con abundante pigmento melánico, con mínima atipia citológica. Se identifican abundantes cuerpos de Kamino (**figuras 3 y 4**).

1. Dermatólogo, Universidad Pontificia Bolivariana. ORCID <https://orcid.org/0000-0002-5742-9372>
2. Dermatóloga, Universidad CES; Master en lesiones pigmentadas y cáncer de piel, Universidad de Barcelona. ORCID <https://orcid.org/0000-0002-5742-9372>
3. Dermatopatólogo, Centro de Investigaciones Dermatológicas CIDERM, Universidad de Antioquia. ORCID <https://orcid.org/0000-0002-5742-9372>
4. Médico general, Universidad de Antioquia. ORCID <https://orcid.org/0000-0001-8246-7904>

Correspondencia: Daniela Zuluaga Lotero; **email:** danizuluaga8@gmail.com

Recibido: 28/09/20; **aceptado:** 29/11/20

Cómo citar: Mejía, M; González, T; Ospina, JP; Zuluaga, D. ¿Reconoce esta clave diagnóstica? Rev Asoc Colomb Dermatol. Vol 28(4): octubre - diciembre, 2020, 303-305. DOI: <https://doi.org/10.29176/2590843X.1548>

Financiación: ninguna, **conflictos de interés:** ninguno

¿Reconoce esta clave diagnóstica?

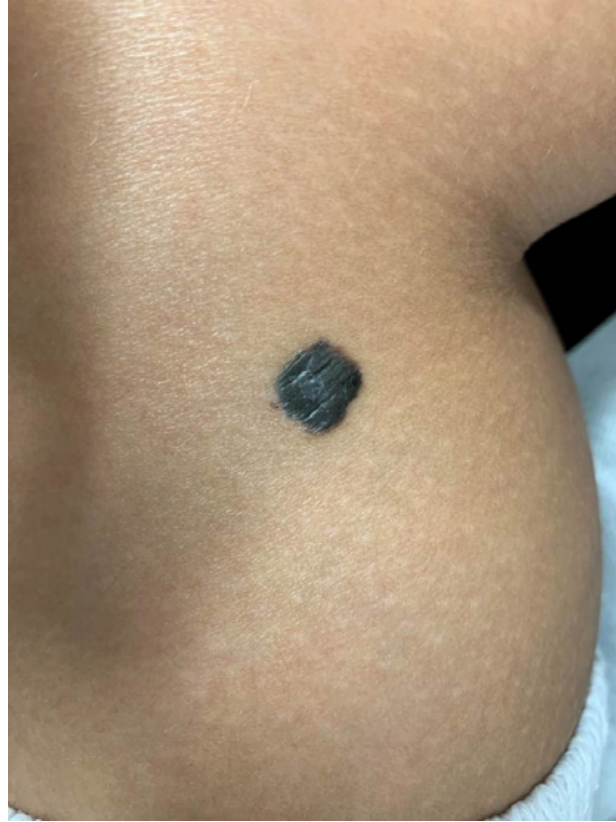

Figura 1. Placa negra brillante de aproximadamente 10mm por 9mm en zona medial de la pierna derecha, simétrica, de bordes bien delimitados

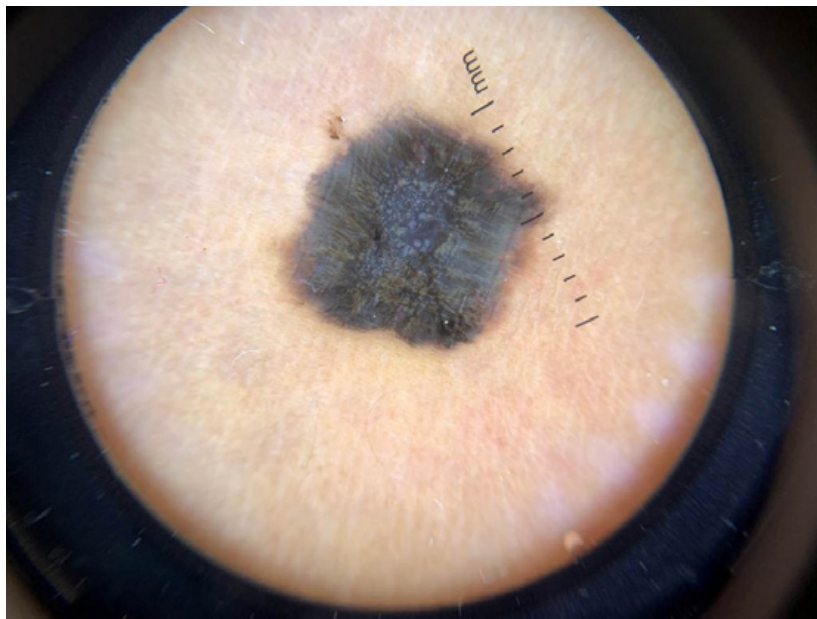


Figura 2. A la dermatoscopia se observa presencia de velo azul gris con líneas blanco-brillantes de predominio central.

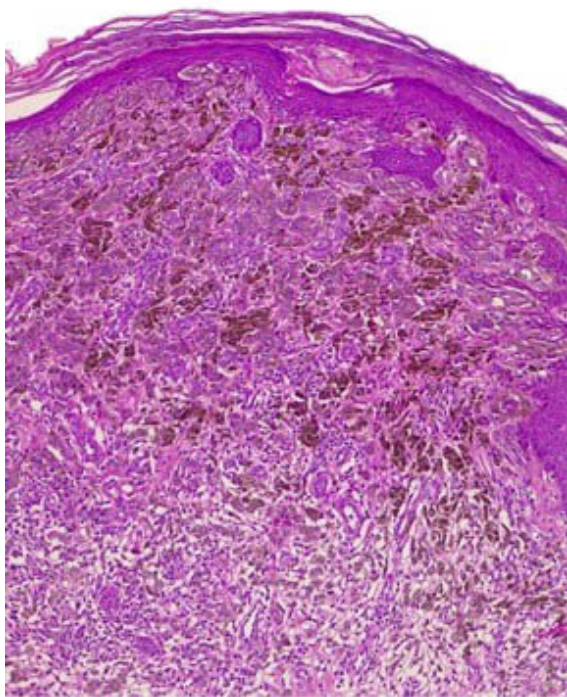


Figura 3. Se observa proliferación de células melanocíticas, tanto en la porción inferior de la epidermis como en el corion cutáneo. Hay adecuada maduración en profundidad. HE 10X.

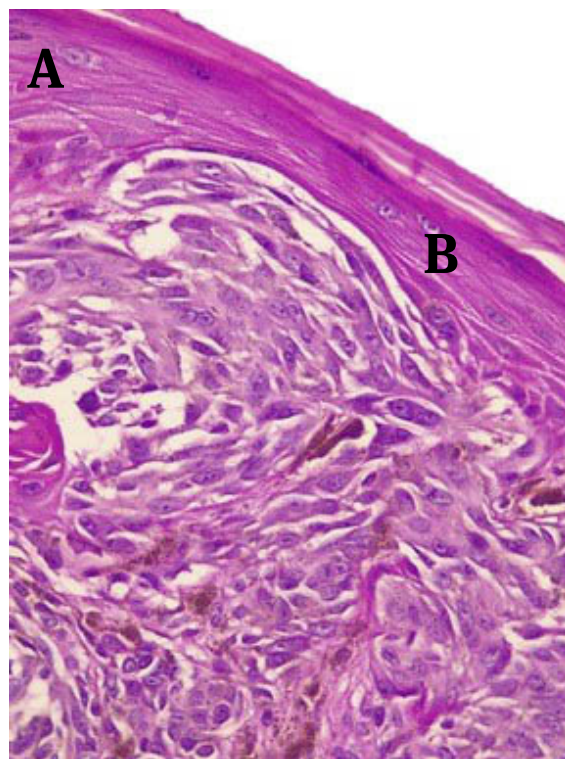


Figura 5. Se observan nidos de células melanocíticas fusocelulares con hendiduras a su alrededor (A) y un cuerpo de Kamino (B). HE 40X.

¿Cuál es su diagnóstico?

1. Melanoma nodular
2. Melanoma spitzoide
3. Nevo de Reed
4. Nevo de Spitz

Respuesta en la página 364