

# Urticaria solar: una entidad infrecuente con gran impacto en la calidad de vida. Reporte de un caso

**Diana María Martínez-Castillo<sup>1</sup>; Steven Abreu<sup>2</sup>; Liliana María Guevara-Saldaña<sup>3</sup>; Ricardo Cardona-Villa<sup>4</sup>**

## RESUMEN

La urticaria solar es una entidad crónica y rara, que representa el 0,08% de los pacientes con urticaria crónica. Afecta especialmente a las mujeres. La aparición de prurito, eritema o habones ocurre en áreas expuestas a la radiación solar o a fuentes de luz artificial, se presentan en las primeras horas tras la exposición y desaparecen en un tiempo máximo de 24 horas. Algunos pacientes pueden presentar síntomas sistémicos como cefalea, náuseas, compromiso de mucosas e incluso anafilaxia. Es una condición que puede afectar en gran medida la calidad de vida y con frecuencia se asocia a trastornos psiquiátricos. A continuación, presentamos un caso clínico de urticaria solar a luz UVB, que ha generado un trastorno depresivo secundario.

**PALABRAS CLAVE:** Ansiedad; Calidad de vida; Depresión; Luz; Urticaria crónica; Urticaria solar.

## SOLAR URTICARIA: AN INFREQUENT ENTITY WITH GREAT IMPACT ON QUALITY OF LIFE. A CASE REPORT

## SUMMARY

Solar urticaria is a rare and chronic entity, representing 0.08% of patients with chronic urticaria. It especially affects women; the appearance of itching, erythema or hives occurs in areas exposed to solar radiation or artificial light sources, they appear in the first hours after exposure and disappear in a maximum time of 24 hours; some patients may present systemic symptoms such as headache, nausea, mucosal compromise and even anaphylaxis. It is a condition that can greatly affect quality of life and is often associated with psychiatric disorders. We present below a clinical case of UVB light solar urticaria that has generated a secondary depressive disorder.

**KEY WORDS:** Anxiety; Chronic urticaria; Depression; Light; Quality of life; Solar urticaria.

1. Residente de Alergología Clínica, Universidad de Antioquia, Medellín, Colombia. ORCID <https://orcid.org/0000-0002-1692-7738>
2. Residente de Alergología Clínica, Universidad de Antioquia, Medellín, Colombia. ORCID <https://orcid.org/0000-0002-2141-4160>
3. Alergóloga Clínica, Hospital San Vicente Fundación, Medellín, Colombia. ORCID <https://orcid.org/0000-0002-9558-3952>
4. Alergólogo Clínico. Director Grupo de Alergología Clínica y Experimental, Universidad de Antioquia. IPS Universitaria, Medellín, Colombia. ORCID <https://orcid.org/0000-0002-7428-2413>

**Correspondencia:** Diana María Martínez Castillo; **email:** [diana.martinezc@udea.edu.co](mailto:diana.martinezc@udea.edu.co)

**Recibido:** 02/09/20; **aceptado:** 11/04/21

**Cómo citar:** Martínez DM; Abreu, S; Guevara, LM; Cardona, R. Urticaria solar: una entidad infrecuente con gran impacto en la calidad de vida. Rev Asoc Colomb Dermatol. Vol 29(2): abril - junio, 2021, 128-133. DOI: <https://doi.org/10.29176/2590843X.1526>

**Financiación:** ninguna, **conflictos de interés:** ninguno

## INTRODUCCIÓN

La urticaria es una condición caracterizada por el desarrollo de habones, angioedema o ambos y debe diferenciarse de otras afecciones médicas en las que pueden aparecer estos mismos signos como la anafilaxia, los síndromes autoinflamatorios, la vasculitis urticarial o el angioedema mediado por bradicinina, incluido el angioedema hereditario (AEH) <sup>(1)</sup>.

Las clasificaciones actuales consideran tanto la duración como las causas o desencadenantes de la urticaria. La urticaria aguda se define por la aparición repetida de ronchas, con o sin angioedema, durante un período de hasta seis semanas, mientras que la recurrencia de las lesiones durante más de seis semanas se considera crónica <sup>(2)</sup>.

Por otra parte, si las lesiones cutáneas aparecen espontáneamente, se denomina *urticaria crónica espontánea* (UCE) o si son inducidas por un desencadenante específico, la urticaria se clasifica como *urticaria crónica inducible* (UCInd). Dentro de este grupo se encuentran las UCInd físicas (dermografismo sintomático, urticarias inducidas por frío y calor, urticaria por presión retardada, urticaria solar y angioedema vibratorio) y las UCInd no físicas (urticaria colinérgica, urticaria de contacto y urticaria acuagénica) <sup>(2)</sup>.

La urticaria solar es una fotodermatosis idiopática infrecuente, que representa el 0,08% de los pacientes con urticaria y el 2,3% de aquellos con problemas cutáneos agudos inducidos por el sol. Afecta especialmente a mujeres en la tercera década de la vida; además, se ha descrito asociación con atopia, pero no con el tipo de pigmentación de la piel <sup>(3)</sup>. Se caracteriza por la aparición de prurito, eritema o habones en las áreas expuestas, desencadenados por la exposición solar o a fuentes de luz artificial. Las lesiones se presentan en las primeras horas tras la exposición y desaparecen después de que esta se suspende, en un tiempo máximo de 24 horas. Adicionalmente, algunos pacientes pueden presentar síntomas sistémicos como cefalea, náuseas, afectación de mucosas e incluso anafilaxia <sup>(3)</sup>.

Aunque la mayoría de los pacientes presenta un curso benigno, esta es una condición que puede afectar en gran medida la calidad de vida de las personas que la padecen <sup>(3)</sup>. Los pacientes con urticaria crónica, en general, experimentan con frecuencia trastornos psiquiátricos. Se ha descrito que hasta uno de cada tres pacientes con urticaria crónica tiene al menos un tras-

torno psiquiátrico subyacente y se ha propuesto que el manejo de estos puede tener un impacto positivo en el control de la urticaria. Particularmente, en los pacientes con urticaria solar, la enfermedad puede ser muy invalidante, ya que los condiciona a implementar medidas de evitación que alteran su calidad de vida y pueden generar retracción social, depresión y ansiedad <sup>(4, 5)</sup>.

Para realizar el diagnóstico, es fundamental la historia clínica, la cual, en ocasiones, puede ser suficientemente específica; sin embargo, se recomienda realizar un estudio fotobiológico no solo para confirmar el diagnóstico, sino para establecer la o las longitudes de onda implicadas y seleccionar un tratamiento adecuado <sup>(6)</sup>.

Una vez que se ha establecido el diagnóstico, la evitación del espectro desencadenante es fundamental. Se ha descrito el uso de filtros solares, antihistamínicos orales, ciclosporina, desensibilización con diferentes modalidades de fototerapia, omalizumab, plasmaféresis e inmunoglobulinas intravenosas, cuya elección depende de la gravedad y la evolución de los síntomas <sup>(3, 6)</sup>.

A continuación, describiremos y posteriormente discutiremos el caso de una paciente con clínica sugestiva de urticaria solar.

## CASO CLÍNICO

Paciente femenina de 26 años, con antecedente de rinitis intermitente leve, que consulta al servicio de alergología del Hospital San Vicente Fundación, de la ciudad de Medellín, por un cuadro clínico de tres años de evolución, caracterizado por presencia de habones de gran tamaño, muy pruriginosos, de distribución generalizada y cuya aparición se asocia a los días soleados y calurosos. No asocia otros desencadenantes y niega aparición espontánea. Los habones se limitan a menos de 24 horas de duración y no dejan lesión residual (**figura 1**).

En dos ocasiones ha presentado episodios de dificultad respiratoria concomitante que se autolimita con el reposo. Estos episodios cumplen criterios de anafilaxia y han sido en el contexto de exposición ambiental a días soleados. Debido a la restricción ambiental necesaria para evitar las exacerbaciones, la paciente ha desarrollado síntomas depresivos secundarios. Niega fiebre,



**Figura 1.** Presencia de habones de gran tamaño en los muslos.

artralgias, pérdida de peso u otras manifestaciones que sugieran enfermedad sistémica subyacente; sin embargo, manifiesta aparición ocasional de lesiones micropapulares en las manos cuando se expone al calor.

Los estudios paraclínicos reportan: complemento C4: 31,2 mg/dL; inhibidor de C1 esterasa: 29 mg/dL; inhibidor de C1 esterasa funcional: 99,2%; hormona estimulante de tiroides: 2,13  $\mu$ U/mL; tiroxina libre: 0,93 ng/dL; VDRL no reactivo; PCR: <0,1 mg/L.

Durante la evolución de su enfermedad, ha recibido múltiples tratamientos con: antihistamínicos en monodosis hasta dosis cuádruple, omalizumab en 300 mg por vía subcutánea (SC), cada 4 semanas, y actualmente recibe omalizumab en 300 mg SC, cada 15 días, asociado a dosis cuádruple de antihistamínico, que es el tratamiento más efectivo, con una mejoría subjetiva del 40%.

La paciente refiere que debe continuar realizando medidas de evitación a la exposición solar ingresando al trabajo en el amanecer y saliendo con la puesta del sol. Estas restricciones le han desencadenado episodios depresivos significativos. Según el concepto de psiquiatría, cursa con diagnóstico de depresión mayor.

Se decide realizar pruebas de provocación para urticarias inducibles debido a la refractariedad en el tratamiento y así confirmar el diagnóstico, evaluar diagnósticos diferenciales como la urticaria colinérgica y poder ofrecer otras alternativas de tratamiento como la desensibilización.

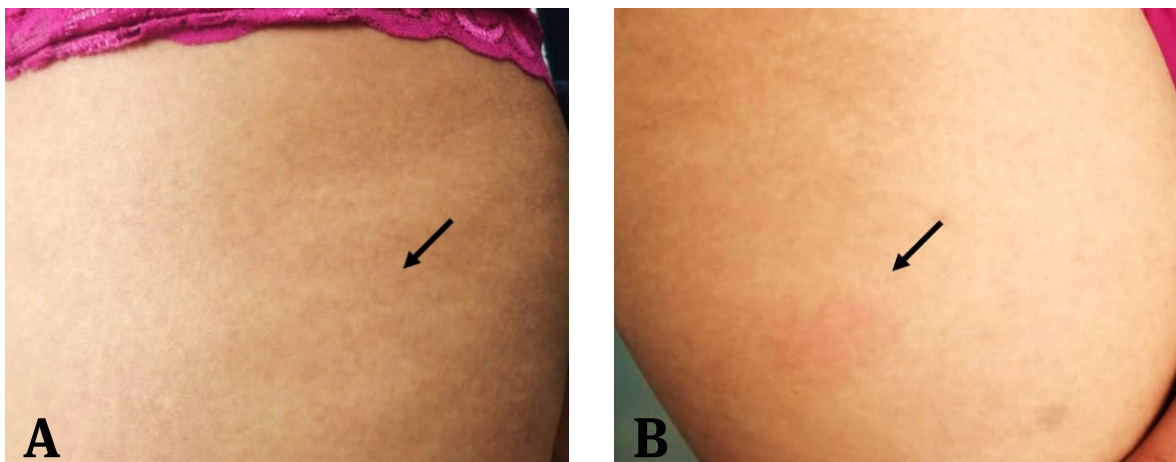
Siguiendo los protocolos establecidos por Maurer y colaboradores<sup>(7)</sup>, se llevó a cabo la prueba de provocación para urticaria colinérgica mediante realización de ejercicio en banda sin fin durante 30 minutos, con posterior verificación de elevación de la temperatura de al menos 1°C, con lo que se obtuvo un resultado negativo.

Después se realizó una prueba de provocación para urticaria solar en una cámara HOUVA II (National Biologic), donde se administraron distintas dosis de UVB-BE o UVA (**tabla 1**), con resultado positivo para radiación UVB BE con umbral <24 mJ/cm<sup>2</sup> (**figuras 2 y 3**).

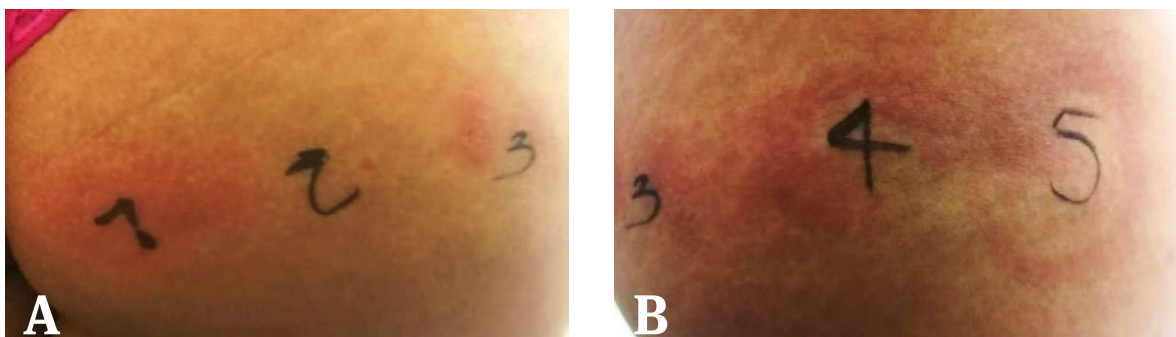
No se consideró el estudio histopatológico en la paciente, ya que con el resultado de la prueba de provocación se confirmó el diagnóstico de urticaria solar.

**Tabla 1.** Descripción de la dosis umbral de reactividad a radiación UVB. En negrita, las dosis máximas de provocación.

Cadera derecha (UVB)	Cadera izquierda (UVA)
60 mJ/cm <sup>2</sup> : <b>positiva</b>	6,0 J/cm <sup>2</sup> : <b>negativa</b>
51 mJ/cm <sup>2</sup> : <b>positiva</b>	
42 mJ/cm <sup>2</sup> : <b>positiva</b>	
33 mJ/cm <sup>2</sup> : <b>positiva</b>	
24 mJ/cm <sup>2</sup> : <b>positiva</b>	



**Figura 2.** Prueba de provocación para el diagnóstico de urticaria crónica inducible solar (la prueba se realiza en la región lateral del muslo). **A)** Prueba de provocación con radiación UVA negativa. **B)** Prueba de provocación con radiación UVB positiva con umbral de 24 mJ/cm<sup>2</sup>. Obsérvese la aparición de eritema. Cortesía del servicio de alergología, IPS Universitaria, Medellín, Colombia.



**Figura 3.** Prueba para determinar el umbral de radiación UVB (la prueba se realiza en el glúteo derecho). **A)** La marcación 1 corresponde a una dosis de 24 mJ/cm<sup>2</sup>; la marcación 2 corresponde a una dosis de 33 mJ/cm<sup>2</sup>. **B)** La marcación 3 corresponde a una dosis de 42 mJ/cm<sup>2</sup>; la marcación 4 corresponde a una dosis de 51 mJ/cm<sup>2</sup>; la marcación 5 corresponde a una dosis de 60 mJ/cm<sup>2</sup>. Cortesía del servicio de alergología, IPS Universitaria, Medellín, Colombia.

---

## Puntos clave

---

- La urticaria solar es un tipo de urticaria crónica inducible poco común, que se presenta generalmente en mujeres entre la tercera y la cuarta década de la vida.
  - Se caracteriza por la presencia de prurito, eritema o habones, asociado a o no a síntomas sistémicos, que se desencadena por la exposición solar o a fuentes de luz artificiales.
  - Es una condición que puede llegar a ser invalidante para el paciente, afectando significativamente su calidad y con una comorbilidad psiquiátrica importante.
  - El diagnóstico es clínico, pero es fundamental realizar un estudio fotobiológico para establecer la o las longitudes de onda implicadas y seleccionar un tratamiento adecuado
  - El tratamiento se basa en la evitación de la longitud de onda implicada y el uso de medicamentos que se eligen dependiendo de la gravedad y la evolución de los síntomas.
- 

## DISCUSIÓN

La urticaria solar es un tipo de urticaria crónica inducible, que se presenta generalmente en mujeres entre la tercera y la cuarta década de la vida. Se caracteriza por la presencia de prurito, eritema o habones, que aparecen en áreas fotoexpuestas, principalmente dentro de la primera hora tras la exposición solar o a fuentes de luz artificial <sup>(3)</sup>. La mayoría de los casos tienen un curso benigno; sin embargo, algunos pacientes pueden presentar sintomatología sistémica asociada. Este es el caso de la paciente que describimos, quien, en dos ocasiones, tras la exposición al sol, presentó concomitantemente compromiso cutáneo y dificultad respiratoria, lo que se constituyó como un diagnóstico de anafilaxia, entidad que pudiera repetirse y poner en riesgo la vida de la paciente.

Debido a que se trata de una patología poco común, se requiere de un alto índice de sospecha para su diagnóstico; también es indispensable siempre realizar pruebas de provocación que permitan confirmar el diagnóstico o descartar otras fotodermatosis <sup>(8)</sup>. Lo anterior puede ser particularmente esencial en el caso de la erupción polimorfa lumínica o protoporfiria eritropoyética, donde el paciente no logra definir en muchas ocasiones las características de las lesiones tras la exposición solar. Adicionalmente, se deben extender los estudios con otro tipo de provocaciones que apunten a descartar otras causas de urticaria inducible que puedan generar confusión, como lo son la urticaria

colinérgica y por calor <sup>(7)</sup>. Esclarecer adecuadamente el diagnóstico permite ofrecer al paciente el manejo terapéutico más apropiado y evitar restricciones innecesarias <sup>(4)</sup>.

La urticaria solar afecta en gran medida la calidad de vida de quien la padece, ya que condiciona su día a día y se relaciona con una alta prevalencia de trastornos psiquiátricos asociados, como depresión y ansiedad <sup>(5)</sup>. En el caso que describimos, la paciente debe implementar medidas de evitación como ingresar al trabajo en el amanecer y salir de este con la puesta del sol y no realizar actividades al aire libre, lo cual interfiere con su vida personal y familiar y ha generado en ella un trastorno depresivo secundario.

Un estudio realizado en Turquía buscó determinar la relación de urticaria y síntomas de depresión y ansiedad en pacientes con UC en general. Para ello, utilizaron la escala de ansiedad y depresión hospitalaria (HADS) en 50 pacientes con UC y 60 sujetos sanos. Se encontró que 24 (48%) sujetos en el grupo de pacientes tenían síntomas depresivos y 24 (48%) tenían ansiedad, y ambas fueron significativamente más frecuentes que en los controles ( $p = 0,002$  y  $p = 0,001$ ); además se observó una correlación significativa entre un mayor puntaje HADS y el puntaje de actividad de la urticaria (UAS) <sup>(5)</sup>. En el caso de nuestra paciente, se aplicó la escala HADS con puntaje de 9, resultado que refuerza la idea de la asociación entre la UC y el desarrollo de ansiedad o depresión.



Tras un diagnóstico adecuado, el objetivo es brindar al paciente un tratamiento efectivo, que logre controlar la actividad de la enfermedad y de esta manera mejorar su calidad de vida e impactar positivamente en los síntomas ansiosos o depresivos que puedan estar asociados. Se ha descrito como terapia de primera línea el uso de antihistamínicos solos o en asociación con antileucotrieno u omalizumab en caso de refractariedad<sup>(8, 9, 10)</sup>. Si no hay respuesta a estos medicamentos, la determinación del ancho de banda, así como la dosis de radiación a la que se desencadena la reacción permitirán utilizar terapias más específicas, como la desensibilización con luz UVA, UVA1 o UVB, según corresponda. Aunque el uso de este tipo de desensibilizaciones es inusual debido a la infrecuencia de la urticaria solar y a la efectividad del tratamiento farmacológico, varios casos en la literatura apoyan la utilidad de estas alternativas<sup>(11)</sup>. El tratamiento va encaminado a proporcionar un adecuado control de la enfermedad, que permita tener a los pacientes mejorar su calidad de vida.

## CONCLUSIÓN

La urticaria solar es una fotodermatosis infrecuente, que generalmente presenta un curso benigno, pero que en algunos pacientes puede tener un compromiso más grave y manifestarse como anafilaxia, además del gran impacto que tiene en la calidad de vida de los pacientes y se relaciona con una alta incidencia de trastornos psiquiátricos como depresión y ansiedad. Un diagnóstico oportuno y temprano, con una alta sospecha clínica y pruebas de provocación, es fundamental para descartar otras patologías que puedan generar confusión, brindar un tratamiento adecuado y de esta manera impactar positivamente en la calidad de vida.

## AGRADECIMIENTOS

Agradecemos a la Unidad de Fotodermatología de la Sección de Dermatología de la Universidad de Antioquia, sede IPS universitaria, donde se realizaron las pruebas de provocación.

## REFERENCIAS

- Zuberbier T, Aberer W, Asero R, Abdul A, Baker D, Ballmer B, et al. The EAACI/GA2LEN/EDF/WAO guideline for the definition, classification, diagnosis and management of urticaria. *Allergy*. 2018;73(7):1393-414. <https://doi.org/10.1111/all.13397>
- Guevara-Saldaña LM, Ospina-Cantillo J, Cardona-Villa R. Urticaria crónica espontánea: revisión de la literatura. *Med Lab*. 2017;23(7-8):331-50. <https://doi.org/10.36384/01232576.32>
- Pérez-Ferriols A, Barnadas M, Gardeazábal J, de Argila D, Carrascosa M, Aguilera P, et al. Urticaria solar. Epidemiología y fenotipos clínicos en una serie española de 224 pacientes. 2016;108(2):132-9. <https://doi.org/10.1016/j.ad.2016.09.003>
- Konstantinou GN, Konstantinou GN. Psychiatric comorbidity in chronic urticaria patients: A systematic review and meta-analysis. *Clin Transl Allergy*. 2019;9:42. <https://doi.org/10.1186/s13601-019-0278-3>
- Tat TS. Higher levels of depression and anxiety in patients with chronic urticaria. *Med Sci Monit*. 2019;25:115-20. <https://doi.org/10.12659/MSM.912362>
- Goetze S, Elsner P. Solar urticaria. 2015;13(12):1250-3. <https://doi.org/10.1111/ddg.12809>
- Maurer M, Fluhr JW, Khan DA. How to Approach Chronic Inducible Urticaria. *J Allergy Clin Immunol Pract*. 2018;6(4):1119-30. <https://doi.org/10.1016/j.jaip.2018.03.007>
- Snast I, Lapidoth M, Uvaidov V, Enk C, Mazor S, Hodak E, et al. Real-life experience in the treatment of solar urticaria: retrospective cohort study. *Clin Exp Dermatol*. 2019;44(5):e164-e170. <https://doi.org/10.1111/ced.13960>
- Villa-Arango AM, Muñoz-Ávila MA, Cardona R. Remisión de urticaria solar posterior al uso de omalizumab. Reporte de caso. *Rev Alerg México*. 2018;65(0):79.
- Snast I, Kremer N, Lapidoth M, Enk CD, Tal Y, Rosman Y, et al. Omalizumab for the Treatment of Solar Urticaria: Case Series and Systematic Review of the Literature. *J Allergy Clin Immunol Pract*. 2018;6(4):1198-1204.e3. <https://doi.org/10.1016/j.jaip.2018.02.032>
- Lyons AB, Peacock A, Zubair R, Hamzavi IH, Lim HW. Successful treatment of solar urticaria with UVA1 hardening in three patients. *Photodermatol Photoimmunol Photomed*. 2019;35(3):193-5. <https://doi.org/10.1111/phpp.12447>