

Utilidad de la videocapilaroscopia de lecho ungular en el diagnóstico de enfermedades reumáticas

Utility of nailfold videocapillaroscopy in the diagnosis of rheumatic diseases.

Juan Pablo Restrepo,¹ Marwin Gutiérrez,² Rossella De Angelis,² Chiara Bertolazzi,² Walter Grassi.²

1. Universidad del Quindío, Armenia, Colombia.

2. Cattedra de Reumatologia, Università Politecnica delle Marche, Jesi, Ancona, Italia.

Correspondencia:

Juan Pablo Restrepo.

Email: jprestrepo@gmail.com

Recibido: 3 de mayo de 2009

Aceptado: 2 de julio de 2009

No se reportan conflictos de intereses.

Resumen

La capilaroscopia del lecho ungular es una herramienta útil, no invasiva, barata para el dermatólogo, la cual describe y cuantifica los cambios morfológicos de los capilares en la fila distal de los capilares periungulares de los dedos. Es un método complementario para el diagnóstico de enfermedades como la esclerodermia, la dermatomiositis, el lupus eritematoso sistémico y la enfermedad mixta del tejido conectivo y permite diferenciar entre el fenómeno de Raynaud primario y el secundario. En este artículo se describe la metodología del examen y el patrón normal de los capilares, y se revisan las aplicaciones de la capilaroscopia del lecho ungular en la práctica clínica y las alteraciones en la observación de los capilares en enfermedades reumáticas y no reumáticas.

PALABRAS CLAVE: Capilaroscopia, esclerodermia, enfermedad de Raynaud.

Summary

Nailfold capillaroscopy is a useful, non-invasive and inexpensive tool for the dermatologist, which describes and quantifies the morphological characteristics of capillaries in the distal row of the periungual capillaries of the fingers. It is a complementary diagnostic method in diseases such as scleroderma, dermatomyositis, systemic lupus erythematosus and mixed connective tissue disease, and allows distinguishing between primary and secondary Raynaud's phenomenon. This article shows the methodology of examination and normal pattern of capillary vessels and reviews the applications of nailfold capillaroscopy in clinical practice and capillaroscopic alterations in rheumatic and non-rheumatic diseases.

KEY WORDS: Microscopic angioscopy, scleroderma, Raynaud's disease.

Introducción

Tradicionalmente, el diagnóstico de las enfermedades reumáticas se realiza mediante la historia clínica y los exámenes de laboratorio y de imágenes, entre los más difundidos, la radiografía convencional, la tomografía computarizada y la resonancia magnética. Sin embargo, en los últimos años se ha ido imponiendo gradualmente

el uso de la capilaroscopia del lecho ungular como una herramienta de ayuda diagnóstica en diversos síndromes de interés reumatológico. La capilaroscopia del lecho ungular consiste en la observación *in vivo* de la microcirculación capilar en el lecho ungular¹⁻⁴. Si bien la zona de mayor estudio son los capilares de los dedos de las manos, esta técnica de imágenes también puede efec-

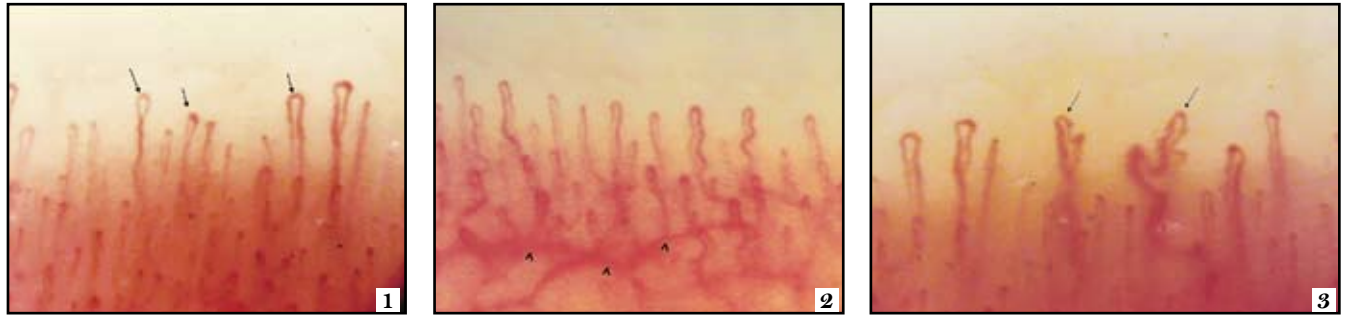

FIGURA 1. Sujeto sano. Los capilares tienen distribución y arquitectura homogénea. Nótese además la clásica forma “en horquilla” (flechas).

FIGURA 2. Sujeto sano. Representación del plexo venoso subpapilar (cabezas de flecha).

FIGURA 3. Sujeto sano. Se observan algunos capilares tortuosos en el interior de las papilas dérmicas (flechas).

tuarse en otros sitios, como la conjuntiva ocular, la zona mamaria periareolar y la mucosa labial.

Se trata de un examen no invasivo y de fácil ejecución, que se puede practicar con instrumentos de uso común, como un oftalmoscopio o un microscopio de luz, hasta otros más refinados, como sistemas digitalizados de videocapilaroscopia, de frecuente empleo en el campo dermatológico.

Breve historia

En el siglo XIX, el físico italiano Giovanni Rasori mostró las anomalías capilares de una conjuntiva inflamada usando un lente con aumento. Al principio del siglo XX, Hutchinson mostró los cambios microvasculares de pacientes con fenómeno de Raynaud secundario. Posteriormente, fue olvidada por un largo período, hasta que Maricq y LeRoy volvieron a estimular su uso a mediados del siglo XXI⁵.

Técnicas básicas de ejecución

El paciente debe estar en reposo, al menos, por 15 minutos antes de que se practique el examen, evitando temperaturas extremas. La capilaroscopia del lecho ungular se hace a una temperatura ambiente entre 20°C y 22°C, en todos los dedos exceptuando aquellos con infecciones, traumas recientes del lecho ungular o manicura⁶. El cuarto y el quinto dedos ofrecen una ventaja sobre los otros, debido a que la piel en éstos es más transparente⁷. Siempre, el paciente debe estar sentado, con la mano examinada a la altura del corazón. Antes de la capilaroscopia del lecho ungular, se aplica una gota de aceite de inmersión con el fin de evitar el reflejo de la luz y hacer más transparente la epidermis.

Características del cuadro capilaroscópico normal

Se valora la hilera distal de los capilares más próxima al pliegue ungular⁸. Los capilares corren paralelos a la superficie cutánea en el lecho ungular, mientras que en otras partes son perpendiculares a la superficie cutánea. Normalmente, se visualizan de 7 a 12 por milímetro, dispuestos en empalizada⁹. Allí adoptan la forma de horquilla o de U invertida y existen uno o varios en cada papila dérmica. Cada horquilla está compuesta por una rama de arteriola aferente y una venosa eferente, que se unen distalmente para ser vistas en la forma característica en la capilaroscopia. Estas ramas son simétricas, con morfología homogénea, y pueden medir de 200 a 250 µm de longitud (FIGURA 1). Por debajo de varias filas de capilares, pueden verse unos vasos de mayor tamaño que representan el plexo venoso subpapilar en el 60% de la población normal (FIGURA 2)¹⁰.

Las personas sanas presentan los capilares de distribución, morfología y diámetro homogéneos, además de una arquitectura uniforme; sin embargo, hasta un 10% de los sujetos normales tienen capilares ligeramente ondulados. (FIGURA 3)¹¹. Es de anotar que la presencia de anomalías capilaroscópicas aisladas no indica enfermedad reumática (FIGURA 4)^{12,13}.

Métodos de imágenes para el estudio del lecho ungular

Los capilares del lecho ungular pueden ser visualizados con un oftalmoscopio o un microscopio óptico convencional, aunque tienen pobre rendimiento comparados con la esteromicroscopia y macrofotografía^{14,15}. El dermatoscopio de bolsillo ha demostrado ser una herramienta

| Tipo de pérdida | Grado |
|---|-------|
| Ninguna área de pérdida | 0 |
| Una o dos áreas de pérdida discontinua | 1 |
| Más de dos áreas de pérdida discontinua | 2 |
| Áreas de pérdida extensas y confluentes | 3 |

El índice final se calcula de la media de 2 grados obtenidos en los dedos.

TABLA 1. Clasificación de áreas avasculares²⁰.

alternativa para el análisis del lecho ungular, con resultados comparables a los instrumentos más sofisticados¹⁶. Actualmente, la videocapilaroscopia con sondas ópticas representa el mejor método para valorar las anomalías microvasculares de las enfermedades reumáticas, ya que permite una valoración panorámica y dinámica del lecho ungular y un correcto estudio del flujo sanguíneo. Su mayor desventaja es la prolongada curva de aprendizaje y estandarización del método^{17,18}. La presión ejercida en la superficie ungular puede interrumpir el flujo sanguíneo capilar, lo cual no solamente altera la calidad de las imágenes, sino también, dificulta su interpretación¹⁹.

Principales alteraciones en la capilaroscopia del lecho ungular

Con esta técnica se pueden observar las siguientes anomalías:

- 1) Presencia de capilares agrandados o capilares gigantes.
- 2) Hemorragias.
- 3) Pérdida de capilares.
- 4) Desorganización de la red vascular.
- 5) Capilares ramificados o arborescentes.

Un capilar se considera gigante cuando su diámetro supera 4 a 8 veces el valor normal de dos capilares adyacentes y, megacapilar, cuando su diámetro es mayor de 10 veces o mayor de 5 μm ⁹.

Un área avascular consiste en una región de la hilera distal donde faltan los capilares en un área, al menos, de 3 mm. Existe una escala que cuantifica esta pérdida (TABLA 1). La pérdida vascular puede ser focal o difusa. Para determinarla se recomienda contar el número de capilares por milímetro y, para una mayor representatividad, se deben contar 2 a 3 milímetros. Una disminución en el número de capilares (menos de 30 en 5 mm en la hilera distal) debe considerarse muy sugestiva de alteración del tejido conectivo.

Cualquier cambio en la disposición normal de los capilares representa una alteración en la arquitectura. El hallazgo más característico de la angiogénesis es la presencia de capilares ramificados y muy tortuosos.

Patrones capilaroscópicos en enfermedades reumáticas

Esclerodermia

La capilaroscopia del lecho ungular muestra hallazgos característicos de la enfermedad en 80% a 95% de los casos^{21,22}. En la esclerosis sistémica hay una microangiopatía que se inicia con daño del capilar y progresa hasta una fase de fibrosis con pérdida de los mismos y algunas áreas de nueva irrigación sanguínea. En la capilaroscopia del lecho ungular se pueden observar megacapilares (4 a 10 veces el tamaño normal), áreas avasculares (menos de 1 mm o menos de 6 asas por mm). Otras alteraciones son hemorragias y capilares tortuosos o ramificados. Maricq *et al.* clasificaron los patrones de la esclerodermia en dos grupos: activo (pérdida moderada o grave de los capilares) y lento (capilares tortuosos o megacapilares con

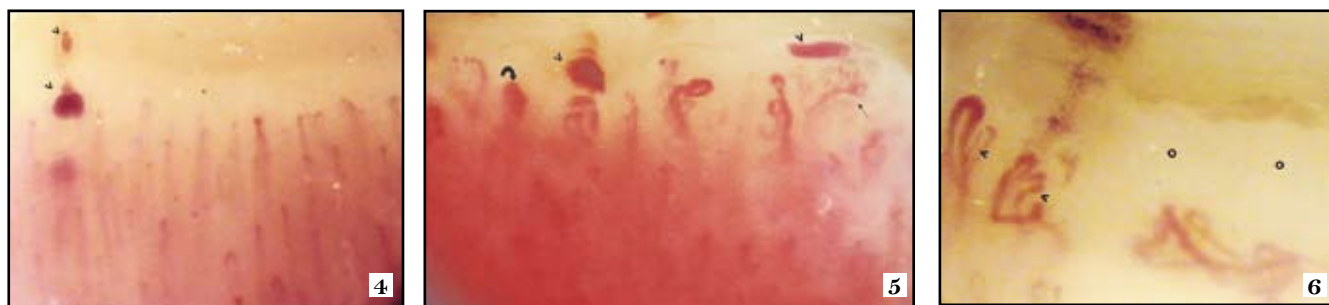


FIGURA 4. Esclerosis sistémica. Cuadro capilaroscópico en fase temprana. Se evidencian hemorragias (cabezas de flecha) con distribución capilar preservada.

FIGURA 5. Esclerosis sistémica. Patrón capilaroscópico lento caracterizado por hemorragias (cabezas de flecha), pérdida de la arquitectura capilar acompañada de capilares ramificados (flecha) y megacapilares (flecha curva).

FIGURA 6. Esclerosis sistémica. Patrón capilaroscópico de fase activa tardía. Se observa angiogénesis (cabezas de flecha) intercalada con áreas netamente avasculares (círculos).

| Fase | Distribución capilar | Capilares dilatados / megacapilares | Hemorragias | Pérdida capilar |
|----------|----------------------|-------------------------------------|-------------|-----------------|
| Temprana | Preservada | + | + | - |
| Activa | Leve desorganización | ++ | ++ | ++ |
| Tardía | Gran desorganización | + | + | +++ |

TABLA 2. Patrones de esclerodermia en capilaroscopia del lecho ungular.

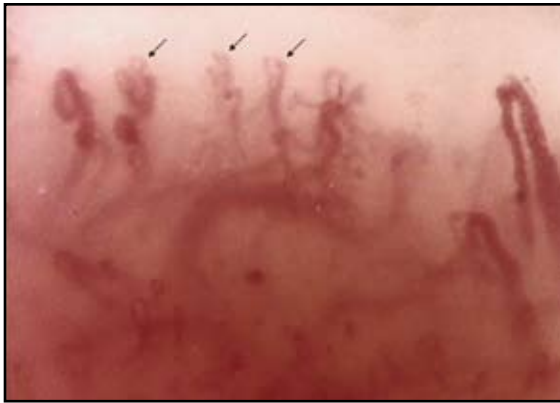

FIGURA 7. Lupus eritematoso sistémico. Presencia de capilares tortuosos y ramificados.

mínima pérdida de capilares²³. Posteriormente, Cutolo describió tres patrones haciendo alusión a la evolución de la enfermedad: temprano, activo y tardío (FIGURAS 4-6)²⁴. La TABLA 2 ilustra las características de los patrones de la esclerodermia.

Los capilares dilatados y gigantes junto con las hemorragias son los hallazgos más precoces en la esclerosis sistémica, pero en la enfermedad avanzada no es común verlos. Los tres patrones se correlacionan con el fenómeno de Raynaud y la duración de la enfermedad. También se ha estudiado la relación con anticuerpos, y se ha encontrado que la positividad del anticuerpo anti Scl-70 es más común en los patrones temprano y activo²⁵. El patrón capilaroscópico de esclerodermia no es exclusivo de la esclerosis sistémica, a menudo se presenta en la dermatomiositis; puede ocurrir en el fenómeno de Raynaud y en la enfermedad indiferenciada del tejido conectivo (TABLA 3). Otras entidades no reumatológicas en las cuales se ha reportado este patrón, son la intoxicación por cloruro de vinilo, el síndrome de aceite tóxico y en trabajadores de martillos neumáticos^{11,26}.

Ricciari *et al.* demostraron la utilidad diagnóstica y de pronóstico de la capilaroscopia del lecho ungular en la esclerosis sistémica, como también hallazgos más serios en estos pacientes con anticuerpos anti-endoteliales, lo cual sugiere el papel patogénico en el daño microvascular.²⁷ Apoyando lo anterior, en otro estudio de 101

| Enfermedad | N | % |
|--|-----|------|
| Fenómeno de Raynaud | 185 | 12,9 |
| Enfermedad indiferenciada del tejido conectivo | 65 | 13,8 |
| Lupus eritematoso sistémico | 47 | 8,5 |
| Dermatomiositis | 26 | 26,9 |
| Artritis reumatoide | 14 | 0 |
| Síndrome de Sjögren | 7 | 0 |
| Esclerosis sistémica difusa | 16 | 87,5 |
| Esclerosis sistémica limitada | 86 | 61,6 |

TABLA 3. Patrón de esclerodermia en enfermedades reumáticas.³¹

pacientes con esclerosis sistémica, 67% cumplieron los criterios del American College of Rheumatology para esclerodermia y, al adicionar las anomalías en la capilaroscopia del lecho ungular, la sensibilidad se incrementó a 99% usando un dermatoscopio²⁸. La capilaroscopia del lecho ungular puede mostrar los cambios de la microcirculación luego del tratamiento. En casos de esclerosis sistémica grave, después del tratamiento con trasplante de células madres autólogas más ciclofosfamida en dosis altas, hubo mejoría del patrón de esclerosis sistémica a la capilaroscopia del lecho ungular²⁹, lo que no ocurrió luego del tratamiento con bosentán³⁰.

Lupus eritematoso sistémico

Los cambios capilaroscópicos observados en el lupus eritematoso sistémico son inespecíficos. Se ha reportado aumento en la tortuosidad, asas elongadas, capilares agrandados (no megacapilares) y ramificados, como también aumento de la visibilidad del plexo venoso subpapilar (FIGURA 7)³². El hallazgo más típico en la capilaroscopia del lecho ungular es la presencia de capilares en sacacorchos o en tirabuzón^{33,34}. Furtado *et al.* estudiaron 100 pacientes con lupus eritematoso sistémico y encontraron una asociación estadísticamente significativa ($p=0,01$) entre la alteración en la capilaroscopia del lecho ungular y la presencia de fenómeno de Raynaud, como también con el anti-U1 RNP (U1 ribonucleoproteína)³⁵. En un estudio retrospectivo de 123 pacientes se reportó un patrón inespecífico en 35,8%, con una correlación sig-

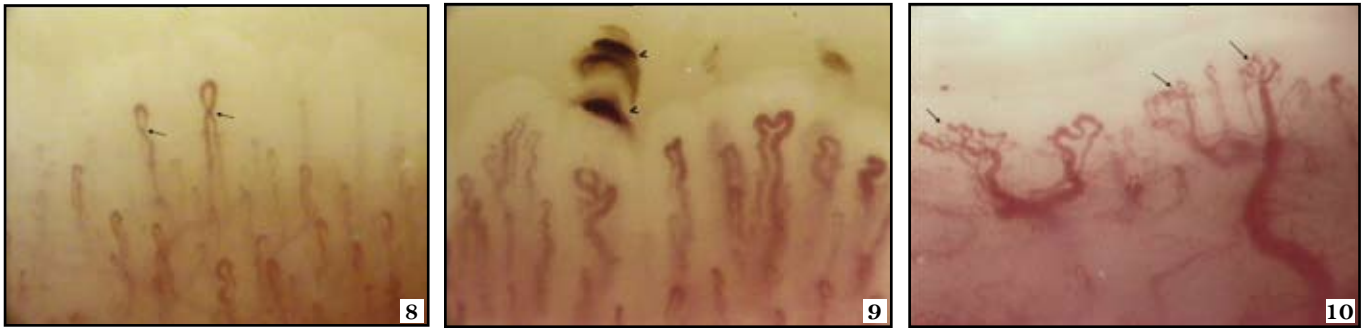

FIGURA 8. Síndrome de Sjögren. Se aprecian capilares dilatados y tortuosos (flechas), con regiones de angiogénesis.

FIGURA 9. Síndrome antifosfolípido. El cuadro capilaroscópico se caracteriza por la presencia de hemorragias simétricas (cabezas de flecha) y alteraciones de la microarquitectura capilar en general.

FIGURA 10. Dermatomiositis. Importante fenómeno de angiogénesis (flechas) con pérdida de la arquitectura normal.

nificativa con el Systemic Lupus Erythematosus Disease Activity Index (SLEDAI) ($p=0,0001$).³⁶ Bongard *et al.* hallaron cambios capilaroscópicos anormales en 54,5% de los pacientes con lupus eritematoso sistémico y ACL (Anticardiolipinas) positivos³⁷.

Un estudio reciente demostró la relación entre los cambios en la capilaroscopia del lecho ungular, los marcadores de activación celular y los hallazgos clínicos de lupus eritematoso sistémico, lo que sugiere un papel importante para las anomalías microvasculares en las manifestaciones clínicas de la enfermedad³⁸.

Síndrome de Sjögren

No existe un patrón específico de la capilaroscopia del lecho ungular en el síndrome de Sjögren. El patrón de esclerodermia encontrado en la enfermedad se relacionó con la presencia de fenómeno de Raynaud y anticuerpos anti-centrómero³⁹. Por lo tanto, la capilaroscopia puede utilizarse para valorar los cambios microvasculares en el síndrome de Sjögren, especialmente en pacientes con fenómeno de Raynaud y anticuerpos anti-centrómero (**FIGURA 8**)⁴⁰.

Síndrome antifosfolípido

El hallazgo cardinal del síndrome antifosfolípido es la trombosis. Las manifestaciones trombóticas en el síndrome antifosfolípido ocasionan daño en la microcirculación³². En un estudio se reportaron microhemorragias simétricas en la capilaroscopia del lecho ungular, principalmente en los pacientes con ACL (Anticardiolipinas) Ig G e Ig M positivas (**FIGURA 9**)⁴¹.

Enfermedad mixta del tejido conectivo

En más de la mitad de los pacientes con enfermedad mixta del tejido conectivo, puede observarse un patrón de esclerodermia y, en 15% a 20%, un patrón de capilares

arborescentes como en el lupus eritematoso sistémico. Se ha sugerido que el patrón de esclerodermia en la enfermedad mixta del tejido conectivo pudiera tener implicaciones de pronóstico, como mayor actividad de la enfermedad y una mayor necesidad de terapia agresiva²³.

Dermatomiositis

En un estudio de dermatomiositis juvenil en 13 niños, la capilaroscopia del lecho ungular mostró una excelente correlación con la actividad de la enfermedad, por lo cual se propone como una herramienta útil para el diagnóstico y el seguimiento de las miopatías inflamatorias⁴².

Se ha descrito un patrón bien definido en la dermatomiositis, similar al patrón de esclerodermia (**FIGURA 10**). Las características más frecuentes son asas capilares agrandadas, pérdida de capilares, desorganización de la arquitectura normal, capilares arborescentes y hemorragias capilares⁷.

Alteraciones capilaroscópicas en otras enfermedades

En la psoriasis, el componente microvascular parece jugar un papel fisiopatogénico importante^{43,44}. En 80% de los casos, la capilaroscopia del lecho ungular muestra alteraciones manifestadas por disminución discreta del número de capilares, y capilares cortos, ingurgitados y con tortuosidades distales⁴⁵⁻⁵⁰. En las placas de psoriasis, los capilares se dirigen hacia la zona marginal (**FIGURA 11**)⁵¹. En algunas lesiones cutáneas de la psoriasis, lo mismo que en la dermatomiositis, pueden observarse capilares en forma de espiral⁵². Recientemente, se encontraron capilares tortuosos y dilatados mediante videodermatoscopia, en 15/32 pacientes con psoriasis palmo-plantar confirmada por histología⁵³. La capilaroscopia del lecho ungular pudiera servir para diferenciar entre psoriasis y dermatitis seborreica del

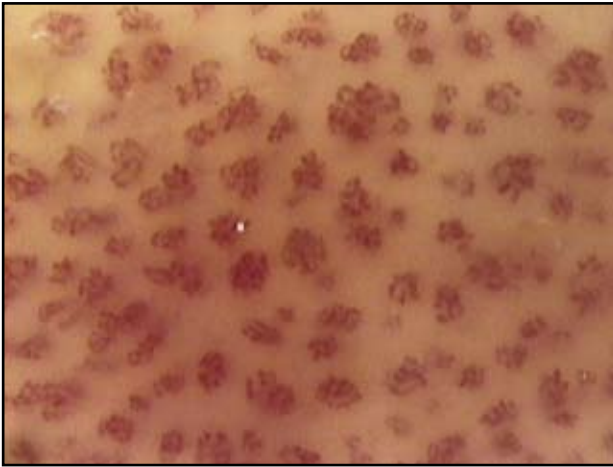


FIGURA 11. Psoriasis. Se aprecian capilares “enanos” en dirección hacia el margen de la lesión.

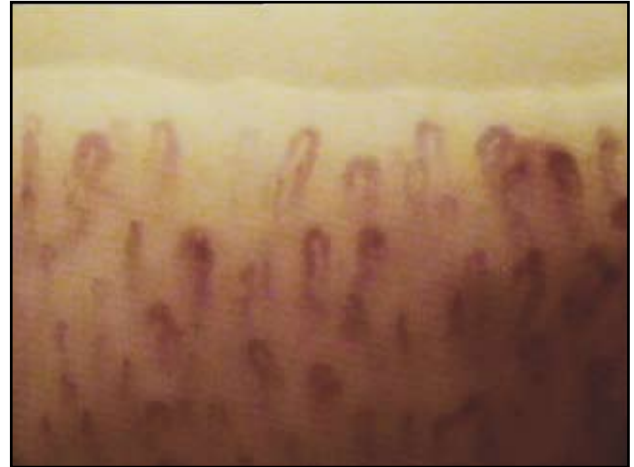

FIGURA 12. Acrocianosis. Presencia de capilares dilatados de manera homogénea.

cuero cabelludo, ya que sólo se encontró el patrón típico en la primera⁵⁴.

La acrocianosis se manifiesta por coloración simétrica y violácea de los pies y las manos, con frialdad de las mismas, más comúnmente vista en mujeres jóvenes. Los hallazgos capilaroscópicos más frecuentes son asas dilatadas homogéneamente, con visualización del plexo venoso subpapilar y una reducción ligera de la densidad capilar (**FIGURA 12**).

Otra entidad en la cual se observan cambios capilaroscópicos es la microangiopatía traumática, como la producida por la manicura. Las alteraciones más frecuentes son capilares con ramos cortos, micropetequias de distribución focal y visualización de capilares en el segmento de transición.

En la enfermedad indiferenciada del tejido conjuntivo con fenómeno de Raynaud, se presentan frecuentemente hallazgos inespecíficos como capilares dilatados y tortuosos⁵⁵.

En diversas enfermedades se han descrito anomalías capilaroscópicas, como en telangiectasias benignas hereditarias⁵⁶, crioglobulinemia mixta⁵⁷, artritis reumatoide⁵⁸ y fiebre mediterránea familiar⁵⁹.

Utilidades clínicas

Una de las indicaciones más importantes de la capilaroscopia del lecho ungular es el fenómeno de Raynaud. Entre los pacientes con fenómeno de Raynaud primario, 10% a 13% desarrollan uno secundario^{60,61}. De los enfermos con el mismo y autoanticuerpos o anomalías capilaroscópicas, 15% a 20% terminan por desarrollar

una enfermedad del tejido conectivo en dos años⁶². Por lo tanto, se recomienda realizar semestralmente capilaroscopia del lecho ungular en casos de fenómeno de Raynaud primario, para detectar la transición al secundario de una manera temprana y confiable.

También es útil en el reconocimiento precoz de la esclerosis sistémica, la dermatomiositis y la enfermedad mixta del tejido conjuntivo, en la ayuda diagnóstica de la enfermedad indiferenciada del tejido conjuntivo y en la correlación de pronóstico y evolución de la esclerosis sistémica.

Aunque hay pocos estudios en niños y adolescentes, la capilaroscopia del lecho ungular pudiera ser un método importante en la valoración de la enfermedad reumatólogica en pediatría⁶³.

En un reporte de 30 pacientes se mostró que la capilaroscopia del lecho ungular ayuda de manera precoz y efectiva en el diagnóstico temprano de anomalías en el flujo vascular sanguíneo en dedos reimplantados⁶⁴.

Referencias

1. Marquet R, Vilardell M. Capilaroscopia. Med Clin (Barc). 1986;86:380-2.
2. Houtman PM, Kallenberg CG, Fidler V, Wouda AA. Diagnostic significance of nailfold capillary patterns in patients with Raynaud's phenomenon. An analysis of patterns discriminating patients with and without connective tissue disease. J Rheumatol. 1986;13:556-63.
3. Statham BN, Rowell NR. Quantification of the nailfold capillary abnormalities in systemic sclerosis and Raynaud's phenomenon. Acta Derm Venereol. 1986;66:139-43.
4. Carpentier PH, Maricq HR. Microvasculature in systemic

- sclerosis. *Rheum Dis Clin North Am.* 1990;16:75-91.
5. Cutolo M, Pizzorni C, Secchi M, Sulli A. Capillaroscopy. *Best Pract Res Clin Rheumatol.* 2008;22:1093-108.
 6. Cutolo M, Pizzorni C, Sulli A. Capillaroscopy. *Best Pract Res Clin Rheumatol.* 2005;19:437-52.
 7. Cortes S, Cutolo M. Capillaroscopic patterns in rheumatic diseases. *Acta Reum Port.* 2007;32:29-36.
 8. Mannarino E, Pasqualini L, Fedeli F, Scricciolo V, Innocente S. Nailfold capillaroscopy in the screening and diagnosis of Raynaud's phenomenon. *Angiology.* 1994;45:37-42.
 9. Da Silva L, Lima A, Pucinelli M, Atra E, Andrade L. Capilaroscopia panorâmica periungueal e sua aplicação em doenças reumáticas. *Rev Ass Med Brasil.* 1997;43:69-73.
 10. Andrade LE, Gabriel Júnior A, Assad RL, Ferrari AJ, Atra E. Panoramic nailfold capillaroscopy: a new reading method and normal range. *Semin Arthritis Rheum.* 1990;20:21-31.
 11. Lee P, Leung FY, Alderdice C, Armstrong SK. Nailfold capillary microscopy in the connective tissue diseases: a semi-quantitative assessment. *J Rheumatol.* 1983;10:930-8.
 12. Gibson W, Bosley P, Griffiths R. Photomicrographic studies on the nailbed capillary networks in human control subjects. *J Nerv Ment Dis.* 1956;122:219-31.
 13. Norris AS, Chowning JR. Capillary morphology of the nailfold in the mentally ill. *J Neuropsych.* 1963;5:225-34.
 14. Wong M, Highton J, Palmer D. Sequential nailfold capillary microscopy in scleroderma and related disorders. *Ann Rheum Dis.* 1988;47:53-61.
 15. Lefford F, Edwards J. Nailfold capillary microscopy in connective tissue disease: a quantitative morphological analysis. *Ann Rheum Dis.* 1986;45:741-9.
 16. Bergman R, Sharony L, Schapira D, Nahir MA, Balbir-Gurman A. The handheld dermatoscope as a nail-fold capillaroscopic instrument. *Arch Dermatol.* 2003;139:1027-30.
 17. Cutolo M, Sulli A, Pizzorni C, Accardo S. Nailfold videocapillaroscopy assessment of microvascular damage in systemic sclerosis. *J Rheumatol.* 2000;27:155-60.
 18. Cutolo M, Grassi W, Matucci Cerinic M. Raynaud's phenomenon and the role of capillaroscopy. *Arthritis Rheum.* 2003;48:3023-30.
 19. Grassi W, De Angelis R. Capillaroscopy: questions and answers. *Clin Rheumatol.* 2007;26:2009-16.
 20. Lee P, Leung F, Alderdice C, Armstrong S. Nailfold capillary microscopy in the connective tissue diseases: a semiquantitative assessment. *J Rheumatol.* 1983;10:930-8.
 21. Juanola X, Sirvent E, Reina D. Capilaroscopia en las unidades de reumatología. Usos y aplicaciones. *Rev Esp Reumatol.* 2004;31:514-20.
 22. Grassi W, Del Medico P, Izzo F, Cervini C. Microvascular involvement in systemic sclerosis: capillaroscopy findings. *Semin Arthritis Rheum.* 2001;30:397-402.
 23. Maricq H, Leroy E, D'Angelo W. Diagnostic potential of in vivo capillary microscopy in scleroderma and related disorders. *Arthritis Rheum.* 1980;23:183-9.
 24. Cutolo M, Sulli A, Pizzorni C, Accardo S. Nailfold videocapillaroscopy assessment of microvascular damage in systemic sclerosis. *J Rheumatol.* 2000;27:155-60.
 25. Cutolo M, Pizzorni C, Tuccio M, Burroni A, Craviotto C, Basso M, et al. Nailfold videocapillaroscopic patterns and serum autoantibodies in systemic sclerosis. *Rheumatology.* 2004;43:719-26.
 26. Rivera J, López J, Álvaro G. Microscopía capilar del pliegue ungueal en el fenómeno de Raynaud: utilidad para el diagnóstico precoz de esclerodermia. *Rev Clin Esp.* 1985;177:7-10.
 27. Riccieri V, Germano V, Alessandri C, Vasile M, Ceccarelli F, Sciarri I, et al. More severe capillaroscopy findings and endothelial cell antibodies. Are they useful tools for prognostic use in systemic sclerosis. *Clin Exp Rheumatol.* 2008;26:992-7.
 28. Hudson M, Taillefer S, Steele R. Improving the sensibility of the American College of Rheumatology classification criteria for systemic sclerosis. *Clin Exp Rheumatol.* 2007;25:754-7.
 29. Miniati I, Guiducci M, Conforti M, Rogai V, Fiori G, Cinelli M, et al. Autologous stem cell transplantation improves microcirculation in systemic sclerosis. *Ann Rheum Dis.* 2009;68:94-8.
 30. Moore T, Vail A, Herrick A. Assessment of digital vascular structure and function in response to bosentan in patients with systemic sclerosis-related Raynaud's phenomenon. *Rheumatology. (Oxford)* 2007;46:363-4.
 31. Nagy Z, Czirkjak L. Nailfold digital capillaroscopy in 447 patients with connective tissue disease and Raynaud's disease. *J Eur Acad Dermatol Venereol.* 2004;18:62-8.
 32. Candela M, Pansoni A, De Carolis ST, Pomponio G, Corveta A, Gabrielli A, et al. Nailfold capillary microscopy in patients with antiphospholipid syndrome. *Recenti Prog Med.* 1998;89:444-9.
 33. Kenik J, Maricq H, Bole G. Blind evaluation of the diagnostic specificity of nailfold capillary microscopy in the connective tissue diseases. *Arthritis Rheum.* 1981;24:885-91.
 34. Tosti A. The nail apparatus in collagen disorders. *Semin Dermatol.* 1991;10:71-6.
 35. Furtado R, Pucinelli M, Cristo V, Andrade L, Sato E. Scleroderma-like nailfold capillaroscopic abnormalities are associated with anti-U1-RNP antibodies and Raynaud's phenomenon in SLE patients. *Lupus.* 2002;11:35-41.
 36. Ingegno F, Zeni S, Meani L, Soldi A, Lurati A, Fantini F. Evaluation of nailfold videocapillaroscopic abnormalities in patients with systemic lupus erythematosus. *J Clin Rheum.* 2005;11:295-8.
 37. Bongard O, Bounameaux H, Miescher PA, De Moerloose P. Association of anticardiolipin antibodies and abnormal nailfold capillaroscopy in patients with systemic lupus. *Lupus.* 1995;4:14-21.
 38. Kuryliszyn-Moska A, Ciolkiewicz M, Klimiuk PA, Sierakowski S. Clinical significance of nailfold capillaroscopy in systemic lupus erythematosus: correlation with endothelial cell activation markers and disease activity. *Scand J Rheumatol.* 2009;38:38-45.
 39. Tektonidou M, Kaskani E, Skopouli F, Moutsopoulos H.

- Microvascular abnormalities in Sjögren's syndrome: nailfold capillaroscopy. *Rheumatology (Oxford)*. 1999;38:826-30.
40. Capobianco K, Xavier R, Bredemeier M, Restelli V, Brenol J. Nailfold capillaroscopic findings in primary Sjögren's syndrome: clinical and serological correlations. *Clin Exp Rheumatol*. 2005;23:789-94.
 41. Sulli A, Pizzorni C, Cutolo M. Nailfold videocapillaroscopy abnormalities in patients with antiphospholipid antibodies. *J Rheumatol*. 2000;27:1574-6.
 42. Nascif A, Terreri M, Len C, Andrade L, Hilario M. Inflammatory myopathies in childhood: correlation between nailfold capillaroscopy findings and clinical and laboratory data. *J Pediatr (Rio J)*. 2006;82:40-5.
 43. Leung Y, Tam L, Kum E, Li E. Psoriatic arthritis as a distinct disease entity. *J Postgrad Med*. 2007;53:63-71.
 44. Mease P. Psoriatic arthritis update. *Bull NYU Hosp Jt Dis*. 2006;1:25-31.
 45. Ohtsuka T, Yamakage A, Miyachi Y. Statistical definition of nailfold capillary pattern in patients with psoriasis. *Int J Dermatol*. 1994;33:779-82.
 46. Zaric D, Worm AM, Sthal D, Clemmensen OJ. Capillary microscopy of the nailfold in psoriatic and rheumatoid arthritis. *Scand J Rheum*. 1981;10:249-52.
 47. Bhushan M, Moore T, Herrick A, Griffiths C. Nailfold videocapillaroscopy in psoriasis. *Br J Dermatol*. 2000;142:1171-6.
 48. Bull R, Bates D, Mortimer P. Intravital video-capillaroscopy for the study of microcirculation in psoriasis. *Br J Dermatol*. 1992;126:436-45.
 49. Okada N, Nakatani S, Okawa K, Sato K, Yoshikawa K. Video macroscopic study of psoriasis. *J Am Acad Dermatol*. 1991;25:1077-8.
 50. Cutolo M, Sulli A, Secchi M, Olivieri M, Pizzorni C. The contribution of capillaroscopy to the differential diagnosis of connective autoimmune diseases. *Best Pract Res Clin Rheumatol*. 2007;21:1093-108.
 51. De Angelis R, Bugatti L, Del Medico P, Nicolini M, Filosa G. Videocapillaroscopic findings in the microcirculation of the psoriatic plaque. *Dermatol*. 2002;204:236-9.
 52. Ryan T. Microcirculation in psoriasis: blood vessels, lymphatics and tissue fluid. *Pharmacol Ther*. 1980;10:27-64.
 53. Micali G, Nardone B, Scuderi A, Lacarrubba F. Videodermatoscopy enhances the diagnostic capability of palmar and/or plantar psoriasis. *Am J Clin Dermatol*. 2008;9:119-22.
 54. Rosina P, Zamperetti M, Giovanni A, Girolomoni G. Videocapillaroscopy in the differential diagnosis between psoriasis and seborrheic dermatitis of the scalp. *Dermatol*. 2007;214:21-4.
 55. De Angelis R, Cerioni A, Del Medico P, Blasetti P. Raynaud's phenomenon in undifferentiated connective tissue disease. *Clin Rheumatol*. 2005;145-51.
 56. De Angelis R, Bugatti L, Del Medico P, Filosa G. Hereditary benign telangiectasia: videocapillaroscopic findings. *Dermatol*. 2003;206:260-2.
 57. Rossi D, Mansouri M, Baldovino S, Gennaro M, Naretto C, Alpa M, et al. Nailfold videocapillaroscopy in mixed cryoglobulinaemia. *Nephrol Dial Transplant*. 2004;19:2245-9.
 58. Altomonte L, Zoli A, Galossi A, Mirone L, Tulli A, Martone F, et al. Microvascular capillaroscopic abnormalities in rheumatoid arthritis patients. *Clin Exp Rheumatol*. 1995;13:83-6.
 59. Dinc A, Melikoglu M, Korkmaz C, Fresko I, Ozdogan H, Yazici H. Nailfold capillary abnormalities in patients with familiar Mediterranean fever. *Clin Exp Rheumatol*. 2001;19(Suppl.24):S42-4.
 60. Planchon B, Pistorius M, Beurrier P, De Faucal P. Primary Raynaud's phenomenon: age of onset and pathogenesis in a prospective study of 424 patients. *Angiology*. 1994;45:677-86.
 61. Spencer-Green G. Outcomes in primary Raynaud's phenomenon: a meta-analysis and the frequency, rates, predictors of transition to secondary disease. *Arch Intern Med*. 1998;158:595-600.
 62. Zuffery P, Depairon M, Chamot A, Monti M. Prognostic significance of nailfold capillary microscopy in patients with Raynaud's phenomenon and scleroderma-pattern abnormalities: a six year follow-up study. *Clin Rheumatol*. 1992;11:536-41.
 63. Petry D, Terreri M, Len C, Hilário M. Capilaroscopia periungueal em crianças e adolescentes com doenças reumáticas: uma revisão de literature. *Acta Reumatol Port*. 2008;33:395-400.
 64. Lu W, Wang D, Liu L, Xiong J, He Q. Nailfold capillary observation in replanted severed fingers. *Microsurgery*. 2008;28:13-6.