

¿Reconoce esta clave diagnóstica?

Beatriz Orozco-Sebá¹; Juan Camilo Marchán-Cárdenas²; Esperanza Meléndez³; Alonso Joseph Montagut⁴

CASO CLÍNICO

Paciente femenina de 11 años y 8 meses, que consulta por úlcera genital de 24 horas de evolución, asociada a dolor local y leucorrea inodora, no pruriginosa. Niega menarquia e inicio de vida sexual; se sospecha abuso sexual, por lo cual se hospitaliza. En la exploración física, se encontró úlcera de bordes irregulares, de aproximadamente 2 × 1 centímetros de diámetro, con fondo granuloso y cubierta por pseudomembrana, que compromete labio mayor y menor derechos (**Figura 1**).

1. Médica dermatóloga, Hospital Universidad del Norte. Profesora de pregrado de Medicina, Universidad del Norte. Miembro de AsoColDerma. ORCID: <https://orcid.org/0000-0001-7045-3580>
2. Médico interno, Hospital Universidad del Norte, Barranquilla, Colombia. ORCID: <https://orcid.org/0000-0003-3980-2759>
3. Médica dermatóloga, Hospital Universidad del Norte. Profesora de pregrado de Medicina, Universidad del Norte. Miembro de AsoColDerma. ORCID: <https://orcid.org/0000-0001-9987-6683>
4. Médico interno, Hospital Universidad del Norte, Barranquilla, Colombia. ORCID: <https://orcid.org/0000-0001-6432-8986>

Correspondencia: Beatriz Elena Orozco Sebá; **email:** orozcob@uninorte.edu.co

Recibido: 16/08/21; **aceptado:** 05/04/22

Cómo citar: Orozco, B; Marchán, JC; Meléndez, E; Montagut, AJ. ¿Reconoce esta clave diagnóstica? Rev Asoc Colomb Dermatol. Vol 29(4): octubre - diciembre, 2021, 264-265. DOI: <https://doi.org/10.29176/2590843X.1637>

Financiación: ninguna, **conflictos de interés:** ninguno

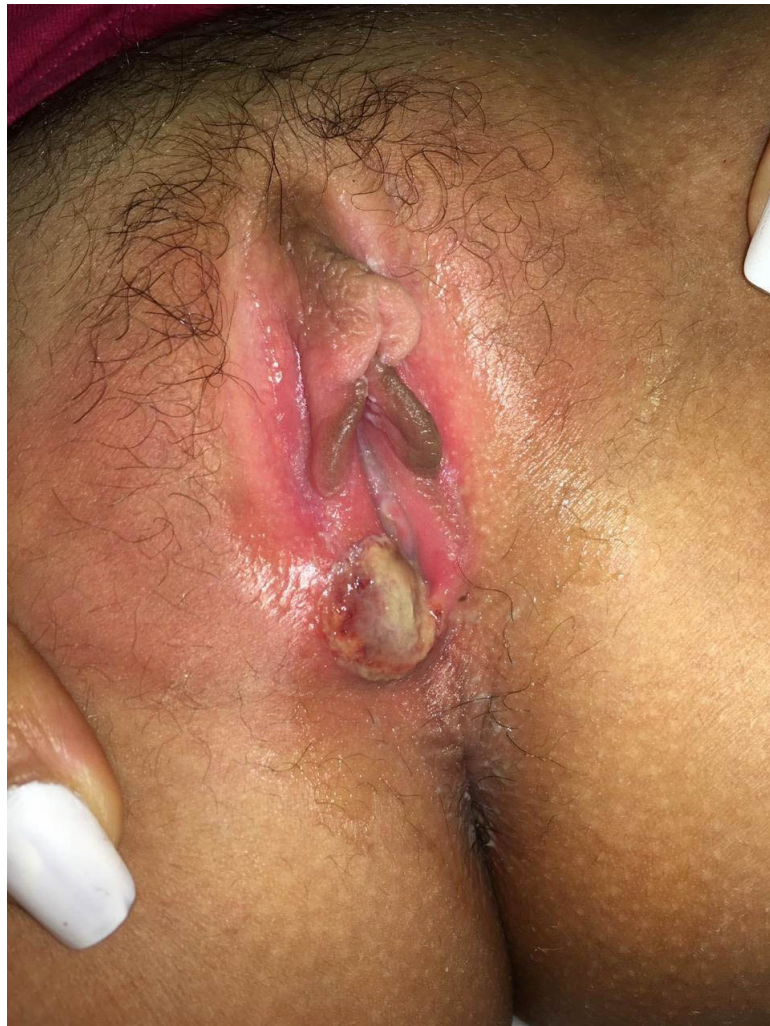


Figura 1. Úlcera de bordes irregulares, con fondo granuloso, recubierta por pseudomembrana, localizada en labios mayor y menor derechos.

¿CUÁL ES SU DIAGNÓSTICO?

1. Chancro sifilítico
2. Enfermedad de Behçet
3. Herpes simple genital
4. Úlcera de Lipschütz
5. Chancroide

RESPUESTA EN LA PÁGINA 319