

# ¿Reconoce esta clave diagnóstica?

Leydi Yohana Gallego<sup>1</sup>; Aura Catherine Rodríguez<sup>2</sup>; Ángel Omar Jaimes<sup>3</sup>

## CASO CLÍNICO

Varón de 76 años que consulta por un cuadro de tres años de evolución consistente en la aparición de una lesión dolorosa en la cara externa del antebrazo derecho, sin antecedente de trauma asociado. Refiere que dicha lesión aumentó de tamaño desde hace un año y presenta dolor a la palpación local. Este paciente tiene antecedente de cáncer de esófago, hipertensión arterial, insuficiencia cardíaca, demencia senil y afasia de expresión secundaria a accidente cerebrovascular; además, se encuentra en manejo con apixabán.

En la exploración física, a 5 milímetros de la apófisis estiloides del cúbito derecho se evidencia un tumor, de color violáceo, de diámetro de 15 × 10 mm con alodinia local (**Figura 1**) y con hallazgos de lagos venosos a la dermatoscopia (**Figura 2**).

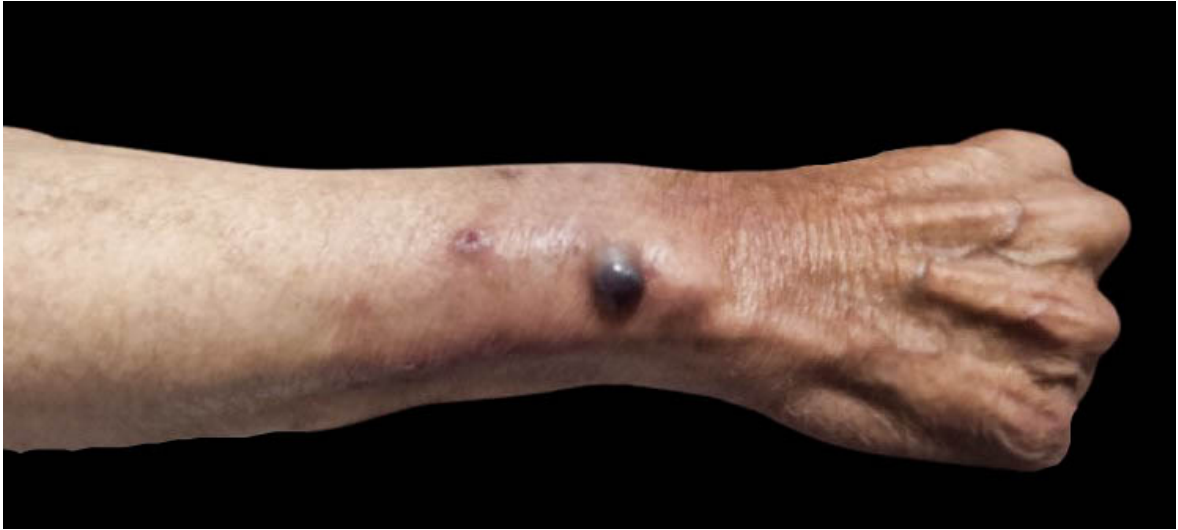
1. Residente de Dermatología, Fundación Universitaria Sanitas. ORCID: <https://orcid.org/0000-0003-2846-6550>
2. Dermatóloga, Hospital Universitario Centro Dermatológico Federico Lleras Acosta. ORCID: <https://orcid.org/0000-0002-8669-2102>
3. Dermatólogo oncólogo, Hospital Universitario Centro Dermatológico Federico Lleras Acosta. ORCID: <https://orcid.org/0000-0002-5676-0450>

**Correspondencia:** Leydi Yohana Gallego-Vidales; **email:** [gavi1595@gmail.com](mailto:gavi1595@gmail.com)

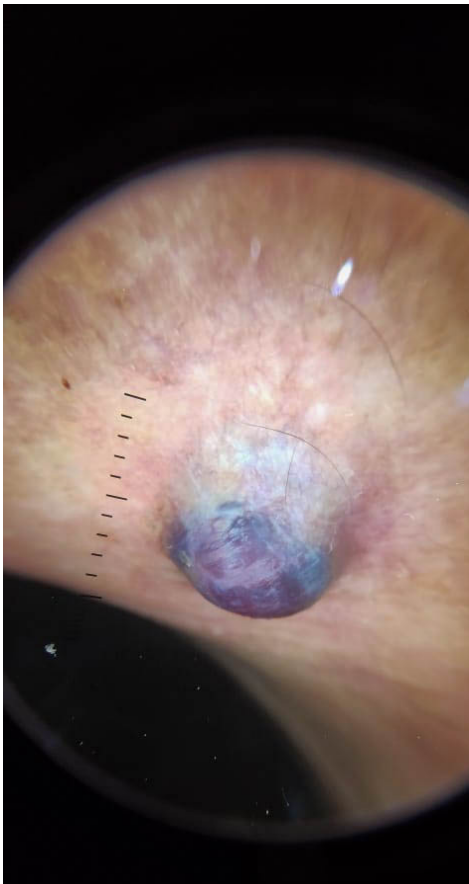**Recibido:** 15/12/21; **aceptado:** 6/10/22

**Cómo citar:** Gallego, LY; Rodríguez, AC; Jaimes, AO. ¿Reconoce esta clave diagnóstica? Rev. asoc. colomb. dermatol. cir. dermatol. Vol 30(3): julio - septiembre, 2022, 178-179. DOI: <https://doi.org/10.29176/2590843X.1714>

**Financiación:** ninguna, **conflictos de interés:** ninguno



**Figura 1.** Hallazgos clínicos. Tumor violáceo en el tercio distal de antebrazo derecho.



**Figura 2.** Dermatoscopia.

## ¿CUÁL ES SU DIAGNÓSTICO?

1. Melanoma nodular
2. Tumor glómico
3. Leiomiosarcoma cutáneo
4. Hiperplasia endotelial papilar intravascular
5. Neuroma

**RESPUESTA EN LA PÁGINA 225**