

¿Reconoce esta clave diagnóstica?

Ricardo Flaminio Rojas-López¹; Diana Isabel Conde Hurtado²; Laura Isabel López Molinares³; Diana Rossio Gaona Morales⁴



CASO CLÍNICO

Varón de 81 años, quien consultó por un cuadro clínico de siete meses de evolución consistente en la aparición de una lesión en la planta del pie izquierdo, pruriginosa, con dolor a la palpación local, de la cual niega antecedente de traumatismo. Paciente con antecedente de hipertensión arterial en manejo farmacológico con metoprolol y cáncer de próstata, para lo cual recibió manejo quirúrgico con prostatectomía transuretral, sin recidiva.

A la exploración física, en el arco plantar del pie izquierdo presenta una placa eritematosa circunscrita irregular de 4 × 4 centímetros (**Figura 1**) con hallazgos a la dermatoscopia de múltiples vasos punteados y máculas blancas con distribución lineal (**Figura 2**).

1. Dermatólogo, profesor asociado, Universidad Autónoma de Bucaramanga, Colombia. ORCID: <https://orcid.org/0000-0003-0997-4517>
2. Médica, Universidad Autónoma de Bucaramanga, Colombia. ORCID: <https://orcid.org/0000-0001-6251-550X>
3. Médica, Universidad Libre, Barranquilla, Colombia. ORCID: <https://orcid.org/0000-0003-0393-1081>
4. Patóloga oncóloga, Universidad Nacional Autónoma de México, México. ORCID: <https://orcid.org/0009-0002-2733-2710>

Correspondencia: Diana Isabel Conde Hurtado; **email:** dconde@unab.edu.co

Recibido: 21 / 08 / 2023; **aceptado:** 19 / 10 / 2023

Cómo citar: Rojas-López RF, Conde Hurtado DI, López Molinares LI, Gaona Morales DR. ¿Reconoce esta clave diagnóstica? Parte I. Rev. Asoc. Colomb. Dermatol. Cir. Dermatol. 2023;31(3):174-5.

DOI: <https://doi.org/10.29176/2590843X.1849>

Financiación: ninguna, **conflictos de interés:** Los autores declaran no tener conflictos de interés.

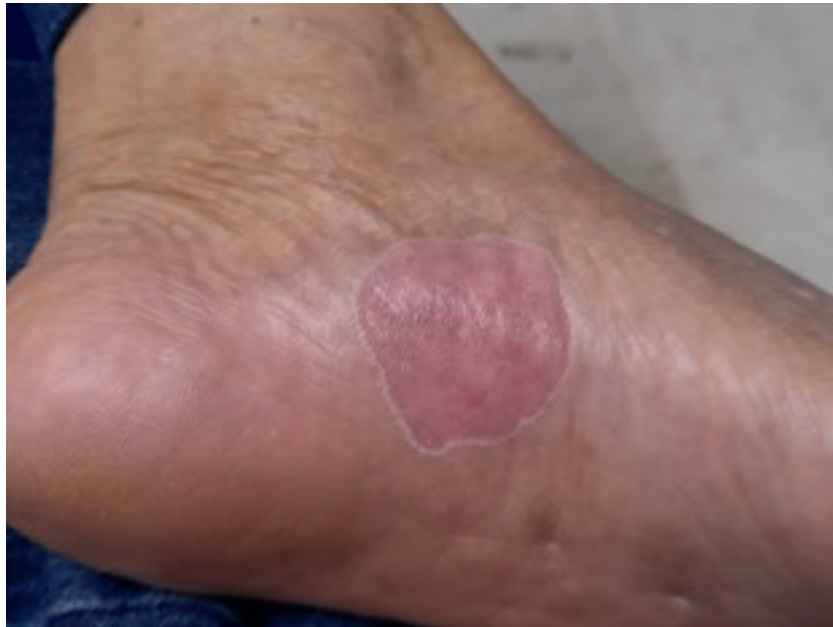

Figura 1. Placa atrófica rosada con bordes hiperqueratósicos lineales, fisuras centrales y erosiones localizada en el arco plantar del pie izquierdo.

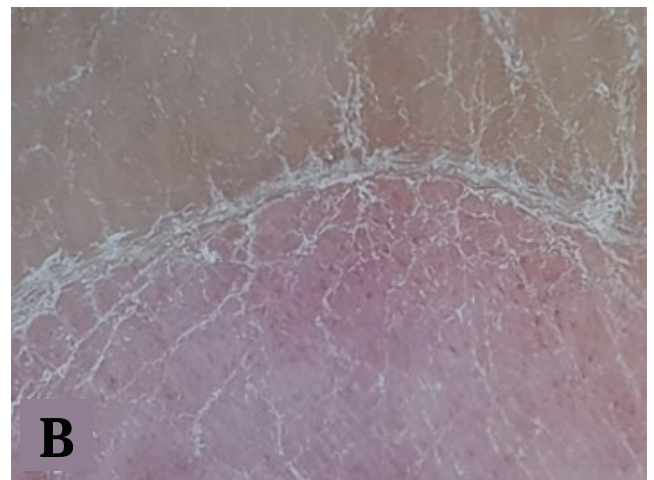
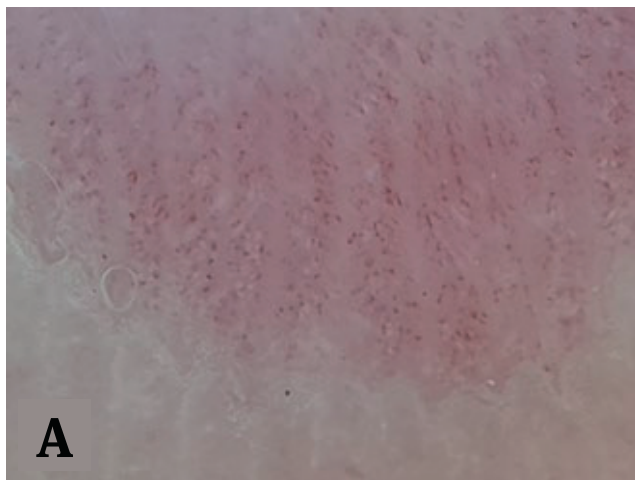


Figura 2. A y B. Dermatoscopia del caso.

¿CUÁL ES SU DIAGNÓSTICO?

1. Enfermedad de Bowen
2. Poroqueratosis
3. Hiperqueratosis acral circunscrita
4. Sífilides palmoplantares
5. Dermatitis de contacto
6. Tiña de los pies

RESPUESTA EN LA PÁGINA 229