Rev. Asoc. Colomb. Dermatol. Cir. Dermatol.
ISSN l 1657-0448 / E-issn 2590-843x

Artículo de revisión

Epidermodisplasia verruciforme y aportes colombianos: una perspectiva histórica

Bladimir Rodríguez-Lechtig[1]; Marlon Yesid Barrera[2]; Juliana Pinzón-Luna[3]; Ana Sarmiento-Ruiz[4]; Sebastián Gil-Quiñones[5]; Adriana Motta[6]

CC BY NC SA

RESUMEN

Introducción: la epidermodisplasia verruciforme (EV) es una genodermatosis con alta predisposición al carcinoma escamocelular (CEC), vinculada a una susceptibilidad anormal a ciertos tipos del virus del papiloma humano (VPH), especialmente del género beta. Esta enfermedad se ha estudiado extensamente en Colombia, particularmente en una familia de Viracachá, Boyacá, gracias a las investigaciones de los doctores Luis Alfredo Rueda y Gerzaín Rodríguez. **Materiales y métodos:** se realizó una revisión de literatura en las base de datos Medline, LILACS y en la biblioteca personal del Dr. Gerzaín Rodríguez, que abarcó publicaciones desde 1976 hasta 2024. Se encontraron documentos y fotografías, en su mayoría de los años 1970, sobre los estudios llevados a cabo en Colombia. **Resultados:** las investigaciones pioneras de Rueda y Rodríguez en los años 70 permitieron identificar características clínicas e histológicas distintivas de la EV, incluidos los queratinocitos con vacuolización nuclear y citoplasma basofílico. Además, se confirmó la alta predisposición de los pacientes con EV al CEC. Estos estudios sentaron las bases para entender la relación entre el VPH y el cáncer de piel, así como para diferenciar la EV de otras lesiones similares, como la verruga plana. **Discusión:** los hallazgos de las últimas décadas del siglo XX revelaron el potencial carcinogénico del VPH, lo cual contribuyó a su estudio en otras enfermedades oncológicas, como el cáncer cervical. Estos estudios, posteriormente validados a nivel molecular, mostraron una variedad de tipos de VPH en pacientes de EV y respaldaron el desarrollo de estrategias preventivas, como las vacunas.

Palabras Clave: Carcinoma de células escamosas; Epidermodisplasia verruciforme; Neoplasias de la piel; Colombia; Virus del papiloma humano.

1. Residente, Programa de Dermatología, Universidad El Bosque, Bogotá, Colombia. ORCID: https://orcid.org/0000-0002-5305-5895
2. Residente, Programa de Dermatología, Universidad El Bosque, Bogotá, Colombia. ORCID: https://orcid.org/0000-0001-6483-5224
3. Residente, Programa de Dermatología, Universidad El Bosque, Bogotá, Colombia. ORCID: https://orcid.org/0000-0002-4676-5485
4. Residente, Programa de Dermatología, Universidad El Bosque, Bogotá, Colombia. ORCID: https://orcid.org/0000-0001-9187-6590
5. Dermatólogo. Docente, Posgrado de Dermatología, Universidad El Bosque. Grupo de Investigación, Dermatología Clínica e Infecciosa, Universidad El Bosque, Bogotá, Colombia. ORCID: https://orcid.org/0000-0002-5974-1431
6. Dermatóloga. Docente, Posgrado de Dermatología, Universidad El Bosque. Grupo de Investigación, Dermatología Clínica e Infecciosa, Universidad El Bosque, Bogotá, Colombia. ORCID: https://orcid.org/0000-0002-1924-1256

Correspondencia: Bladimir Rodríguez-Lechtig; **email:** Ebrodriguezl@unbosque.edu.co

Recibido*: 7/9/2024;* **aceptado***: 6/11/2024;* **publicado***: 11/07/2025*

Cómo citar: Rodríguez-Lechtig B, Barrera MY, Pinzón-Luna J, Sarmiento-Ruiz A, Gil-Quiñones S, Motta A. Epidermodisplasia verruciforme y aportes colombianos: una perspectiva histórica. Rev. Asoc. Colomb. Dermatol. Cir. Dermatol. https://doi.org/10.29176/2590843X.2014. 2025;33(e2014).

DOI: https://doi.org/10.29176/2590843X.2014

Financiación: ninguna

Conflictos de interés: ninguno

COLOMBIAN CONTRIBUTIONS TO EPIDERMODYSPLASIA VERRUCIFORMIS: A HISTORICAL PERSPECTIVE

SUMMARY

Introduction: Epidermodysplasia verruciformis (EV) is a genodermatosis with a high predisposition to squamous cell carcinoma (SCC), associated with abnormal susceptibility to specific types of human papillomavirus (HPV), particularly of the beta genus. This disease has been extensively studied in Colombia, especially in a family from Viracachá, Boyacá, due to the pioneering work of Drs. Luis Alfredo Rueda and Gerzaín Rodríguez. **Materials and methods:** A literature review was conducted using databases such as PubMed, Medline, Lilacs, and the personal library of Dr. Gerzaín Rodríguez, covering publications from 1976 to 2024. Documents and photographs, primarily from the 1970s, related to studies conducted in Colombia were retrieved. **Results:** Early research by Rueda and Rodríguez in the 1970s identified distinctive clinical and histological features of EV, including keratinocytes with nuclear vacuolization and basophilic cytoplasm. Additionally, they confirmed the high predisposition of EV patients to developing SCC. These studies laid the foundation for understanding the relationship between HPV and skin cancer, and for distinguished EV from other similar lesions, such as flat warts. **Discussion:** Findings from the last decades of the 20th century highlighted the carcinogenic potential of HPV, contributing to subsequent research in other oncogenic diseases, such as cervical cancer. These studies, later validated at a molecular level, identified a variety of HPV types in EV patients and supported the development of preventive strategies, including vaccines.

Key Words: Carcinoma, squamous cell; Colombia; Epidermodysplasia verruciformis; Human papillomavirus; Skin neoplasms.

INTRODUCCIÓN

La epidermodisplasia verruciforme (EV) es una genodermatosis asociada a un mayor riesgo de carcinoma escamocelular (CEC) debido a la susceptibilidad anormal que presentan algunos pacientes a la infección por ciertos tipos de virus del papiloma humano (VPH) [1]. En la década de 1970, investigaciones realizadas en Colombia ayudaron a dilucidar aspectos que mejoraron la comprensión de la EV y que permitieron esclarecer la relación entre el cáncer de piel y mucosas con el VPH [2].

MATERIALES Y MÉTODOS

Se realizó una búsqueda en las bases de datos Medline y LILACS y en la biblioteca personal del Dr. Gerzaín Rodríguez, de artículos y publicaciones entre los años 1976 y 2024. Se encontraron documentos y fotografías, en su mayoría de los años 1970, sobre la investigación realizada por los doctores Luis Alfredo Rueda y Gerzaín Rodríguez en una familia procedente de Viracachá, Boyacá **(Figura 1)**.

RESULTADOS

Rueda y Rodríguez publicaron un extenso estudio en 1972 que describió aspectos clínicos, histológicos y ultraestructurales de una familia de Viracachá, Boyacá. Este estudio confirmó la notable distribución familiar de la enfermedad, su alta predisposición al cáncer y la presencia de una histopatología característica originada por la replicación viral en los queratinocitos [2]. La histopatología mostró conglomerados de queratinocitos con núcleo vacuolado, nucleolo prominente y citoplasma basofílico, en grupos de células malpighianas y granulosas **(Figura 2A)**. La vacuolización nuclear se observó mejor en cortes de media micra de grosor incluidos en resinas y teñidos con azul de toluidina para estudio ultraestructural **(Figura 2B)**. La vacuola nuclear representa un acúmulo de material amorfo, precursor de la síntesis de partículas virales **(Figura 3)**. Esta imagen es típica de la EV y fue una de las características más llamativas que permitió diferenciarla de las verrugas planas comunes, con las que solían confundirse en aquel momento [2]. Este trabajo obtuvo el Premio Xavier Villanova en el Congreso Iberolatinoamericano de Dermato-



Figura 1. Imágenes originales de la investigación de 1972. **A.** Profesor Rueda y paciente con EV. **B.** Tres hermanos con EV y CEC. **C.** Hermana de los pacientes de la Figura 1B con EV y CEC. **D.** Paciente con EV y su padre sin enfermedad. Pacientes de Viracachá, Boyacá. Imágenes aportadas por el Dr. Gerzaín Rodríguez. (imagen A previamente publicada en: Rodríguez G. *Contribuciones del profesor Luis Alfredo Rueda al estudio de la epidermodisplasia verruciforme*. Rev Asoc Colomb Dermatol Cir Dermatol. 2000;8(1):10-4.

logía, celebrado en El Salvador en 1975. Investigadores de los institutos Pasteur y Gustave Roussy de Villejuif demostraron, mediante métodos moleculares aplicados a las muestras enviadas por el profesor Rueda, que existen múltiples variedades de estos virus incluso en los mismos pacientes. El VPH tipo 5, asociado con un alto potencial de carcinogénesis, fue el más aislado en los pacientes de Viracachá [2, 3]. La EV se convirtió en un modelo ideal para estudiar el cáncer de piel asociado con el VPH. De este estudio de la piel se pasó al estudio del cuello uterino, donde también existen lesiones virales por VPH con potencial maligno [4-6].

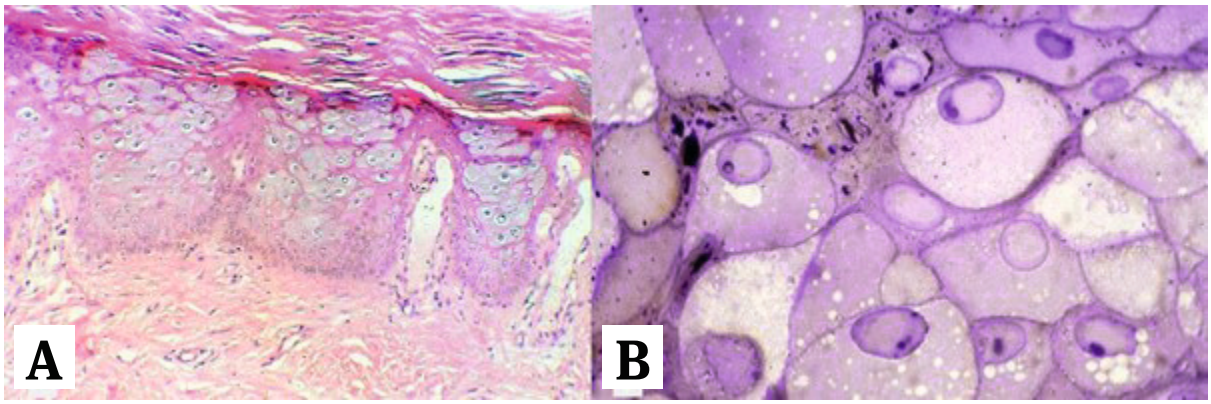

Figura 2. Imágenes originales de la investigación de 1972. **A.** Nidos de células claras con núcleo vacuolado malpighianas y granulosas; se aprecia la vacuolización nuclear (HE 40x). **B.** Corte de media micra de espesor, incluido en resinas y teñido con azul de toluidina. La vacuolización nuclear y el nucleolo prominente son típicos, el citoplasma es prominente, claro y con microvacuolas (100x). Imágenes aportadas por el Dr. Gerzaín Rodríguez.

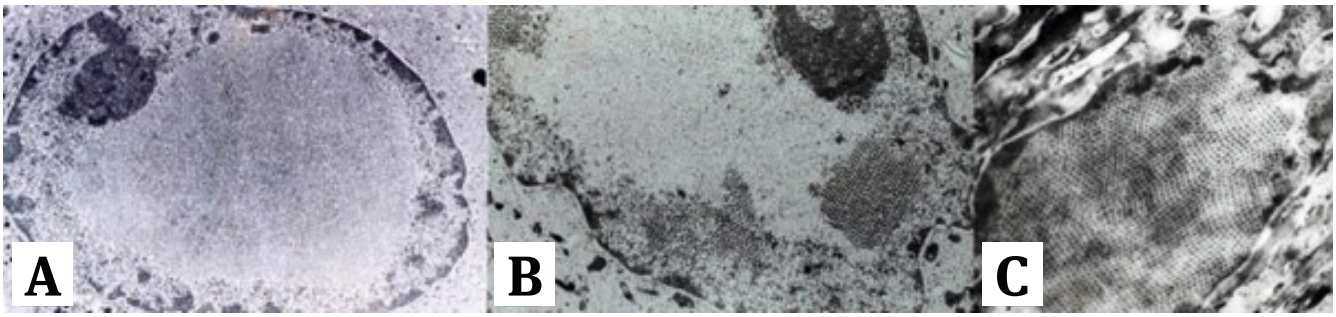

Figura 3. Imágenes originales de la investigación de 1972. **A.** Microscopía electrónica del núcleo de un queratinocito. Cromatina densa periférica, nucleolo prominente arriba a la izquierda y material amorfo en el centro que representa la vacuola y contiene los precursores virales. **B.** Formación de cristales virales en la periferia de la vacuola nuclear, nucleolo arriba prominente. **C.** El núcleo termina repleto de virus, como se ve aquí, en la capa córnea. Imágenes aportadas por el Dr. Gerzaín Rodríguez.

DISCUSIÓN

Los avances en las últimas dos décadas del siglo XX permitieron dilucidar el potencial de carcinogénesis del VPH en el cuello uterino. Antes de esto, se sospechaba de un agente infeccioso, pero sin poder identificar con certeza el verdadero causante. Se consideraban como posibles agentes infecciosos la sífilis, la gonorrea, la *Chlamydia trachomatis* y el virus del herpes simple tipo 2. En 2008, el Dr. Zur Hausen recibió el Premio Nobel por sus investigaciones sobre la etiología del cáncer cervical inducido por el VPH. La Dra. Nubia Muñoz, patóloga y epidemióloga colombiana, también fue nominada debido a sus estudios en más de veinticinco países que implicaban al VPH como causante del cáncer de cuello uterino [6]. El resultado final de estos estudios fue el desarrollo de una vacuna contra el cáncer cervical, que representa uno de los avances más significativos en la medicina mundial.

Actualmente, la patogenia de la EV no está completamente definida, pero se cree que es el resultado de una interacción entre factores genéticos, que provocan una inmunodeficiencia selectiva, y la infección por ciertos tipos de VPH, conocidos como *EV-VPH*, principalmente del género beta-VPH **(Tabla 1)** [7, 8]. Además, se sabe que la mayoría de los pacientes con EV son portadores de múltiples tipos de EV-VPH [9-16]. Estos virus tienen afinidad por la piel y no se consideran patógenos en la población general [7, 8]. A diferencia de otros tipos de VPH, los EV-VPH no se integran en el genoma humano y carecen del gen E5, que codifica una proteína que interactúa con el transportador de zinc ZnT-1, lo que podría explicar por qué la mayoría de las personas pueden controlar la infección por EV-VPH [17, 18]. En los pacientes con EV, esta capacidad está alterada, lo que impide la eliminación efectiva de los queratinocitos infectados [17, 18].

Género y especie	α2	α5	β1	β2	β5	γ3
Tipo	3, 10	26	5, 8, 12, 14, 19, 20, 21, 24, 25, 36, 93	9, 15, 17, 22, 23, 38	96	50
Referencias	(9, 10, 11, 12)	-13	(3, 10, 12)	(3, 10, 12, 14, 15)	-14	-16

Tabla 1. Tipos de virus del papiloma humano asociados con epidermodisplasia verruciforme

CONCLUSIONES

Los papilomavirus tienen múltiples genotipos capaces de causar cáncer en piel, boca, orofaringe y cuello uterino. Su poder cancerígeno se demostró inicialmente en la EV, y desde allí se extrapoló al cáncer de cuello uterino, lo que condujo al desarrollo de vacunas que pueden prevenir neoplasias en este sitio. La EV, ya sea como genodermatosis o en su forma adquirida en pacientes inmunodeprimidos, y su predisposición al cáncer, puede ser controlada mediante revisión periódica del paciente. Las contribuciones colombianas en la investigación de la EV han sido parte integral de este proceso conceptual, del cual surgieron importantes avances en las siguientes décadas. Este artículo es, en parte, un homenaje a dichos aportes.

Puntos clave

- La epidermodisplasia verruciforme (EV) es una genodermatosis precancerosa asociada a un mayor riesgo de carcinoma escamocelular (CEC) cutáneo por la susceptibilidad anormal que presentan los pacientes a la infección por virus del papiloma humano (VPH).
- Rueda y Rodríguez publicaron un extenso estudio que describió aspectos clínicos, histológicos y ultraestructurales de una familia de Viracachá, Boyacá, en 1972. Este estudio confirmó la notoria distribución familiar de la enfermedad, su altísima predisposición al cáncer y la presencia de una histopatología característica.
- En la actualidad, la patogenia de la EV no está completamente definida, pero se cree que es el resultado de una interacción entre factores genéticos, que provocan una inmunodeficiencia selectiva, y la infección por ciertos tipos de VPH, conocidos como *EV-VPH*, principalmente del género beta-VPH.
- Aportes colombianos en EV, como los mencionados, hicieron parte de este proceso de creación conceptual, del que surgieron avances importantes en las siguientes décadas, por lo que, en parte, este artículo es también un homenaje a ellos.

AGRADECIMIENTOS

Manifestamos nuestra profunda gratitud a los doctores Luis Alfredo Rueda y Gerzaín Rodríguez por sus invaluables contribuciones al estudio de la epidermodisplasia verruciforme y su dedicación al avance en la comprensión de los papilomavirus humanos. Sus investigaciones y aportes científicos han sido pilares fundamentales en el progreso de esta área, inspirando a numerosos miembros de la comunidad médica. Su incansable labor y su compromiso con la ciencia han dejado una huella significativa, y es un honor para nosotros reconocer el impacto de su trabajo en este campo.

REFERENCIAS

1. Ramoz N, Rueda LA, Bouadjar B, Montoya LS, Orth G, Favre M. Mutations in two adjacent novel genes are associated with epidermodysplasia verruciformis. Nat Genet. 2002;32(4):579-81. https://doi.org/10.1038/ng1044

2. Rueda LA, Rodríguez G. Verrugas humanas por virus Papova. Correlación clínica, histológica y ultrastructural. Med Cutan lber Lat Am. 1976;2:113-36.

3. Kremsdorf D, Favre M, Jablonska S, Obalek S, Rueda LA, Lutzner MA, et al. Molecular cloning and characterization of the genomes of nine newly recognized human papillomavirus types associated with epidermodysplasia verruciformis. J Virol. 1984;52(3):1013-8. https://doi.org/10.1128/JVI.52.3.1013-1018.1984

4. Rodríguez G. Contribuciones del profesor Luis Alfredo Rueda al estudio de la epidermodisplasia verruciforme. Rev Asoc Col Dermatol Cir Dermatol. 2000;8(1):10-4.

5. Bosch FX, Muñoz N. The viral etiology of cervical cancer. Virus Res. 2002;89(2):183-90. https://doi.org/10.1016/s0168-1702(02)00187-9

6. Rodríguez G. Los papilomavirus, el virus del sida y los premios Nobel de Medicina y Fisiología, 2008. Cuad Med Invest Salud. 2008;2(2):74-9.

7. Orth G. Epidermodysplasia verruciformis. En: The Papovaviridae: The Papillomaviruses. Salzman NP, Howley PM (editores). Plenum Press; 1987. Vol. 2. p. 199.

8. Burger B, Itin PH. Epidermodisplasia verruciforme. Curr Probl Dermatol. 2014;45:123. https://doi.org/10.1159/000356068

9. Orth G, Jablonska S, Favre M, Croissant O, Jarzabek-Chorzelska M, Rzesa G. Characterization of two types of human papillomaviruses in lesions of epidermodysplasia verruciformis. Proc Natl Acad Sci. 1978;75(3):1537-41. https://doi.org/10.1073/pnas.75.3.1537

10. Majewski S, Jabłońska S. Epidermodysplasia verruciformis as a model of human papillomavirus-induced genetic cancer of the skin. Arch Dermatol. 1995;131(11):1312-8.

11. Gliński W, Obałek S, Jabłońska S, Orth G. T cell defect in patients with epidermodysplasia verruciformis due to human papillomavirus type 3 and 5. Dermatologica. 1981;162(3):141-7. https://doi.org/10.1159/000250262

12. Kamiński M, Pawińska M, Jablonska S, Szmurło A, Majewski S, Orth G. Increased natural killer cell activity in patients with epidermodysplasia verruciformis. Arch Dermatol. 1985;121(1):84-6. https://doi.org/10.1001/archderm.1985.01660010088025

13. de Oliveira WR, He Q, Rady PL, Hughes T, Neto C, Rivitti E, et al. HPV typing in Brazilian patients with epidermodysplasia verruciformis: high prevalence of EV-HPV 25. J Cutan Med Surg. 2004;8(2):110-5. https://doi.org/10.1007/s10227-003-0100-6

14. Dell'Oste V, Azzimonti B, De Andrea M, Mondini M, Zavattaro E, Leigheb G, et al. High beta-HPV DNA loads and strong seroreactivity are present in epidermodysplasia verruciformis. J Invest Dermatol. 2009;129(4):1026-34. https://doi.org/10.1038/jid.2008.317

15. Gober MD, Rady PL, He Q, Tucker S, Tyring S, Gaspari A. Novel homozygous frameshift mutation of EVER1 gene in an epidermodysplasia verruciformis patient. J Invest Dermatol. 2007;127(4):817-20. https://doi.org/10.1038/sj.jid.5700641

16. Favre M, Obalek S, Jablonska S, Orth G. Human papillomavirus (HPV) type 50, a type associated with epidermodysplasia verruciformis (EV) and only weakly related to other EV-specific HPVs. J Virol. 1989;63(11):4910. https://doi.org/10.1128/JVI.63.11.4910-.1989

17. Lazarczyk M, Pons C, Mendoza JA, Cassonnet P, Jacob Y, Favre M. Regulation of cellular zinc balance as a potential mechanism of EVER-mediated protection against pathogenesis by cutaneous oncogenic human papillomaviruses. J Exp Med. 2008;205(1):35-42. https://doi.org/10.1084/jem.20071311

18. Lazarczyk M, Cassonnet P, Pons C, Jacob Y, Favre M. The EVER proteins as a natural barrier against papillomaviruses: a new insight into the pathogenesis of human papillomavirus infections. Microbiol Mol Biol Rev. 2009;73(2):348-70. https://doi.org/10.1128/MMBR.00033-08