

Síndrome de Wells (celulitis eosinofílica) asociado con infección por *Helicobacter pylori*

Wells' syndrome (eosinophilic cellulitis) associated with Helicobacter pylori infection

Camilo Andrés Morales¹, Andrea Solórzano², Gerzaín Rodríguez³

1. Médico dermatólogo, Oficina de Docencia e Investigación, Centro Dermatológico Federico Lleras Acosta, E.S.E., Bogotá, D.C., Colombia; instructor, Facultad de Medicina, Universidad CES, Medellín, Colombia
2. Médica, residente de segundo año de Dermatología, Facultad de Medicina, Universidad CES, Medellín, Colombia; Centro Dermatológico Federico Lleras Acosta E.S.E., Bogotá D.C., Colombia
3. Médico dermatopatólogo, Facultad de Medicina, Universidad de La Sabana, Chía, Colombia; Centro Dermatológico Federico Lleras Acosta E.S.E. Bogotá, D.C., Colombia

Resumen

El síndrome de Wells es una dermatitis eosinofílica infrecuente descrita por primera vez hace 40 años, de amplio espectro clínico e histología variable según el estadio de las lesiones, asociada con numerosos factores endógenos y exógenos, entre ellos enfermedades infecciosas y gastrointestinales.

Se presenta el caso de una mujer con placas edematosas, pruriginosas y recidivantes en los brazos, de 10 días de evolución, con posterior aparición de pústulas en la mejilla derecha, la cara anterior del tórax, el abdomen y las caderas. Se hizo el diagnóstico de síndrome de Wells y se documentaron los siguientes hallazgos: figuras en llama en la histología, inmunofluorescencia negativa para depósito de complejos inmunitarios y complemento, eosinofilia en sangre periférica e infección por *Helicobacter pylori* confirmada por endoscopia digestiva y biopsia gástrica.

Se discuten los posibles mecanismos fisiopatológicos de una nueva asociación con *H. pylori*, que puede ser coincidencia o una posibilidad etiológica que debe ser investigada.

PALABRAS CLAVE: síndrome de Wells, celulitis eosinofílica, eosinofilia, *Helicobacter pylori*.

Summary

Wells' syndrome is a rare eosinophilic dermatitis first described 40 years ago, with a wide clinical spectrum and varied histology according to the stage of the cutaneous lesions, associated with numerous endogenous and exogenous factors, including infectious and gastrointestinal diseases.

We present the case of a woman with a 10-day history of edematous, itching and recurrent plaques in limbs with pustules in the right cheek, chest, abdomen and hips. Wells' syndrome was diagnosed and the following findings were documented: flame figures in the histological sections, negative immunofluorescence for immune complexes and complement deposits, peripheral blood eosinophilia, and *Helicobacter pylori* infection confirmed by endoscopy and gastric biopsy.

Possible physiopathological mechanisms of a new association with *H. pylori* are discussed. It may be a coincidence or a possible etiology that should be further investigated.

KEY WORDS: Wells' syndrome, eosinophilic cellulitis, eosinophilia, *Helicobacter pylori*.

Correspondencia:

Camilo Andrés Morales
Email: camiderm@yahoo.com

Recibido: 1 de agosto de 2011.

Aceptado: 22 de diciembre de 2011.

No se reportan conflictos de intereses.

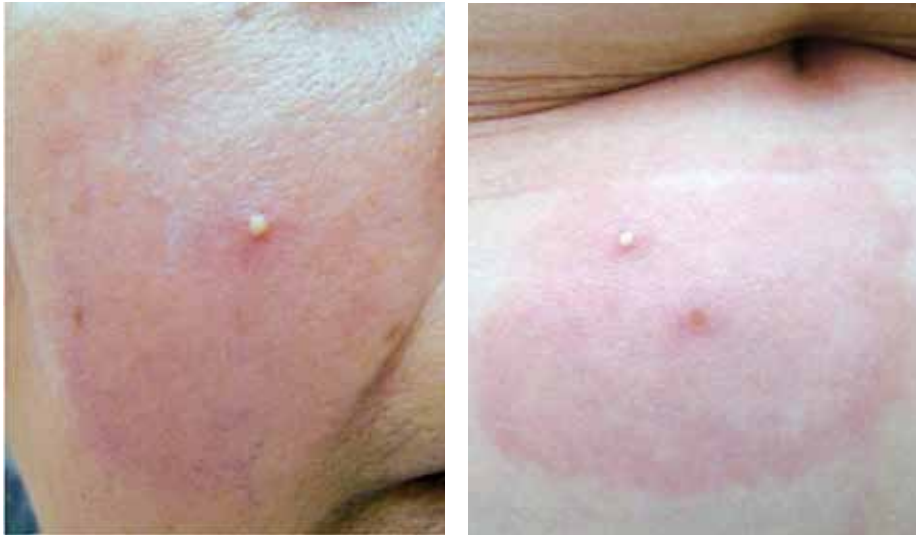

FIGURA 1. Pústula sobre una placa edematosa en la mejilla derecha

FIGURA 2. Pústula sobre una placa edematosa en el abdomen

Introducción

El síndrome de Wells es una dermatitis eosinofílica asociada con numerosos factores endógenos y exógenos que desencadenan una reacción de hipersensibilidad con lesiones cutáneas que mejoran rápidamente luego del tratamiento con corticoides.

La infección por *Helicobacter pylori* se ha asociado con diferentes enfermedades dermatológicas y, aunque se desconoce su papel en la patogenia de las dermatitis eosinofílicas, podría ser uno de los factores desencadenantes del síndrome de Wells.

Se presenta el caso de una mujer con placas edematosas de 10 días de evolución en los brazos, con posterior aparición de pústulas, que mejoró rápidamente después de dos semanas de tratamiento con corticoides sistémicos. Se hizo diagnóstico de síndrome de Wells y, como único antecedente personal, se documentó gastritis crónica e infección por *H. pylori*, una asociación que no se había considerado antes.

Caso clínico

Se trata de una mujer de 55 años de edad, que consultó por lesiones pruriginosas de 10 días de evolución en el brazo izquierdo, con sensación de calor y posterior aparición de pústulas, de extensión progresiva a la mejilla derecha, la cara anterior del tórax, el abdomen y las caderas.

Refirió amigdalectomía en la adolescencia y menopausia dos años antes de la consulta. Presentaba epigastralgia de intensidad moderada, de dos años de evolución. No refería antecedentes de urticaria, herpes, ingestión de medicamentos o picaduras de insectos.

Las lesiones cutáneas eran placas eritemato-edema-

tosas redondeadas, con pequeñas pústulas, localizadas en la mejilla derecha, el brazo izquierdo, ambas mamas, el abdomen y las caderas (**FIGURAS 1 Y 2**).

El hemograma confirmó eosinofilia mínima del 6 % (326 por mm³). La glucemia era normal y el estudio de parásitos en heces, la serología para sífilis, el cultivo faríngeo y los títulos de antiestreptolisinas O (ASLO) fueron negativos. En la biopsia de piel se observó edema papilar con un infiltrado dérmico linfocitario superficial y profundo con polimorfonucleares, eosinófilos (**FIGURA 3**) y formación de figuras en llama (**FIGURA 4**). Los estudios de inmunofluorescencia fueron negativos para el depósito de complejos inmunitarios y complemento.

Con estos hallazgos se diagnosticó síndrome de Wells y se inició tratamiento con 40 mg diarios de prednisona (0,6 mg/kg), con lo cual presentó rápida mejoría después de dos semanas de tratamiento. Debido al antecedente de dolor epigástrico, que se empeoró durante el tratamiento, se le practicó una endoscopia digestiva alta con biopsia gástrica, que reportó gastritis crónica superficial leve e infección por *H. pylori*, para lo cual recibió tratamiento con omeprazol, amoxicilina y claritromicina.

Se disminuyó gradualmente la dosis del corticoide y se adicionó dapsona (100 mg/día) durante tres meses más, con el objetivo de prevenir las recurrencias. La paciente no ha presentado lesiones cutáneas después de un año de seguimiento.

Discusión

Han pasado casi 40 años desde que George C. Wells hubiera descrito cuatro pacientes con lesiones cutáneas recidivantes que se parecían a una celulitis aguda, con

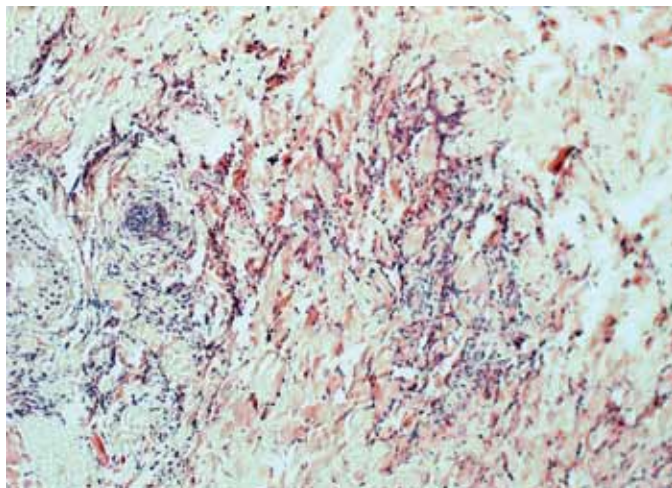


FIGURA 3. Infiltrado dérmico con polimorfonucleares y eosinófilos. Hematoxilina y eosina, 10X.

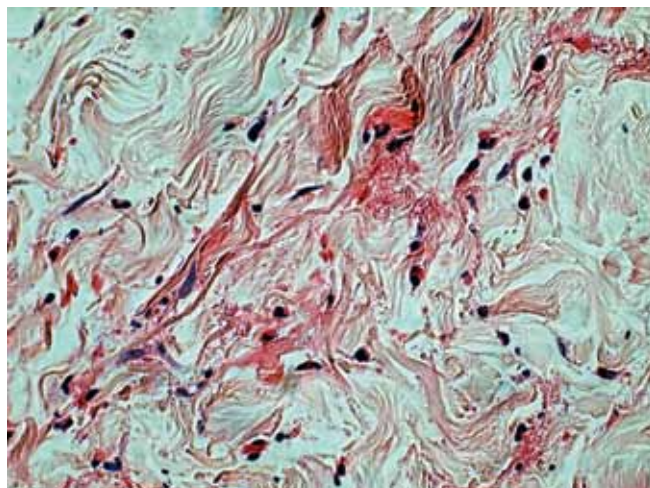


FIGURA 4. Figuras en llama. Hematoxilina y eosina, 40X

hallazgos histológicos inflamatorios y granulomatosos, condición que describió como dermatitis granulomatosa recurrente con eosinófilos¹. Ocho años más tarde, en 1979, Spiegel y Winkelmann reportaron dos pacientes más y propusieron el nombre de síndrome de Wells². Inicialmente se consideró un síndrome hipereosinofílico con compromiso cutáneo y sin vasculitis; después, el mismo Wells sugirió que se trataba de una reacción de hipersensibilidad a varios antígenos³ y, desde entonces, se han reportado diferentes asociaciones, como enfermedades autoinmunitarias⁴, infecciones virales^{3,5,6} y bacterianas⁷⁻⁹, micosis^{2,6}, parasitosis^{5,10}, neoplasias^{4,9}, enfermedades gastrointestinales¹¹, medicamentos^{4,7-9}, vacunas^{5,12} y procedimientos quirúrgicos^{4,5,13}, entre otras. Existe controversia y se discute si el síndrome de Wells se puede considerar una entidad diferente, un patrón histológico o una reacción de hipersensibilidad concomitante con la enfermedad asociada^{4,9}.

Este caso ilustra un síndrome de Wells con buena respuesta al tratamiento con corticoides orales y plantea una probable asociación con la infección por *H. pylori*. Tal coincidencia no se había descrito antes y podría ser uno de los factores desencadenantes que merece ser investigado para establecer su validez.

En el síndrome de Wells, al igual que en los síndromes eosinofílicos sistémicos, se desconoce el mecanismo etiopatológico exacto. Sin embargo, se acepta que existe una reacción de hipersensibilidad ante diversos factores desencadenantes que producirían quimiotaxis y desgranulación de los eosinófilos^{3,5}. La interleucina 5 (IL-5) es una de las principales citocinas inductoras de la proliferación, diferenciación y activación de eosinófilos¹⁴, y podría jugar un papel determinante en la fisiopatología del síndrome de Wells a partir de su liberación por parte

de los mastocitos y los linfocitos T de respuesta Th2¹⁵.

La eosinofilia periférica y en la médula ósea, presente desde los primeros casos reportados por Wells^{1,3}, se ha relacionado con enfermedades alérgicas, infecciones, reacciones a medicamentos y neoplasias, debido al reconocido papel de los eosinófilos en estas afecciones.

El patrón histológico característico del síndrome de Wells está presente en diferentes enfermedades y los hallazgos varían según el tiempo de evolución de las lesiones⁷. En las biopsias de lesiones de pocos días de duración, predominan los infiltrados difusos y masivos de eosinófilos en la dermis, que pueden extenderse hasta el tejido celular subcutáneo, la aponeurosis y el músculo. A partir de la primera semana, y hasta tres semanas después, los eosinófilos sufren cambios degenerativos con desgranulación y depósito de gránulos y detritos alrededor de las fibras de colágeno, algunas de las cuales aparecen rodeadas por histiocitos y células gigantes⁴, hallazgo que se ha denominado “figuras en llama” y que también se puede observar en las biopsias de penfigoide ampolloso, herpes gestacional,seudolinfoma, algunos eccemas, infecciones por dermatofitos y reacciones a picadura de insecto, como resultado del proceso de desgranulación de los eosinófilos^{7,9,16}. En las lesiones más tardías aparecen mejor definidos los cambios granulomatosos con zonas similares a la necrobiosis⁴. La inmunofluorescencia directa para el depósito de complejos inmunitarios y de complemento siempre es negativa⁹, como sucedió en este caso.

No existe consenso para considerar al síndrome de Wells una entidad bien definida. Es un conjunto de signos y síntomas comunes a diversas enfermedades y con diferentes etiologías, con un patrón histológico que ocurre siempre que hay acumulación de infiltrados de

eosinófilos en la piel y la grasa subcutánea. Sin embargo, un cuadro clínico de lesiones cutáneas recurrentes, con figuras en llama identificables en la histología, y la exclusión de otras posibilidades diagnósticas, permiten hacer el diagnóstico¹⁷.

El único hallazgo positivo en el hemograma es la eosinofilia en sangre periférica^{1,2}. Inicialmente se consideró un criterio diagnóstico mayor⁷, a pesar de estar presente en menos de la mitad de los casos descritos por Wells^{1,2} y en el 50 % de los casos reportados¹⁷. La paciente que presentamos tenía eosinofilia mínima (6 %) que se normalizó después del tratamiento. También, se ha descrito elevación del número de eosinófilos en la médula ósea, de los títulos séricos de inmunoglobulina E y de la velocidad de sedimentación^{2,9}.

Aunque la enfermedad tiende a resolverse espontáneamente, el tratamiento es útil para aliviar los síntomas como el prurito y el dolor. El primer tratamiento descrito², aún vigente y efectivo^{2,4,16} es con corticoides tópicos y sistémicos, según la seriedad y extensión de las lesiones. Se debe iniciar el respectivo tratamiento etiológico en caso de confirmarse cualquier asociación.

Los inhibidores de la migración de neutrófilos, como la colchicina y la dapsona, se han usado con resultado variable^{5,16}. La dapsona fue la alternativa terapéutica utilizada en este caso, ante la intolerancia gástrica a los corticoides sistémicos. También se ha descrito el uso de azatioprina, antihistamínicos, salicilatos, griseofulvina, minociclina, ciclosporina, interferón alfa y fototerapia^{6,7,16}.

Conclusiones

La asociación entre el síndrome de Wells y *H. pylori* puede ser una coincidencia, pero también una posibilidad etiológica que debe ser investigada teniendo en cuenta la capacidad de la bacteria para inducir una respuesta inflamatoria más allá de la mucosa gástrica. Sin embargo, la frecuencia de esta infección en la población colombiana obliga a hacer nuevos estudios que permitan establecer el papel de *H. pylori* en las enfermedades extraintestinales con las que se ha relacionado.

Referencias

1. Wells GC. Recurrent granulomatous dermatitis with eosinophilia. *Trans St Johns Hosp Dermatol Soc.* 1971;57:46-56.
2. Spigel GT, Winkelmann RK. Wells' syndrome. Recurrent granulomatous dermatitis with eosinophilia. *Arch Dermatol.* 1979;115:611-3.
3. Wells G, Smith NP. Eosinophilic cellulitis. *Br J Dermatol.* 1979;100:101-9.
4. Fisher GB, Greer KE, Cooper PH. Eosinophilic cellulitis (Wells' syndrome). *Int J Dermatol.* 1985;24:101-7.
5. Afsahi V, Kassabian C. Wells' syndrome. *Cutis.* 2003;72:209-12.
6. Kwah YC. Photosensitivity: A possible cause for Wells' syndrome? *Photodermatol Photoimmunol Photomed.* 2008;24:52-4.
7. Aberer W, Konrad K, Wolff K. Wells' syndrome is a distinctive disease entity and not a histologic diagnosis. *J Am Acad Dermatol.* 1988;18:105-14.
8. Schorr WF, Tauscheck AL, Dickson KB, Melski JW. Eosinophilic cellulitis (Wells' syndrome): Histologic and clinical features in arthropod bite reactions. *J Am Acad Dermatol.* 1984;11:1043-9.
9. Dijkstra JWE, Bergfeld WF, Steck WD, Tuthill RJ. Eosinophilic cellulitis associated with urticaria: A report of two cases. *J Am Acad Dermatol.* 1986;14:32-8.
10. Chang DKM, Schloss E, Jimbow K. Wells' syndrome: Vesiculobullous presentation and possible role of ectoparasites. *Int J Dermatol.* 1997;36:288-91.
11. Sakaria SS, Ravi A, Swerlick R, Sitaraman S. Wells' syndrome associated with ulcerative colitis: A case report and literature review. *J Gastroenterol.* 2007;42:250-2.
12. Koh KJ, Warren L, Moore L, James C, Thompson GN. Wells' syndrome following thiomersal containing vaccinations. *Australas J Dermatol.* 2003;44:199-202.
13. Stavropoulos PG, Kostakis PG, Panagiotopoulos AK, Papakontantinou AMK, Petridis AP, Georgala S. Molluscum contagiosum and cryosurgery: Triggering factors for Wells' syndrome? *J Am Acad Dermatol.* 1988;18:105-14.
14. Leiferman KM, Peters MS. Reflections on eosinophils and flame figures: Where there's smoke there's not necessarily Wells' syndrome. *Arch Dermatol.* 2006;142:1215-7.
15. Ríos-Martín JJ, García-Escudero A, González-Cámpora R. Aproximación histológica al diagnóstico de las dermatitis con eosinófilos. *Piel.* 2005;20:405-13.
16. Moossavi M, Mehregan DR. Wells' syndrome: A clinical and histopathologic review of seven cases. *Int J Dermatol.* 2003;42:62-7.
17. Caputo R, Marzano AV, Vezzoli P, Lunardon L. Wells syndrome in adults and children. *Arch Dermatol.* 2006;142:1157-61.