

Colagenosis perforante reactiva adquirida

Acquired reactive perforating collagenosis

Claudia Patricia Palacios¹, María Isabel Arredondo², Luz Adriana Vásquez², Verónica Molina², Juan Esteban Arroyave³, Rodrigo Restrepo⁴

1. Médica, residente de Dermatología, Universidad Pontificia Bolivariana, Medellín, Colombia
2. Médica dermatóloga, Hospital Pablo Tobón Uribe, Medellín, Colombia
3. Médico dermatólogo, Hospital Pablo Tobón Uribe, Medellín, Colombia
4. Médico, dermatopatólogo; docente, Universidad Pontificia Bolivariana, Medellín, Colombia

Resumen

Los trastornos perforantes adquiridos son un grupo de enfermedades que comparten algunas manifestaciones clínicas, como la presencia de pápulas umbilicadas o de nódulos queratósicos, prurito crónico y fenómeno de Koebner; además, cambios anatomopatológicos en los que se evidencian trayectos o túneles por los cuales se eliminan bandas de colágeno.

El diagnóstico diferencial es bastante amplio y puede llegar a ser más complicado su enfoque en pacientes con fototipos IV a VI, como en el caso de esta paciente; sin embargo, ante el antecedente de diabetes mellitus o de enfermedad renal, este diagnóstico debe tenerse en cuenta.

PALABRAS CLAVE: Enfermedades, diabetes mellitus, alopurinol

Summary

Acquired perforating disorders are a group of diseases that share some clinical manifestations such as umbilicated papules or keratotic nodules, chronic itching and Koebner phenomenon; they also show pathological changes such as routes or tunnels through which collagen bands are eliminated.

The differential diagnosis is quite broad and it might be more complicated to focus on patients with skin types IV to VI as it was in the case of our patient, however, if there is a history of diabetes mellitus or renal disease, this diagnosis should be taken into account.

KEY WORDS: Diseases, diabetes mellitus, allopurinol

Correspondencia:

Claudia Patricia Palacios
Email: claupala@yahoo.com

Recibido: 15 de enero de 2012.

Aceptado: 17 de febrero de 2012.

No se reportan conflictos de intereses.

Introducción

Los trastornos perforantes adquiridos son un grupo de enfermedades que comparten algunas manifestaciones clínicas y anatomopatológicas. Se caracterizan por la eliminación transepidérmica de material dérmico, producen prurito crónico y presentan el fenómeno de Koebner. La colagenosis perforante se caracteriza por la eliminación de colágeno y se asocia a diabetes o insuficiencia renal; su etiología no es clara, sin embargo, se sabe que el trauma es un factor desencadenante.

Caso clínico

Se presenta el caso de una paciente de sexo femenino, de 57 años de edad, residente en zona rural de Antioquia, que consultó por un cuadro clínico de 10 meses de evolución de lesiones intensamente pruriginosas en las extremidades; tenía antecedente de diabetes mellitus insulino-dependiente y además hipertensión arterial en tratamiento con metoprolol y furosemida.

En el examen físico se observaron papulas hiperpigmentadas con tapón queratósico central en las extremidades superiores e inferiores, el tórax y el abdomen (**FIGURA 1**).

Se tomó biopsia de piel que reportó un área de perforación cubierta por una capa de queratina gruesa, detrito celular, trayectos y túneles por los cuales se eliminó el colágeno, el cual se evidenció por el color azul en la coloración tricrómico. Estos hallazgos son característicos de una colagenosis perforante (FIGURA 2).

Se inició manejo con alopurinol y ácido retinoico, con mejoría del cuadro clínico.

Discusión

La colagenosis perforante reactiva pertenece al espectro de enfermedades perforantes adquiridas que se caracterizan por la eliminación transepidérmica de colágeno. El primero en describirla fue Meherigan, en 1967¹. Se han reportado dos variantes clínicas: la forma clásica, que se presenta en niños y se hereda como un rasgo autosómico recesivo y la forma del adulto o adquirida, que se presenta en pacientes con enfermedad renal o diabetes con mayor frecuencia; sin embargo, también lo hace en pacientes con cirrosis hepática, fibrosis pulmonar, dermatitis atópica, neurodermatitis, sida, herpes zóster y escabiosis².

En el estudio clínico retrospectivo realizado en Arabia Saudí de 15 pacientes con colagenosis perforante reactiva, se encontró predominio en mujeres adultas, con una edad media de 54 años y, además, asociación con diabetes en 12 pacientes y con enfermedad renal crónica en 8³.

La patogenia exacta es aún desconocida, y se han pro-

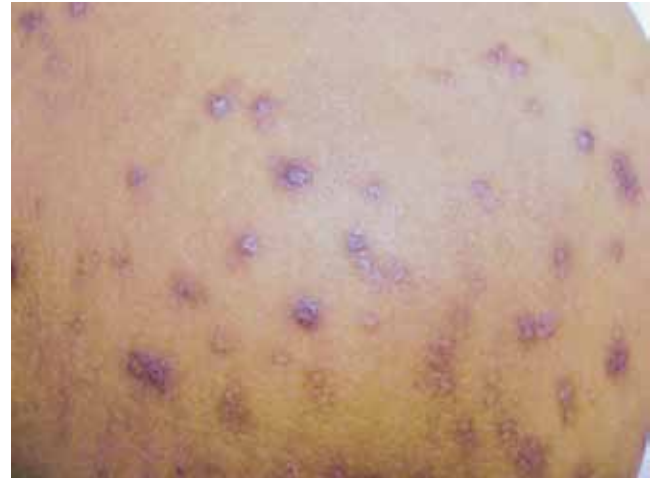

FIGURA 1. Papula hiperpigmentada con tapón queratósico.

puesto varias teorías: En la primera, el prurito juega un papel importante, ocasionando microtrauma que altera las fibras de colágeno y, a su vez, provoca su eliminación transepidérmica⁴. Otra teoría, relacionada con la diabetes mellitus, propone que la microangiopatía produciría hipoxia y prurito, generando daño en el colágeno. Varios estudios han demostrado que los niveles de fibronectina y de otras proteínas de la matriz extracelular, junto con el aumento del factor de crecimiento tumoral β (TGF- β), estarían implicados en la patogenia de la colagenosis perforante reactiva adquirida⁵.

Faver, *et al.* establecieron los siguientes criterios diagnósticos para la colagenosis reactiva adquirida:

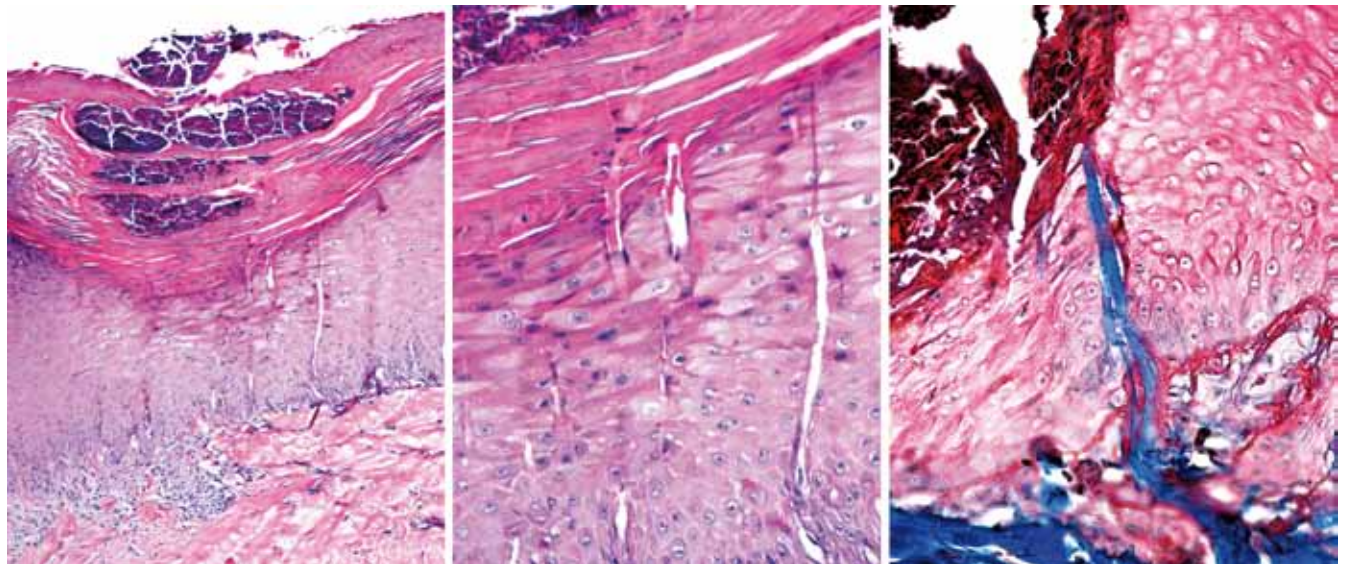


FIGURA 2. Microfotografía compuesta. En la imagen de la izquierda (HE, 40X) y en la aproximación central (HE, 100X) se observan múltiples trayectos verticales que pasan de la dermis a la capa cornea. En algunos se insinúan fibras de colágeno. En la fotografía de la derecha (Tricrómico de Masson, 200X) se aprecian las fibras colágenas teñidas de azul dentro de los túneles epidérmicos.

- Hallazgos histológicos de eliminación transepidérmica de bandas de colágeno basófilas y necróticas.
- Pápulas umbilicadas o nódulos con un tapón queratósico central adherido.
- Aparición de las lesiones después de los 18 años de edad⁶.

Clínicamente, tanto la forma adquirida como la de presentación en niños, se caracteriza por presentar múltiples pápulas umbilicadas hiperpigmentadas y nódulos con tapón central queratósico. Las lesiones se ubican, principalmente, en las superficies extensoras de las extremidades inferiores, aunque pueden aparecer en cualquier parte del cuerpo. Asimismo, se puede presentar el fenómeno de Koebner⁷.

El diagnóstico diferencial es bastante amplio y su enfoque puede ser más complicado en pacientes con fototipos IV a VI; los principales que se deben considerar son: el queratoacantoma eruptivo, la enfermedad de Darier, los trastornos foliculares como la queratosis pilaris, la sarcoidosis, micosis profundas, sarcoma de Kaposi, pitiriasis liquenoide y varioliforme aguda, liquen plano y el prurigo nodular⁸.

El tratamiento debe enfocarse en el manejo y control de la enfermedad de base; sin embargo, existen múltiples opciones terapéuticas como corticoides tópicos e intralesionales, retinoides, queratolíticos, antihistamínicos, tetraciclinas, crioterapia, fototerapia PUVA o de rayos ultravioleta B y alopurinol, con una dosis recomendada de 100 mg diarios por al menos dos meses; se cree que su acción se debe al bloqueo del entrecruzamiento del colágeno causado previamente por la hiperglucemia; además, produce reducción de los radicales libres de oxígeno que degeneran el colágeno^{9,10}.

Conclusión

La colagenosis perforante reactiva adquirida es una entidad subdiagnosticada, acompañada con frecuencia de varias enfermedades sistémicas, como diabetes o

enfermedad renal crónica e, incluso, enfermedades malignas. Por ello, ante la sospecha clínica e histológica de esta entidad, se deben hacer múltiples estudios para establecer la causa subyacente y se debe tener en cuenta como diagnóstico diferencial en pacientes con dichas enfermedades de base.

Referencias

1. Mehregan AH, Schwartz OD, Livingood CS. Reactive perforating collagenosis. *Arch Dermatol.* 1967;96:277-82.
2. Tsuboi H, Katsuoma K. Characteristics of acquired reactive perforating Collagenosis. *J Dermatol.* 2007;34:640-4.
3. Satti MB, Aref AH, Raddadi AA, Al Ghamdi FA. Acquired reactive perforating collagenosis: A clinicopathologic study of 15 cases from Saudi Arabia. *J Eur Acad Dermatol Venereol.* 2010;24:223-7.
4. Thiele-Ochel S, Schneider LA, Reinhold K, Hunzelmann N, Krieg T, Scharffetter-Kochanek K. Acquired perforating collagenosis: Is it due to damage by scratching? *Br J Dermatol.* 2001;145:173-4.
5. Gambichler T, Birkner L, Stücker M, Othlinghaus N, Altmeyer P, Kreuter A. Up-regulation of transforming growth factor-beta3 and extracellular matrix proteins in acquired reactive perforating collagenosis. *J Am Acad Dermatol.* 2009;60:463-9.
6. Faver IR, Daoud MS, Su WPD. Acquired perforating collagenosis. Report of six cases and review of the literature. *J Am Acad Dermatol.* 1994;30:575-80.
7. Satchell AC, Crotty K, Lee S. Reactive perforating collagenosis: A condition that may be underdiagnosed. *Australas J Dermatol.* 2001;42:284-7.
8. Basak P, Turkmen C. Acquired reactive perforating collagenosis. *Eur J Dermatol.* 2001;11:466-8.
9. Ghosh SK, Bandyopadhyay D, Chatterjee G. Acquired reactive perforating collagenosis following insect bite. *Indian J Dermatol Venereol Leprol.* 2009;75:306-7.
10. Karpouzis A, Gitromanolaki A, Sivridis E, Kouskoukis C. Acquired reactive perforating collagenosis: Current status. *J Dermatol.* 2010;37:585-92.