

Haga usted el diagnóstico de dermatopatología

Make your own diagnosis

Wilber Javier Martínez¹, Rodrigo Restrepo²

1. Médico patólogo, *fellow* en Dermatopatología, Universidad CES, Medellín, Colombia
2. Médico dermatopatólogo; jefe, Programa de Dermatopatología, Universidad CES; docente de Dermatopatología, Universidad Pontificia Bolivariana, Medellín, Colombia

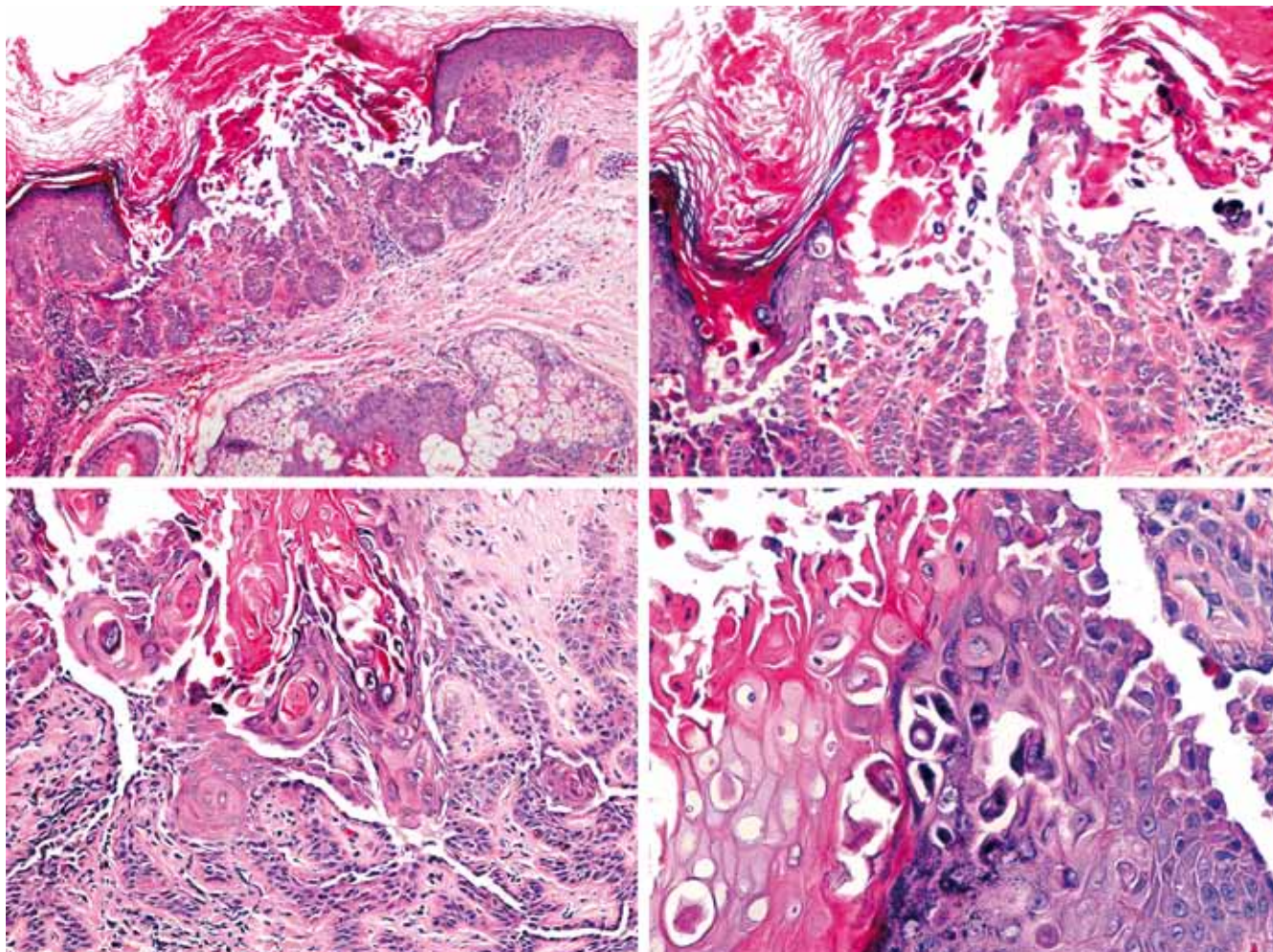


FIGURA 1. Imágenes histológicas de la biopsia tomada al paciente. Hematoxilina y eosina, 40X y 100X.

Caso clínico

Hombre de 60 años de edad, de raza blanca, con lesiones cutáneas intermitentes caracterizadas por múltiples pápulas eritematosas, pruriginosas, las cuales miden entre 1 y 3 mm y se distribuyen en la cara anterior y posterior del tórax. El prurito se intensifica con la exposición solar.

La biopsia corresponde a las imágenes histológicas que se presentan en la parte superior de la página.

HAGA USTED EL DIAGNÓSTICO DE DERMATOPATOLOGÍA PASA A LA PÁGINA 190

Correspondencia:

Wilber Javier Martínez
Email: wilberjmc@hotmail.com

Recibido: 14 de febrero de 2012.

Aceptado: 15 marzo de 2012.

No se reportan conflictos de intereses.