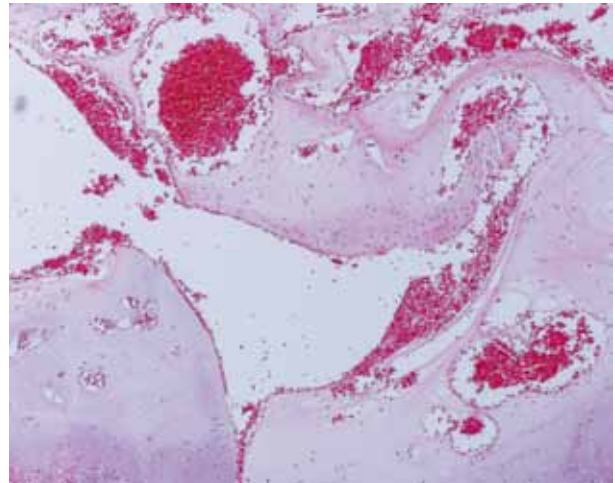
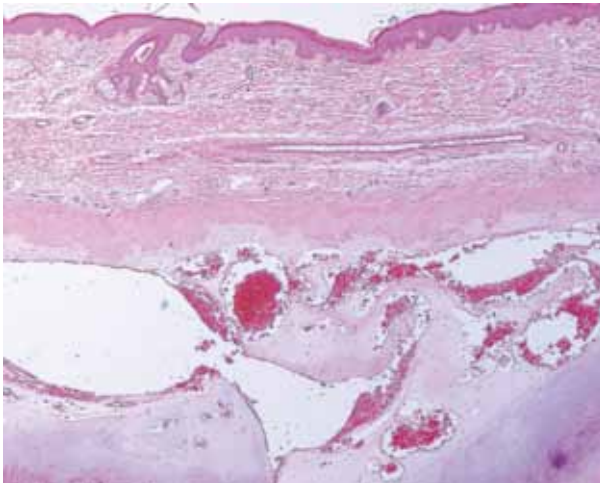


## Hombre joven con nódulo indoloro en la oreja, ¿cuál es su diagnóstico?

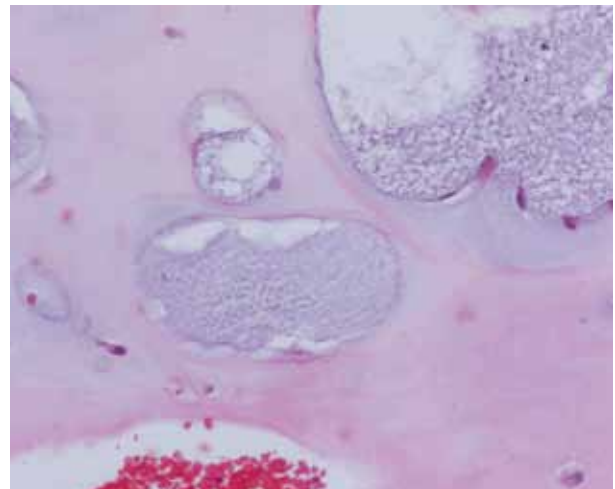
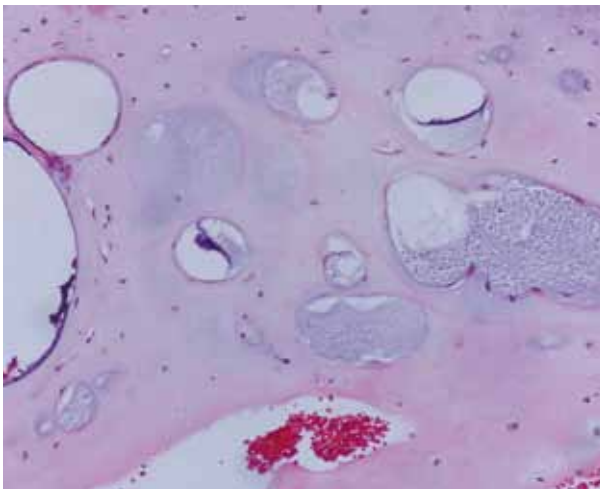
*Young man with a painless nodule on the ear, what is your diagnosis?*

**Paula Andrea López<sup>1</sup>, Alejandro Posada<sup>2</sup>**

1. Médica, residente de primer año de Dermatología, Universidad Nacional de Colombia, Bogotá, D.C., Colombia
2. Médico residente de primer año de Patología Anatómica y Clínica, Universidad Nacional de Colombia, Bogotá, D.C., Colombia



**FIGURAS 1 Y 2.** Piel de la oreja con numerosas cavidades intracartilaginosas, con eritrocitos en su interior. Hematoxilina y eosina, 2X y 4X.



**FIGURAS 3 Y 4.** Espacios intracartilaginosos sin revestimiento epitelial, unos con material mucinoso y otros con eritrocitos en su interior. Hematoxilina y eosina, 10X y 20X.

Se trata de un paciente de sexo masculino de 35 años de edad con una masa no dolorosa de crecimiento progresivo, en el hélix de la oreja derecha, de un año de evolución. Se tomó biopsia, cuyos cambios panorámicos se ilustran en las **FIGURAS 1 Y 2.**

**¿CUÁL ES SU DIAGNÓSTICO? CONTINÚA EN LA PÁG. 289**

**Correspondencia:** Alejandro Posada

**Email:** alposadare@unal.edu.co

*Recibido:* 14 de junio de 2012.

*Aceptado:* 15 agosto de 2012.

No se reportan conflictos de intereses.