

# Angioqueratoma distalseudolinfomatoso infantil: presentación de un paciente y revisión bibliográfica

*Acral pseudolymphomatous angiokeratoma of children (APACHE): Report of one patient and review of the literature*

**Alberto Saponaro<sup>1</sup>, Mario A. Marini<sup>2</sup>, Luz Stella Parra<sup>3</sup>, Jacqueline Mancipe<sup>4</sup>, Félix Vigovich<sup>5</sup>**

1. Jefe, Servicio de Dermatología, Hospital Británico de Buenos Aires. Buenos Aires, Argentina
2. Profesor titular consulto, Dermatología, Universidad de Buenos Aires. Buenos Aires, Argentina
3. Médico dermatólogo, Servicio de Dermatología, Hospital Británico de Buenos Aires. Buenos Aires, Argentina
4. Cursista, tercer año de la carrera de Especialista en Dermatología, Universidad de Buenos Aires, Argentina
5. Médico de planta, Servicio de Patología, Hospital Británico, Buenos Aires, Argentina

## RESUMEN

El acrónimo APACHE (Acral Pseudolymphomatous Angiokeratoma of Children) corresponde a una variante de losseudolinfomas cutáneos. El término fue introducido por Ramsay, et al., en 1988, cuando publicaron cinco casos de pacientes pediátricos con múltiples pápulas angiomatosas, unilaterales, que se localizaban en la región distal de las extremidades. En el estudio histopatológico se observaba un infiltrado dérmico linfocitario nodular con capilares prominentes.

En la actualidad, los nombres de “seudolinfoma de pequeñas pápulas” o “hiperplasia angiolinfocítica papulosa” serían los más convenientes, ya que no siempre se presenta en niños, es de localización distal o se observan cambios angiomatosos en el estudio de histopatología.

Se presenta el caso de una niña con una lesión distal en el segundo dedo del pie izquierdo, cuyo diagnóstico de angioqueratoma distalseudolinfomatoso infantil se hizo mediante el estudio histopatológico. Además, se hacen comentarios sobre esta rara entidad.

**PALABRAS CLAVE:** angioqueratoma;seudolinfoma; hemangioma.

## SUMMARY

Acral pseudolymphomatous angiokeratoma of children (APACHE) is a variant of cutaneous pseudolymphomas. In 1988, Ramsay, et al., reported five pediatric presenting with unilateral, multiple, persistent angiomatous papules on acral regions of the hands and feet. The histopathology of the lesions revealed a dermal lymphocytic infiltrate well circumscribed with prominent thickened capillaries.

Since the condition presents not only in childhood but also in adulthood and it is not characterized histopathologically by the presence of angiomatous features, it is compelling to change the designation to “small papular pseudolymphoma” or “papular angiolymphoid hyperplasia”.

### Correspondencia:

Luz Stella Parra  
Jacqueline Mancipe

### Email:

stellaparralacalena@hotmail.com  
jacquemancipe79@gmail.com

Recibido: 07/12/16

Aceptado: 12/07/17

### Conflictos de interés:

No se reportan conflictos de interés.

### Financiación:

Ninguna.

We present a one pediatric patient with an acral lesion (second toe of the left foot), whose diagnosis was reached through histopathology. We also make comments about this rare entity.

**KEY WORDS:** angiokeratoma; pseudolymphoma; hemangioma.

"Los primeros autores en describirlo consideraban que se trataba de un nevo vascular, pero después de nuevas publicaciones, actualmente se describe como una variante de pseudolinfoma."

## INTRODUCCIÓN

El acrónimo APACHE (Acral Pseudolymphomatous Angiokeratoma of Children) fue introducido por Ramsay, et al., en 1988 <sup>[1,2]</sup>, para nombrar una entidad clínica, el angioqueratoma pseudolinfomatoso distal infantil, aunque Crow <sup>[3]</sup> fue el primero en describirlo en 1980. Ramsay presentó cinco pacientes pediátricos con una erupción pápulo-angiomatoide, unilateral, ubicada en zonas distales, que clínicamente parecían angioqueratomas, pero cuya histopatología era llamativa por la presencia en la dermis de abundante infiltrado linfocitario nodular y capilares prominentes.

Los primeros autores en describirlo consideraban que se trataba de un nevo vascular, pero después de nuevas publicaciones, actualmente se describe como una variante de pseudolinfoma <sup>[2-6]</sup>. Solo se encontraron 38 casos reportados en la bibliografía mundial. Esta enfermedad no afecta solamente a pacientes pediátricos; hay unos pocos reportes de adultos y, además, de lesiones de localización que no son distales.

Se presenta el caso de un paciente pediátrico con diagnóstico de APACHE, al cual se arribó mediante el estudio histopatológico, y se hace una revisión bibliográfica de la entidad.

## CASO CLÍNICO

Se presenta el caso de una niña de 10 años de edad, con antecedentes de dermatitis atópica de varios años de evolución, que consultó por una lesión única asintomática de dos meses de evolución, localizada en la cara dorsomedial del segundo dedo del pie izquierdo. Se trataba de una placa elevada de superficie áspera, de color rosado-amarillento y con pequeños puntos rojo-violáceos dispersos, la cual medía 15 x 10 mm (**figura 1**).

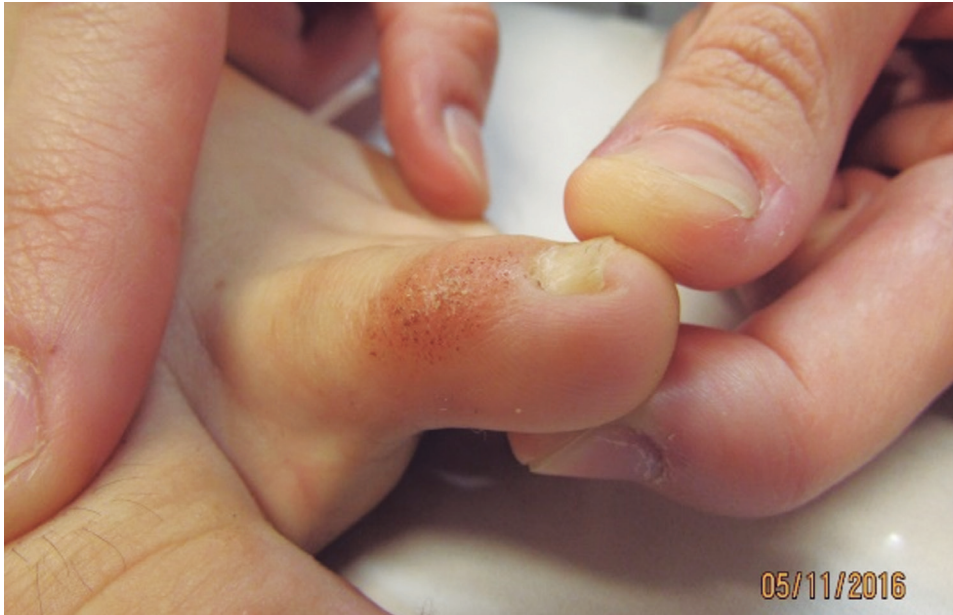Se practicó una biopsia cutánea en la que se observó

—en la epidermis—acantopapilomatosis, hiperqueratosis y moderado infiltrado inflamatorio mononuclear dérmico superficial; asimismo, se observó aumento del número de vasos sanguíneos, con endotelio prominente y dilatación de su luz (**figuras 2 y 3**). El estudio inmunológico fue positivo para los marcadores de CD3 y CD8, y negativo para los de CD20 y CD4. Estos hallazgos son coherentes con el diagnóstico de APACHE. A la madre se le informaron los resultados y aceptó el seguimiento clínico de la lesión.

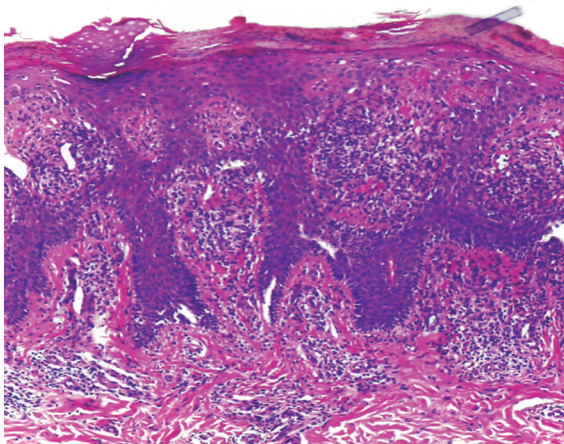
## DISCUSIÓN

El uso del acrónimo APACHE (nemotécnico) ha tomado fuerza desde que Ramsay, et al., describieron esta entidad en cinco pacientes pediátricos que presentaban pápulas acrales, unilaterales y angiomatosas, algunas de superficie queratósica y otras rodeadas por un anillo circundante hiperqueratósico, que sugerían angioqueratomas, pero cuya histopatología era llamativa por la presencia de abundante infiltrado linfocitario y capilares engrosados, en la dermis superior. En dos pacientes, se observó un infiltrado mixto de linfocitos T y B en la dermis superior en la inmunohistoquímica. Dichos autores propusieron el nombre de angioqueratoma pseudolinfomatoso acral infantil (Acral Pseudolymphomatous Angiokeratoma of Children, APACHE), al considerar que se trataba de un nevo vascular.

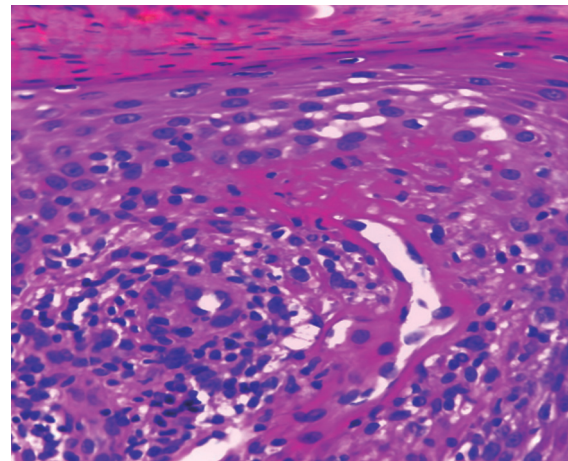
Dos años después, en una carta al editor de otra revista, Ramsay, et al., enfatizaron que la clínica de las lesiones dificultó arribar a un diagnóstico, pues, en tres de los casos, se pensó primero en el angioqueratoma de Mibelli. Concluyeron que esta nueva entidad se diferenciaba histológicamente de otras erupciones vasculares descritas, como el angioqueratoma de Mibelli o el hemangioma verrugoso, cuyas características clásicas no incluían el denso infiltrado pseudolinfomatoso dérmico del APACHE. Las publicaciones posteriores se fueron



**Figura 1.** Placa elevada y de superficie áspera, de color rosado-amarillento y con pequeños puntos rojo-violáceos dispersos.



**Figura 2.** En la epidermis se observa acanto-papilomatosis, hiperqueratosis y moderado infiltrado inflamatorio mononuclear dérmico superficial. Hematoxilina y eosina, 40X.



**Figura 3.** Moderado infiltrado inflamatorio mononuclear dérmico superficial, y aumento del número de vasos sanguíneos, con endotelio prominente y dilatación de su luz. Hematoxilina y eosina, 100X.

alejando de una etiología vascular, para acercarse más a un proceso reactivo pseudolinfomatoso. Jones, colega de Ramsay, propuso el nombre de “pápulas pequeñas linfomatoideas de las extremidades” en una publicación personal<sup>[1-3]</sup>. En 1991, Hara, et al.,<sup>[4]</sup> publicaron un caso inusual, con

distribución lineal en el dorso del dedo de la mano y compromiso ungular, en cuya histopatología se observó una reacción liquenoide y ausencia de vasos engrosados prominentes; no obstante, se diagnosticó pseudolinfoma por el abundante infiltrado linfohistiocitario en la dermis (**tabla 1, paciente N° 7**).

REVISIÓN DE CASOS PUBLICADOS EN LA BIBLIOGRAFÍA INTERNACIONAL CON EL DIAGNÓSTICO DE ENFERMEDAD DE APACHE (NIÑOS Y ADULTOS)

Paciente	Autor, año, país	Edad (años) y sexo	Duración	Sitio de la lesión	Número de lesiones	Morfología	Histopatología de la epidermis	Histopatología de la dermis	Inmunoestudios de clonalidad	Tratamiento
1	Crow, <i>et al.</i> , 1980	7 - F	3 años	Pie y tobillo	Múltiples	Pápulas rojas y nódulos unilaterales	ND	Granulomatosis reactiva	ND	ND
2	Ramsay, <i>et al.</i> , 1990, Inglaterra	2 a 13, F y M	ND	Pie y mano	Múltiples	Pápulas rojo-violáceas queratóticas o collarete queratótico en la base	Hiperqueratosis	Denso infiltrado de L, PC y algunos H; vasos sanguíneos de paredes gruesas	Dos casos LT=LB; CD4<CD8	Observación y persistencia
7	Hara, <i>et al.</i> , 1991, Japón	14 - F	5 años	Dedo de la mano	Múltiples	Pápulas rojo-violáceas, descamativas, y nódulo; disposición lineal; zonicosis? medial	Epidermis aplanada; degeneración hidrópica de la capa basal, leve hipergranulosis y paraqueratosis; epidermotropismo LT (Leu 3a+)	Denso infiltrado en banda compuesto por L, H y PC; ausencia de vasos prominentes gruesos	Infiltrado de CD4 en la parte alta; infiltrado de predominio CD8 en la parte baja, escasos CD20	No responden a esteroides IL; persistencia
8	Kaddu, <i>et al.</i> , 1994, Austria	16 - M	ND	Pie	Múltiples	Pápulas rojas descamativas y pequeños nódulos eritematosos	Acantosis de las crestas de redes en los márgenes de las lesiones, leve atrofia epidérmica en el centro	Denso infiltrado nodular en la dermis superficial compuesto por L, H y PC; vasos sanguíneos prominentes con células endoteliales tumefactas	CD20, CD45Ro+, CD3	ND
9	Kaddu, <i>et al.</i> , 1994, Austria	64 - F	1 año	Espalda	Única	Pápula roja de color marrón con descamación	Acantosis de las crestas de redes en los márgenes de las lesiones, leve atrofia epidérmica en el centro	Denso infiltrado nodular en la dermis superficial compuesto por L, H y PC; vasos sanguíneos prominentes con células endoteliales tumefactas	CD20, CD45Ro+, CD3	Escisión, sin recurrencia después de 5 años
10	Fernández, <i>et al.</i> , 1995, España	14 - M	1 mes	Tórax anterior	Única	Pápula eritematosa y de superficie queratótica y ligero collarete periférico	Collarete epidérmico con paraqueratosis	Infiltrado nodular compuesto por L, PC e H; vasos sanguíneos con paredes gruesas	ND	Escisión, sin recurrencia
11	Okada, <i>et al.</i> , 2001, Japón	52 - F	4 años	Mano	Múltiples	Pápula eritematosa, firme, asintomática	Hiperqueratosis, acantosis irregular, infiltración de células inflamatorias a la epidermis que producen espongiosis focal o microabscesos de mononucleares	Denso infiltrado de L, H y PC; vasos sanguíneos de paredes gruesas, tumefactas	CD4<CD8, bajo CD20	Observación por 2 años con periodos de exacerbación y atenuación
12	Okada, <i>et al.</i> , 2001, Japón	41 - F	1 año	Pie	Múltiples	Pápulas pequeñas dolorosas	Hiperqueratosis, acantosis irregular; infiltración de células inflamatorias a la epidermis que producen espongiosis focal o microabscesos mononucleares	Denso infiltrado L, H y PC; vasos sanguíneos de paredes gruesas, tumefactas	PC: tanto $\kappa$ y $\lambda$ , cadena	Escisión, sin recurrencia
13	Okada, <i>et al.</i> , 2001, Japón	11 - M	9 años	Antebrazo	Múltiples	Pápulas rojas y nódulos	ND	Denso infiltrado de L, H y PC; vasos sanguíneos de paredes gruesas, edematizadas	CD3, CD20, bajo CD56	Tratamiento con esteroides tópicos, mejoría parcial
14	Murakami, <i>et al.</i> , 2001, Japón	3 - F	18 meses	Mano	Múltiples	Pápulas eritemato-violáceas y nódulos linealmente dispuestos	Sin cambios epidérmicos	Denso infiltrado de L; numerosos capilares con endotelio tumefacto; H escasos y PC	T (CD3+, UCHL1/CD45RO+) y células B (L26/CD20+); CD30 negativo; H KP1/CD68+ y PC con ambas cadenas, $\kappa$ y $\lambda$ CD4=CD8, bajo CD20; PCR: T y células B, policlinalidad	Respuesta parcial a esteroides tópicos, recurrencia
15	Hagari, <i>et al.</i> , 2002, Japón	7 - F	1 año	Pie	Múltiples	Nódulos asintomáticos	Paraqueratosis focal, atrofia, licuefacción hidrópica de la capa basal, exocitosis de L	Denso infiltrado de L, H y PC	PC: tanto $\kappa$ y $\lambda$ , cadenas; PCR: T y células B, policlinalidad	Escisión
16	Hagari, <i>et al.</i> , 2002, Japón	73 - M	3 meses	Pierna	Múltiples	Nódulos asintomáticos rojo-violáceos de superficie lisa	Cambios leves en epidermis incluyendo acantosis, exocitosis focal de pocos L y licuefacción degenerativa de la capa basal	Denso infiltrado de L, H y E y pocos MNGC; vasos sanguíneos de paredes gruesas	CD4=CD8, bajo CD20; PC: tanto $\kappa$ y $\lambda$ , cadenas; PCR: T y células B, policlinalidad	Escisión
17	Okuda, <i>et al.</i> , 2002, Japón	2/F	2 años	Muñeca	Múltiples	Pápulas rojas lineales	Epidermis aplanada, degeneración hidrópica de la capa basal, hiperqueratosis focal y paraqueratosis	Dermis con infiltrado de L; número considerable de PC; capilares dilatados con paredes engrosadas	CD20+, CD45RO+	Escisión, sin recurrencia; seguimiento por 4 años
18	Ohtsuka, <i>et al.</i> , 2003, Japón	28/F	6 meses	Pie	Múltiples	Pápulas rojo-violáceas	ND	Denso infiltrado L, H y PC; vasos sanguíneos prominentes con células endoteliales tumefactas	CD3, CD20; PC: tanto $\kappa$ y $\lambda$ , cadenas	Nitrógeno líquido, mejoría parcial
19	Kiyohara, <i>et al.</i> , 2003, Corea	9/F	5 años	Pierna	Múltiples	Placa lineal escamosa de color rojo oscuro, lineal, con pápulas alrededor de la lesión	Acantosis irregular, degeneración vacuolar de la capa basal, aislados cuerpos eosinofílicos y varios L pequeños	Infiltrado linfocitario de células B y T, histiocitos y células plasmáticas, por debajo de la epidermis; presencia de primaria y folículos linfáticos secundarios; presencia vasos sanguíneos de paredes gruesas, prominentes, largos, revestidos de células endoteliales tumefactas	CD4=CD8, bajo CD20	Escisión, sin recurrencia
20	Lee, <i>et al.</i> , 2003, Corea	11 - F	ND	Pierna	Múltiples	Placa roja escamosa con componentes papulosos	Degeneración hidrópica de la capa basal, exocitosis de L	Infiltrado de L e H; aumento de PC	CD7+ (LB), CD3+ (LT); CD8<CD4 en la epidermis. PCR: cadenas pesadas de inmunoglobulinas	Aplanamiento de la lesión con corticoides tópicos, IL y láser de CO2 con recurrencia de las pápulas
21	Kim, <i>et al.</i> , 2005, Australia	13 - F	10 años	Brazo	Múltiples	Pápulas eritematosas	ND	Dermis reticular con L, H y PC; algunos vasos sanguíneos de paredes finas, dilatados con células endoteliales tumefactas	CD4=CD8, CD20 negativo	No responden a los esteroides tópicos, persistencia
22	Gansz, <i>et al.</i> , 2005, Alemania	19 - F	2 años	Pie	Múltiples	Pápulas rojo-violáceo, algunas hiperqueratóticas	ND	Dermis con infiltrado inflamatorio superficial de L, M y PC	CD20, CD79a, CD3 y CD4 y CD30	No respondió a tratamiento oral ni tópico.
23	Freire, <i>et al.</i> , 2006, Brasil	29 - F	4 años	Antebrazo	Múltiples	Pápulas eritematosas de color marrón	Epidermis normal	Proliferación linfocítica nodular	CD3, CD20; PC: tanto $\kappa$ y $\lambda$ , cadenas	No responden a esteroides tópicos; escisión, sin recurrencia.
24	Okuyama, <i>et al.</i> , 2009 Japón	21 - F	5 años	Talón	Única	Placa eritematosa	ND	Denso infiltrado nodular compuesto por L, H y PC; vasos sanguíneos de paredes gruesas	CD4=CD8, bajo CD20; PC: tanto $\kappa$ y $\lambda$ , cadenas	No responden a esteroides tópicos; escisión, sin recurrencia
25	Okuyama, <i>et al.</i> , 2009 Japón	34 - F	10 años	Muslo	Múltiples	Máculas rojo parduzcas	ND	Denso infiltrado nodular de L; vasos sanguíneos de paredes gruesas	CD4=CD8, bajo CD20; PC: tanto $\kappa$ y $\lambda$ , cadenas	Escisión, sin recurrencia
26	Okuyama, <i>et al.</i> , 2009 Japón	9 - F	7 años	Antebrazo	Múltiples	Pápulo-nódulos rojizos	ND	Infiltrado denso nodular compuesto por L	CD8<CD4, CD20; PC: tanto $\kappa$ y $\lambda$ , cadenas	No responden a esteroides tópicos; recurrencia.

F: femenino; M: masculino; L: linfocitos; H: histiocitos; E: eosinófilos; PC: células plasmáticas; MNGC: células gigantes multinucleadas; BCL: capa de células basales; VS: vasos sanguíneos; IL: intralesional; ND: no disponible; j: cadena kappa; k: cadena lambda; PCR: reacción en cadena de la polimerasa

Tabla continúa en la siguiente página

**Tabla 1.** Revisión de casos publicados en la bibliografía internacional con el diagnóstico de enfermedad de APACHE (niños y adultos)

REVISIÓN DE CASOS PUBLICADOS EN LA BIBLIOGRAFÍA INTERNACIONAL CON EL DIAGNÓSTICO DE ENFERMEDAD DE APACHE (NIÑOS Y ADULTOS)										
Paciente	Autor, año, país	Edad (años) y sexo	Duración	Sitio de la lesión	Número de lesiones	Morfología	Histopatología de la epidermis	Histopatología de la dermis	Inmunoestudios de clonalidad	Tratamiento
27	Chedraoui, <i>et al.</i> , 2010, Líbano	76 - M	5 años	Antebrazo y pierna	Múltiples	Pápulas eritemato-violáceas con mínima descamación	ND	Infiltrado denso en banda compuesto por L, H y PC; vasos sanguíneos de paredes gruesas	CD4=CD8, bajo CD20	Observación y persistencia
28	Tokuda, <i>et al.</i> , 2012, Japón	13 - F	20 meses	Muslo	Múltiples	Pápulas rojo oscuro	Hiperqueratosis sin paraqueratosis, espongirosis discreta, vacuolar, parcial alteración y exocitosis linfocitaria	Infiltrado inflamatorio denso por debajo de la epidermis en la transición a la dermis reticular; infiltrado de L en la dermis, que muestra la proliferación linfocítica nodular.	CD4=CD8	No responden a esteroides tópicos; escisión, sin recurrencia.
29	Lessa, <i>et al.</i> , 2013, Brasil	11 - F	9 años	Muñeca	Múltiples	Pápulas eritemato-violáceas	ND	Infiltrado inflamatorio superficial y profundo, compuesto de L, algunos H y moderado número de PC	CD8, bajo CD20	Escisión, sin recurrencia
30	Wagner, <i>et al.</i> , 2014, Alemania	58 - M	2 años	Pies	Múltiples	Pápulas eritematosas, agrupadas, no pruriginosas	ND	Infiltrado inflamatorio superficial	CD4=CD8, bajo CD20	No respondió a tratamiento oral; persistencia.
31	Fernández, <i>et al.</i> , 2015, España	4 - M	2 años	Pie	Múltiples	Pápulas eritematosas y placas	ND	Epidermis con hiperqueratosis, dermis con infiltrado de L	CD8>CD4, CD34 y WT-1	ND
32	McFaddin, <i>et al.</i> , 2015, Estados Unidos	10 - F	4 meses	Dedo	Múltiples	Pseudovesículas	ND	Infiltrado inflamatorio L y PC	ND	Esteroides tópicos e IL; sin recurrencia
33	Yeo YW, <i>et al.</i> , 2016, Singapur	22 - F	10 años	Antebrazo	Múltiples	Pápulas eritematosas asintomáticas	ND	Denso infiltrado L, PC y E; vasos sanguíneos dilatados con células endoteliales prominentes	CD4=CD8	Escisión, sin recurrencia
34	Yeo YW, <i>et al.</i> , 2016, Singapur	10 - F	5 años	Codo	Única	Placa bien definida con eritema central	ND	En la dermis superior, denso infiltrado nodular compuesto por L, PC y H; vasos sanguíneos prominentes	LT>LB	No responden a los esteroides tópicos; escisión, sin recurrencia.
35	Yeo YW, <i>et al.</i> , 2016, Singapur	6 - M	18 meses	Tobillo	Múltiples	Placa eritematosa con una superficie queratósica en una configuración lineal flanqueada por una pápula a cada lado	ND	Denso infiltrado difuso, superior a medio, de los L, H y PC con un aumento del número de pequeños vasos sanguíneos dérmicos	CD4=CD8	Esteroides tópicos
36	Fonia, <i>et al.</i> , 2016, Inglaterra	40 - M	8 años	Tobillo y pie	Múltiples	Pápulas hiperqueratosis rojas, sin brillo, que se agrupan formando una placa	Hiperqueratosis, paraqueratosis focal, acantosis	Vasos sanguíneos prominentes; denso infiltrado de mononucleares	Positivo CD3, CD4 y >CD8, negativo CD20	Esteroides tópicos con mejoría parcial, resolución del prurito
37	Fonia, <i>et al.</i> , 2016, Inglaterra	40 - M	20 años	Tobillo y pie	Múltiples	ND	Hiperqueratosis, paraqueratosis focal y acantosis	Vasos sanguíneos prominentes; denso infiltrado de mononucleares	Positivo CD3- CD4 y >CD8, negativo CD20	Observación y persistencia
38	Pinos, <i>et al.</i> , 2017, Ecuador	13 - F	6 años	Tobillo	Múltiples	Pápulas hiperqueratósicas angiomatosas	Cambios en la interfaz de tipo vacuola, exocitosis leve	Proliferación vascular y un denso infiltrado compuesto por linfocitos, células plasmáticas, y eosinófilos	ND	ND
39	Caso de este informe	10 - F	2 meses	Pie	Única	Placa eritematosa	Acantopapilomatosis e hiperqueratosis	Moderado infiltrado mononuclear superficial	Positivo CD3 y CD8 y negativo CD20 y CD4	Observación y persistencia

F: femenino; M: masculino; L: linfocitos; H: histiocitos; E: eosinófilos; PC: células plasmáticas; MNGC: células gigantes multinucleadas; BCL: capa de células basales; VS: vasos sanguíneos; IL: intralesional; ND: no disponible; j: cadena kappa; k: cadena lambda; PCR: reacción en cadena de la polimerasa

Kaddu, *et al.*, [5] en 1994, presentaron el primer paciente adulto con una variante clínica solitaria que no era distal (**tabla 1, paciente N° 9**). Por tal hallazgo, sugirieron el nombre de “seudolinfoma de pequeñas pápulas”.

En sintonía con los autores anteriores, Okada, *et al.*, [8] en 2001, sugirieron el nombre de seudolinfoma similar al angioqueratoma distal (acral angioqueratoma-like pseudolymphoma), enfatizando que se trataría más de un cambio seudolinfomatoso distal que de un angioqueratoma.

Con el aporte de nuevos reportes de casos, la entidad se consideró como una variedad de seudolinfoma (**tabla 1**) [9-15].

APACHE es una entidad única por su clínica, localización, edad de inicio e histopatología, que la distinguen de otros seudolinfomas. Generalmente, se pre-

senta como pápulas o tubérculos nodulares firmes, agrupados que pueden formar placas, unilaterales, algunos con distribución lineal, de color rojo violáceo o parduzco, de 1 a 5 mm de diámetro, de superficie con descamación o con un anillo circundante hiperqueratósico.

Aunque es más frecuente en la edad pediátrica, se ha detectado en pacientes adultos. Las lesiones suelen ser de localización distal.

Al analizar los 39 pacientes de la bibliografía a nuestro alcance, incluyendo el presente, el pie fue el sitio más afectado, seguido del antebrazo, la mano y la pierna. Esto difiere de los seudolinfomas, que suelen localizarse con mayor frecuencia en la cara y el cuello [6]. Aunque su nombre implica una localización distal, cabe resaltar que los pacientes 9 y 10 presentaron lesiones solitarias en el tronco [16-24]; en el paciente 7, se

acompañó de alteraciones de la lámina unguilar pues las lesiones se extendían hasta el pliegue unguilar proximal<sup>[4]</sup>. Además, por primera vez se describió un caso en gemelos idénticos adultos<sup>[27]</sup> (**tabla 1**).

En cuanto a la evolución, Ramsay, et al., fueron los primeros en informar sobre la naturaleza benigna de la entidad. Las lesiones suelen ser estables y pueden persistir por tiempo prolongado. Dos de los cinco casos pediátricos de Ramsay, fueron seguidos durante periodos prolongados (9 y 16 años, respectivamente) y las lesiones se atenuaron clínica e histológicamente<sup>[1,8]</sup>. Es rara la resolución espontánea y llama la atención la poca respuesta a los corticoides tópicos, a diferencia de lo que se observa en el pseudolinfoma común. Las lesiones solitarias únicas fueron tratadas con cirugía, sin recidivas en los controles de la evolución, y parece ser el tratamiento más efectivo. Lee, et al.,<sup>[14]</sup> sugirieron como tratamiento de elección la cirugía o un seguimiento cuidadoso del paciente, ya que no había sido posible confirmar completamente su naturaleza benigna.

En cuanto a su frecuencia según el sexo, se observó más en mujeres y hubo mayor incidencia en la población japonesa, pero esto también puede reflejar una mayor vigilancia de esta entidad en el Japón<sup>[15]</sup>.

Los estudios histopatológicos de los diferentes casos se detallan en la **tabla 1**. Lo que más distingue esta entidad de otros procesos cutáneos linfoproliferativos, es un denso infiltrado linfocitario, subepidérmico, bien circunscrito, nodular, con plasmocitos y eosinófilos ocasionales, y pocas células gigantes multinucleadas. La epidermis suprayacente al nódulo puede estar ligeramente atrófica, pero en sus bordes puede existir acantosis de las redes en las crestas. Los cambios epidérmicos van puede ser de hiperqueratosis, paraqueratosis focal, acantosis o exocitosis de linfocitos. Pueden verse vasos capilares prominentes con células endoteliales tumefactas, dentro y alrededor del infiltrado, lo cual les confiere un aspecto angiomatoso a las lesiones. Solo en un caso, el paciente 7, no se presentó esta alteración, lo que indica que no es cambio constante (**tabla 1**)<sup>[4-7]</sup>. Se postula que los cambios en el fenotipo del endotelio capilar serían producto del infiltrado linfocitario secundario a un estímulo antigénico<sup>[19]</sup>.

El inmunofenotipo del componente vascular fue positivo para CD34 y el antígeno podoplanina. La presencia de este último marcador de células linfáticas endoteliales vasculares de vasos pequeños redondos, sugiere una reacción similar a la linfangiogénesis en los vasos sanguíneos, más que una reacción similar a la angiogénica en los vasos linfáticos. En el paciente 28, ambos

marcadores fueron positivos para vasos sanguíneos y linfáticos (**tabla 1**). Esto podría indicar que los vasos inmaduros o anormales estarían siendo atacados por células infiltrantes, lo cual sería la base de la histogénesis del APACHE, que se iniciaría como un tipo de malformación vascular o hemangioma<sup>[20]</sup>.

El infiltrado dérmico está compuesto en su mayor parte por linfocitos, además de numerosos histiocitos y plasmocitos, lo cual confirma el carácter reactivo de la entidad. Según la bibliografía revisada, todavía es incierto si esta entidad pertenece a un pseudolinfoma o a una hiperplasia angiolinfoide. El denso infiltrado linfocitario con disposición nodular, hace pensar en un pseudolinfoma. En cambio, la presencia de histiocitos, plasmocitos y otras células, asociada al infiltrado linfocitario, apoya más la idea de que se trataría de una hiperplasia angiolinfoide. En ambos procesos se describe la acumulación de linfocitos reactivos como reacción a diferentes tipos de estímulos<sup>[6,17]</sup>.

Es importante complementar el estudio histopatológico con los estudios de inmunohistoquímica, para descartar linfomas cutáneos; en el APACHE, confirman la presencia de un infiltrado mixto de linfocitos T y B (**tabla 1**).

Entre los diagnósticos diferenciales clínicos, se pueden mencionar: el angioqueratoma de Mibelli, el pseudolinfoma atípico, la papulosis linfomatoide, el nevo melanocítico dérmico, el nevo de Spitz, el hemangioma, la reacción por picaduras de insectos, el nevo epidérmico, el liquen estriado, el granuloma piógeno y el tumor glómico<sup>[17-24]</sup>.

Los diagnósticos diferenciales histopatológicos son: liquen nitidus, linfadenosis benigna cutis, papulosis linfomatoidea y reacción persistente por picaduras de artrópodos (**tabla 2**).

Al analizar los 39 casos (los reportados por otros autores y el presente), se encontró que 28 casos (71 %) eran mujeres, 25 (64 %) eran niños y 34 (87 %) presentaban más de una lesión. La localización más frecuente fue en el pie y en 36 (92 %) pacientes estaban comprometidas las extremidades. Solo 3 (8 %) pacientes presentaban lesiones en el tronco y en 2 (5 %) se asociaron con distrofia unguilar.

En resumen, se presenta el caso de un paciente con angioqueratoma pseudolinfomatoso distal infantil, que es único por su apariencia clínica, localización, edad de inicio y cambios histopatológicos, que la distinguen como una variante de pseudolinfoma. Su diagnóstico se basó en el estudio histopatológico.

Según los hallazgos de este y los otros casos, se puede inferir que su localización no es exclusiva de las extremidades y que no afecta solo a los niños.

**Tabla 2.** Diagnósticos diferenciales histopatológicos

DIAGNÓSTICOS DIFERENCIALES HISTOPATOLÓGICOS		
Entidad	Clínica	Claves hispatológicas
Liquen nitidus	Pápulas pequeñas	Infiltrado compuesto más por histiocitos asociado a alteración vacuolares en la unión dermoepidérmica y la presencia de grumos de material eosinofílico en la dermis papilar.
Linfoadenosis cutánea benigna	Nódulo solitario en cara	Infiltrado superficial y profundo con presencia de centros germinales.
Papulosis linfomatoidea	Pápulas y nódulos en tronco y extremidades. Resuelven espontáneamente dejando cicatriz	Infiltrado dérmicos con grandes celular típicas CD30 +
Reacción a picadura de atrópodos persistente		Infiltrados superficial y profundos con numerosos eosinófilos

Estamos de acuerdo con otros autores en que se trata de un espectro más de los seudolinfomas cutáneos y que debería llamarse 'seudolinfoma de pápulas pequeñas' o 'hiperplasia angiolinfoide papulosa'. Dada la evolución benigna de esta enfermedad, en las lesiones difíciles de abordar quirúrgicamente por su extensión, se sugiere el control médico rutinario, y en aquellas únicas, localizadas, se sugiere la exéresis completa, ya que es la conducta terapéutica con menos recidivas.

## REFERENCIAS

- Ramsay B, Dahl MGC, Malcolm AJ, Soyer HP, Wilson-Jones E. Acral pseudolymphomatous angiokeratoma of children (APACHE). *Br J Dermatol.* 1988;119(Suppl.33):13.
- Crow KD. Case of diagnosis. *Br J Dermatol.* 1980;103(Suppl.18):78.
- Ramsay B, Dahl MGH, Malcolm AJ, W Wilson-Jones E. Acral pseudolymphomatous angiokeratoma of children. *Arch Dermatol.* 1990;126:1524-5.
- Hara M, Matsunaga J, Tagami H. Acral pseudolymphomatous angiokeratoma of children (APACHE): A case report and immunohistological study. *Br J Dermatol.* 1991;124:387-8.
- Kaddu S, Cerroni L, Pilatti A, Soyer P, Kerl H. Acral pseudolymphomatous angiokeratoma: A variant of the cutaneous pseudolymphomas. *Am J Dermatopathol.* 1994;16:130-3.
- Kerl H, Ackerman AB. Inflammatory diseases that simulate lymphomas: Cutaneous pseudolymphomas. In: Fitzpatrick TB, Wolff K, Goldsmith L, Katz S, Gilchrest B, Paller A, Leffell D. *Dermatology in general medicine.* Fourth edition. New York: McGraw-Hill; 1993. p. 1315-27.
- Fernández-Figueras MT, Puig L. Of APACHE and PALEFACES. *Am J Dermatopathol.* 1995;17:227-9.
- Okada M, Funayama M, Tanita M, Kudoh K, Aiba S, Tagami H. Acral angiokeratoma-like pseudolymphoma: One adolescent and two adults. *J Am Acad Dermatol.* 2001;45:209-11.
- Murakami T, Ohtsuki M, Nakagawa H. Acral pseudolymphomatous angiokeratoma of children: A pseudolymphoma rather than an angiokeratoma. *Br J Dermatol.* 2001;145:512-4.
- Okuda C, Ito K, Ito M. Acral pseudolymphomatous angiokeratoma of children: A case with a lesion on the wrist. *Acta Derm Venereol.* 2002;82:301-2.
- Hagari Y, Hagari S, Kambe N, Kawaguchi T, Nakamoto S, Mihara M. Acral pseudolymphomatous angiokeratoma of children: Immunohistochemical and clonal analyses of the infiltrating cells. *J Cutan Pathol.* 2002;29:313.
- Ohtsuka T, Yamazaki S. Acral angiokeratoma-like pseudolymphoma in a 28-year-old Japanese woman. *Dermatology.* 2003;207:77.
- Kiyohara T, Kumakiri M, Kawasaki T, Takeuchi A, Kuwahara H, Ueda T. Linear acral pseudolympho-

- matous angiokeratoma of children (APACHE): Further evidence that APACHE is a cutaneous pseudolymphoma. *J Am Acad Dermatol.* 2003;48:S15-7.
14. Lee MW, Choi JH, Sung KJ, Moon KC, Koh JK. Acral pseudolymphomatous angiokeratoma of children (APACHE). *Pediatr Dermatol.* 2003;20:457.
  15. Kim Y, Dawes-Higgs E, Mann S, Cook DK. Acral pseudolymphomatous angiokeratoma of children (APACHE). *Australas J Dermatol.* 2005;46:177.
  16. Freire FMZ, Filho JBS, Cintra LC, Diniz LM. Acral pseudolymphomatous angiokeratoma – a case report. *An Bras Dermatol.* 2006;81:S277-80.
  17. Okuyama R, Masu T, Mizuashi M, Watanabe M, Tagami H, Aiba S. Pseudolymphomatous angiokeratoma: Report of three cases and an immunohistological study. *Clin Exp Dermatol.* 2009;34:161.
  18. Chedraoui A, Malek J, Tamraz H, Zaynoun S, Ghani A, Ghosn S. Acral pseudolymphomatous angiokeratoma of children in an elderly man: Report of a case and review of the literature. *Int J Dermatol.* 2010;49:184-8.
  19. Freemont AJ, Ford WL. Functional and morphological changes in post-capillary venules in relation to lymphocytic infiltration into BCG-induced granuloma in skin. *J Pathol.* 1985;147:1-2.
  20. Tokuda Y, Arakura F, Murata H. Acral pseudolymphomatous angiokeratoma of children: A case report with immunohistochemical study of antipodoplanin antigen. *Am J Dermatopathol.* 2012;34:8.
  21. Fernández-Flores A, Fierro S, Larralde M. Expression of WT-1 by the vascular component of acral pseudolymphomatous angiokeratoma of children. *J Cutan Pathol.* 2015;42:50-5.
  22. Gansz B, Ständer S, Metze D. Akrale pseudolymphomatöse angiokeratome der kindheit (APACHE). *Hautarzt.* 2005;56:270-2.
  23. Wagner G, Rose C, Sachse M. Papular pseudolymphoma of adults as a variant of acral pseudolymphomatous angiokeratoma of children (APACHE). *J Dtsch Dermatol Ges.* 2014;12:423-4.
  24. Lessa P, Ferreira J, Ferreira F, Mandelbaum S, Ferreira J, Alveranga M. Acral pseudolymphomatous angiokeratoma: Case report and literature review. *An Bras Dermatol.* 2013;88(Suppl.1):39-43.
  25. McFaddin C, Greene J, Parekh P. Linear acral pseudolymphomatous angiokeratoma of children with associated nail dystrophy. *Dermatol Online J.* 2015;15:21.
  26. Yeo YW, Oon HH, Lee JS, Pan JY, Mok YJ, Ng SK. Papular angiolymphoid hyperplasia and lymphoplasmacytic plaque: A clinical and histological spectrum. *Dermatol Online J.* 2016;22:4.
  27. Fonia A, Bhatt N, Robson A, Kennedy CT. Acral pseudolymphomatous angiokeratoma of children (APACHE)-like eruption in adult identical twins. *Clin Exp Dermatol.* 2016;41:751-3.
  28. Pinos-León VH, Granizo-Rubio JD. Acral pseudolymphomatous angiokeratoma of children with rainbow pattern: A mimicker of Kaposi sarcoma. *J Am Acad Dermatol.* 2017;76(2S1):S25-7.