

Gota y sus manifestaciones dermatológicas

Gout and its dermatological manifestations

Juan Pablo Restrepo¹, Joaquín Berrío²

1. Médico internista, reumatólogo; profesor, Universidad del Quindío, Armenia, Colombia
2. Médico dermatólogo; profesor, Universidad del Quindío, Armenia, Colombia

Resumen

La gota es la artritis más común en hombres entre los 40 y los 60 años de edad. Es causada por el depósito de cristales de urato monosódico en las articulaciones y en otros tejidos luego de un tiempo prolongado de hiperuricemia. Afecta al 1% de la población estadounidense adulta y su prevalencia se viene aumentando por el incremento en la longevidad y por el uso de diuréticos y ácido acetilsalicílico. La gota es considerada como una de las manifestaciones del síndrome metabólico. Por lo tanto, no es raro encontrar algunas manifestaciones cutáneas durante el curso de la enfermedad.

PALABRAS CLAVE: gota, artritis gotosa, cristales de urato monosódico, tofos.

Summary

Gouty arthritis is more common in men between 40 and 60 years of age. It is caused by deposition of monosodium urate crystals within joints and tissues after a prolonged period of hyperuricemia. Affects 1% of the adult American population and its prevalence has been increasing by the increase in longevity, and the use of diuretics and acetylsalicylic acid. Gout is considered one of the manifestations of metabolic syndrome. Therefore, it is not uncommon to find some skin manifestations during the course of the disease.

KEYWORDS: gout, gouty arthritis, monosodic urate crystals, tophos

Introducción

La palabra gota viene del latín “gutta”, que representaba la caída del veneno en forma de gotas dentro de las articulaciones afectadas¹. Thomas Sydenham ilustró, en el siglo XVII, los hallazgos clínicos característicos de la enfermedad, pero tan sólo en 1960 McCarty y Hollander identificaron los cristales de urato monosódico en el líquido sinovial de los pacientes con gota aguda².

Epidemiología

El estudio de la incidencia y de la prevalencia de la gota ha sido difícil debido a su condición esporádica; sin embargo, el proyecto de epidemiología de Rochester encontró que la longevidad incrementada, las tendencias en la dieta, la obesidad, el síndrome metabólico, la hipertensión, el aumento del uso de diuréticos y de ácido

acetilsalicílico en dosis bajas, el trasplante de órganos y la enfermedad renal terminal, son factores de riesgo muy importantes en la patogénesis de la enfermedad³.

La gota es la artritis más común en hombres entre los 40 y los 60 años, afectándolos en 1 a 2% en el mundo occidental; la proporción hombre-mujer es de 3 a 1 en este rango de edad, pero después de los 60 años se igualan, quizá, debido a la pérdida de estrógenos en la menopausia. Otros factores de riesgo se presentan en la **TABLA 1**.

La gota es más prevalente en los países industrializados, como Estados Unidos, Gran Bretaña y China, pero también afecta en alto grado a las etnias polinesias, como los maoris⁴.

Fisiopatología

El ácido úrico es el metabolito final del catabolismo de las purinas de la dieta (un tercio de los casos) y de la

Correspondencia:

Juan Pablo Restrepo

Email: jprestrepo@gmail.com

Recibido: 5 de agosto de 2010.

Aceptado: 5 de mayo de 2011.

No se reportan conflictos de intereses.

síntesis *de novo* (dos tercios de los casos). Los humanos no tienen la enzima uricasa (oxidasa de uratos) la cual convierte el ácido úrico en alantoína, la cual es fácil de excretar por vía renal. Aproximadamente, 90% del ácido úrico es filtrado libremente por el glomérulo y reabsorbido posteriormente por un cotransportador, conocido como URAT1, que se localiza en el lado apical de la célula del túbulo renal proximal. La disminución en la excreción renal del ácido úrico es el mecanismo principal de la gota, mientras que en 10% de los casos se debe a excesiva producción del mismo⁵. Cuando la gota aparece en personas menores de 30 años, se debe sospechar un defecto enzimático: deficiencia de la transferasa de hipoxantina-guanina-fosforribosil-pirofosfato, o de transferasa del fosforribosil-pirofosfato, o aumento de la actividad de la sintetasa del fosforribosil-pirofosfato.

La gota es causada por el depósito de cristales de urato monosódico en las articulaciones o en los tejidos. Algunos factores locales, como cambios de pH ocasionados por la cetosis perioperatoria, baja en la temperatura corporal nocturna y nivel de deshidratación de la articulación, contribuyen al depósito del cristal de urato monosódico en las articulaciones.

Cualquier factor sistémico que incremente el riesgo de hiperuricemia también aumenta el riesgo de padecer gota. Por lo tanto, es importante el reconocimiento de los factores de riesgo modificables, como una dieta rica en purinas, la obesidad, el consumo de alcohol y el uso de diuréticos⁶. Los niveles de ácido úrico varían según el sexo. Los hombres tienen niveles más elevados de urato sérico en todas las edades en comparación con las mujeres. Sin embargo, después de la menopausia, la pérdida de estrógenos ocasiona una reducción en la excreción renal del ácido úrico, por lo cual sus niveles se igualan con el de los hombres después de los 60 años.

Los cristales de urato monosódico son fagocitados por mononucleares y desencadenan una respuesta inflamatoria mediante la liberación de mediadores proinflamatorios, como la interleucina 1 β , el factor de necrosis tumoral alfa y la interleucina 8^{7,8}.

Factores de riesgo para la gota

- Hipertensión
- Obesidad
- Edad avanzada
- Sexo
- Trasplante de órganos
- Síndrome metabólico
- Enfermedad renal terminal
- Niveles de ácido úrico

TABLA 1. Factores de riesgo para la gota.

Hay cuatro estadios en el desarrollo de la gota: hiperuricemia asintomática, gota aguda, período entre crisis y la gota tofácea.

La hiperuricemia asintomática se define como la elevación de los títulos de ácido úrico por encima de 7 mg/dl sin que haya manifestaciones de gota. Menos de un tercio de los pacientes con hiperuricemia asintomática desarrollan artritis gotosa. El riesgo se incrementa con la edad y grado de hiperuricemia. La duración de esta etapa es de 10 a 15 años, aproximadamente.

Posteriormente, aparece el primer episodio de crisis de gota, manifestado por edema, calor, eritema y limitación funcional en horas de la madrugada (2 a.m.-7 a.m.) en una sola articulación de los miembros inferiores, en 85 a 90% de los casos. En los restantes, la gota aguda se presenta de manera oligoarticular o poliarticular⁹. La articulación metatarso-falángica se afecta en más de 70% de los casos (podagra), aunque otras articulaciones, como el tarso, los

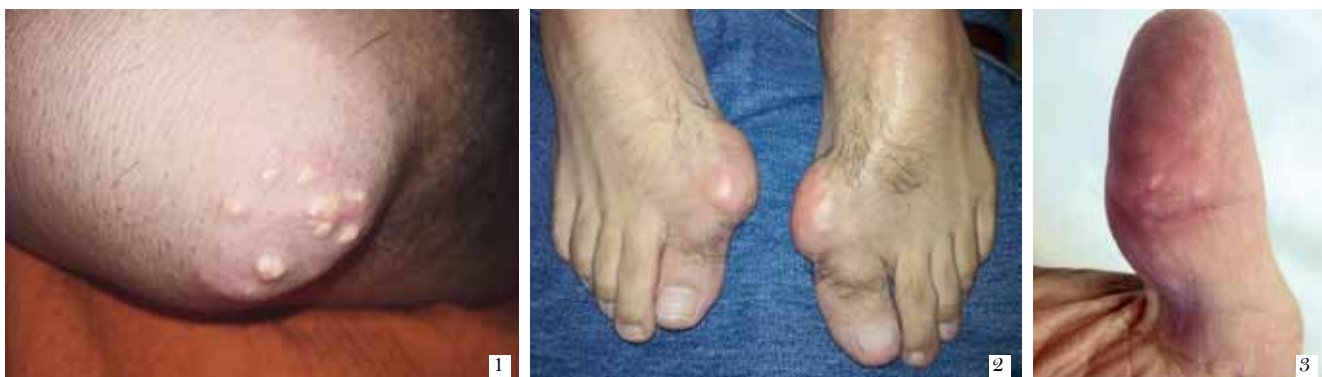


FIGURA 1. Masa en el codo que corresponde a un tofo. FIGURA 2. Tofos en la articulación metatarso-falángica. FIGURA 3. Nótese las imágenes amarillas puntiformes que corresponde a depósito de cristales de urato monosódico en el pulpejo del pulgar.

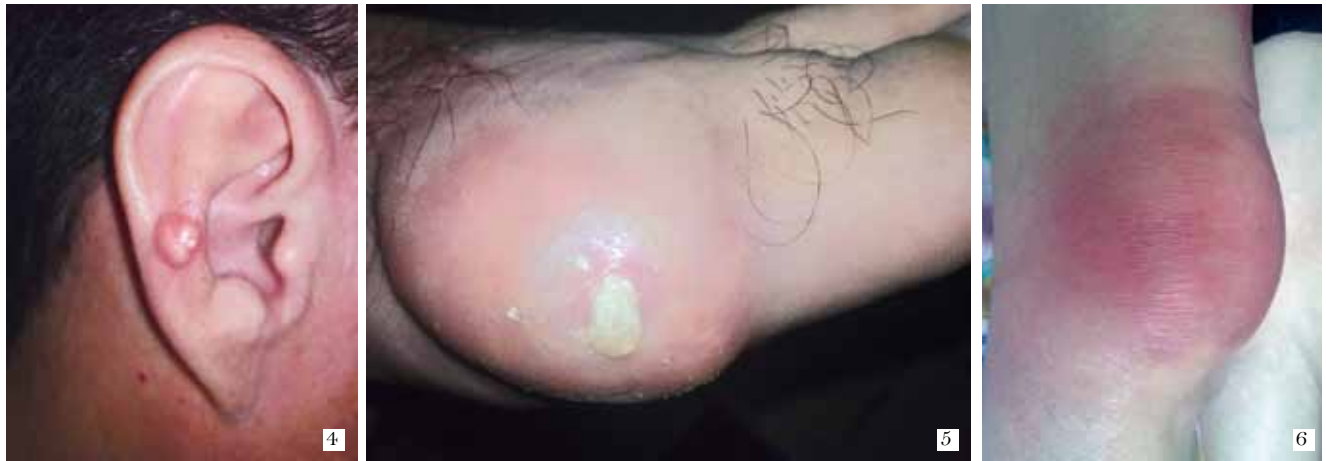

FIGURA 4. Ubicación poco común de un tofo en la antihélix. **FIGURA 5.** Tofo en la articulación metatarso-falángica que drena un material descrito como “crema de dientes”. **FIGURA 6.** Bursitis prepatelar de origen infecciosa; cuadro clínico idéntico al de una bursitis prepatelar por gota.

tobillos y las rodillas, también pueden verse comprometidas. Las articulaciones centrales, como el hombro, las caderas y la columna, rara vez se afectan debido a las mayores temperaturas que impiden la cristalización, aunque en la gota tofácea pueden verse comprometidas. La gota puede afectar las bolsas, los tendones y los ligamentos. Es de anotar que un tercio de los pacientes presenta niveles normales de ácido úrico durante las crisis^{10,11}. La duración del ataque es de una a dos semanas, y desaparece, incluso de manera espontánea.

El periodo entre crisis ocurre entre los episodios de gota aguda. Con el pasar del tiempo, las crisis duran cada vez más y los episodios entre crisis se acortan. La duración del periodo entre crisis va desde semanas hasta años.

La gota tofácea crónica se caracteriza por la aparición de tofos alrededor de las articulaciones, los cuales causan destrucción articular. Los tofos se encuentran comúnmente en los tejidos blandos, como tendones, grasa subcutánea y pabellones auriculares. Se han reportado tofos en localizaciones raras, como válvulas cardíacas, médula espinal, esclerótica, senos y aun en estrías abdominales. La gota tofácea ocurre a los 10 años o más del primer episodio de gota aguda y se diferencia de la aguda por el compromiso poliarticular con bajo grado de inflamación y en los miembros superiores.

Manifestaciones dermatológicas

Las manifestaciones cutáneas de la gota se deben a los depósitos de urato monosódico y por el efecto del tratamiento para el control de la enfermedad. Los hallazgos clínicos más característicos son: tofos, eritema periarticular, ulceraciones crónicas, paniculitis, calcificaciones cutáneas y exantema por alopurinol.

De los anteriores, los tofos representan la ma-

nifestación cutánea predominante en la gota. Los tofos se ubican, principalmente, en la bolsa oleocraneana (**FIGURA 1**), aunque a veces pueden ubicarse en los nódulos de Heberden, principalmente en mujeres ancianas que reciben diuréticos^{12,13}. También se ubican en la cara dorsal de las articulaciones interfalángicas proximales, metacarpo-falángicas y en la cara dorsal del grueso artejo (**FIGURA 2**). Una ubicación poco frecuente es en el pulpejo de los dedos¹⁴ (**FIGURA 3**) o en las orejas (**FIGURA 4**). Se ha reportado raramente la presencia de depósitos intradérmicos de urato monosódico que produce hiperpigmentación en muslos, piernas y manos¹⁵.

Los tofos pueden ulcerarse y drenar un material como “crema de dientes” (**FIGURA 5**), pero es excepcional la sobreinfección bacteriana. La paniculitis gotosa se ha descrito como lesiones nodulares en muslos que se ulceran y drenan este material, y al microscopio se demuestra la presencia de cristales urato monosódico¹⁶. El mejor tratamiento para estas lesiones es el uso de hipouricemiantes.

En la gota aguda es común encontrar eritema, edema y calor local en la articulación o bolsa comprometida, lo que simula una celulitis (**FIGURA 6**).

Las calcificaciones cutáneas se pueden presentar en la gota tofácea; sin embargo, es posible encontrarlas en la dermatomiositis y en la esclerosis sistémica (**FIGURA 7**).

Diagnóstico

El diagnóstico puede orientarse mediante una buena historia clínica que señala una monoartritis de miembros inferiores de comienzo explosivo y que mejora con los medicamentos antiinflamatorios no esteroideos. También ayuda la presencia de eritema articular que sólo se presenta en la artritis séptica, la artritis gonocócica o por

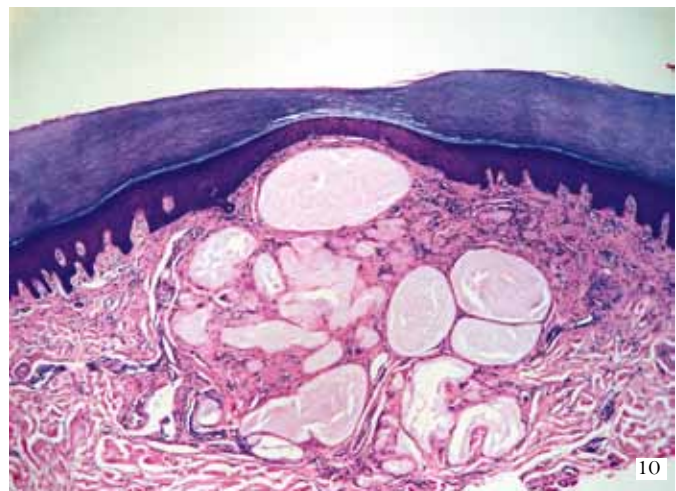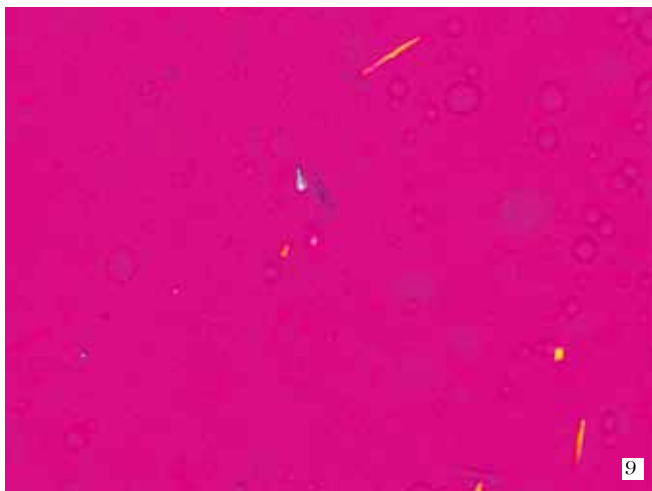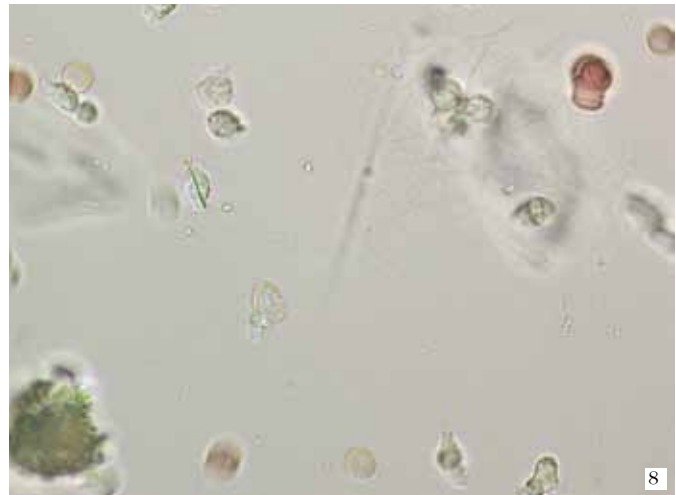


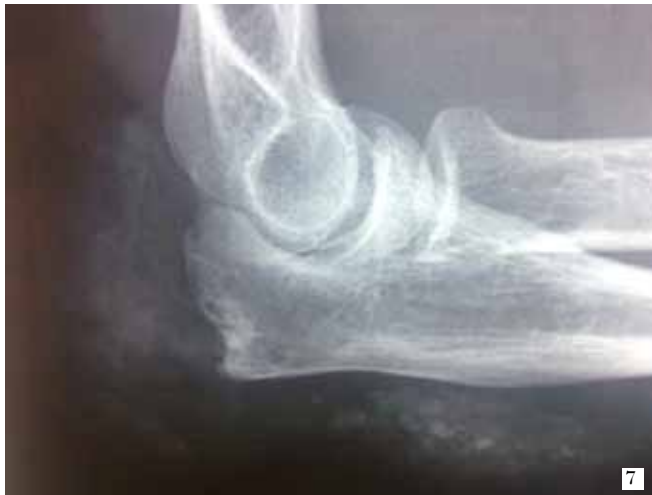FIGURA 7. Radiografía lateral de codo en la que se observa una erosión en el olecranon, con calcificaciones granulares en los tejidos blandos, lo que configura un tofo calcificado. **FIGURA 8.** Con microscopía de luz se observa un cristal de urato monosódico intracelular en forma de aguja. **FIGURA 9.** Se observan varios cristales de urato monosódico, los amarillos paralelos al compensador y los azules perpendiculares al mismo, usando un microscopio de luz polarizada. **FIGURA 10.** Se observa cristales de urato monosódico en la dermis media y profunda, rodeados por un infiltrado de macrófagos y células gigantes. (cortesía de Felipe Jaramillo)

depósito de cristales de pirofosfato, estrechando aun más los diagnósticos; pero la recurrencia de la enfermedad en la misma o en otra articulación es un hallazgo distintivo de la gota y de la enfermedad por depósito de pirofosfato.

Los datos de laboratorio, como leucocitosis, neutrofilia, elevación de la velocidad de sedimentación globular o de la proteína C reactiva, son inespecíficos ya que se pueden encontrar en las enfermedades inflamatorias articulares. La determinación de los títulos de ácido úrico durante la crisis puede ser normal en casi la mitad de los pacientes, como también es cierto que la mayoría de los pacientes con hiperuricemia nunca desarrollan gota.

Sin embargo, el diagnóstico definitivo de gota se debe hacer mediante la aspiración de líquido sinovial y la visualización de los cristales de urato monosódico en un microscopio de luz o de luz polarizada¹⁷. En ambos casos se observan unos cristales birrefringentes negativos en

forma de aguja, principalmente intracelulares (figura 8). Usando el microscopio de luz polarizada pueden verse de color amarillo, aquéllos que siguen el eje del compensador, y azules, cuando se ubican perpendicularmente al compensador (figura 9). También puede ser útil la aspiración de un tofo para confirmar el diagnóstico de gota¹⁸.

Histopatología

Después de la fijación con alcohol absoluto, en los tofos gotosos se observan agregados de cristales, lobulares, bien delimitados, de varios tamaños, que se ven como bandas compactas de agujas, birrefringentes a la luz; estos agregados están rodeados de infiltrados granulomatosos en empalizada con múltiples células gigantes de tipo cuerpo extraño, que comprometen la dermis y el tejido subcutáneo. En las fijaciones con formol, es más di-

fácil ver los cristales; se observan agregados de material amorfo, con los infiltrados alrededor¹⁹. En la figura 10 se presenta la histopatología de piel de un tofo.

Tratamiento

Las metas del tratamiento están encaminadas al control de los síntomas de los ataques agudos, el control de los factores de riesgo y la prevención de las recurrencias y de las secuelas crónicas.

Las opciones de tratamiento en la gota aguda incluyen: antiinflamatorios no esteroides (AINE), colchicina, y esteroides orales e intraarticulares. Los medicamentos de elección en esta etapa son los AINE en las dosis antiinflamatorias adecuadas, por los menos, durante siete días²⁰. No se recomienda su uso en úlcera péptica, falla cardíaca y renal, o el uso de anticoagulación. No hay diferencias en términos de eficacia entre los diferentes AINE o los inhibidores de la COX II²¹⁻²³. El aspecto terapéutico más importante es el inicio temprano del tratamiento para poder obtener mejores resultados.

La colchicina es un inhibidor de la fagocitosis de los cristales por los neutrófilos²⁴. La dosis actual de colchicina es de 1,5 mg al día. Se debe usar con cautela en casos de falla renal. Los esteroides orales y, en especial, la prednisona a dosis de 20 mg al día, son útiles en aquellos casos en que existen contraindicaciones a los AINE. Se reserva la triamcinolona (esteroide intraarticular) para la infiltración de una articulación luego de haberse descartado un proceso infeccioso. Durante esta etapa no se deben iniciar ni retirar medicamentos como el alopurinol.

Para el control de los niveles de ácido úrico existen dos alternativas: la disminución de su síntesis o el aumento de su eliminación. En el primer grupo se encuentra el alopurinol el cual inhibe la oxidasa de la xantina, enzima necesaria para la conversión de la hipoxantina y de la xantina en ácido úrico. La dosis habitual es de 300 mg al día, pero puede incrementarse hasta 900 mg diarios. Cerca de 2 % de los pacientes puede desarrollar reacciones de hipersensibilidad, la mayoría de las veces catalogadas como leves²⁵. Las manifestaciones serias de hipersensibilidad incluyen fiebre, necrólisis epidérmica tóxica, hepatitis y falla renal, cuya mortalidad puede llegar a 20 % de los casos²⁶. Como factor de riesgo más importante, se encuentra una dosis de alopurinol no ajustada a una función renal alterada.

Los uricosúricos, como el probenecid, la sulfipirazona y la benzbromarona, no se encuentran disponibles en Colombia. Se utilizan principalmente en pacientes con baja excreción de urato urinario, menor de 800 mg en 24 horas. Se requiere el consumo de dos litros de líquidos al día, alcalinización de la orina, no consumir ácido acetilsalicílico ni padecer de nefrolitiasis y tener, al menos, una

depuración de creatinina de 50 ml por minuto²⁷. El losartán, el fenofibrato y la vitamina C tienen leve efecto en la reducción de los niveles de ácido úrico y, por lo tanto, se consideran un tratamiento coadyuvante²⁸.

Han emergido nuevas alternativas en el manejo de la gota resistente al tratamiento. El febuxostat es un inhibidor no purínico de la oxidasa de la xantina que parece ser más potente que el alopurinol²⁹ y cuya principal ventaja es el no requerir ningún ajuste en la insuficiencia renal³⁰. La uricasa permite la conversión del ácido úrico en alantoína, la cual es más soluble y de fácil eliminación. Los humanos y los primates avanzados presentan una pérdida de esta enzima por mutación durante su evolución³¹. La primera forma en el mercado fue la rasburicasa (derivada de *Aspergillus flavus*) pero, infortunadamente, era muy inmunogénica^{32,33}. La forma en polietilenglicol de la uricasa (pegloticasa) permitió aumentar su vida media con menor capacidad inmunogénica. Los estudios clínicos han demostrado la rápida disminución de los niveles de ácido úrico con la consecuente eliminación de los tofos con este tratamiento³⁴⁻³⁶.

El tratamiento biológico también se ha empleado en el manejo de la gota, con resultados promisorios. La precipitación de cristales de urato monosódico en la articulación conlleva a la fagocitosis por parte de los monocitos, los cuales producen mediadores de la inflamación, como la interleucina 1 β (IL-1 β), el factor de necrosis tumoral y la interleucina 8, los cuales, a su vez, atraen a los neutrófilos a la articulación^{37,38}. Se ha demostrado que los cristales de urato monosódico inducen la producción de IL-1 β por las células mononucleares a través del "inflamatosoma"^{38,39}. Los inhibidores de la IL-1, como la anakinra, el rilonacept y el canakinumab, han demostrado ser efectivos en el control de los ataques de gota^{40,41}.

El manejo quirúrgico de las lesiones de tofos en la gota se hace por motivos funcionales o estéticos, y por supuración crónica, dolor o riesgo de infección, pero es importante aclarar que no es curativo mientras la hiperuricemia no sea controlada. Se han empleado varias técnicas, como resección simple de tofos pequeños por vía endoscópica; en los tofos grandes se ha practicado drenaje simple, raspado (*curettage*) o afeitada (*shaving*), utilizando incisiones pequeñas sobre la piel para disminuir el riesgo de necrosis cutánea^{42,43}. Si en los procedimientos de raspado hay pérdida importante de hueso, se pueden aplicar injertos óseos de manera adyuvante.

Bibliografía

1. Pande I. Update on gout. Indian J Rheumatol. 2006;1:60-5.
2. McCarty D, Hollander J. Identification of urate crystals in gouty synovial fluid. Ann Intern Med. 1961;54:452-60.
3. Arromdee E, Michet C, Crowson C, O'Fallon W, Gabriel S.

- Epidemiology of gout: Is the incidence rising? *J Rheumatol.* 2002;29:2403-6.
4. Richette P, Bardin T. Gout. *Lancet.* 2010;375:318-28.
 5. Restrepo JP, Pascual E. Gota en el anciano. *Rev Colomb Reumatol.* 2008;15:12-9.
 6. Eggebeen A. Gout: An update. *Ann Fam Phys.* 2007;76:801-8.
 7. Petrilli V, Martinon F. The inflammasome, autoinflammatory diseases and gout. *Joint Bone Spine.* 2007;74:571-6.
 8. Martinon F, Petrilli V, Mayor A, Tardivel A, Tschopp J. Gout associated uric acid crystals activate the NALP3 inflammasome. *Nature.* 2006;440:237-41.
 9. Harris M, Siegel L, Alloway J. Gout and hyperuricemia. *Ann Fam Phys.* 1999;59:925-34.
 10. McCarty D. Gout without hyperuricemia. *JAMA.* 1994;271:302-3.
 11. Urano W, Yamanaka H, Tsutani H, Nakajima H, Matsuda Y, Taniguchi A. The inflammatory process in the mechanism of decreased serum uric acid concentrations during acute gouty arthritis. *J Rheumatol.* 2002;29:1950-3.
 12. Macfarlane D, Dieppe P. Diuretic-induced gout in elderly women. *Br J Rheumatol.* 1985;24:155-7.
 13. Lally E, Zimmermann B, Ho G Jr, Kaplan S. Urate-mediated inflammation in nodal osteoarthritis: Clinical and roentgenographic correlations. *Arthritis Rheum.* 1989;32:86-90.
 14. Holland N, Jost D, Beutler A, Schumacher H, Agudelo C. Finger pad tophi in gout. *J Rheumatol.* 1996;23:690-2.
 15. Fam A, Assaad D. Intradermal urate tophi. *J Rheumatol.* 1997;24:1126-31.
 16. Snider A, Barsky S. Gouty panniculitis: A case report and review of the literature. *Cutis.* 2005;76:54-6.
 17. Lillcrap M. Gout. *Clin Med.* 2007;1:60-4.
 18. Suresh E. Diagnosis and management of gout: a rational approach. *Postgrad Med J.* 2005;81:572-9.
 19. Gout histopathology. Lever's histopathology of the skin, Ninth edition. Philadelphia: PA: Lippincott Williams and Wilkins, 2005. p. 447-448.
 20. Emmerson B. The management of gout. *N Engl J Med.* 1996;334:445-51.
 21. Maccagno A, Di Giorgio E, Romanowicz A. Effectiveness of etodolac (Lodine®) compared with naproxen in patients with acute gout. *Curr Med Res Opin.* 1991;12:423-9.
 22. Schumacher H Jr, Boice J, Daikh D, Mukhopadhyay S, Malmstrom K, Ng J, *et al.* Randomized double blind trial of etoricoxib and indometacin in treatment of acute gouty arthritis. *BMJ.* 2002;324:1488-92.
 23. Cheng TT, Lai HM, Chiu CK, Chen Y. A single-blind, randomized, controlled trial to assess the efficacy and tolerability of rofecoxib, diclofenac sodium and meloxicam in patients with acute gouty arthritis. *Clin Ther.* 2004;26:399-406.
 24. Spilberg I, Mandell B, Mehta J, Simchowicz L, Rosenberg D. Mechanism of action of colchicine in acute urate crystal-induced arthritis. *J Clin Invest.* 1979;64:775-80.
 25. McInnes G, Lawson D, Jick H. Acute adverse reactions attributed to allopurinol in hospitalized patients. *Ann Rheum Dis.* 1981;40:245-9.
 26. Hande K, Noone R, Stone W. Severe allopurinol toxicity: Description and guidelines for prevention in patients with renal insufficiency. *Am J Med.* 1984;76:47-56.
 27. Teng G, Nair R, Saag K. Pathophysiology, clinical presentation and treatment of gout. *Drugs.* 2006;66:1547-63.
 28. Schlesinger N, Dalbeth N, Pérez-Ruiz F. Gout: What are the treatment options? *Expert Opin Pharmacother.* 2009;10:1319-26.
 29. Ernst M, Fravel M. Febuxostat: A selective xanthine-oxidase/xanthine-dehydrogenase inhibitor for the management of hyperuricemia in adults with gout. *Clin Ther.* 2009;31:2503-18.
 30. Mayer M, Khosravan R, Vernillet I, Wu J, Joseph-Ridge N, Mulford D. Pharmacokinetics and pharmacodynamics of febuxostat, a new non-purine selective inhibitor of xanthine oxidase in subjects with renal impairment. *Am J Ther.* 2005;12:22-34.
 31. Ali S, Lally E. Treatment failure of gout. *Med Health RI.* 2009;92:369-71.
 32. Goldman S. Rasburicase: Potential role in managing tumor lysis in patients with hematological malignancies. *Expert Rev Anticancer Ther.* 2003;3:429-33.
 33. Yim B, Sims-McCallum R, Chong P. Rasburicase for the treatment and prevention of hyperuricemia. *Ann Pharmacother.* 2003;37:1047-54.
 34. Bomalaski J, Holtsberg F, Ensor C, Clark M. Uricase formulated with polyethylene glycol (uricase-PEG 20): Biochemical rationale and preclinical studies. *J Rheumatol.* 2002;29:1942-9.
 35. Nishimura H, Matsushima A, Inada Y. Improved modification of yeast uricase with polyethylene glycol (uricase-PEG 20): Biochemical rationale and preclinical studies. *J Rheumatol.* 2002;29:1942-9.
 36. Sundry J, Becker M, Baraf H, Barkhuizen A, Moreland L, Huang W *et al.* Reduction of plasma urate levels following treatment with multiple doses of pegloticase (polyethylene-glycol-conjugated uricase) in patients with treatment-failure gout. *Arthritis Rheum.* 2008;58:2882-91.
 37. Pope R, Tschopp J. The role of interleukin-1 and the inflammasome in gout. Implications for therapy. *Arthritis Rheum.* 2007;56:3183-88.
 38. Terkeltaub R, Zachariae C, Santoro D, Martin J, Pevere P, Matsushima K. Monocyte-derived neutrophil chemotactic factor/interleukin-8 is a potential mediator of crystal-induced inflammation. *Arthritis Rheum.* 1991;34:894-903.
 39. Martinon F, Glimcher L. Gout: New insights into an old disease. *J Clin Invest.* 2006;116:2073-5.
 40. So A, De Smedt T, Revaz S, Tschopp J. A pilot study of IL-1 inhibition by anakinra in acute gout. *Arthritis Res Ther.* 2007;9:R28.
 41. Sunny J. Progress in the pharmacotherapy of gout. *Curr Opin Rheumatol.* 2010;22:189-93.
 42. Lui T. Endoscopic resection of the gouty tophi of the first metatarsophalangeal joint. *Arch Orthop Trauma Surg.* 2008;128:521-3.
 43. Lee S. Surgical treatment of the chronic tophaceous deformity in upper extremities - the shaving technique. *J Plast Reconstr Aesthet Surg.* 2009;62:669-74.