

Uso de pomada de tacrolimus al 0,1% durante un año en niños con vitiligo

Treatment during a year with 0.1% tacrolimus ointment in young patients with vitiligo

Rosa Feltes¹, Uxúa Floristán¹, Elena Sendagorta¹, Paloma Ramírez¹, Jesús Diez-Sebastian², Raúl De Lucas Laguna¹

1. Servicio de Dermatología, Hospital Universitario La Paz, Madrid, España
2. Unidad de Bioestadística, Hospital Universitario La Paz, Madrid, España

Resumen

INTRODUCCIÓN: El vitiligo es una alteración cutánea con un carácter predominantemente autoinmunitario, caracterizada por despigmentación de la piel y del pelo. En los niños, además de ser un problema estético constituye un reto terapéutico, ya que los tratamientos estándar (fototerapia y corticosteroides) producen frecuentes efectos adversos.

MATERIALES Y MÉTODOS: En un estudio retrospectivo se evaluó la respuesta del tacrolimus tópico al 0,1 % durante un año, en 22 niños con vitiligo, en seguimiento en la Unidad de Dermatología Pediátrica del Hospital La Paz, durante el periodo comprendido de 2002 a 2008.

RESULTADOS: Se observó algún grado de repigmentación en 81,8 % de los pacientes. La repigmentación fue significativa en cara, cuello y extremidades, a los 9 meses, y en el tronco, a los 12 meses. No se observaron efectos secundarios sistémicos durante el seguimiento.

CONCLUSIÓN: El tacrolimus tópico podría considerarse como una opción terapéutica, en la población pediátrica con vitiligo.

PALABRAS CLAVE: vitiligo, piel, tacrolimus tópico.

Summary

BACKGROUND: Vitiligo is a skin disorder with a predominant autoimmune etiology, characterized by depigmentation of skin and hair. In children, this condition becomes a serious esthetic problem, as well as a therapeutic challenge, due to frequent adverse reactions caused by standard treatments (phototherapy and corticosteroids).

METHODS: A retrospective study was carried out at the Pediatric Dermatological Unit of La Paz Hospital, with patients treated between 2002 and 2008. Response after one year of treatment with topical tacrolimus 0.1% ointment in 22 young patients (2 to 16 year-old) diagnosed of vitiligo, was assessed.

RESULTS: Some degree of repigmentation was observed in 81.8% of patients. A statistical analysis showed that significant response was observed in face, neck and extremities after 9 months of treatment, while in the trunk improvement occurred after 12 months. No related adverse reactions were observed during the treatment period.

CONCLUSION: Tacrolimus ointment could be a good therapeutic option in pediatric patients affected with vitiligo.

KEYWORDS: vitiligo, skin, tacrolimus.

Correspondencia:

Rosa Feltes Ochoa

Email: rofels@hotmail.com

Recibido: 5 de septiembre de 2010.

Aceptado: 3 de enero de 2011.

No se reportan conflictos de intereses.

Introducción

El vitiligo, enfermedad cutánea que se caracteriza por la despigmentación de la piel y el pelo, afecta aproximadamente 1 a 2% de la población mundial¹. En alrededor de la mitad de los casos, la enfermedad se presenta por primera vez antes de los 20 años de vida y no hay diferencias entre razas ni entre los diferentes fototipos².

La epidemiología en la población pediátrica es similar a la de los adultos, aunque con algunas diferencias. En las niñas, el vitiligo es más frecuente que en los niños. Cuando el vitiligo se inicia en la infancia, la asociación familiar es ligeramente mayor (12 a 35%) en comparación a cuando lo hace en la edad adulta (8%). En ambos grupos, la forma clínica más común es el vitiligo vulgar; aun así, el porcentaje de pacientes con vitiligo segmentario es mayor entre los niños (alrededor de 20%). Este último dato es importante desde el punto de vista terapéutico, ya que el vitiligo segmentario es más resistente al tratamiento¹.

La asociación del vitiligo con otras enfermedades autoinmunitarias es menos frecuente en los niños, que habitualmente son sanos. La única enfermedad comúnmente asociada, es la tiroiditis autoinmunitaria de Hashimoto. Debido a que los niños experimentan frecuentes traumas cutáneos durante el juego habitual, la "koebnerización" (desarrollo de lesiones en los sitios de traumatismo) es más evidente¹. A pesar de que no es una enfermedad con un desenlace fatal o muy sintomática, los efectos del vitiligo pueden ser notables cosmética y psicológicamente³.

En su evolución, el vitiligo puede ser progresivo o estable y persistente; asimismo, existen casos aislados de regresión⁴. Son varios los tratamientos propuestos para esta enfermedad; se citan en la literatura corticosteroides tópicos, inhibidores tópicos de la calcineurina (tacrolimus y pimecrolimus), fototerapia, fotoquimioterapia

(psolarenos asociados a exposición a rayos ultravioleta A) y técnicas quirúrgicas, entre otros. En los niños, infortunadamente, los tratamientos estándar aceptados (fototerapia y corticoides tópicos) son menos útiles, ya que su uso continuado se asocia a frecuentes efectos adversos a largo plazo⁴. Por ello, en este grupo de pacientes, es necesario buscar opciones terapéuticas eficaces con buena tolerancia y pocos efectos secundarios a corto y largo plazo.

El tacrolimus (FK506), inhibidor de la actividad fosfatasa de la calcineurina, al parecer interfiere en las vías de transducción de señales que, en última instancia, detienen la transcripción de citocinas. Su acción es predominantemente en el reconocimiento de antígenos por parte de los linfocitos T⁵. Los primeros datos de su utilización en el vitiligo fueron publicados en la literatura de habla inglesa en el año 2002^{6,7}. Poco se sabe del mecanismo exacto por el que favorece la repigmentación en el vitiligo.

Por último, a diferencia de los corticoides tópicos que producen efectos secundarios locales y, en algunos casos, sistémicos, el tacrolimus tópico posee un adecuado perfil de seguridad a corto plazo y produce buenos resultados. La bibliografía consultada ofrece datos de eficacia y seguridad a largo plazo en enfermedades como la dermatitis atópica⁸; sin embargo, en el vitiligo, la mayoría de las series en las que se incluyen niños, no sobrepasan los seis meses de seguimiento⁹⁻¹³, por lo que este estudio pretende hacer una ampliación de datos sobre la utilización del fármaco en población pediátrica durante un año.

Los objetivos fueron:

Evaluar la respuesta al tratamiento con tacrolimus tópico, durante al menos un año, en pacientes con diagnóstico de vitiligo que hubieran estado en seguimiento en la Unidad de Dermatología Pediátrica del Hospital Universitario La Paz, de febrero de 2002 a junio del 2008.

Analizar las diferencias de respuesta según las varia-

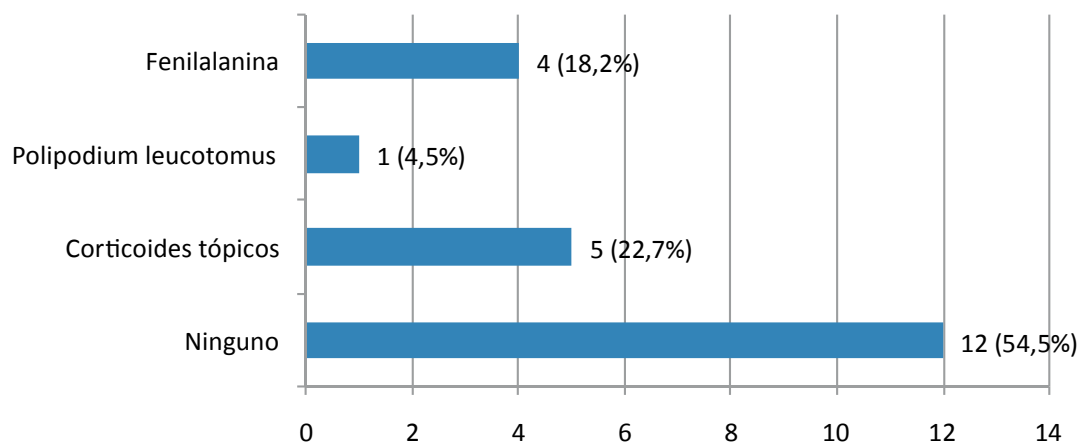


FIGURA 1. Tratamientos utilizados antes de la pomada de tacrolimus.

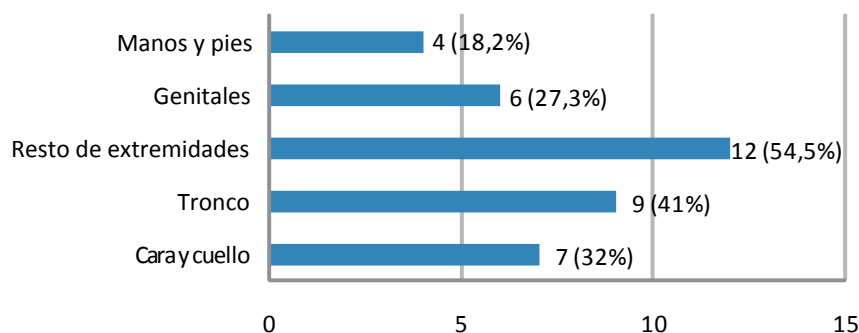


FIGURA 2. Localización de las lesiones de vitiligo.

bles demográficas (edad y sexo) y clínicas (duración de la enfermedad, antecedentes familiares y personales de otras enfermedades, localización de las lesiones, tratamientos previos).

Materiales y métodos

Se hizo un estudio observacional, longitudinal, retrospectivo, de tipo serie de casos, en el que se revisaron las historias de los pacientes con diagnóstico de vitiligo que fueron tratados con pomada de tacrolimus al 0,1 %, dos veces al día, en la Unidad de Dermatología Pediátrica del Hospital Universitario La Paz, de febrero de 2002 a junio del 2008.

La muestra estuvo compuesta por pacientes con diagnóstico de vitiligo, mayores de 2 años y menores de 17 años, y que hubieran completado, al menos, un año de tratamiento. Se obtuvieron variables sociodemográficas (edad, sexo) y clínicas (edad de inicio, antecedentes familiares y personales, alteraciones analíticas, localización de las lesiones, tratamientos previos, respuesta al tratamiento, efectos secundarios asociados).

La respuesta al tratamiento se evaluó a los 3, 6, 9 y 12 meses, teniendo en cuenta la repigmentación. Se consideraron los grados de repigmentación como inexistente o mínima (0 a 25%), moderada (26 a 50%), buena (51 a 75%) y excelente (mayor de 75%). Se estableció una variable llamada “mejoría global”, en la que dos grados de repigmentación se consideraron como un cambio hacia la mejoría, comparando el estado basal de todas las lesiones con la valoración hecha al año de tratamiento, por ejemplo, de “moderada” pigmentación antes de iniciar el tratamiento a una “excelente” repigmentación a los 12 meses.

Análisis estadístico. Los datos se analizaron con el programa SPSS®, versión 11. El análisis de frecuencias entre variables cualitativas, se hizo mediante la prueba de la X^2 o el test exacto de Fisher cuando fue necesario. La significación estadística para la comparación univariante entre variables cuantitativas, se calculó mediante

la prueba U de Mann-Whitney. El análisis de la evolución clínica de las lesiones se hizo mediante el ANOVA de medidas repetidas, junto con el test de Greenhouse-Geisser. Cuando el resultado fue significativo, se empleó el test *a posteriori* de Bonferroni para la comparación entre momentos.

Resultados

Se incluyeron 22 pacientes, 13 niños (59,1%) y 9 niñas, de edades comprendidas entre 2,8 y 16 años, con una media de edad de 7,1 años al inicio del tratamiento. La edad media de inicio fue de 4 años, con un mínimo de 6 meses y un máximo de 11 años.

En cinco pacientes (22,7%) se encontraron antecedentes familiares de vitiligo. En tres de éstos, además, se constataron otros antecedentes familiares (hipertiroidismo o hipotiroidismo y diabetes mellitus en familiares de primero y segundo grado). Antes de ser incluidos en el estudio, 10 pacientes habían recibido algún tratamiento (FIGURA 1).

La localización más frecuente de las lesiones fueron las extremidades (12 pacientes, 54,5%) excluyendo las zonas “acrales”, seguidas por el tronco en 9 pacientes (40,9%) (FIGURA 2). Revisando la cantidad de zonas afectadas en cada paciente, se observó que la mayoría presentaba afectación de una sola zona (54,5%) (FIGURA 3).

A todos los pacientes se les había realizado exámenes de laboratorio; en tres niños (13,6%) se observaron alteraciones en la función tiroidea y en uno, hipercolesterolemia. Uno de los pacientes con alteración tiroidea presentaba, además, alteración en el complemento y se le hizo diagnóstico de déficit de C1 inhibidor.

En cuanto a la mejoría con el tratamiento, globalmente y sin considerar las zonas en forma individual, se observó algún grado de repigmentación en 18 niños (81,8%) (FIGURA 4). Las manos y los pies mostraron clínicamente una repigmentación mínima o inexistente (FIGURA 5). Hubo un inicio de repigmentación en 16 pacientes en alguna zona a partir de los tres meses, en

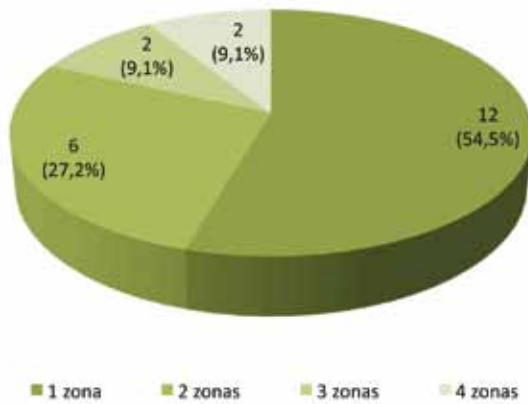


FIGURA 3. Número de zonas afectadas clínicamente por el vitiligo.

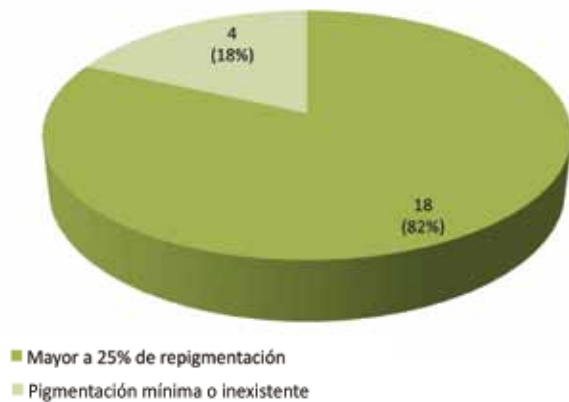

FIGURA 4. Respuesta global.

tres se observaron signos de repigmentación a partir del sexto mes, y en uno, a los 12 meses. En los que mejoraron a los seis meses (dos de los tres pacientes) y a los 12 meses, la repigmentación fue mínima.

La mejoría fue observada de manera significativa en cara y cuello a partir de los nueve meses de tratamiento ($p=0,011$), y lo mismo sucedió en las extremidades ($p<0,001$). En el tronco, la mejoría fue estadísticamente significativa a los 12 meses de tratamiento. En los genitales, aunque la mejoría fue estadísticamente significativa ($p=0,002$), no se pudo establecer el momento exacto en que esta sucedió. En las zonas “acrales”, aunque clínicamente se observó mejoría, ésta no fue estadísticamente significativa.

Comparando los pacientes con mejoría importante (de 2 grados en relación con su estado basal) con los que habían tenido poca o ninguna mejoría y considerando sólo las variables de edad de inclusión al estudio, edad de inicio, sexo o antecedentes familiares, no se encontraron diferencias estadísticamente significativas (TABLA 1).

No se observaron efectos secundarios sistémicos o

molestias locales durante el tratamiento en ninguno de los pacientes. Como único efecto asociado se observó la aparición de un episodio de herpes zóster, en un paciente, que motivó la suspensión del tacrolimus durante el cuadro clínico agudo, que se reanudó posteriormente al conseguirse una resolución completa del mismo.

Discusión

El tacrolimus, trieno macrocíclico extraído de cultivos filtrados de *Streptomyces tsukubaensis*, inhibe la actividad fosfatasa de la calcineurina al unirse a una proteína citoplásmica. Esta inhibición interfiere en las vías de transducción de señales que, en última instancia, detienen la transcripción de citocinas, incluidas las interleucinas 2, 3, 4, 5, y 8, el factor de necrosis tumoral α , y el interferon γ . Su acción se ejerce predominantemente en el reconocimiento de antígenos por parte de los linfocitos T⁵. Además, inhibe la liberación de histamina de los mastocitos, la migración de linfocitos CD4+ y CD8+, y altera la síntesis de prostaglandina D₂^{14,15}.

Por vía oral tiene un uso limitado en alteraciones cutáneas, porque posee potenciales efectos adversos, que incluyen infecciones, hipertensión, hiperglucemia, hipopotasemia, nefrotoxicidad y neurotoxicidad, e incrementa el riesgo de neoplasias¹⁵. En su uso tópico, actualmente está indicado en dermatitis atópica moderada y grave en adultos y en niños a partir de los dos años de edad¹⁶.

Sobre el mecanismo por el que favorece la repigmentación en el vitiligo, se han postulado varias hipótesis. En estudios *in vitro* hechos por Kang *et al.*¹⁷, se demostró que, a altas concentraciones, el fármaco produce un incremento del contenido de melanina. El aumento de la pigmentación, según estos autores, sería debido al resultado de la estimulación directa del tacrolimus sobre la actividad y expresión de la tirocinasa y, por lo tanto, se traduciría finalmente en la biosíntesis de la melanina. Además, la migración celular estaría aumentada por el tratamiento; esto último fue demostrado también por Lan *et al.*¹⁸, quienes observaron que la migración y la proliferación serían posibles gracias a la interacción con queratinocitos jóvenes. Un aumento en la secreción de factores de crecimiento y de metaloproteína 9, por parte de los queratinocitos influidos por el fármaco, crearía un microambiente favorable para la migración de los melanocitos. Tanto el aumento en la melanogénesis como en la migración de los melanocitos, explicaría la repigmentación en las lesiones de vitiligo que se observa clínicamente, según estos autores. Mediante biopsias de piel de pacientes con vitiligo tratados con tacrolimus tópico, se observaron cambios en el patrón de secreción de citocinas proinflamatorias después del tratamiento, en las zonas de piel repigmentadas¹⁹. Esto demuestra el

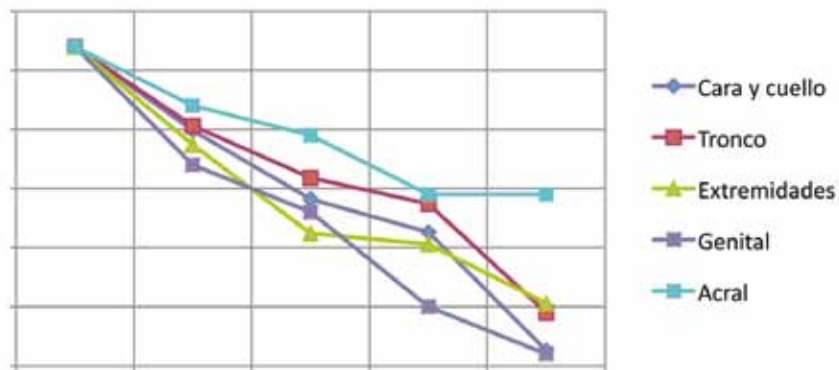


FIGURA 5. Disminución de la hipopigmentación en las diferentes zonas tratadas a lo largo del estudio.

VARIABLE		POCA MEJORÍA O NINGUNA MEJORÍA	MEJORÍA IMPORTANTE	P
Sexo	Hombre	9 (40,9%)	4 (18,2%)	NS
	Mujer	5 (22,7%)	4 (18,2%)	NS
Antecedentes familiares de vitiligo	Si	3 (13,6%)	2 (9,1%)	NS
	No	11 (50%)	6 (27,3%)	NS
Edad	de inicio de la enfermedad	5,03 (DS 2,7)	4,5 (DS 3,5)	NS
	de inicio del tratamiento	7,2 (DS 4,1)	7,1 (DS 3,4)	NS

TABLA 1. Comparación de los grupos “mejoría importante” vs “poca/ninguna mejoría”, teniendo en cuenta sexo, edad (de inicio de la enfermedad y de inicio del tratamiento) y antecedentes familiares.

* DS: desviación estándar. NS: no significativo estadísticamente

rol de los linfocitos en la patogénesis del vitiligo y que agentes inmunomoduladores, como el tacrolimus, son útiles en el tratamiento.

Grimes *et al.*¹⁹, en un estudio prospectivo con 19 adultos durante seis meses, tratados con tacrolimus en pomada al 0,1%, dos veces al día, observaron signos de repigmentación en 89 % de los pacientes. Ese mismo porcentaje de repigmentación en cara y cuello observaron Silverberg *et al.*²⁰, en un estudio retrospectivo en niños tratados con la misma pauta, durante tres meses. Las mejores tasas de repigmentación se observaron en cara y cuello, en estos dos estudios^{19,20}.

En las zonas “acrales” y genital, los resultados no han

sido óptimos, incluso utilizando tacrolimus con oclusión (manos y pies)²¹ o en combinación con rayos ultravioleta B de banda estrecha en ambas zonas²². En nuestros pacientes, en los que el tacrolimus se utilizó como monoterapia, la mejoría fue estadísticamente significativa en las lesiones genitales. Sin embargo, al igual que encontrado en la bibliografía consultada, en las zonas “acrales” la mejoría fue muy discreta y no significativa. Según algunos autores, en zonas como los pezones o los genitales, la respuesta podría ser más tardía y poco significativa debido a la ausencia de exposición a los rayos ultravioleta. Esta diferencia en la mejoría en zonas no expuestas a la luz, se ha atribuido a que los rayos ultravioleta potenciarían los

efectos del tacrolimus²³, sin descartarse la posibilidad de aumento de la carcinogénesis a largo plazo. Tanghetti *et al.* observaron que los pacientes que referían exposición solar casual, con lesiones en cabeza y cuello, obtenían mejores resultados al utilizar la pomada de tacrolimus⁹.

Se ha observado también que las zonas con más folículos pilosos, como serían la cabeza y el cuello, mostraban mayor mejoría, a diferencia de las zonas “acrales” en las que la cantidad de folículos pilosos es menor¹³. Ello no explicaría del todo la escasa mejoría en la zona genital.

Con estos datos se podría inferir que, probablemente, para el tratamiento inicial de las lesiones “acrales”, se deberían considerar en primer lugar otras alternativas terapéuticas, por ejemplo, corticoides tópicos de moderada potencia, con la premisa de que todos los tratamientos generan resultados muy pobres en estas zonas. En el caso de las lesiones localizadas en la región genital, la mejoría podría ser menor a la esperada y más tardía que en las demás zonas, por lo que, tal vez, sería necesario utilizarlo junto a otras modalidades terapéuticas y durante más tiempo, si se desea obtener mejores resultados.

En diversos estudios, el inicio de repigmentación puede ocurrir desde las tres primeras semanas de tratamiento^{11,13} o, incluso, a partir de los tres meses²⁴. El inicio de la mejoría, en este estudio, apareció se presentó a los tres meses de tratamiento en la mayoría de los pacientes, sin considerar las diferentes localizaciones. A pesar de ello, se objetivó observó repigmentación significativa a partir de los nueve meses en zonas expuesta a la luz (cara, cuello y extremidades) y a los 12 meses, en el tronco, por lo que probablemente sería necesario mantener el tratamiento durante al menos un año para observar resultados satisfactorios.

En el estudio realizado por Tanghetti *et al.*⁹, la mejoría estuvo influenciada por la edad. Sin embargo, al igual que en nuestro estudio, Choi *et al.*¹² no encontraron diferencias significativas en la respuesta en mejoría según variables como edad, sexo y duración de la enfermedad. Otras variables, como los antecedentes personales, familiares o la edad de presentación inicial del vitiligo, tampoco influyeron en la respuesta al tratamiento. En cuanto a la duración de la enfermedad y mejoría con el tratamiento, en los estudios publicados que tuvimos oportunidad de revisar, los datos son dispares. En pacientes adultos tratados con tacrolimus con oclusión, se observó una mejor respuesta en los que padecían vitiligo de larga evolución²¹; sin embargo, al comparar la respuesta de niños con lesiones de vitiligo de menos de 12 meses de evolución, con aquéllos de más de 12 meses, se vieron diferencias estadísticamente significativas, a favor de los primeros¹².

No se han observado efectos adversos graves a lo largo del seguimiento de los pacientes que se incluyeron en este estudio. Sólo a un paciente se le hizo diagnóstico

de herpes zóster, que no impidió la reintroducción del fármaco una vez resuelto el cuadro clínico. Entre los efectos adversos citados por el fabricante, se encuentran prurito, eritema, exantema local, foliculitis, parestesias y aumento de la predisposición a infecciones virales producidas por el herpes simple¹⁶. Se han descrito casos aislados de hipertrichosis²⁵ y acné focales²⁶, e incluso, la aparición de melanoma en un niño tratado con tacrolimus tópico²⁷. A pesar de esto, la eficacia y la seguridad del tacrolimus han sido estudiadas ampliamente en ensayos clínicos de asignación aleatoria con más de 12.000 pacientes con dermatitis atópica y un seguimiento mayor de tres años⁸. Al parecer, según estos estudios, el tacrolimus es una eficaz y segura alternativa, que minimiza la necesidad de corticoides tópicos en esta enfermedad, con la ventaja de que no causa atrofia cutánea. En un estudio doble ciego y de asignación aleatoria en niños con vitiligo, que comparaba el uso de pomada de tacrolimus al 0,1% con el de clobetasol al 0,05 % en crema, se observó que el tacrolimus puede ser al menos tan eficaz como el corticoide tópico, sin la aparición de atrofia cutánea y telangiectasias¹¹. Por lo tanto, el tacrolimus a corto plazo ofrece beneficios por su mejor perfil de seguridad, pero hacen falta más estudios a largo plazo en pacientes con vitiligo para confirmar que la seguridad sea buena.

Finalmente, éste es un estudio retrospectivo meramente descriptivo, con limitaciones para extraer evidencias demostrables, que debería ser contrastado con un estudio prospectivo, de asignación aleatoria, doble ciego y comparado con placebo, y con un tamaño muestral suficiente para establecer la eficacia y seguridad a largo plazo de este tratamiento de manera significativa. No se debe olvidar que existe otro fármaco inhibidor de la calcineurina, el pimecrolimus, cuya eficacia y seguridad deberían ser contrastadas con la del tacrolimus.

Conclusiones

El tacrolimus tópico es una opción terapéutica que se debe considerar en la población pediátrica con diagnóstico de vitiligo, puesto que ha demostrado una alta tasa de mejoría y un alto perfil de seguridad a corto plazo en la literatura consultada. En este estudio se aportan datos sobre la mejoría de estos pacientes durante un año de tratamiento, que respaldan las conclusiones de los estudios previos.

La mejoría con el tratamiento en los pacientes de este estudio ha sido mayor en regiones expuestas a la luz y en el tronco. La mejoría fue significativa a los nueve meses, en cara, cuello y extremidades (excluyendo, las zonas acrales), y a los 12 meses, en el tronco. En las manos y los pies, la mejoría fue inexistente o mínima.

Tras observar la concordancia entre nuestros resul-

tados, los de estudios realizados en adultos y en niños con vitiligo y niños con otras enfermedades, se podría considerar al tratamiento con tacrolimus, con posibilidad de ser realizado durante al menos un año.

Referencias

- Huggins RH, Schwartz RA, Janniger CK. Childhood vitiligo. 2007;49:277.
- Taïeb A, Picardo M. Clinical practice. Vitiligo. N Engl J Med. 2009;8:160-9.
- Whitton ME, Ashcroft DM, González U. Therapeutic interventions for vitiligo. J Am Acad Dermatol. 2008;59:713-7.
- Gawkrodger DJ, Ormerod AD, Shaw L, Mauri-Sole I, Whitton ME, Watts MJ, et al. Guideline for the diagnosis and management of vitiligo. Br J Dermatol. 2008;159:1051-76.
- Allison AC. Immunosuppressive drugs: The first 50 years and a glance forward. Immunopharmacology. 2000;47:63-83.
- Grimes PE, Soriano T, Dytoc MT. Topical tacrolimus for repigmentation of vitiligo. J Am Acad Dermatol. 2002;47:789-91.
- Smith DA, Tofte SJ, Hanifin JM. Repigmentation of vitiligo with topical tacrolimus. Dermatology. 2002;205:301-3.
- Woo DK, James WD. Topical tacrolimus: A review of its uses in dermatology. Dermatitis. 2005;16:6-21.
- Tanghetti EA. Tacrolimus ointment 0.1% produces repigmentation in patients with vitiligo: Results of a prospective patient series. Cutis. 2003;71:158-62.
- Silverberg NB, Lin P, Travis L, Farley-Li J, Mancini AJ, Wagner AM, et al. Tacrolimus ointment promotes repigmentation of vitiligo in children: A review of 57 cases. J Am Acad Dermatol. 2004;51:760-6.
- Lepe V, Moncada B, Castanedo-Cazares JP, Torres-Álvarez MB, Ortiz CA, Torres-Rubalcava AB. A double-blind randomized trial of 0.1% tacrolimus *Vs.* 0.05% clobetasol for the treatment of childhood vitiligo. Arch Dermatol. 2003;139:581-5.
- Choi CW, Chang SE, Bak H, Choi JH, Park HS, Huh CH, et al. Topical immunomodulators are effective for treatment of vitiligo. J Dermatol. 2008;35:503-7.
- Kanwar AJ, Dogra S, Parsad D. Topical tacrolimus for treatment of childhood vitiligo in Asians. Clin Exp Dermatol. 2004;29:589-92.
- Zabawski EJ, Costner M, Cohen JB, Cockerell CJ. Tacrolimus: Pharmacology and therapeutic uses in dermatology. Int J Dermatol. 2000;39:721-7.
- Skaehill PA. Tacrolimus in dermatologic disorders. Ann Pharmacother. 2001;35:582-8.
- Agencia Europea del Medicamento. Protopic. Ficha técnica. Fecha de consulta: 8 de agosto de 2009. Disponible en: <http://www.emea.europa.eu/humandocs/PDFs/EPAR/protopic>
- Kang HY, Choi YM. FK506 increases pigmentation and migration of human melanocytes. Br J Dermatol. 2006;155:1037-40.
- Lan CC, Chen GS, Chiou MH, Wu CS, Chang CH, Yu HS. FK506 promotes melanocyte and melanoblast growth and creates a favorable milieu for cell migration via keratinocytes: Possible mechanisms of how tacrolimus ointment induces repigmentation in patients with vitiligo. Br J Dermatol. 2005;153:498-505.
- Grimes PE, Morris R, Avani-Aghajani E, Soriano T, Meraz M, Metzger A. Topical tacrolimus therapy for vitiligo: Therapeutic responses and skin messenger RNA expression of pro-inflammatory cytokines. J Am Acad Dermatol. 2004;51:52-61.
- Silverberg NB, Lin P, Travis L, Farley-Li J, Mancini AJ, Wagner AM, et al. Tacrolimus ointment promotes repigmentation of vitiligo in children: A review of 57 cases. J Am Acad Dermatol. 2004;51:760-6.
- Hartmann A, Brocker EB, Hamm H. Occlusive treatment enhances efficacy of tacrolimus 0.1% ointment in adult patients with vitiligo: Results of a placebo-controlled 12-month prospective study. Acta Derm Venereol. 2008;88:474-9.
- Fai D, Cassano N, Vena GA. Narrow-band UVB phototherapy combined with tacrolimus ointment in vitiligo: A review of 110 patients. J Eur Acad Dermatol Venereol. 2007;21:916-20.
- Sardana K, Bhushan P, Kumar Garg V. Effect of tacrolimus on vitiligo in absence of UV radiation exposure. Arch Dermatol. 2007;143:119.
- Almeida P, Borrego L, Rodríguez-López J, Lujan D, Cameselle D, Hernández B. Vitiligo. Treatment of 12 cases with topical tacrolimus. Actas Dermosifiliogr. 2005;96:159-63.
- Prats I, Herranz P, de Ayala EL, de Lucas R. Focal hypertrichosis during topical tacrolimus therapy for childhood vitiligo. Pediatr Dermatol. 2005;22:86-7.
- Bakos L, Bakos RM. Focal acne during topical tacrolimus therapy for vitiligo. Arch Dermatol. 2007;143:1223-4.
- Mikhail M, Wolchok J, Goldberg SM, Dunkel IJ, Roses DF, Silverberg NB. Rapid enlargement of a malignant melanoma in a child with vitiligo vulgaris after application of topical tacrolimus. Arch Dermatol. 2008;144:560-1.