

# Macrolipodistrofia: Reporte de dos casos

Macrodystrophia lipomatosa

**Alejandra Sañudo Pérez**

**Amparo Ochoa Bravo**

**Juan Carlos Wolff Idárraga**

**Luis Alfonso Correa Londoño**

## RESUMEN

**L**a macrolipodistrofia es una entidad de presentación poco frecuente. Es una forma de gigantismo localizado, congénita y no hereditaria.

Se presentan dos casos de esta afección inusual. El primero, de una paciente de sexo femenino, de 15 años de edad, quien desde el nacimiento presenta aumento progresivo de tamaño del brazo y la mano derechos y de tres dedos de la mano izquierda. El segundo caso clínico es de una paciente de sexo femenino, de ocho meses de edad, quien desde el nacimiento presenta gigantismo localizado en el pie izquierdo, que compromete los arcos y el antepié.

**Palabras clave:** macrolipodistrofia, fibrolipomatosis, gigantismo localizado.

## SUMMARY

Macrodystrophia lipomatosa is a rare entity. It is a way of localized gigantism, congenitus, and without heritage.

We show two cases of this unusual affection. The first one is from a fifteen-year-old female patient who since her birth shows a progressive rise in size on right arm and forearm and three fingers from left hand. The second clinical

case is of an eight-months-old female patient, who since her birth shows localized gigantism on left feet affecting the toes and the forefoot.

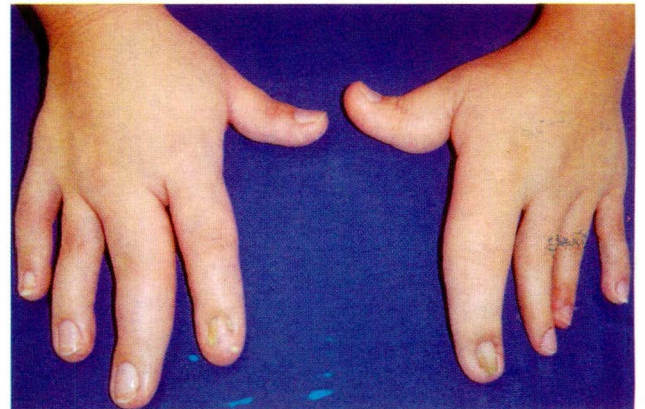
**Key words:** macrodystrophia lipomatosa, localized gigantism.

## CASOS CLINICOS

### Caso 1

Paciente de sexo femenino, de 15 años de edad, quien desde el nacimiento presenta aumento progresivo del tamaño del brazo y la mano derechos y de tres dedos de la mano izquierda. No hay antecedentes personales ni familiares de importancia.

Al examen se aprecia gigantismo localizado, que compromete tanto tejidos blandos como óseos. Adicionalmente se encuentran linfangiectasias en la cara interna del brazo derecho, oncodistrofia y pterigios ungueales en el segundo arto de ambas manos (Figura 1).



**Figura 1.** Se aprecia gigantismo localizado en los miembros superiores.

**Alejandra Sañudo Pérez**, Residente de Dermatología, Universidad de Antioquia.

**Amparo Ochoa Bravo**, Dermatóloga Docente, Universidad de Antioquia.

**Juan Carlos Wolff Idárraga**, Dermatopatólogo, Docente Universidad de Antioquia.

**Luis Alfonso Correa Londoño**, Médico Patólogo Congregación Mariana, Docente en Dermatopatología Universidad de Antioquia

## Macrolipodistrofia: Reporte de dos casos

La paciente actualmente está en manejo con terapia compresiva, rehusándose al tratamiento quirúrgico.

### Caso 2

Paciente de sexo femenino, de ocho meses de edad, quien desde el nacimiento presenta gigantismo localizado en el pie derecho que compromete los arcos y el antepié (Figura 2). Antecedentes personales y familiares negativos.

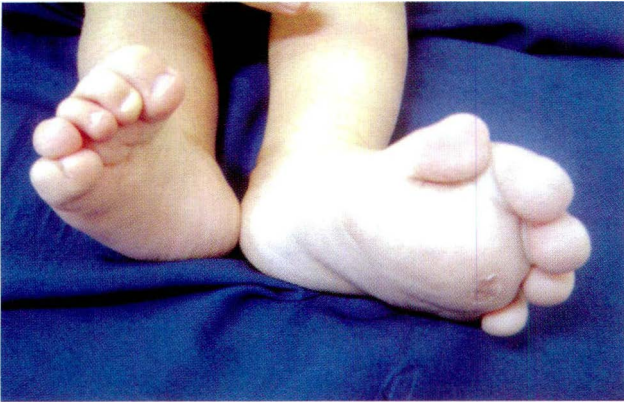

Figura 2. Se aprecia aumento de tamaño del pie izquierdo en relación con su contralateral.

En la radiografía se observa hiperdesarrollo de las estructuras óseas y los tejidos blandos en el pie izquierdo. En la tomografía se puede apreciar que los tejidos blandos comprometidos corresponden con la densidad del tejido graso (Figura 3).

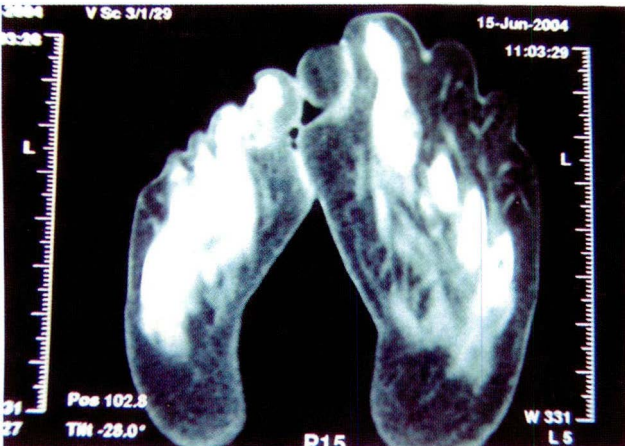

Figura 3. Tomografía axial computarizada que demuestra compromiso óseo y de tejidos blandos

La biopsia informa una leve hiperqueratosis con aplastamiento de la red de crestas epidérmicas, una dermis hipocelular pero esencialmente normal y proliferación de células adiposas maduras (Figura 4).

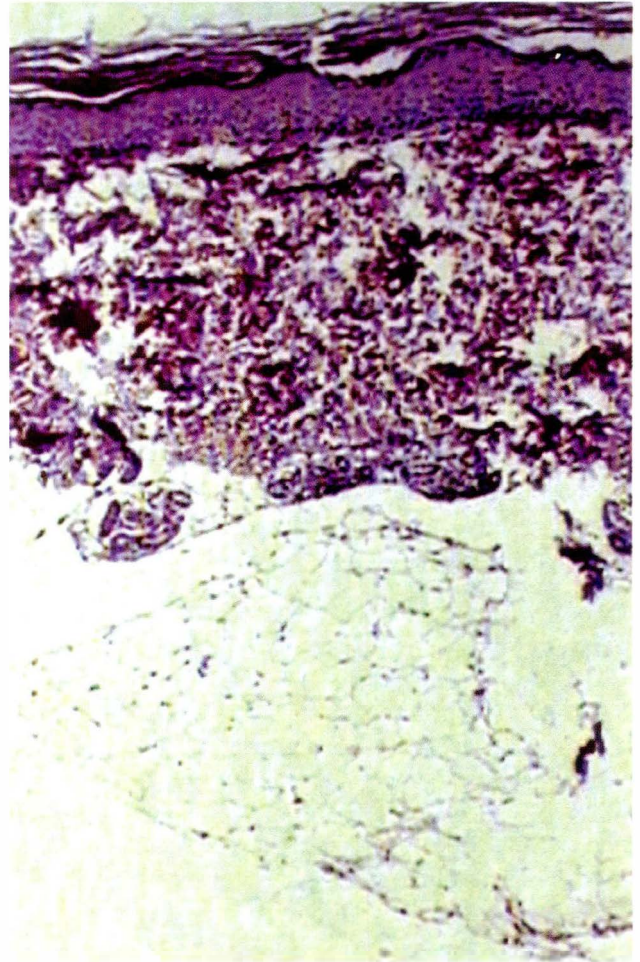


Figura 4. Visión panorámica del tejido donde se observa aumento de tejido adiposo maduro.

Actualmente está pendiente el manejo quirúrgico por la corta edad de la paciente.

### DISCUSIÓN

La macrolipodistrofia fue descrita inicialmente por Feris en 1925.<sup>1</sup> Es una forma de gigantismo localizado, que ge-

## **Macrolipodistrofia: Reporte de dos casos**

neralmente se detecta desde el nacimiento y compromete la parte distal de una extremidad.

El compromiso es frecuentemente unilateral, con sobrecrecimiento del tejido graso pero también de las estructuras óseas involucradas.<sup>2</sup>

En la histopatología se encuentra proliferación del tejido adiposo que en ocasiones puede invadir estructuras nerviosas.

Se cree que hay una influencia trófica neural como mecanismo fisiopatológico en esta entidad.<sup>3</sup>

Aunque la macrolipodistrofia es una enfermedad benigna, conlleva un grado importante de deformidad y discapacidad, lo que motiva la búsqueda de un tratamiento efectivo.<sup>4</sup>

El manejo de esta alteración es esencialmente quirúrgico. Se recomienda que el abordaje sea realizado por etapas y, aunque aún hay controversia, algunos autores sugieren que la corrección debe iniciarse después de los cuatro años de edad.<sup>2,4</sup>

## **Bibliografía**

1. Feris H. Macrodystrophia lipomatosa progressiva. *Virchow's Arch Pathol. Anat Physiol Klin Med* 1925; 260:308-368.
2. Watt AJ, Chung KC. Macrodystrophia Lipomatosa: a reconstructive approach to gigantism of the Foot. *J Foot Ankle Surgery* 2004; 43(1):51-5.
3. Bailey EJ, Thompson FM, Bohne W, Dyal C. Macrodystrophia Lipomatosa of the foot: a report of three cases and literature review. *Foot Ank Int* 1997; 18(2): 89-93.
4. Turra S, Santini S, Cagnoni G, Jacopetti T. Gigantism of the foot: our experience in seven cases. *J Ped Orthop* 1998; 18(3): 337-45.

