

Anatomía quirúrgica de la cara - Implicaciones oncológicas.

Anatomía quirúrgica de la cara - Implicaciones oncológicas. Unidades estéticas - Líneas de tensión - Regiones anatómicas

Quirurgical anatomy of the face. Oncological implications. Stetic unities- Tension lines- Anatomic regions.

César González Ardila

Álvaro Acosta de Hart

Xavier Rueda Cadena

Ana Francisca Ramírez Escobar

El Instituto Nacional de Cancerología se ha convertido en centro de referencia obligado no sólo local sino también nacional en el diagnóstico y manejo de gran parte de la patología tumoral cutánea.

Una de las dificultades en el enfoque diagnóstico y terapéutico de los pacientes con patología tumoral es el desconocimiento por parte del médico remitente de la adecuada localización anatómica de la lesión, lo cual es vital a la hora de establecer las características de la misma y por lo tanto definir el manejo más adecuado.

Este tipo de premisas toman mayor relevancia en entidades donde la preservación de tejido sano significa, para muchos pacientes, la diferencia quirúrgica para la realización de una reconstrucción estéticamente aceptable.

Es de interés, entonces, difundir un material didáctico de fácil aceptación que nos permita utilizar un lenguaje común de localización anatómica, que apoye la adecuada remisión del paciente y además ofrezca datos útiles de implicación oncológica, tales como la subdivisión de unidades estéticas, líneas de tensión de la cara y regiones anatómicas de la cara.

César González Ardila, Dermatólogo. Universidad El Bosque Hospital Simón Bolívar.

Álvaro Acosta de Hart, Jefe del departamento de Dermatología. Instituto Nacional de Cancerología. Profesor Asociado de la Universidad Nacional de Colombia

Xavier Rueda Cadena, Dermatólogo Oncólogo. Instituto Nacional de Cancerología

Ana Francisca Ramírez Escobar, Dermatóloga Oncóloga. Instituto Nacional de Cancerología

Asociación Colombiana de Dermatología Oncológica

Correspondencia: César González Ardila. Calle 65 No 9- 07 Apto 604. Tel 345 0139 Bogotá.

E-mail: drcesargonzalez@yahoo.com.ar

OJO	
1.	Párpado superior
2.	Párpado inferior
3.	Canto interno
4.	Canto externo
NARIZ	
5.	Dorso
6.	Vertiente nasal
7.	Punta nasal
8.	Ala nasal
9.	Columnela
10.	Triángulo blando
LABIO	
11.	Filtrum
12.	Piel de labio superior
13.	Vermillón del labio superior
14.	Vermillón del labio inferior
15.	Piel de labio inferior
MENTÓN	
16.	Mentón
MEJILLA	
17.	Región infraorbitaria
18.	Región mandíbula
19.	Región preauricular
20.	Región cigomática
FRENTE	
21.	Región glabellar
22.	Región central
23.	Región ciliar
24.	Región temporal
25.	Sien

Anatomía quirúrgica de la cara - Implicaciones oncológicas.




Figura 1.

PABELLÓN AURICULAR	
26.	Hélix
27.	Antihélix
28.	Concha
29.	Lóbulo
30.	Fosa triangular
31.	Trago
32.	Antitrago
SURCOS	
33.	Nasogeniano
34.	Melolabial
35.	Nasolabial
36.	Labiomental




Figura 2.

Anatomía quirúrgica de la cara - Implicaciones oncológicas.




Figura 3.

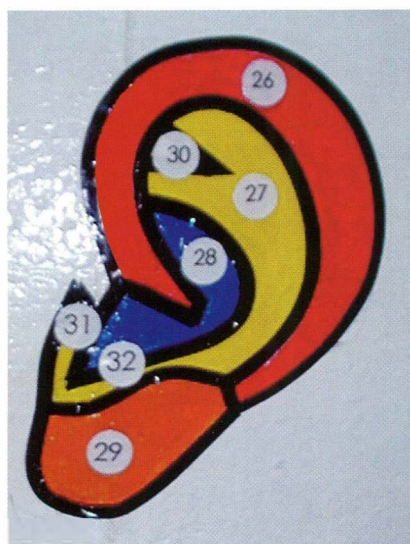


Figura 4.




Figura 5.

Anatomía quirúrgica de la cara - Implicaciones oncológicas.

Bibliografía

1. Larrabee WF, Sherris DA. Principles of Facial Reconstruction. Philadelphia: Lippincott-Raven; 1995. p 34-119.
2. Salasche, S. Bernstein, G. Senkarik, M. Surgical anatomy of the skin. California. Appleton & Lange; 1988. p 3-14.