Acroqueratodermia acuagénica siríngea

Aquagenic syringeal acrokeratodermia

Carolina A. Palacio Valencia

Fernando Bulla

Bernardo Castro

RESUMEN

SE PRESENTA el caso de una paciente de 16 años de edad con cuadro de tres meses de evolución consistente en pápulas acrómicas y edematosas en la región palmar bilateral, simétricas, con dolor tipo ardor, que inicia quince minutos después de sumergir las manos en agua y ceden posteriormente al secado. La clínica e histopatología ayudaron al diagnóstico de acroqueratodermia acuagénica siríngea.

La acroqueratodermia acuagénica siríngea es una condición inusual de las palmas de las manos caracterizada por pápulas y placas, planas, hipopigmentadas, simétricas, con prominencia del conducto ecrino que llega a ser más pronunciado con la exposición al agua.

Palabras clave: acroqueratodermia, acuagénica

SUMMARY

We show the case of a 16 year-old-female patient with three months of evolution of bilateral symmetric achromic and edematous papules on palms associated to pain that begins 15 minutes after she submerges her hands in water and disappears with the dried of her hands.

The clinical evolution and histopathology help to the diagnosis of aquagenic syringeal acroqueratodermia.

Aquagenic syringeal acrokeratodermia is an unusual condition of the palms that has been characterized by symmetric, hypopigmented, flat-topped papules and plaques with eccrine duct prominence that becomes more pronounced on exposure to water.

Histopathologically, hyperkeratosis and dilated eccrine ostia are seen.

Key words: Aquagenic, acrokeratoderma.

Carolina A. Palacio Valencia, *RI de Dermatología. Universidad Militar Nueva Granada. Bogotá.*

Fernando Bulla, *Docente de Dermatología. Hospital Militar Central. Bogotá.*

Bernardo Castro, *Docente de Dermatología. Hospital Militar Central.*

Correspondencia:

Carolina A. Palacio. Email: caropalacio79@hotmail.com

CASO CLÍNICO

Se presenta el caso de una paciente de 16 años de edad, quien consultó por cuadro de tres meses de evolución consistente en lesiones blanquecinas en las palmas de las manos que se presentaban quince minutos después de sumergir las manos en agua, asociado a dolor tipo ardor; sin otros síntomas a la revisión de sintomas por sistemas.

La paciente tenía antecedentes personales de atopía, eritema fijo por medicamentos e hiperhidrosis palmoplantar.

Entre los antecedentes familiares se encontró melanoma maligno en la abuela materna.

Al examen físico la paciente presentaba pápulas acrómicas y edematosas en la región palmar de ambas manos, simétricas (Figuras 1 y 2).

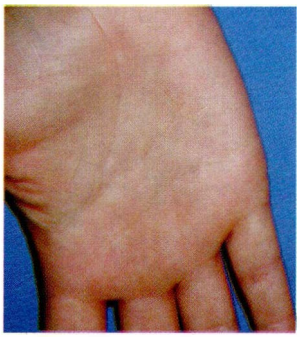

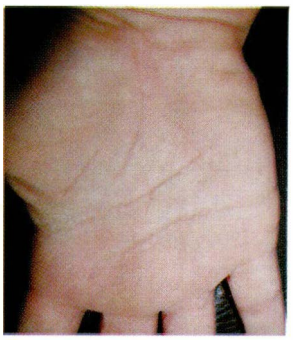

Figuras 1y 2: Sutiles pápulas acrómicas en la región palmar.

La biopsia de lesión de la región palmar con hematoxilina - eosina muestra epidermis con hiperqueratosis ortoqueratósica con dilatación del ostio del ducto ecrino. La dermis es de aspecto histológico normal (Figuras 3 y 4).

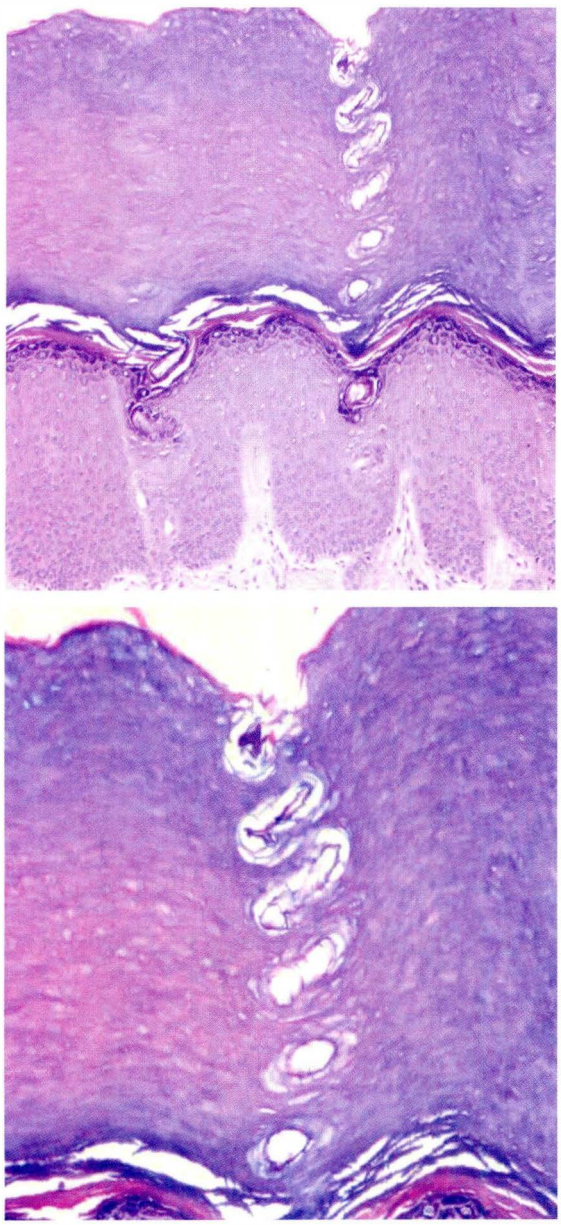

Figuras 3 y 4: Epidermis con hiperqueratosis y dilatación del ostio del ducto ecrino.

Se inició tratamiento con clorhidróxido de aluminio hexahidratado al 25% tópico, oclusivo, diariamente, con lo cual presentó disminución de los síntomas.

DISCUSIÓN

La queratodermia palmar acuagénica es una queratodermia palmoplantar adquirida, infrecuente, la cual se manifiesta después de una corta exposición al agua.[1]

Un artículo publicado por English y Mc Collough[2] describió dos casos; el primero, era de una paciente que presentaba una queratodermia palmoplantar dolorosa, episódica, adquirida, caracterizada por pápulas blanquecinas translúcidas, de tres a cuatro años de evolución, las cuales aparecían sobre las palmas de las manos y las plantas de los pies por la exposición prolongada al agua. El segundo caso reportado fue la hermana de la paciente, quien fue afectada de manera similar y además mostraba hiperhidrosis palmar. Ambas pacientes presentaron remisión espontánea de los síntomas, y los autores la denominaron acroqueratoderma papulotranslúcida reactiva transitoria, por su apariencia clínica similar a la acroqueratoderma papulotranslúcida hereditaria.[3]

Cuadro 1

Acroqueratodermia Acuagénica Siríngea	Acroqueratodermia Papulotranslúcida Hereditaria
Adquirida	Herencia autosómica dominante
Mujeres adolescentes	Hombres y mujeres
Ductos ecrinos dilatados	Ductos ecrinos normales
Sintomática	Asintomática
Mejoría espontánea / mejoría con cloridróxido de aluminio hexahidratado al 25%	Persistente

El mecanismo exacto por el cual el clorhidróxido de aluminio actúa en esta condición es desconocido.[1]

Mac Cormack[4] reportó dos pacientes con inicio de su cuadro durante la segunda década de la vida, con engrosamiento simétrico sobre las palmas de las manos que se hacía más prominente después de la exposición al agua, asociado a sensación urente y dilatación del ducto ecrino.

El origen de la patología se reporta como desconocido, pero el ostio del ducto ecrino dilatado a la histopatología sugiere una aberración del ducto sudoríparo.

Reportes previos describen el signo "Mano en el balde",[1,4] refiriéndose a los cambios en la piel visibles cuando las manos son sumergidas en agua.

CONCLUSIÓN

Presentamos este caso por ser una entidad poco frecuente, de origen no determinado, consistente en queratodermia adquirida en mujeres adolescentes, desencadenada por la corta exposición al agua, que a la clínica se presentaba con pápulas acrómicas en la región palmar asociadas a dolor tipo ardor que cedía una vez suspendido el estímulo, y que puede acompañarse de hiperhidrosis palmoplantar. La paciente presentó mejoría al tratamiento con clorhidróxido de aluminio.

Bibliografía

1. Yan AC, Aasi SZ, Alms WJ, James WD, Heymann WR, Paller AS et al. Acuagenic Palmoplantar Keratoderma. J Am Acad Dermatol 2001; 44 (4): 696 - 9.
2. English JC, McCollough ML. Transient reactive papulotranslucent acrokeratoderma . J Am Acad Dermatol 1996; 34: 686-7
3. Onwukwe MF, Mihm Mc, Toda K. Hereditary papulotranslucent acrokeratodermia. Arch Dermatol 1973; 108(1): 108 - 1
4. Mac Cormack MA, Wiss K, Malhotra R. Acuagenic syringeal acrokeratoderma: Report of two teenage cases. J Am Acad Dermatol 2001; 45(1): 124 - 6
5 Koster W, Nasemann T. Hereditary Papulotranslucent acrokeratoderma. Z Hautkr 1985; 60 (1-2): 211 - 4.
6 Heymann WR. Hereditary papulotranslucent acrokeratoderma. Cutis 1998; 61: 29 - 30.