Dermatosis perforante adquirida

Acquired perforating dermatosis

Fabián Andrés Hernández Velasco[1]

Lucía Van Den Enden Medina[2]

Recibido: Noviembre 23 de 2006
Aceptado: Noviembre 30 de 2006

RESUMEN

LAS COLAGENOSIS perforantes adquiridas son trastornos cutáneos infrecuentes. Se caracterizan por pápulas y nódulos hiperqueratóticos, y su histología revela eliminación transepidérmica de varias sustancias como queratina, colágeno y fibras elásticas. La enfermedad se origina en la adultez, usualmente en asociación con diabetes mellitus o falla renal crónica. El alopurinol ha demostrado ser un recurso terapéutico valioso para su manejo.

Palabras clave: Dermatosis perforante, diabetes mellitus, alopurinol.

SUMMARY

Acquired perforating collagnoses are infrequent cutaneous disorders. Clinically, these are characterized by hyperkerathotic papules and nodules and histologically, by transepidermal elimination of a variety of substances such as keratin, collagen and elastic fibers. The disease usually begins at adulthood associated with diabetes mellitus or chronic renal failure. Allopurinol has shown to be a valuable therapeutic resource for its management.

Key words: Perforating dermatosis, diabetes mellitus, allopurinol.

1. R III Dermatología, Universidad de Caldas, Manizales
2. Docente Dermatología, Universidad de Caldas, Manizales
Correspondencia: Fabián Andrés Hernández Velasco,
Carrera 21 No. 62-63 Manizales, Colombia.
Email: thequincy88@yahoo.com

CASO CLÍNICO

Mujer de 36 años, ama de casa, fototipo III, con antecedente de diabetes mellitus desde hace 12 años, nefropatía diabética e insuficiencia renal crónica en manejo con diálisis peritoneal hace cinco años. Cursa con cuadro de dos años de evolución consistente en la aparición de pápulas eritematosas, queratóticas, foliculares, intensamente pruriginosas, algunas crateriformes, localizadas en la región dorsolumbar, los glúteos y los muslos; también pápulas excoriadas cubiertas por costras hemáticas en superficies extensoras de los miembros superiores; xerosis generalizada y máculas hiperpigmentadas irregulares en las piernas y el dorso de los pies (Figuras 1 y 2).

Se realizó biopsia con sacabocado de una de las pápulas. Los cortes muestran piel cuya epidermis exhibe hiperplasia irregular, hiperqueratosis lamelar compacta y una invaginación crateriforme central taponada de material fibrilar grueso y basofílico entremezclado con detritus de

Figura 1. Pápulas hiperqueratóticas con tapón serohemático central.

Figura 2. Máculas pigmentadas en el dorso de la pierna y en el antepié.

células inflamatorias y queratinocitos apoptóticos; subyacente a éste se veía en la dermis papilar infiltrados perivasculares superficiales mixtos y colágeno degenerado (Figuras 3 y 4). Se diagnosticó dermatosis perforante adquirida y se propuso manejo con alopurinol 100 mg/día.

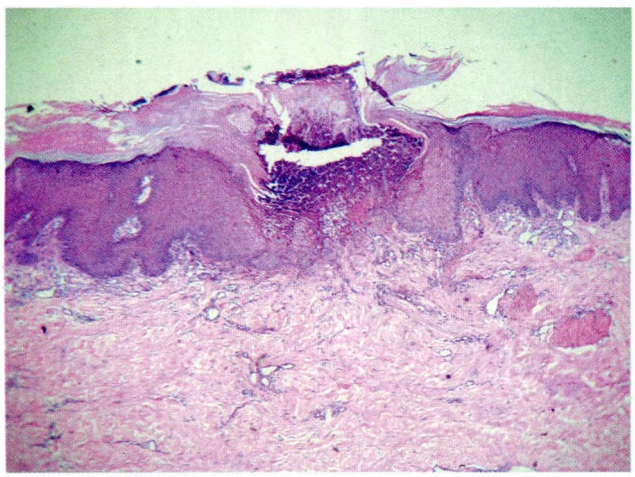

Figura 3. Epidermis con un tapón queratósico en donde se observan además células inflamatorias.

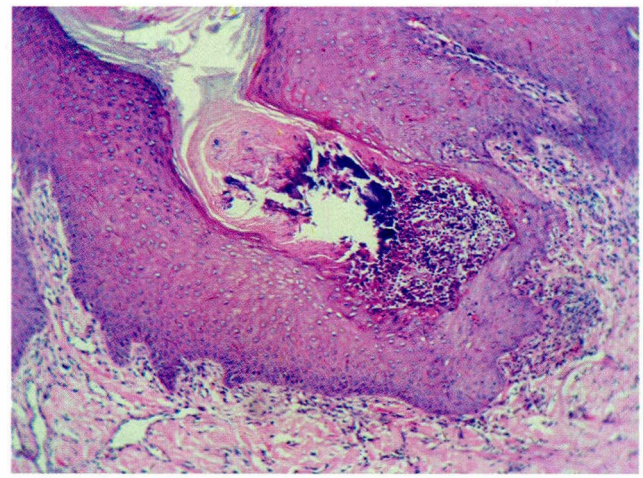

Figura 4. Detalle de la invaginación crateriforme: se puede apreciar material fibrilar grueso y basofílico entremezclado con detritus de células inflamatorias y queratinocitos apoptóticos. En la dermis papilar llama la atención el colágeno degenerado y el infiltrado inflamatorio.

DISCUSIÓN

En la literatura existen muchas denominaciones para referirse a este trastorno tales como colagenosis perforante reactiva adquirida, trastorno perforante urémico, colagenosis perforante de diabetes mellitus e insuficiencia renal crónica, foliculitis perforante de la hemodiálisis, lesiones tipo Kyrle e hiperqueratosis folicular urémica.[2] Todas se consideran variantes de un mismo proceso. Rapini *et al.* recomendaron el término dermatosis perforante adquirida para los trastornos perforantes adquiridos en adultos con enfermedades sistémicas.[1]

Esta patología comparte con las otras enfermedades perforantes cutáneas la presentación papulonodular y eliminación transepidérmica de algunos componentes de la dermis. Tradicionalmente se han clasificado en cuatro tipos: elastosis perforans serpiginosa, foliculitis perforante, colagenosis perforante reactiva y enfermedad de Kyrle. Esta clasificación se basa en la naturaleza del material eliminado y el tipo de disrupción epidérmica.[1,2]

En las últimas dos décadas, los cuatro trastornos perforantes mayores han sido observados en pacientes adultos con insuficiencia renal crónica y/o diabetes mellitus, así como otros trastornos sistémicos. Para algunos existe una fuerte asociación etiopatogénica con diálisis, y parece que este

procedimiento es el mayor factor para desarrollar dermatosis perforante reactiva en diabéticos, posiblemente debido a la acumulación de una sustancia "urémica" no identificada, pobremente dializable, de tal forma que se reporta en 4.5% a 11% de pacientes con diálisis. Otros han postulado que el origen puede ser la combinación de trauma por rascado y necrosis dérmica resultante de un suplemento sanguíneo pobre asociado con vasculopatía diabética.[2,3,4]

Para su tratamiento se ha propuesto la fototerapia con UVB[1] de banda estrecha, PUVA, lubricación y queratolíticos, esteroides tópicos o intralesionales, capsaicina o tretinoína tópicas, isotretinoína sistémica, rifampicina sistémica, y crioterapia. El uso de alopurinol[5] más allá de su efecto uricosúrico, busca una acción inmunomoduladora y promotora de la diferenciación o el efecto antioxidativo del colágeno. También existen remisiones espontáneas.

En conclusión, reportamos una paciente con tres de las principales condiciones asociadas para el desarrollo de la patología (diabetes, insuficiencia renal crónica y diálisis) y una presentación clínica e histopatológica característica; se propone un manejo novedoso con un fármaco de fácil acceso.

BIBLIOGRAFÍA

1. Ohe S, Danno K, Sasaki H, Hiroyuki TI, Horio T. Treatment of acquired perforating dermatosis with narrowband ultraviolet B. J Am Acad Dermatol 2004; 50: 892- 4.
2. Saray Y, Seçkin D, Bilezikçi B. Acquired perforating dermatosis: clinicopathological features in twenty-two cases. J Eur Acad Dermatol Venereol 2006; 20: 1–10.
3. Abdelbaqi-Salhab M, Shalhub S, Morgan M. A current review of the cutaneous manifestations of renal disease. J Cutan Pathol 2003; 30: 527– 38.
4. Kawakami T, Saito R. Acquired reactive perforating collagenosis associated with diabetes mellitus: eight cases that meet Faver's criteria. Br J Dermatol 1999, 140: 521–4.
5. Hoque SR, Ameen M, Holden CA. Acquired reactive perforating collagenosis: four patients with a giant variant treated with allopurinol. Br J Dermatol 2006, 154:759–62.