Leishmaniasis cutánea diseminada

Disseminated cutaneous leishmaniasis

Milton Mejía Montoya

Beatriz Orozco Mora

Alejandro Vélez

RESUMEN

Se presenta el caso de un hombre de 85 años, con nódulos y pápulas costrosas en la cara, el tronco y las extremidades, con antecedente epidemiológico y exámenes paraclínicos que apoyaron el diagnóstico de leishmaniasis cutánea. No se evidenció compromiso mucoso o visceral ni inmunodeficiencia en el paciente.

Palabras clave: leishmaniasis cutánea diseminada.

SUMMARY

The case of a 85 year-old man is presented, with crusted papules and nodules on face, trunk and extremities. Patient had epidemiological antecedent and laboratory tests that supported diagnosis of cutaneous leishmaniasis. There was no evidence of mucous membranes nor visceral involvement. Patient had no immunodeficiency.

Key words: disseminated cutaneous leishmaniasis.

HISTORIA CLÍNICA

Se presenta el caso de un paciente de 85 años de edad, de sexo masculino, natural y residente en Puerto Valdivia, Antioquia, diabético e hipertenso, con cuadro de 4 meses de evolución consistente en lesiones levemente prurigino-sas de extensión progresiva, inicialmente localizadas en el antebrazo derecho. Al examen físico se evidenciaron nódulos y pápulas eritemato-violáceas con costra en su superficie e indoloras, localizadas en la cara, el tronco y las extremidades; aproximadamente 95 lesiones en total (Figuras 1,2). No se evidenció compromiso en las mucosas ni en las vísceras.

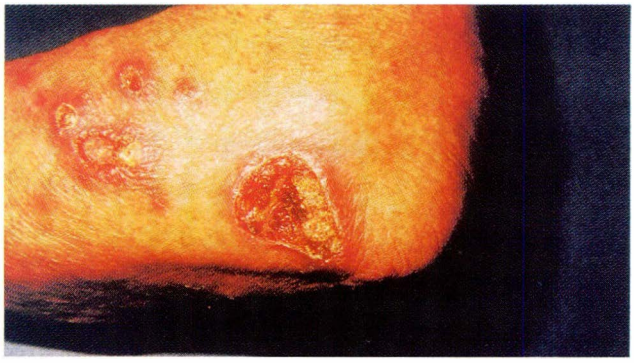

Figura 1. Lesión cutánea inicial: úlcera cubierta por costra y con bordes eritemato-violáceos indurados, localizada en la cara lateral y proximal del antebrazo izquierdo; adyacente a ésta se observan úlceras de menor tamaño.

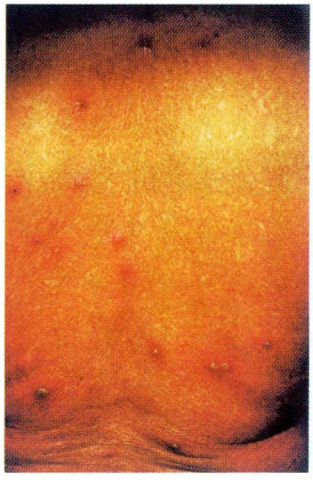

Figura 2. Pápulas eritemato-violáceas cubiertas por costra localizadas en la espalda.

Milton Mejía Montoya, *Residente de Dermatología, Universidad Pontificia Bolivariana, Medellín.*

Beatriz Orozco Mora, *Docente de Dermatología, Universidad Pontificia Bolivariana, Medellín.*

Alejandro Vélez, *Docente de Patología, Universidad Pontificia Bolivariana, Medellín.*

Correspondencia: Milton Mejía Montoya; Clínica Universitaria Bolivariana, Calle 78B No. 72-A-109. Medellín, Colombia.
E-mail: mejiamont@epm.net.co

Se practicó examen directo de las lesiones, observándose amastigotes de leishmania. La prueba de Montenegro resultó positiva, la inmunofluorescencia indirecta fue positiva 1:128. A la histopatología no se observaron amastigotes (Figura 3). Se practicaron dos cultivos, los cuales fueron negativos. Se inició manejo con antimoniato de meglumine (Glucantime®) 20 mg/kg/d IM por 30 días con respuesta clínica satisfactoria.

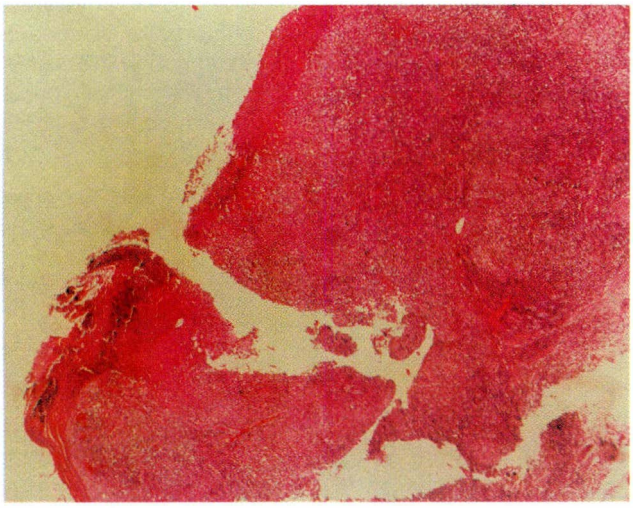

Figura 3. Fotografía microscópica. Coloración con hematoxilina-eosina (40X), en la que se observa tejido ulcerado con inflamación dérmica aguda y crónica, formación focal de granulomas.

COMENTARIO

La leishmaniasis cutánea diseminada fue descrita inicialmente en Brasil en 1945. Los agentes etiológicos relacionados con esta variante clínica son *L. amazonensis* y el complejo *L. braziliensis.*[1]

Los pacientes que presentan la enfermedad cuentan con deficiencia en la producción de IL-2 e IFNγ, dándose una respuesta inmunológica celular ante el parásito con predominio de perfil Th2, y con esto, una respuesta celular ineficiente que permite la proliferación intracelular de la leishmania.[1,4]

Clínicamente se manifiesta por la aparición de una lesión inicial, seguida por lesiones de distribución difusa, siendo infrecuente el compromiso de las mucosas o las vísceras. A la histopatología es infrecuente el hallazgo de amastigotes del parásito y menos de un 50% de las pruebas de Montenegro son positivas en estos pacientes.[1,4]

El tratamiento con Glucantime® suprime los parásitos de las lesiones, pero pueden presentarse recidivas por persistencia de amastigotes en los macrófagos y plasmocitos, por lo cual se han descrito medidas terapéuticas adicionales, como la aplicación de calor a 41-43°C en las lesiones.[1] El interferón γ se considera de utilidad, al igual que la inmunoterapia mediante vacunas de promastigotes muertos de leishmania y terapias combinadas utilizando pentamidina, alopurinol e IFN γ.[5]

Se destaca la presencia de una forma poco frecuente de leishmaniasis en un paciente inmunocompetente.

Bibliografía

1. Bonfante-Garrido R, Barroeta S, de Alejos MA, Meléndez E, Torrealba J, Valdivia O, Momen H, Grimaldi Junior G. Disseminated American Cutaneous Leishmaniasis. Int J Dermatol 1996, 35(8):561-5.
2. Romagnani S. Th1 and Th2 subsets of CD4+ T lymphocytes. Scient Am 1994; 68-77.
3. Castés M, Tapia F. Inmunopatología de la leishmaniasis tegumentaria americana. Acta Científ Venez 1998; 49:42-56.
4. Carvalho EM, Barral A, Costa JM, Bittencourt A, Marsden P. Clinical and immunopathological aspects of disseminated cutaneous leishmaniasis. Acta Trópica 1994; 56(4):315-25.
5. Badaró R, Jonson WD. The role of interferon in the treatment of visceral and diffuse cutaneous leishmaniasis. J Infect Dis 1993; 167:S13-17.

Reporte de un caso de escabiosis costrosa en un paciente VIH positivo

Case report of crusted scabies in a HIV positive patient

Beatriz Orozco M.

Ángela María Londoño G.

Paula Andrea Ocampo C.

RESUMEN

La escabiosis costrosa es una de las formas graves de manifestación de la escabiosis, que se presenta generalmente en los pacientes que tienen algún tipo de inmunosupresión.

Reportamos el caso de un hombre, VIH positivo, con lesiones que por epidemiología y raspado-KOH de las escamas, son compatibles con escabiosis costrosa, la cual fue manejada con ivermectina.

Palabras clave: escabiosis costrosa, inmunosupresión, ivermectina.

SUMMARY

Crusted scabies is one of the most severe forms of scabies, that generally is present in patient who are immunosupressed.

We are presenting a case of a HIV positive patient, with clinical features, epidemiology and examination of scrapings are compatible with crusted scabies, which was treated with ivermectin.

Key words: crusted scabies, immunodeficiency, ivermectin

Beatriz Orozco M. *Docente Dermatología Universidad Pontificia Bolivariana, Medellín, Colombia.*

Ángela María Londoño G. *Residente Dermatología, Universidad Pontificia Bolivariana.*

Paula Andrea Ocampo C. *Estudiante de Medicina, Universidad Pontificia Bolivariana.*

Correspondencia: Ángela María Londoño García, Calle 36D Sur No. 27D-29. Envigado-Colombia. E-mail alonga77@hotmail.com

CASO CLÍNICO

Hombre de 27 años, con diagnóstico de infección por el virus de la inmunodeficiencia humana (VIH-SIDA) desde octubre de 2001, tiempo desde el cual recibe tratamiento con zidovudina (AZT), lamivudina (3TC) e indinavir (crixivan).

Llega a la consulta de dermatología por cuadro de dos meses de evolución de lesiones en los pliegues corporales, las cuales son pruriginosas.

Al examen físico se encuentran grandes placas hiperqueratósicas, descamativas, ubicadas en las axilas, la región escapular, alrededor de las tetillas, la región periumbilical, el pliegue inguinal bilateral, los glúteos, el escroto, el pene y las fosas poplíteas (Figuras 1,2). El resto del cuerpo presentaba pequeñas excoriaciones lineales y algunas papulares.

El último control de laboratorio, realizado en febrero de 2002, reportó conteo de CD4 de 101 células /mm3 y carga viral de 6.310 copias.

Al indagarse por antecedentes epidemiológicos se encontró que los cinco integrantes del núcleo familiar presentaban prurito generalizado, y a la madre, a quien se le pudo realizar examen físico durante la misma consulta, se le encontraron excoriaciones con pápulas milimétricas en el abdomen y el pliegue submamario.

Se decide entonces tomar raspado de las lesiones descamativas, encontrándose abundantes formas adultas y huevos de *Sarcoptes scabiei* (Figura 3).

Por el antecedente de VIH-SIDA, los hallazgos clínicos, la historia epidemiológica y la confirmación por el laboratorio, se realiza un diagnóstico de escabiosis costrosa o sarna noruega.

Al paciente se le ordena ivermectina a una dosis de 200 ug/kg, equivalentes a 43 gotas, vía oral, en dosis única, con refuerzo a los 15 días, asociado con benzoato de ben-

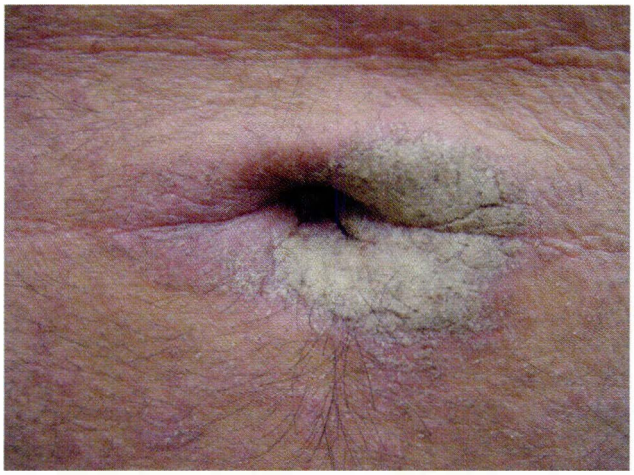

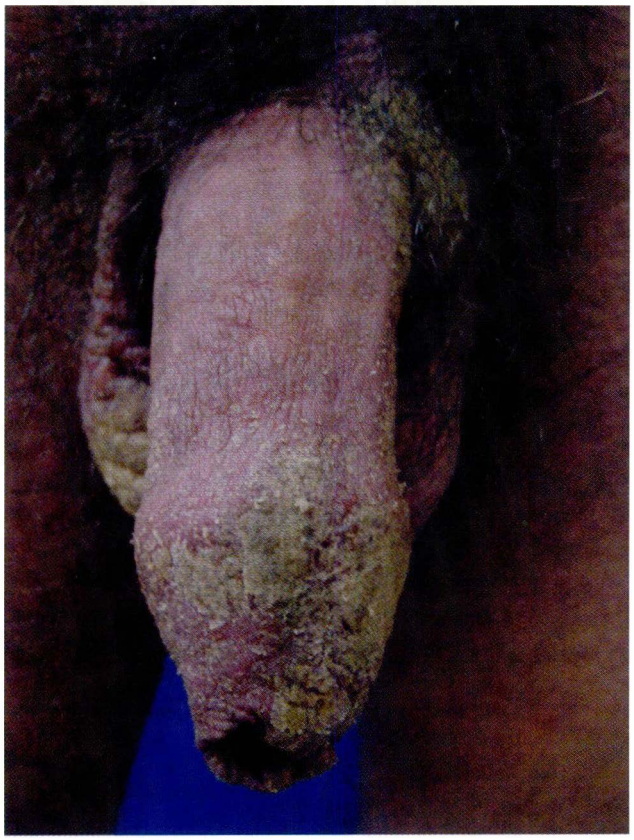

Figuras 1,2. Lesiones caracterizadas por placas hiperqueratósicas, con escamas adherentes, de aspecto psoriático.

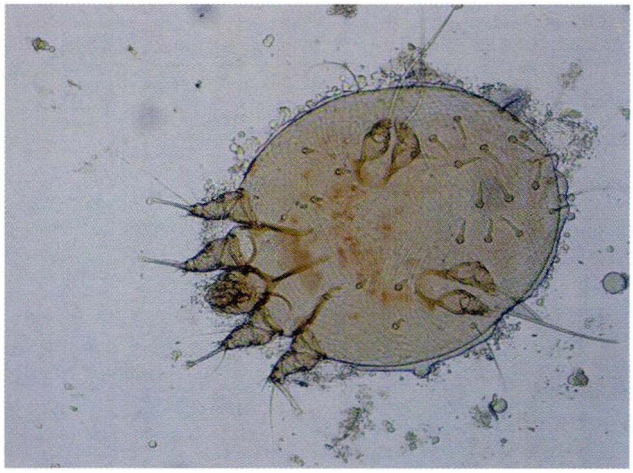

Figura 3. Forma adulta de *Sarcoptes scabiei* encontrada en el paciente.

cilo tópico durante 4 días, con lo cual presentó mejoría del cuadro. Se hace el manejo médico de los familiares y se dan las instrucciones de higiene respectivas.

DISCUSIÓN

La escabiosis es una dermatosis infecciosa, causada por el *Sarcoptes scabie* var *hominis,* ácaro que se caracteriza por socavar el estrato córneo y acantonarse en él. Su distribución es mundial, afecta a ambos sexos, y se ha asociado con la falta de higiene y la promiscuidad sexual. El parásito es transmitido por contacto directo piel a piel, no casual, en humanos. Se han descrito formas especiales de presentación, entre las cuales se encuentra la escabiosis costrosa antes llamada sarna noruega. Las primeras descripciones realizadas fueron en pacientes noruegos con enfermedad de Hansen en 1848. Posteriormente se ha descrito en pacientes con trasplantes renales y con leucemia de células T.

En cuanto a la respuesta inmunológica del huésped ante la presencia del parásito se han hecho múltiples estudios, en los que se ha determinado una importante participación tanto de la inmunidad celular como de la humoral. En una caracterización de la inmunidad celular hecha en perros infectados, se ha demostrado una respuesta bifásica de las células presentadoras de antígenos con incremento en etapas tempranas y disminución en formas tardías; así mismo, hay mayor expresión de HLA clase II y migración de célu-

las, lo que coincide con influjo de células T que es más intensa con infestaciones posteriores, buscando lograr el control de la infección.[1] Respecto a la inmunidad humoral, se ha encontrado una disminución de la IgA y un incremento significativo de las IgG, IgM[1] e IgE;[2] en cambio, el complemento no muestra cambios significativos ni tampoco se elucida participación de complejos inmunes en la respuesta inmune al ácaro.

Ninguna de estas reacciones ha mostrado que elimine el parásito de la superficie cutánea, pero genera reacciones locales que evitan la multiplicación epidémica del organismo, situación que no sucede en los pacientes con escabiosis costrosa. En estos pacientes se ha demostrado que participan otros procesos inmunológicos como la activación local del complemento y el depósito de complejos inmunes, asociado con la inmunosupresión que caracteriza la presentación de esta forma de escabiosis en pacientes con VIH, lepra y alteraciones debidas al virus linfotrópico humano (HTLV-1), como la leucemia de células T y la mielopatía, entre otras. Generalmente estos pacientes presentan disminución de la inmunidad celular a expensas de linfocitos T CD4 y en algunos casos la presencia del ácaro puede ser predictor diagnóstico de la alteración.[3]

En 1986 se realizó la primera descripción de escabiosis costrosa en un paciente HIV positivo;[4] desde entonces la descripción de casos ha ido en aumento. Su incidencia es del 2-4% en estos pacientes, y generalmente con conteos de CD4 menores de 200 células /mm.[3]

Entre los principales hallazgos clínicos se encuentra la formación insidiosa de placas hiperqueratósicas, con escamas gruesas y adherentes, de aspecto psoriasiforme, ubicadas principalmente en las superficies de extensión, las manos y los pies, aunque se pueden hallar en cualquier área corporal. Las uñas suelen engrosarse y decolorarse. Aunque el prurito, como síntoma acompañante, generalmente está ausente, no fue el caso de nuestro paciente, el cual presentó prurito intenso junto con los hallazgos físicos.

Es altamente contagiosa; usualmente causa brotes entre los miembros de la familia y en pacientes hospitalizados cuando no se adoptan las precauciones.

Por sus características clínicas se debe realizar diagnóstico diferencial con dermatosis descamativas como dermatitis seborreica, psoriasis, eczema de manos, dermatitis de contacto o erupción inducida por drogas, entre otras.[4]

La ocurrencia de escabiosis clásica en los contactos es la clave para el diagnóstico, pero es importante documentar la infección por raspado y tinción con KOH de las escamas o el material subungueal, o biopsia de las lesiones, que demuestre la presencia del parásito o sus huevos.

Entre los tratamientos recomendados para el manejo de la escabiosis costrosa se encuentra la permertina tópica al 5%, aplicada en todo el cuerpo, excepto en la cara, durante 8-14 horas; otras alternativas terapéuticas son el lindano al 1% tópico o precipitado de sulfuro al 6%, pero con menos efectividad que el primero y con más riesgo de toxicidad como en el caso del lindano.

Como tratamiento para aquellos que tienen falla o contraindicación para los manejos mencionados, o incluso como terapia inicial de elección, se recomienda la ivermectina. Este medicamento es un antihelmíntico, usado ampliamente para el tratamiento en humanos de oncocercosis en África y de infeción por Strongyloides. Desde 1995, se inició la difusión de su uso para el control de la escabiosis y sus formas especiales, tanto en pacientes con VIH como en los inmunocompetentes que han tenido fracaso terapéutico, a una dosis única de 200 ug/kg, con excelentes resultados.[5]

Recientemente, en los protocolos de manejo de escabiosis costrosa se recomienda el uso de ivermectina en dos dosis, en combinación con permetrina tópica al 5% y un queratolítico. En casos muy graves repetir hasta 5 dosis, con intervalos de 15 días entre cada una de ellas,[5] basados en el protocolo de manejo de Strongyloides aplicado en los pacientes con VIH, y ante la posibilidad de las marcadas recurrencias y el riesgo de sepsis secundaria a la escabiosis costrosa en pacientes con algún tipo de inmunosupresión.

Se debe insistir al paciente sobre el lavado de los enseres personales (vestido, ropa de cama, etc) y el tratamiento de los contactos.

En conclusión, presentamos un paciente con VIH positivo, quien por su estado de inmunosupresión desarrolló escabiosis costrosa, forma especial de presentación de la escabiosis, la cual fue manejada exitosamente con ivermectina oral y benzoato de benzoilo tópico.

Bibliografía

1. Nassef NE, Makled KM, Elzayat EA, Sanad MM. Humoral and cell mediated immune responses in scabietic patients. J Egypt Soc Parasitol 1991; 21(3):765-70
2. Hoefling KK, Schroeter AL Dermatoimmunopathology of scabies. J Am Acad Dermatol 1980; 3(3):237-40
3. Del Giudice P, Sainte Marie D, Gerard Y, Couppie P, Pradinaud R. Is crusted (Norwegian) scabies a marker of adult T cell leukemia/lymphoma in human T lymphotropic virus type I-seropositive patients?. J Infect Dis 1997; 176(4):1090-2
4. Portu, J, Santamaría, J, Zubero, Z, et al. Atypical scabies in HIV-positive patients. J Am Acad Dermatol 1996; 34(5): 915-917.
5. Huffam SE, Currie BJ. Ivermectin for Sarcoptes scabiei hyperinfestation. Int J Infect 1998; 2:152-4.