

## ¿Reconoce esta clave diagnóstica?

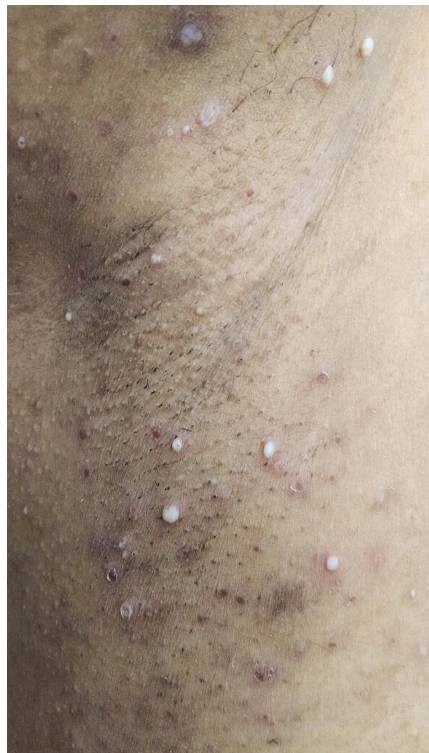**Rosario Betancur<sup>1</sup>, Gerzaín Rodríguez<sup>2</sup>**

1. Médica dermatóloga, Sincelejo, Colombia
2. Médico, profesor, Facultad de Medicina, Universidad de La Sabana, Chía, Colombia

### CASO CLÍNICO

Una mujer de 47 años de edad consultó por presentar vesículas y pústulas discretamente pruriginosas, de seis meses de evolución, localizadas en las axilas, los pliegues submamaros y las ingles (**figura 1**). No había alteración de su salud general.

Se tomó una biopsia de la piel de la axila que demostró una lesión vesicular y pustulosa subcórnea, con material eosinófilo seroso en la superficie y un discreto número de polimorfonucleares en la base de la lesión intraepidérmica (**figura 2**). En la dermis papilar, se observaban edema púrpura, infiltrado discreto de polimorfonucleares y algunos linfocitos. La coloración de PAS (*Periodic Acid-Schiff*) no demostró hongos.



**Correspondencia:**

Gerzaín Rodríguez

**Email:**

josert@unisabana.edu.co

*Recibido:* 30/05/18

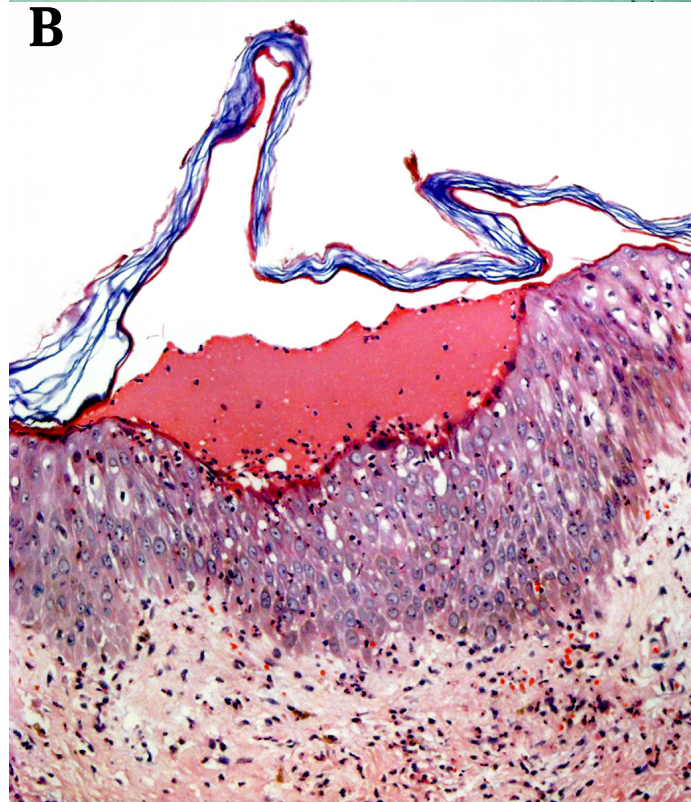
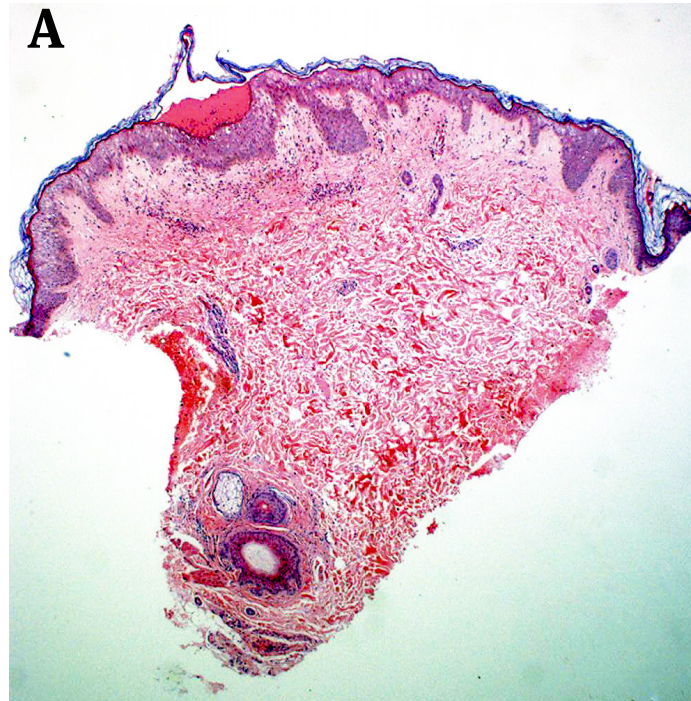*Aceptado:* 05/07/18

**Conflictos de interés:**

No se reportan conflictos de interés.

**Financiación:**

Ninguna.



¿Cuál es su diagnóstico?

Respuesta en la página 204