Carcinoma de células escamosas cutáneo - Parte II

Histopatología y tratamiento basado en factores de riesgo

Ana Francisca Ramírez
Roberto Jaramillo
Álvaro Acosta
Luis Fernando Palma

RESUMEN

En la primera parte de este trabajo se exploró el comportamiento biológico del carcinoma de células escamosas cutáneo (CEC).

El objetivo del presente artículo es estudiar la histopatología del CEC para posteriormente analizar los factores, tanto clínicos como histológicos, que influyen en su pronóstico. Con las herramientas anteriores se hará una revisión de las diferentes modalidades terapéuticas para el manejo de CEC. Este enfoque terapéutico se basará en los factores de riesgo estudiados.

Palabras clave: carcinoma escamocelular, piel, histopatología, tratamiento.

INTRODUCCIÓN

El CEC corresponde a un espectro de lesiones neoplásicas de origen epitelial constituidas por células escamosas atípicas, que se originan en la epidermis y se pueden extender a la dermis, con diferentes grados de maduración y formación de queratina.[1]

Es necesario tener un conocimiento amplio de esta enfermedad para darle un manejo racional a cada paciente, basado en la comprensión de los factores de riesgo para recurrencias y metástasis.[2]

Ana Francisca Ramírez, *Dermatóloga, Universidad del Valle, Especialista en entrenamiento en Dermatología Oncológica, Instituto Nacional de Cancerología (INC), Bogotá D.C.*

Roberto Jaramillo, *Patólogo, Universidad del Valle, Cali. Instituto Municipal de Investigación Médica, Barcelona, España.*

Álvaro Acosta, *Dermatólogo Oncólogo, INC, Profesor Asistente Universidad Nacional, Bogotá D.C.*

Luis Fernando Palma, *Dermatopatólogo, Profesor Universidad Nacional de Colombia, Bogotá D.C.*

Correspondencia: anafrancisca@hotmail.com

HISTOPATOLOGÍA

1. Carcinomas escamocelulares *in situ*

Corresponden a un espectro amplio de lesiones neoplásicas intraepidérmicas, constituidas por queratinocitos atípicos que, dependiendo de sus características citológicas y distribución, se subclasificarán así:

1.1. Queratosis actínica

La queratosis actínica es la expresión más temprana de un tumor de queratinocitos. La evidencia biológica muestra que tienen la capacidad de evolucionar a un CEC infiltrante (ver lesiones cutáneas premalignas).[3,4]

Los criterios histológicos para hacer su diagnóstico son:

1. Atipia citológica en las capas inferiores de la epidermis.
2. Pérdida de la disposición ordenada de dicho epitelio.
3. Leve irregularidad en los núcleos.[5]

Puede encontrarse extensión irregular en forma de gemas hacia la dermis papilar, sin compromiso de la dermis reticular, con presencia de infiltrado inflamatorio mononuclear disperso. La epidermis varía desde atrófica hasta acantótica y existe hiperqueratosis con paraqueratosis que alterna con ortoqueratosis. La atipia usualmente se limita a la epidermis, pero en ocasiones puede comprometer el epitelio folicular hasta el nivel del ducto sebáceo (Figura 1).[5,6]

Se aceptan como variedades de queratosis actínicas: hipertrófica, bowenoide, atrófica, adenoide (acantolítica, pseudoglandular) y pigmentada.[7]

Ackerman conceptúa que no existe ningún libro de dermatología o dermatopatología que explique en dónde termina una queratosis actínica y en dónde empieza un CEC. Las características citológicas de las células neoplásicas de la queratosis actínica son indistinguibles de las de un CEC más grueso; las variedades de queratosis actínicas concuerdan con variedades de CEC; así, una queratosis actínica acantolítica es un CEC acantolítico en miniatura, por lo tanto, propone que la queratosis actínica es un CEC.

Estamos de acuerdo en que la queratosis actínica es un cáncer *in situ,* pero es esencial conocer el comportamiento biológico de las mismas para comprender que no hay necesidad de operarlas, pues existen otros métodos terapéuticos destructivos superficiales que son efectivos.[8]

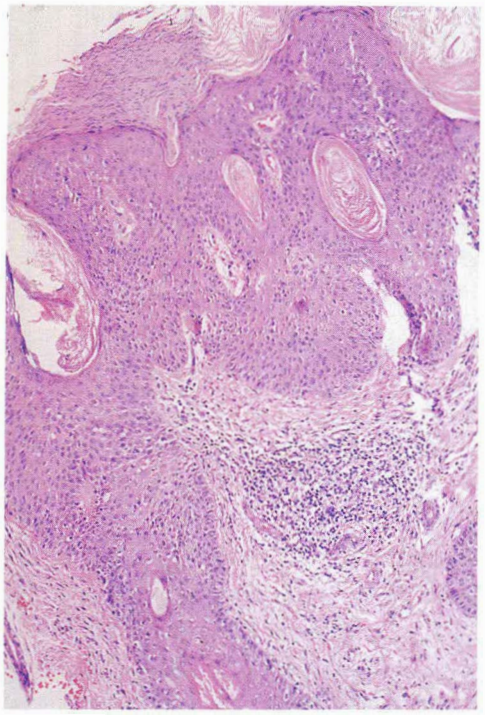

Figura 1. Queratosis actínica: epidermis acantótica con leve desorden arquitectural en estrato de Malpighii y algunos núcleos con pleomorfismo y atipia; en el estrato córneo se observa columna paraqueratósica alternando con la capa córnea ortoqueratósica.

1.2. Enfermedad de Bowen (CEC *in situ*)

La enfermedad de Bowen fue descrita en 1912 como una lesión premaligna; actualmente se acepta que es un CEC *in situ.*[9]

En la histología se observa una epidermis acantótica, con engrosamiento y elongación de la red de crestas, queratinocitos con marcado pleomorfismo caracterizado por abundantes mitosis multipolares a diferentes niveles, queratinocitos multinucleados y células disqueratóticas que comprometen todo el espesor de la epidermis. Estas células son grandes y redondas y tienen un citoplasma eosinófilo con núcleos atípicos hipercromáticos.[9]

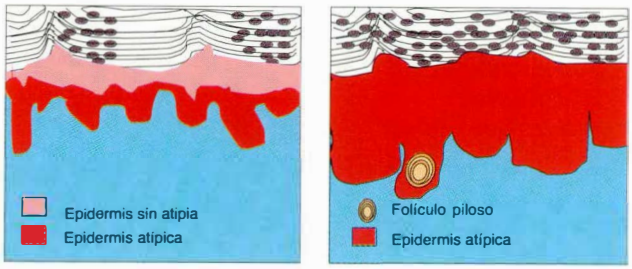

Figura 2. Se ilustran las diferencias entre queratosis actínica y enfermedad de Bowen; en la queratosis actínica la atipia se encuentra en las capas inferiores de la epidermis, hay hiperqueratosis con alternancia de para y ortoqueratosis. En el Bowen la atipia compromete todo el epitelio, frecuentemente incluye el epitelio folicular y hay hiperqueratosis paraqueratósica.

Es frecuente la extensión de la enfermedad de Bowen al infundíbulo folicular, reemplazando las células normales del epitelio folicular por células atípicas (Figura 2).[1,6,9]

En el estrato córneo se encuentra hiperqueratosis con paraqueratosis confluente.[1] El borde entre la epidermis y la dermis permanece bien definido, con la membrana basal intacta. La dermis presenta un infiltrado inflamatorio mononuclear disperso de intensidad variable.[9]

Es difícil diferenciar por histología una enfermedad de Bowen de una queratosis actínica bowenoide. En términos generales, la queratosis actínica no compromete el acrotriquio, tiene algo de maduración en las capas superiores de la epidermis y es una lesión pequeña.[5]

2. Queratoacantoma (QA)

En histología son lesiones simétricas exoendofíticas de células escamosas, con citoplasma eosinofílico vidrioso, atipia citológica mínima, escasas mitosis y presencia de un cráter central lleno de queratina, con un "hombro" de epidermis normal que se extiende envolviendo dicho cráter; no se observa reacción desmoplásica (Figura 3).[1,6]

Con respecto al QA existe controversia entre los expertos; algunos piensan que se trata de una lesión benigna y consideran que los casos reportados de metástasis en QA corresponden a casos mal diagnosticados[1,6] mientras otros piensan que se trata de un CEC[10] o, incluso, un CEC abortivo.[11]

Nosotros consideramos que el QA es un CEC muy bien diferenciado; su diagnóstico continúa siendo útil, siempre y cuando se utilice en el contexto adecuado con una comunicación cercana entre el clínico y el patólogo, y se tenga claro

Figura 3. Queratoacantoma: Neoplasia de origen escamoso, bien diferenciada, en donde se observa un cráter central de queratina rodeado por dos "hombros" epidérmicos.

que este diagnóstico no puede ser la guía definitiva de tratamiento en cada caso. Hay que recordar, por ejemplo, que en pacientes inmunosuprimidos el QA puede tener un comportamiento agresivo local e incluso presentar metástasis.[10]

3. Carcinoma verrucoso

En su arquitectura la lesión es similar a una verruga vulgar, con un epitelio acantótico y papilomatoso con hiperqueratosis paraqueratótica, y un patrón de crecimiento exoendofítico de queratinocitos bien diferenciados con mínimo pleomorfismo, que crece empujando el estroma adyacente en bandas anchas, aunque en raras ocasiones se observan pérdida de la polaridad y atipia nuclear suficientes para indicar el desarrollo de un CEC infiltrante. Se ha descrito que la radioterapia puede llevar a la transformación anaplásica, con un comportamiento biológico agresivo.[6,9,12]

4. CEC infiltrante

Corresponde a una lesión neoplásica maligna de origen epitelial, constituida por una población celular atípica de tipo escamoso que se origina en la epidermis y que infiltra la dermis con un patrón de crecimiento suelto que le confiere su potencial metastásico.

Las células neoplásicas son queratinocitos pleomórficos cuyos desmosomas pueden ser evidentes, presentan un citoplasma amplio eosinofílico y un núcleo grande hipercromático, a menudo vesicular, con nucleolos prominentes. Hay presencia de mitosis atípicas, diferentes grados de maduración con queratinización variable que puede ser de tipo individual o con formación de perlas córneas centrales; las células se pueden distribuir difusamente u organizarse en nidos con queratinización central, dependiendo del grado de diferenciación del tumor. Actualmente se sugiere una valoración subjetiva del grado de diferenciación, utilizando las categorías de bien, moderadamente o mal diferenciado (Figuras 4, 5).[1,6]

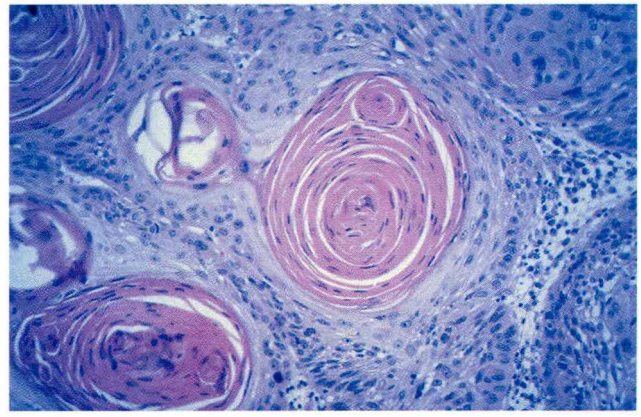

Figura 4. CEC bien diferenciado: se observa tumor de origen epitelial con poca atipia citológica y con formación de perlas córneas.

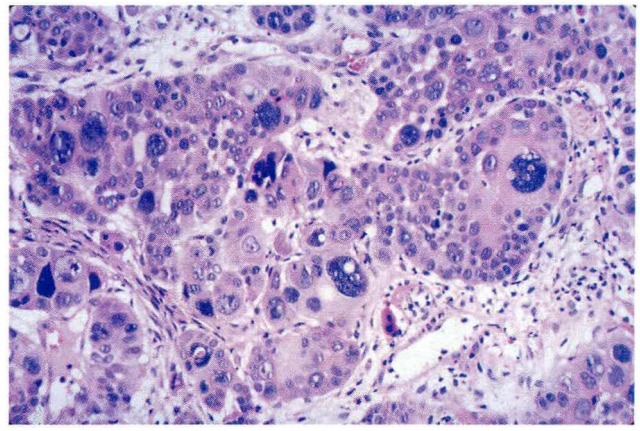

Figura 5. CEC mal diferenciado: se observan células neoplásicas con gran atipia celular, núcleos pleomórficos y mitosis atípicas; no hay formación de perlas córneas ni se evidencia queratinización individual de las células.

Otro parámetro que se debe valorar es el patrón arquitectural del tumor, especialmente el frente de avance. Tumores bien circunscritos están compuestos por islas cohesivas

y tienen un crecimiento expansivo con poca extensión subclínica (Figura 6); en contraste, tumores pobremente organizados tienen márgenes en los que las células son poco cohesivas y organizadas en pequeñas trabéculas, con una extensión subclínica mayor que dificulta una resección adecuada y se traduce en mayores recidivas (Figura 7). Además del frente de avance es importante valorar en los CEC infiltrantes el nivel anatómico de invasión, y medir, siempre y cuando sea posible, el grosor del tumor de manera análoga a la medida del Breslow en melanoma maligno. En la práctica clínica tiene gran importancia, puesto que los menores de 4 mm de grosor tienen tasas de recurrencia de 5.3% y de metástasis de 6.7%; los mayores de 4 mm de grosor presentan tasas de 17.2% y 45.7%, respectivamente.[13]

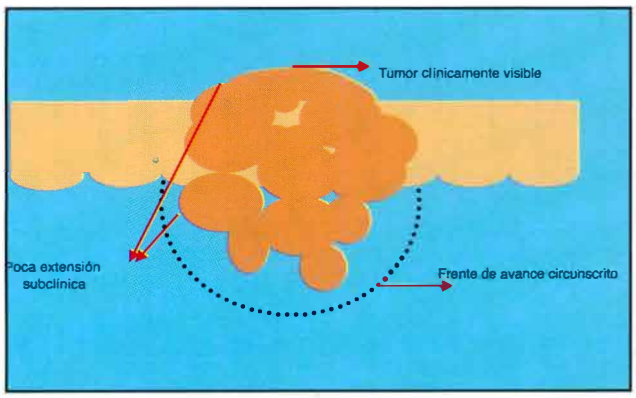

Figura 6. Esquema de CEC poco disperso con frente de avance bien circunscrito.

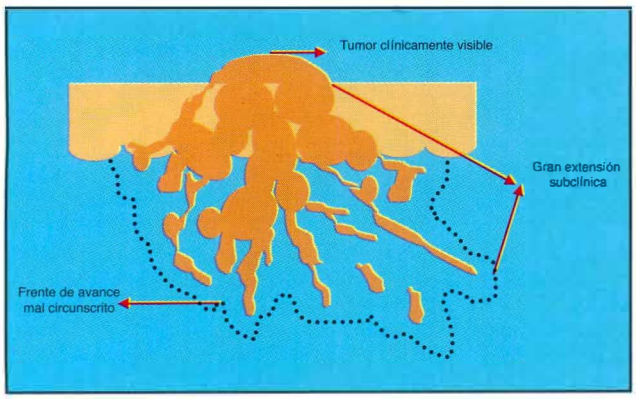

Figura 7. Esquema de CEC disperso con frente de avance mal circunscrito.

La extensión perineural del tumor se asocia con un comportamiento agresivo, y se presenta entre el 2.4% y el 14.0% de los pacientes con CEC.[14,15] Los nervios más comúnmente afectados son los pequeños nervios sensitivos cutáneos; sin embargo, puede haber compromiso de los grandes troncos de los nervios craneanos e incluso, extensión a través de éstos al sistema nervioso central (Figura 8).[12,13]

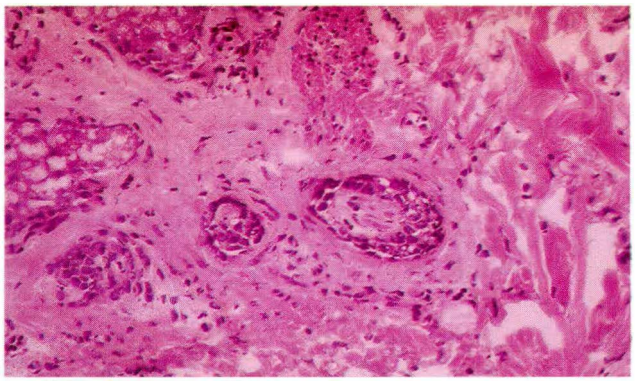

Figura 8. Se observa nervio periférico con invasión del espacio perineural por células de CEC.

SUBTIPO HISTOLÓGICO

CEC de células fusiformes

Corresponde a un CEC pobremente diferenciado, constituido predominantemente por células fusiformes pleomórficas que infiltran individualmente con alta actividad mitótica.[1,12]

La presencia de diferenciación escamosa, células disqueratósicas y continuidad con la epidermis ayudan a establecer el diagnóstico, pero puede ser necesaria la utilización de microscopía electrónica o marcadores de inmunohistoquímica para diferenciar esta variante de un melanoma desmoplásico o de un fibroxantoma atípico.[1]

CEC acantolítico o adenoide

Constituye el 2% al 4% de todos los CEC; se caracteriza por ser de mayor agresividad con un riesgo más alto de metástasis.[1]

Consiste en nidos de células escamosas poco cohesivas, pleomórficas, con disqueratosis y acantolisis central, que le proporcionan un aspecto seudoglandular.[12]

El diagnóstico diferencial incluye el carcinoma de glándulas sudoríparas y el angiosarcoma epiteliode.

El daño actínico y la acantolisis adyacente a la neoplasia orientan el diagnóstico, aunque en muchos casos es necesaria la inmunohistoquímica.

Carcinoma adenoescamoso

Es un tumor raro que combina las características de una neoplasia epidérmica derivada de queratinocitos con la de una neoplasia derivada de células glandulares, generalmente agresiva, con tendencia a la recidiva local y a hacer metástasis.[1]

DIAGNÓSTICOS DIFERENCIALES

Hiperplasia seudocarcinomatosa

Los CEC bien diferenciados se deben distinguir histológicamente de verrugas virales (principalmente en el caso de carcinomas verrucosos), queratosis seborreicas y carcinomas basocelulares con diferenciación pilar.[6]

La hiperplasia seudocarcinomatosa merece especial atención por su gran semejanza histológica con el CEC bien direrenciado. Esta es una condición benigna que se caracteriza por ser una hiperplasia epidérmica con distribución simétrica, constituida por queratinocitos con pleomorfismo mínimo o ausente, presencia ocasional de perlas córneas y marcada transformación escamosa del epitelio anexial, lo que resulta finalmente en una lesión que semeja un CEC infiltrante.[6] Corresponde a una respuesta a diversas lesiones subyacentes, tales como trauma, procesos inflamatorios crónicos, infecciones micóticas, materiales extraños y neoplasias, entre otras.[6] En el caso de CEC acantolíticos el diagnóstico diferencial se debe hacer con tumores glandulares o angiosarcomas. [5,6]

CEC con patrón infiltrante en células individuales y estroma desmoplásico pueden ser confundidos con carcinomas basocelulares de patrón trabecular infiltrante o morfeiforme.[6]

El diagnóstico diferencial de los CEC mal diferenciados incluye al melanoma, al fibroxantoma atípico y a otros tumores fusocelulares. [5,6]

INMUNOHISTOQUÍMICA

Los estudios de inmunoperoxidas ayudan a identificar CEC mal diferenciados, puesto que las células neoplásicas son positivas para antígeno epitelial de membrana y citoqueratinas AE1/AE3[1,6,12] y usualmente carecen de marcadores como CAM 5.2 y BER-EP4.[16]

En forma típica estas células son negativas para proteína S-100, HMB-45 y marcadores mesenquimales; de esta manera la inmunohistoquímica ayuda a diferenciar CEC mal diferenciados de melanomas y fibroxantomas atípicos, entre otros.[6]

Las células neoplásicas, además de expresar los antígenos convencionales del CEC, son positivas para antígeno carcinoembrionario en la variedad de carcinoma adenoescamoso.[12]

La vimentina puede expresarse en variantes pobremente diferenciadas y fusocelulares.[1,12]

EL INFORME HISTOLÓGICO

Teniendo en cuenta la baja documentación sobre las características histológicas del CEC, que tienen relevancia con respecto a su comportamiento biológico, el informe histológico del CEC siempre debe documentar las variables enumeradas en el Cuadro 1. Un informe histológico adecuado permitirá al médico tratante tener información sobre el pronóstico del paciente y brindarle así un tratamiento óptimo (Cuadro 1).

Variable	Características que se deben especificar
Grado de diferenciación	Bien diferenciado Moderadamente diferenciado Mal diferenciado
Nivel de invasión	Especificar el nivel anatómico de invasión tisular
Grosor tumoral	Se debe medir el grosor tumoral en mm (< 4mm - > 4 mm)
Invasión perineural	Negativa De pequeñas ramas nerviosas De grandes troncos nerviosos
Subtipo histológico	En caso de tratarse de una variante histológica de CEC se debe especificar
Frente de avance	Circunscrito No circunscrito

Cuadro 1. Variables que debe contener el informe histológico.

ESTADIFICACIÓN

La clasificación TNM sigue vigente, pero tiene serios inconvenientes; la principal falencia que presenta es que no considera las características histopatológicas; el T se mide inicialmente en diámetro hasta T3, posteriormente se mide en profundidad a partir de T4. Los grupos no tienen una correlación estrecha con su potencial metastásico, lo cual limita su utilidad (Cuadros 2 y 3).

Tumor primario	
TX	No se puede determinar
T0	No evidencia de primario
Tis	*In situ*
T1	Menor o igual a 2 cm de diámetro
T2	Entre 2 y 5 cm de diámetro
T3	Mayor de 5 cm
T4	Invasión a estructuras profundas
Ganglios regionales	
NX	No se pueden determinar
N0	Sin metástasis ganglionares
N1	Con metástasis ganglionares
Metástasis a distancia	
MX	No se pueden determinar
M0	Sin metástasis a distancia
M1	Con metástasis a distancia

Cuadro 2. TNM de CEC.

Estadios	
0	Tis N0 M0
I	T1 N0 M0
II	T2-3 N0 M0
III	T4 N0 M0 / cualquier T N1 M0
IV	Cualquier T - N y M1

Cuadro 3. Estadios en CEC.

Por ejemplo, los T1 son un grupo heterogéneo de CEC con pronósticos muy diferentes; además, la gran mayoría de los CEC que se diagnostican son T1N0M0. Por estos motivos, en la actualidad el enfoque terapéutico racional del CEC se debe hacer basado en el profundo conocimiento y análisis de los factores de riesgo para recidiva y para metástasis.[2]

La mayoría de los CEC se diagnostican en fases iniciales, y es más fácil tratarlos si se toman en cuenta las variables clínicas e histológicas que constituyen factores de riesgo de recidiva y metástasis.[2]

CURSO Y PRONÓSTICO (FACTORES ASOCIADOS CON RECURRENCIA Y METÁSTASIS)

VARIABLES CLÍNICAS

Tamaño

Las lesiones mayores de 2 cm presentan mayor riesgo de recurrencia local y metástasis. En diferentes estudios se ha encontrado que lesiones menores de 2 cm presentan tasas de recurrencia y metástasis de 7.4% y 9.1%, respectivamente, mientras que para lesiones mayores de 2 cm las tasas de recurrencia y metástasis son de 15.2% y 30.3%, respectivamente.[17]

Sitio anatómico

La tasa de recurrencia local en la piel expuesta al sol se encuentra alrededor del 7.9%; y ésta se incrementa en la región auditiva externa y los labios hasta valores de 18.7% y 10.5%, respectivamente.[17]

La tasa de metástasis en la piel expuesta al sol muestra valores de 5.2%, con incremento en la región auricular externa (11.0%) y los labios (13.7%).[17,2]

Para los carcinomas originados en el área perineal y en el pene la incidencia de metástasis oscila entre el 30% y el 80%.[1]

Se debe recalcar que aunque algunas áreas anatómicas se han asociado con aumento en recurrencias y metástasis, la evaluación de la localización como único factor (eliminando variables de confusión como el tamaño y diferenciación del tumor) no se ha realizado.[18]

Patología previa

Los CEC originados sobre áreas de ulceración crónica, traumatismo, quemaduras, congelación, tractos fistulosos, hidradenitis supurativa y acné conglobata se caracterizan por ser tumores de mayor agresividad, con alta frecuencia de recidiva y una incidencia de metástasis entre el 10% y el 58%.[1,19-21]

Inmunosupresión

Los pacientes con deficiencia inmune, particularmente los trasplantados, tienen mayor predisposición a desarrollar CEC (ver parte I: CEC comportamiento biológico).[1,22]

La inmunosupresión en pacientes con CEC se encuentra asociada con tasas elevadas de metástasis con valores de 12.9%.[17]

Recurrencia

Los CEC recidivantes tienen menos probabilidades de ser curados que los CEC primarios, pues tienen el 23.3% de posibilidad de hacer una nueva recurrencia después de ser tratados. Las tasas de metástasis para CEC que han recidivado luego de tratamiento son mayores que las de la lesión primaria, y se han reportado hasta en un 25%; éste porcentaje aumenta a 31% cuando se localiza en los labios y a 45% en las orejas.[17]

VARIABLES HISTOLÓGICAS

Grado de diferenciación histológica y frente de avance

La pérdida de diferenciación se encuentra estrechamente relacionada con un incremento en las recurrencias locales y en las metástasis. Para CEC bien diferenciados las tasas de recurrencia reportadas son de 13.6% y de metástasis de 9.2%, mientras que lesiones pobremente diferenciadas presentan tasas de recurrencia de 28.6% y de metástasis de 32.8%.[17]

Es probable que el patrón arquitectural del tumor, especialmente el frente de avance, tenga una importancia comparable a la diferenciación del mismo, principalmente en relación con la recurrencia local.[23]

Grosor del tumor y profundidad de invasión

El grosor del CEC, medido desde la base del estrato córneo hasta el punto más profundo de invasión en una biopsia adecuadamente tomada y procesada, muestra una estrecha correlación con el potencial de metástasis e incluso de recidiva local.[12]

Se ha encontrado que lesiones menores de 4 mm de grosor presentan tasas de recurrencia del 5.3% y de metástasis del 6.7%, frente a lesiones mayores de 4 milímetros de grosor que muestran tasas de recurrencia del 17.2% y de metástasis del 45.7%.[17]

Específicamente se ha encontrado que, desde el punto de vista estadístico, el nivel anatómico de invasión que define un comportamiento biológico más agresivo para CEC es la porción profunda de las glándulas sudoríparas.[6,24]

Invasión perineural

La presencia de invasión neurofílica se encuentra asociada con un importante riesgo de recurrencia local de 47.2% y de metástasis de hasta el 47.3%[15,17,] y es un fuerte predictor de mal pronóstico, aunque por lo general se asocia con otros factores de riesgo.

Desmoplasia

En algunos casos se observa marcada desmoplasia estromal y este patrón de reacción tisular se encuentra asociado con un comportamiento biológico más agresivo.[25] (Cuadro 4).

TRATAMIENTO

Para escoger el tratamiento adecuado se deben tener en cuenta numerosos factores que han sido analizados en detalle anteriormente (etiología, localización anatómica, velocidad de crecimiento, tratamiento previo, diámetro, profundidad de invasión, invasión perineural, patrón arquitectural, grado de diferenciación y estado inmune del paciente).

La comparación entre los diferentes tratamientos para el CEC es difícil de realizar, debido a que las características del tumor guían subjetivamente al médico hacia el método a escoger. Por ejemplo, los estudios realizados con métodos destructivos incluyen en su mayoría CEC de bajo riesgo, mientras estudios de cirugía micrográfica de Mohs incluyen pacientes de riesgo biológico mayor, lo que hace imposible comparar las dos modalidades terapéuticas.[26]

MÉTODOS CON CONTROL HISTIOLÓGICO DE BORDES

Resección convencional

La resección quirúrgica se sigue considerando el tratamiento primario para el CEC invasivo. Tiene como ventaja sobre otros métodos la posibilidad de analizar al microscopio

Características asociadas con recurrencia	Características asociadas con metástasis

Factores clínicos
• Tamaño
  • Menor de 2 cm: 7.4%
  • Mayor de 2 cm: 15.2%
• Localización anatómica
  • Área expuesta al sol: 7.9%
  • Auricular externa: 18.7%
  • Labio: 10.5%
• Lesiones recurrentes: 23%
	Factores clínicos
	• Tamaño
	  • Menor de 2 cm: 9.1%
	  • Mayor de 2 cm: 30.3%
	• Localización anatómica
	  • Área expuesta al sol: 5.2%
	  • Auricular externa: 11.0%
	  • Labio: 13.7%
	• Lesiones recurrentes:
	  • Área general: 25%
	  • Labios: 31%
	  • Auricular externa: 45%

Factores histológicos
• Grosor:
  • < 4 mm: 5.3%
  • > 4 mm: 17.2%
• Nivel de invasión
• Grado de diferenciación:
  • Bien: 13.6%
  • Mal: 28.6%
• Invasión perineural:
  • 47.2%
• Frente de avance
	Factores histológicos
	• Grosor:
	  • < 4 mm.: 6.7%
	  • > 4 mm.: 45.7%
	• Nivel de invasión
	• Grado de diferenciación:
	  • Bien: 9.2%
	  • Mal: 32.8%
	• Invasión perineural:
	  • 47.3%
	• Frente de avance
	• Variantes histológicas

Factores del paciente Inmunosupresión Cicatriz 10.9%	**Factores del paciente** Irradiación previa, inmunosupresión (10%-58%) Cicatriz 37.9%

Cuadro 4. Características asociadas con recurrencia y metástasis.[17, 18, 23]

las características histológicas del tumor (que en una biopsia se analizan de forma parcial y fragmentada). El cirujano debe marcar la pieza quirúrgica en forma minuciosa y tener una comunicación abierta y directa con el patólogo, para poder saber el sitio de compromiso tumoral en caso de que la patología encuentre positividad en uno o más de los márgenes quirúrgicos. El defecto resultante de la cirugía se cubre con un cierre primario, injerto o colgajo, según el caso.[26]

No existen estudios grandes randomizados que comparen la resección quirúrgica con otros métodos terapéuticos. En un estudio se encontró que para tumores menores de 2 cm de diámetro la resección quirúrgica convencional tiene una tasa de curación a cinco años del 96%, mientras que los tumores mayores de 2 cm tenían una tasa de curación a cinco años del 83%.[27] En el metaanálisis realizado por Rowe y colaboradores se encontró que la recurrencia para CEC primarios, después de resección quirúrgica convencional, fue de 8.1% y para tumores recurrentes la recurrencia local fue de 23.3%.[17]

Las recomendaciones sobre el margen quirúrgico provienen de un estudio prospectivo realizado por Broadland y Zitelly, en el cual se realizó cirugía micrográfica de Mohs

(CMM) en 141 CEC con margen de 1 mm en cada estado; se demostró que tumores de bajo riesgo (menores de 2 cm de diámetro, bien diferenciados y en área de bajo riesgo) se deben resecar con un margen de 4 mm para obtener márgenes negativos en el 95% de los casos. Los tumores de riesgo mayor (moderadamente o mal diferenciados, mayores de 2 cm de diámetro en áreas de bajo riesgo o mayores de 1 cm de diámetro en áreas de alto riesgo) deben ser resecados con un margen mínimo de 6 mm para obtener márgenes negativos en el 95% de los casos.[28]

En nuestro medio es común la consulta tardía con tumores de varios centímetros de tamaño y de gran agresividad histológica. En estos casos recomendamos un margen mínimo de un centímetro por su gran extensión subclínica (observación de los autores).

Cirugía micrográfica de Mohs

La CMM es una técnica quirúrgica en la cual es posible analizar cerca del 100% de los márgenes quirúrgicos, tanto laterales como profundos. Con esta técnica se delimita clínicamente el tumor y posteriormente se reseca con un margen muy estrecho que por lo general es de 1 mm a 2 mm. La resección se realiza con la hoja de bisturí en un ángulo de 45°, se orienta espacialmente el espécimen, se divide, se marca con tintas y posteriormente se procesa por secciones en congelación, después se realiza el análisis histológico en el cual interviene activamente el cirujano de Mohs; si el resultado es positivo, se realizará el proceso explicado hasta obtener márgenes negativos. Esta técnica permite operar un cáncer de piel de forma secuencial, resecando en forma tridimensional únicamente los sitios comprometidos por el tumor y respetando la piel sana.[2,29]

La CMM comparada con otras técnicas tiene las tasas de curación más altas, tanto para tumores primarios como para recurrentes: 3.1% y 10%, respectivamente.[17,30] Esta técnica debe ser considerada en:

- CEC recurrentes.
- CEC de márgenes mal definidos.
- CEC en áreas en donde es crucial ahorrar tejido.
- CEC que se origina sobre cicatrices, fístulas de osteomielitis, áreas de radiodermitis o úlceras.
- Pacientes inmunosuprimidos.
- Tumores histológicamente agresivos.[29]

MÉTODOS SIN CONTROL HISTOLÓGICO DE BORDES

Electrofulguración y curetaje

La electrofulguración y curetaje (E-C) tiene buenos resultados en tumores primarios, de bordes bien definidos, en áreas de bajo riesgo, menores de 1 cm de diámetro, *in situ* o poco profundos (menores de 4 mm de grosor) y bien diferenciados, es decir, CEC de bajo riesgo.

El éxito de esta técnica depende del operador; se debe dar el mismo margen lateral que en cirugía convencional, se debe utilizar inicialmente una cureta grande para decapitar el tumor, el tejido se electrofulgura con corriente eléctrica a través de una punta fina, posteriormente se realiza un nuevo curetaje con una cureta pequeña, y una nueva electrofulguración del tejido. El defecto resultante cicatrizará por segunda intención en un tiempo promedio de cinco semanas[17,31]

La recurrencia reportada para el uso de E-C en los CEC de bajo riesgo es de 3.7%; por lo general las cicatrices resultantes son hipopigmentadas y atróficas, pero en dorso de manos, tronco y hombros se pueden presentar cicatrices hipertróficas. No se recomienda utilizar esta técnica en lesiones de miembros inferiores porque se puede presentar retardo en la cicatrización. Se contraindica para tumores recurrentes debido a que en estos casos se han reportado recurrencias hasta del 50%.[17,31]

Criocirugía

La criocirugía es un tratamiento efectivo para CEC pequeños, relativamente superficiales, de márgenes bien definidos e histológicamente bien diferenciados, es decir, CEC de bajo riesgo. Esta técnica se realiza utilizando nitrógeno líquido como agente criogénico, que tiene una temperatura de ebullición de -196° C.[32]

Existen cuatro técnicas de criocirugía que son: spray abierto, cono abierto, cono cerrado y probeta. El margen lateral debe ser el mismo que se utilizaría para cirugía convencional; si la lesión es exofítica se debe decapitar el tumor, lo que permite enviar la pieza quirúrgica a patología. Se aplica el nitrógeno líquido hasta alcanzar una temperatura en el tejido de -50°C, el tiempo de descongelación debe ser tres veces mayor que el de congelación y se deben realizar dos ciclos de congelación y descongelación espontánea.[32]

Posterior a la criocirugía se presenta edema, vesiculación, exudación y formación de escara. La cicatrización por

segunda intención dura aproximadamente seis semanas, dejando una cicatriz hipopigmentada y atrófica; en ocasiones puede presentarse una cicatriz hipertrófica transitoria.[32]

Las contraindicaciones son: urticaria al frío, intolerancia al frío, criofibrinogenia y crioglobulinemia. No se recomienda en cuero cabelludo debido a que es muy vascularizado, lo que dificulta alcanzar la temperatura indicada, ni en miembros inferiores por el retardo en la cicatrización; se debe evitar realizar en CEC localizados en la cabeza cuando existe el antecedente de cefalea.[32] Las tasas de curación a cinco años para CEC de bajo riesgo con criocirugía son del 96% al 97%.[26]

Es una excelente opción de tratamiento en pacientes con alto riesgo quirúrgico, en mujeres embarazadas y para tumores inoperables cuando el objetivo es la paliación.[32]

Radioterapia

Los rayos X (o fotones) se producen por la interacción de electrones con la materia. La radioterapia actúa produciendo un daño en el DNA; los tratamientos actuales utilizados en dermatología incluyen los de rayos X con energía de bajo y mediano kilovoltaje (terapia superficial y de ortovoltaje), y aceleradores lineales que producen electrones y fotones de alta energía o megavoltaje (MeV). La modalidad de radioterapia se elige de acuerdo con el tamaño, profundidad y localización anatómica del CEC. Actualmente se prefiere la terapia con electrones de alta energía para la mayoría de los CEC.[33]

La radioterapia (RT) está indicada en tumores menores de 5 cm. También se pueden manejar con RT tumores mayores en donde la cirugía se contraindique. De igual manera se usa como tratamiento complementario a la cirugía (invasión perineural o márgenes comprometidos imposibles de reintervenir), y para el manejo tanto profiláctico como terapéutico de ganglios linfáticos regionales. Las recidivas reportadas para tumores primarios varían entre el 12% y el 15% a 5 años. Al discriminar los tumores por tamaño, los menores de 2 cm obtienen el 99% de control local; de 2 a 5 cm, 92%; y mayores de 5 cm, 60% de control local.[33]

Las contraindicaciones son: carcinomas recidivantes posteriores a RT, genodermatosis, carcinomas de origen viral, carcinomas mal delimitados, tanto por clínica como por histología, y pacientes menores de 50 años.

Los efectos adversos tempranos incluyen radiodermitis aguda, dolor y alopecia; los tardíos ocurren años después de la RT e incluyen necrosis cutánea, del cartílago y del hueso, pobre vascularización, telangiectasias, alopecia cicatricial, fibrosis y carcinomas cutáneos. Cuando un CEC recidiva posterior a radioterapia las posibilidades de curación son bajas, pues tratándolo con la mejor arma terapéutica (CMM) recidivan en un 35%.[33] Debido a los efectos tardíos no consideramos a la RT como terapia de primera línea, y en lo posible la reservamos para pacientes mayores de cincuenta años en los cuales esté contraindicada la cirugía.

OTRAS MODALIDADES TERAPÉUTICAS

Terapia fotodinámica

La terapia fotodinámica emplea un fotosensibilizante tópico o sistémico que se activa por luz visible, causando la muerte celular y la inducción de la respuesta inmune del huésped; se pueden tratar múltiples lesiones en un tiempo con buenos resultados cosméticos. Se ha utilizado en carcinomas *in situ* con buena respuesta.[34]

Modificadores de la respuesta biológica

Los modificadores de la respuesta biológica son moléculas que modifican la respuesta inmune del huésped.

El IFN-α-2b se ha utilizado intralesional en CEC en varios estudios conformados por pocos pacientes, encontrándose una buena respuesta principalmente en CEC *in situ;* la dosis recomendada es de 1.5 millones UI de IFN-α-2b intralesionales, tres veces por semana por tres semanas.[35]

Los retinoides en dosis altas han mostrado ser útiles para quimioprevención en pacientes de alto riesgo, por ejemplo en pacientes trasplantados renales con múltiples CEC. Se ha utilizado isotretinoína (1-2 mg/kg/día) o acitretin (0.3 mg/kg/día).[35,36]

Recientemente se han realizado varios estudios con pocos pacientes que muestran una buena respuesta a corto plazo en el tratamiento de CEC *in situ* con imiquimod.[37]

Quimioterapia tópica

Se ha utilizado 5-fluorouracilo (5-FU) tópico con aceptable respuesta en enfermedad de Bowen (resolución de las lesiones en 70% - 85% de los casos). El 5-FU no debe ser utilizado en CEC invasivos, pues pese a la mejoría clínica, se encuentran nidos neoplásicos en la dermis en los estudios histopatológicos.[38] Debido a la poca penetración de este medicamento no se recomienda en enfermedad de Bowen con compromiso folicular.[2]

DISECCIÓN GANGLIONAR PROFILÁCTICA Y GANGLIO CENTINELA

La evidencia para la utilización del vaciamiento ganglionar profiláctico en CEC es débil, por lo tanto, no debe ser recomendado de rutina.[39]

La biopsia del ganglio centinela, por ser un procedimiento mínimamente invasivo y con poca morbilidad, puede ser de gran utilidad para la estadificación y manejo de pacientes con CEC de alto riesgo sin compromiso ganglionar al examen físico.[40] Si el resultado es positivo se realiza el vaciamiento ganglionar terapéutico.

SEGUIMIENTO Y PREVENCIÓN

El 75% de los CEC recurre en los siguientes dos años después del tratamiento, el 95% recurre en los primeros cinco años, por lo cual se recomienda un seguimiento trimestral por dos años, cada seis meses hasta el quinto año, posteriormente se debe realizar un seguimiento anual. El seguimiento a largo plazo es importante, porque estos pacientes tienen un riesgo mayor de hacer nuevos carcinomas que la población general.[17]

El seguimiento debe incluir un examen del área quirúrgica, palpación de ganglios linfáticos regionales, y por supuesto un examen cuidadoso de toda la piel buscando nuevos primarios.

SUMMARY

The first part of this paper was related to the biological behavior of cutaneous aquamous cell carcinoma.

This second part pretends to study the histologic spectrum of cutaneous squamous cell carcinoma and the features associated with recurrence and metastasis. With the previous facts evaluated we will build up a therapeutic guide based on clinical and histologic risk factors.

Key word: squamous cell carcinoma, skin, pathology and treatment.

BIBLIOGRAFÍA

Agradecimientos al doctor Gerzaín Rodríguez por las fotografías de las figuras 3, 4, 5 y 8.

1. Weedon D. Tumores de la epidermis. En: Piel. Patología. Madrid, Marbán 2002:635-672.
2. Acosta A. Carcinoma Escamocelular. En: Ramírez G, Patiño JF, Castro CJ. Guía Práctica Clínica en Enfermedades Neoplásicas. Bogotá, Ruecolor Ltda, 2001:33-56.
3. Ackerman AB, Parsons L. Respect at last for solar keratosis (editorial). Dermatopathol Pract Concept 1997; 3:101-103.
4. Jones RE Jr. Questions to the editorial board and other authorities. What is the boundary that separates a thick solar keratosis and a thin squamous cell carcinoma? Am J Dermatopathol 1984; 6:301-306.
5. Horn TD, Moresi JM. Histology. En: Miller SJ, Maloney ME. Cutaneous Oncology, Blackwell Science 1998:481-493.
6. Hurt MA, Santacruz DJ. Tumor of the skin. En: Fletcher CDM. Diagnostic Histopathology of Tumors, Churchill Livingstone 2000:1357-1472.
7. Kao GF. Precancerous lesions and carcinoma in situ.

En: Farmer ER, Hood AF. Pathology of the Skin. Norwalk, Appleton & Lange 1990:550.
8. Ackerman B, Mones JM. Solar Keratosis? En: Ackerman B, Mones JM. Ackerman´s resolving Quandaries in Dermatology, Pathology, & Dermatopathology. New York, Ardor Scribiendi 2001:341-350.
9. Kirkham N. Tumors and cysts of the epidermis. En: Elder David. Lever´s Histopathology of the Skin. Philadelphia-New York, Lippincott - Raven 1997:685-746.
10. Hodak E, Jones RE, Ackerman AB. Solitary keratoacantoma is a squamous cell carcinoma: Three examples with metastases. Am J Dermatopathol 1993;15:332-342.
11. Cain CT, Niemann TH, Argenyi ZB. Keratoacanthoma vs squamous cell carcinoma. An immunohistochemical reappraisal of p53 protein and proliferating cell nuclear antigen expression in keratoacanthoma-like tumors. Am J Dermatopathol 1995; 17:324-331.
12. Goldman GD, Leffell DJ. Cutaneous squamous cell carcinoma. En: Maloney ME, Torres A, Hoffmann TJ, et al. Surgical Dermatopathology, Blackwell Science 1999:183-223.
13. Salache S, Cheney M, Varaures M. Recognition and management of the high- risk cutaneous squamous cell carcinoma. Curr Probl Dermatol 1993; 5:141-192.
14. Cottel WI. Perineural invasion by squamous cell carcinoma. J Dermatol Surg Oncol 1982; 8:589-600.
15. Goepfert H, Dichtel WJ, Medina JE. Perineural invasion in squamous cell carcinoma of the heat and neck. Am J Surg 1984; 148:542-547.
16. Swanson PE, Fitzpatrick MM, Ritter JH, et al. Immunohistologic differential diagnosis of basal cell carcinoma, squamous cell carcinoma and trichoepithelioma in small cutaneous biopsy specimens. J Cutan Pathol 1998; 25:153-159.
17. Rowe DE, Carroll RJ, Day CL. Prognostic factor for local recurrence, metastasis, and survival rates in squamous cell carcinoma of the skin, ear, and lip. J Am Acad Dermatol 1992; 26:976-990.
18. Haas AF. Features associated with metastasis. En: Miller SJ, Maloney ME. Cutaneous Oncology. Blackwell Science 1998:500-505.
19. Baldursson B, Sigurgeisson B, Lindelöf B. Venous leg ulcers and squamous cell carcinoma: a large-scale epidemiological study. Br J Dermatol 1995; 133:571-574.
20. Steffen C. Marjolin´s ulcer. Am J Dermatopathol 1984; 6:187-193.
21. Dupree MT, Boyer JD, Cobb MW. Marjolin's ulcer arising in a burn scar. Cutis 1998; 62:49-51.
22. Euvrard S, Kanatakis J, Pouteil-Noble C. Comparative epidemiologic study of premalignant and malignant epithelial cutaneous lesions developing after kidney and heart transplantation. J Am Acad Dermatol 1995; 33:222-229.
23. Salache SJ. Features associated with recurrence. En: Miller SJ, Maloney ME. Cutaneous Oncology. Blackwell Science 1998:494-499.
24. Perez GL, Randle HW. Natural history of squamous cell carcinoma of the skin: cases report. Cutis 1995; 55:34-36.
25. Breuninger H, Schaumberg-Lever G, Holzschuk J, et al. Desmoplastic squamous cell carcinoma of the skin and vermilion surface. A highly malignant subtype of skin cancer. Cancer 1997; 79:915-919.
26. Liégeois NJ, Olbricht S. Squamous cell carcinoma. En: Williams H. Evidence- Based Dermatology. London, BMJ Books 2003:316-323.
27. Freeman RG, Knox JM, Heaton CL. The treatment of skin cancer: A statistical study of 1341 skin tumors comparing results obtained with irradiation, surgery, and curettage followed by electrodessication. Cancer 1964; 17:535-538.
28. Broadland DG, Zitelli JA. Surgical margins forexcision of primary cutaneous squamous cell carcinoma. J Am Acad Dermatol 1992; 27:241-48.
29. Grekin RC, Salmon PJ. Surgical Management of Local Disease. En: Miller SJ, Maloney ME, Cutaneous Oncology, Blackwell Science 1998:506-517.
30. Lawrence CM, Dahl MG, Dickinson AJ, et al. Mohs' micrographic surgery for cutaneous squamous cell carcinoma: practical considerations. Br J Dermatol 2001; 144:186-187.
31. Werlinger KD, Upton G, Moore AY. Recurrence rates of primary nonmelanoma skin cancers treated by surgical excision compared to electrodessication-curettage in a private dermatological practice. Dermatol Surg 2002; 28:1138-1142; discussion 1142.
32. Kuflik EG. Cryosurgery. En: Miller SJ, Maloney ME. Cutaneous Oncology. Blackwell Science 1998:518-525.
33. Triantafyllos JF, Abrams RA. Radiation therapy. En: Miller SJ, Malloney ME. Cutaneous Oncology. Blackwell Science 1998:526-533.
34. Morton CA, Brown SB, Collins S, et al. Guidelines for topical photodynamic therapy: report of a workshop of The British Photodermatology Group. Br J Dermatol 2002; 146:552-567.
35. Greenway H. Biologic Response Modifiers. En: Miller SJ, Maloney ME. Cutaneous Oncology: Blackwell Science 1998:542-546.
36. Berg D, Otley C. Skin cancer in organ transplant recipients: epidemiology, pathogenesis, and management. J Am Acad Dermatol 2002; 47:1-17.
37. Mackenzie-Wood A, Kossard S, Launey J de, et al. Imiquimod 5% cream in the treatment of Bowen's disease. J Am Acad Dermatol 2001; 44:462-470.
38. Walsh P. Topical Chemotherapy. En: Miller SJ, Maloney ME. Cutaneous Oncology. Blackwell Science 1998:547-552.
39. Motley R, Kersey P, Lawrence C. Multiprofessional guidelines for the management of the patient with primary cutaneous squamous cell carcinoma. Br J Dermatol 2002;146:18-25.
40. Reschly MJ, Messina JL, Zaulyanov LL, et al. Utility of sentinel lymphadenectomy in the management of patients with high-risk cutaneous squamous cell carcinoma. Dermatol Surg 2003; 29:135-140.

Carcinoma de células escamosas cutáneo - Parte II

Histopatología y tratamiento basado en factores de riesgo

PREGUNTAS

1. El queratoacantoma es un tumor benigno de piel en el cual no se han reportado metástasis.

   (f) (v)

2. Los CEC originados sobre piel no expuesta al sol se caracterizan por ser más agresivos en comparación con los de piel expuesta al sol.

   (f) (v)

3. La presencia de invasión perineural en CEC se relaciona con mayor recurrencia local, pero no con mayor capacidad metastásica.

   (f) (v)

4. La radioterapia y la cirugía micrográfica de Mohs son consideradas las técnicas de primera elección en el tratamiento de CEC

   (f) (v)

5. Un CEC de 1 cm de diámetro, de bordes bien definidos, localizado en mejilla con un grosor de 1.5 mm, debe ser operado con un margen mínimo de:

   a) 4 mm

   b) 6 mm

   c) 8 mm

   d) 10 mm

6. Un CEC de 2.3 cm de diámetro, bordes mal definidos, localizado en cuero cabelludo con un grosor de 3 mm se debe resecar con un margen mínimo de:

   a) 4 mm

   b) 6 mm

   c) 8 mm

   d) 10 mm

7. Para que la criocirugía sea efectiva en CEC el tejido tratado debe alcanzar una temperatura de:

   a) - 30°C

   b) - 40°C

   c) - 50°C

   d) - 60°C

8. El 5-FU es de gran utilidad en enfermedad de Bowen y en CEC infiltrantes con grosor menor a 1 mm.

   (f) (v)

9. Las orejas y el labio inferior son considerados áreas de alto riesgo para recurrencia y metástasis en CEC.

   (f) (v)

10. En un CEC infiltrante localizado en oreja, de bordes mal definidos, moderadamente diferenciado y grosor de 4 mm el tratamiento de elección es:

    a) Cirugía micrográfica de Mohs

    b) Resección con margen de 4 mm

    c) Resección con margen de 6 mm

    d) Radioterapia

Encuentre el formato de respuestas en la página 93

RESPUESTAS AL CUESTIONARIO DEL VOLUMEN 11, NÚMERO 4.

1. F 2. F. 3. V 4. F 5. V 6. F 7. V 8. F 9. V 10. F