Carcinoma de células de Merkel

María Adelaida Echeverri M.
Pablo Zúñiga Z.
Ana Francisca Ramírez E.
Xavier Rueda C.
Álvaro Acosta De Hart
Mariam Rolón C.

RESUMEN

Se presenta el caso de una mujer de 79 años que consultó por cuatro meses de evolución de un nódulo ulcerado en la mejilla derecha. Se estableció el diagnóstico de carcinoma de células de Merkel (CCM) sobre la base de los hallazgos histopatológicos y el perfil inmunohistoquímico característico.

El CCM es una neoplasia maligna poco frecuente, de curso agresivo, que afecta principalmente áreas expuestas de la piel.

Palabras clave: carcinoma neuroendocrino, carcinoma de células de Merkel.

CASO CLÍNICO

Paciente de sexo femenino, 79 años de edad, con fototipo II/VI quien consultó por tumor de 1 cm de diámetro de cuatro meses de evolución, ulcerado, de rápido crecimiento, localizado en la mejilla derecha; presentaba además un gran fotodaño y adyacente al tumor una placa eritematosa, descamativa, compatible clínicamente con queratosis actínica. Al examen físico no se evidenciaron adenopatías cervicales (Figura 1).

Figura 1. Nódulo de 1x1 cm, ulcerado, de rápido crecimiento, doloroso a la palpación en mejilla derecha.

El estudio histopatológico evidenció un tumor dérmico formado por células redondeadas, con escaso citoplasma rosado y núcleos regulares, o con pleomorfismo leve y cromatina homogénea, en los cuales se observaban pequeños nucleolos. Las células se disponían predominantemente en trabéculas y pequeños nódulos separados por estroma escaso. El tumor no comprometía la epidermis ni mostraba mitosis (Figura 2). Se hizo estudio de inmunohistoquímica, observándose positividad de las células tumorales para sinaptofisina, cromogranina, enolasa neuronal específica, citoqueratina-20 (Figura 3) y antígeno de membrana epitelial. Con los hallazgos descritos se realizó el diagnóstico de CCM.

María Adelaida Echeverri M, *Residente III Dermatología, Instituto de Ciencias de la Salud (CES), Medellín.*
Pablo Zúñiga Z, *Residente IV Patología, Universidad de Costa Rica.*
Ana Francisca Ramírez E, *Especialista en entrenamiento II año, Instituto Nacional de Cancerología (INC), Bogotá.*
Xavier Rueda C, *Dermatólogo-Oncólogo, INC, Bogotá.*
Álvaro Acosta De Hart, *Dermatólogo-Oncólogo, INC, Profesor Asistente Universidad Nacional de Colombia, Bogotá.*
Mariam Rolón C, *Dermatopatóloga, INC, Bogotá.*
Correspondencia: Ana Francisca Ramírez E. E-mail: anafrancisca@hotmail.com

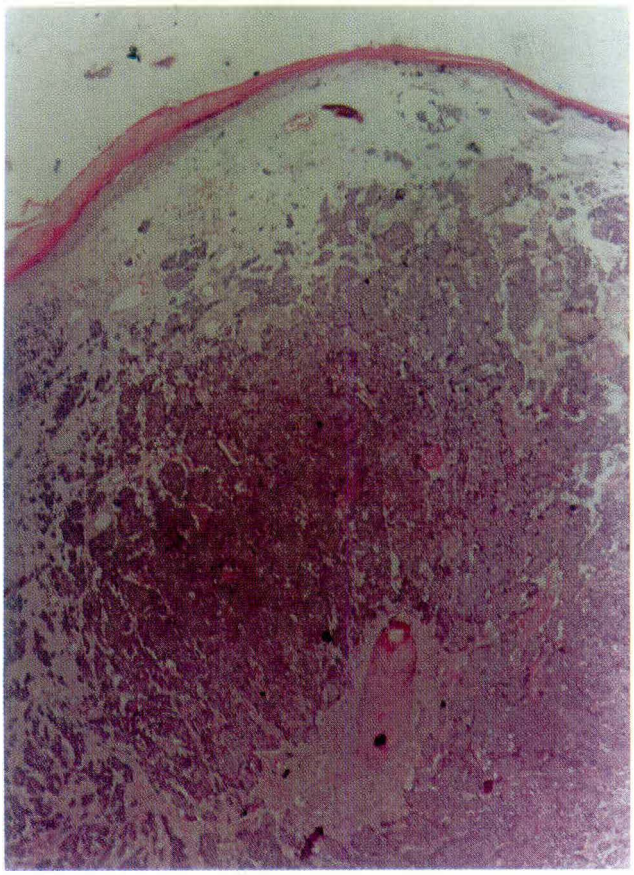

Figura 2. Microfotografía que muestra piel con presencia en la dermis de un tumor formado por nidos y trabéculas de células pequeñas y homogéneas, de aspecto neuroendocrino (HE 40X).

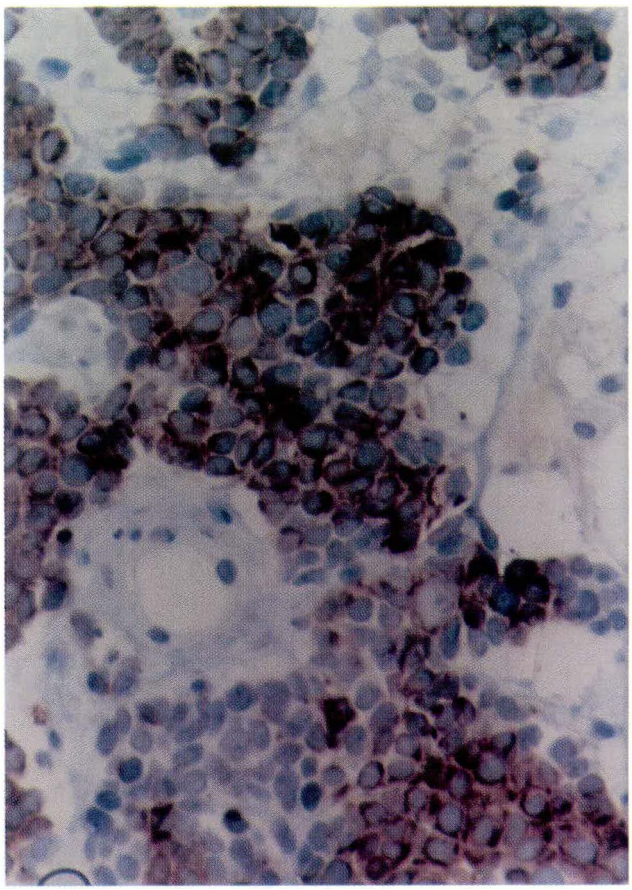

Figura 3. Estudio de inmunohistoquímica correspondiente a citoqueratina-20, que muestra la positividad de las células en patrón perinuclear y puntiforme característico en esta neoplasia (HE 400X).

Se tomó radiografía de tórax para descartar metástasis, la cual fue informada como normal. Se decidió realizar una resección local amplia del tumor y un vaciamiento ganglionar profiláctico supraomohioideo del lado comprometido; ésto debido a que en el INC no se ha implementado la biopsia de ganglio centinela para tumores de cabeza y cuello.

DISCUSIÓN

Las células de Merkel, descritas por Friedrich S. Merkel en 1875, se encuentran distribuidas en la capa basal de la epidermis o agrupadas como un componente del disco táctil de Pinkus (mecanorreceptor de adaptación lenta de tipo I).[1]

El CCM, también denominado carcinoma neuroendocrino primario, fue descrito originalmente por Toker en 1972 como carcinoma trabecular de la piel.[1]

Este tumor agresivo y raro representa menos del 1% de las malignidades cutáneas (0.2 x 100.000 habitantes), y afecta por igual a hombres y mujeres, con una edad promedio de presentación entre los 65 y 75 años; es más frecuente en pacientes blancos.[1,2]

Se sabe poco acerca de los factores etiológicos implicados. Lo han relacionado con la radiación ultravioleta B; se ha descrito su asociación con carcinoma escamocelular, basocelular y enfermedad de Bowen en la misma área anatómica (como en el caso de nuestra paciente, quien

presentaba queratosis actínicas adyacentes). Su incidencia aumenta en pacientes inmunosuprimidos.[2]

Se presenta como un nódulo eritematoso, en ocasiones violáceo o rojo marrón, firme, no doloroso, que crece rápidamente y puede ulcerarse; mide entre 0.5 a 5 cm. La localización más frecuente del CCM es en cabeza y cuello (50%), seguida por extremidades (40%) y tronco (10%).[2]

En la histología los CCM son tumores formados por células pequeñas, homogéneas o con pleomorfismo leve, que infiltran la dermis en trabéculas o nidos. Estas características morfológicas muchas veces los hacen difíciles de distinguir de otros tumores de células pequeñas y redondas, primarios o metastásicos, en la piel. Entre estas neoplasias se encuentran los tumores neuroectodérmicos y los mesenquimales primitivos, linfomas, carcinoides atípicos y carcinomas de células pequeñas metastásicos, siendo los carcinomas de células pequeñas metastásicos, principalmente los primarios de pulmón, los casos de más difícil diferenciación. Estos carcinomas, por su origen neuroendocrino, expresan muchos antígenos en común con los CCM. La citoqueratina - 20 es útil en estos casos, pues únicamente los CCM son positivos.[3,4]

El estudio de microscopía electrónica demuestra la presencia de gránulos densos, neuroendocrinos, de 80 a 200 nm de diámetro, en las células del CCM.[1]

En el momento del diagnóstico el 70% de los pacientes presentan la enfermedad localizada, 10% a 30% tienen compromiso linfático y 1% a 4% tienen metástasis a distancia.[1]

En el CCM el tratamiento recomendado es la escisión quirúrgica con márgenes mayores a 2 cm; en cara usualmente se da 1 cm de margen por la dificultad técnica de dar uno mayor. La cirugía micrográfica de Mohs se ha utilizado para obtener control local con menor margen quirúrgico.[1,4,5]

En pacientes con enfermedad localizada se recomienda biopsia del ganglio centinela, debido a la alta probabilidad de presentar metástasis ganglionares. En el caso de ser positivo el ganglio centinela se realizará vaciamiento ganglionar terapéutico; en los pacientes que desde el ingreso presentan compromiso ganglionar se realizará vaciamiento ganglionar terapéutico.

Se recomienda radioterapia adyuvante en el sitio primario, y en el caso de compromiso ganglionar en el lecho ganglionar para prevenir recurrencias locales.[1,2,5]

La quimioterapia se utiliza en enfermedad metastásica; la ciclofosfamida, la doxorrubicina, la vincristina y el etopósido adicionado con cisplatino son los agentes más utilizados.[1]

El CCM se caracteriza por presentar un curso agresivo; algunos autores lo han comparado con el comportamiento del melanoma maligno.[1]

Las recurrencias locales son frecuentes y se reportan en un 40% de los casos.[2] La sobrevida a 5 años varía entre 50% y 60%.[4]

SUMMARY

A 79-year-old woman suffered from an ulcerative nodule on her right cheek, wich was diagnosed as neuroendocrine (Merkel cell) carcinoma due to the histopathological findings and to the typical immunophenotype.

Merkel cell carcinoma is a rare malignant neoplasm with an aggressive course that affects exposed areas of the skin.

Key words: neuroendocrine carcinoma, Merkel cell carcinoma.

BIBLIOGRAFÍA

1. Goessling W, Phillip PH, Mayer RJ. Merkel cell carcinoma. J Clin Oncol 2002; 20:588-598.
2. Kerl H, Wellenhof RH. Cutaneous neuroendocrine carcinoma: Merkel cell carcinoma. En: Freedberg IM, Eisen AZ, Wolff K, et al. Fitzpatrik's Dermatology in General Medicine, McGraw-Hill 1999:914-918.
3. Chan KC, Suster S, Wening BM. Cytokeratin 20 inmunoreactivity distinguishes Merkel cell carcinomas and salivary gland small cell carcinomas from small cell carcinomas of various sites. Am J Surg Pathol 1997; 21:226-234.
4. Gruber S, Wilson L. Merkel cell carcinoma. En: Miller SJ, Malloney MK. Cutaneous Oncology. Blackwell Science 1998:710-721.
5. Boyer JD, Zitelli JA, Brodland DG, et al. Local control of primary Merkel cell carcinoma: review of 45 cases treated with Mohs micrographic surgery with and without adjuvant radiation. J Am Acad Dermatol 2002; 47:885-892.