

## Investigación Clínico-terapéutica

# Evaluación clínica de las exfoliaciones con ácido salicílico en el tratamiento del melasma en pacientes con piel oscura

**Santiago Andrés Ariza Gómez**  
**Héctor Castellanos Lorduy**  
**José Rómulo Villamizar**  
**Celmira Vargas Hortúa**

### RESUMEN

**S**e presenta un estudio clínico controlado de tipo ciego simple, que compara la eficacia y seguridad de las exfoliaciones secuenciales con ácido salicílico en concentraciones entre el 20 y el 30%, más hidroquinona al 5%, con la monoterapia con hidroquinona al 5% en el tratamiento del melasma. Se incluyeron 18 mujeres en quienes se aplicó el tratamiento de prueba en una hemicara y el control en la otra. Se obtuvo una disminución del 48% en el índice de severidad y área del melasma (MASI) en el lado tratado con hidroquinona, más 5 exfoliaciones con ácido salicílico versus 30.6% en el lado tratado exclusivamente con hidroquinona a las 12 semanas de tratamiento. Las pacientes calificaron como más exitoso el resultado obtenido en el lado tratado con exfoliaciones e hidroquinona, que el lado tratado únicamente con hidroquinona. No se informaron efectos adversos serios con las exfoliaciones.

**Palabras clave:** melasma, exfoliaciones, ácido salicílico.

### INTRODUCCIÓN

El melasma es un trastorno frecuente de la pigmentación, con mayor prevalencia en las mujeres y en pacientes con piel oscura.<sup>1</sup> Aunque su etiología permanece desconocida, se conocen como factores predisponentes la genética, el embarazo, los anticonceptivos orales, la exposición solar y las alteraciones hormonales como el hipotiroidismo.<sup>2</sup> En nuestro medio éste es un motivo frecuente de consulta, especialmente en pacientes con fototipos de piel III y IV

de la clasificación de Fitzpatrick, generando en ocasiones dificultades de manejo.

La terapéutica es variada, e incluye, entre otros, el uso de agentes hipopigmentantes como la hidroquinona, en monoterapia o en combinación con ácido retinóico, glicólico, kójico y esteroides, asociados con fotoprotectores.<sup>2,3</sup> También se ha informado el uso de las exfoliaciones como una alternativa efectiva<sup>3-6</sup>, pero se ha limitado su uso en pacientes con piel oscura por el riesgo de hiperpigmentación postinflamatoria.<sup>1</sup>

Recientemente el ácido salicílico en exfoliaciones se ha utilizado en este tipo de pieles como coadyuvante en el tratamiento del acné y alteraciones pigmentarias, con efectos adversos mínimos y buena efectividad.<sup>6</sup>

Con el fin de evaluar la eficacia y seguridad de las exfoliaciones con ácido salicílico en pacientes con piel oscura, como tratamiento coadyuvante en el melasma, se diseñó el siguiente estudio aleatorizado, controlado, ciego simple:

**Santiago Andrés Ariza Gómez**, Dermatólogo, Universidad Nacional de Colombia, Bogotá.

**Héctor Castellanos Lorduy**, Profesor Dermatología, Universidad Nacional de Colombia, Bogotá.

**José Rómulo Villamizar**, Coordinador Unidad Dermatología, Universidad Nacional de Colombia, Bogotá.

**Celmira Vargas Hortúa**, Dermatóloga, Universidad Nacional de Colombia, Bogotá.

Correspondencia: Santiago A. Ariza, Avenida Eldorado 42B-85, apto. 402, teléfono 2449587, Bogotá, Colombia.

E-mail: arizaburbano@hotmail.com

## *Evaluación clínica de las exfoliaciones con ácido salicílico en el tratamiento del melasma*

### PACIENTES Y MÉTODOS

**Pacientes.** Se incluyeron 18 pacientes de sexo femenino que asistieron a la consulta externa de los hospitales San Juan de Dios y La Victoria de Bogotá, entre los meses de septiembre de 1999 y marzo del 2000, con diagnóstico clínico de melasma. El estudio tuvo una duración de 22 semanas para cada paciente, 12 semanas de tratamiento y 10 semanas de seguimiento. Todos los pacientes firmaron el consentimiento informado, luego de recibir las explicaciones acerca de los beneficios y riesgos potenciales del tratamiento.

Los criterios de inclusión fueron: mujeres >18 años con diagnóstico clínico de melasma y fototipos de piel III, IV y V de la clasificación de Fitzpatrick.

Los criterios de exclusión fueron: diagnóstico clínico de hiperpigmentación postinflamatoria facial, embarazo y lactancia, uso actual o durante el año inmediatamente anterior de anticonceptivos hormonales o de otros medicamentos implicados en el desarrollo de hiperpigmentación, y antecedentes médicos que pudieran influir en la presencia de hiperpigmentación facial, tratamiento para melasma en el último mes distinto a fotoprotección, hipersensibilidad a la hidroquinona o al ácido salicílico, e incumplimiento en el protocolo de quimioexfoliaciones.

#### Método

**Quimioexfoliaciones.** A las pacientes se les instruyó para que aplicaran en la cara hidroquinona al 5% en crema (Cremoquinona® crema 5%), una vez en la noche durante las primeras 12 semanas y protector solar de amplio espectro dos veces al día (Umbrella®) durante todo el estudio. En la segunda visita, dos semanas después de iniciado el tratamiento con hidroquinona, se realizaron las quimioexfoliaciones, aleatorizando la hemicara a exfoliar con ácido salicílico. Se practicaron cinco quimioexfoliaciones en la hemicara seleccionada, con intervalos de dos semanas entre cada una, las primeras tres en concentraciones al 20% y tiempos de contacto variables de 1-3 minutos, la cuarta y quinta quimioexfoliaciones se realizaron con ácido salicílico al 30% y tiempos de contacto entre cuatro y cinco minutos, reiniciando la aplicación de hidroquinona y el fotoprotector 24 horas después del procedimiento.

Se tomaron fotografías a color en posición frontal y lateral izquierda y derecha a todas las pacientes al ingreso, a la semana 12 y la semana 22.

**Evaluación.** Las evaluaciones estuvieron a cargo de uno de los investigadores, quien desconoció durante todo el estudio el lado tratado con quimioexfoliaciones; éstas se llevaron a cabo al inicio del estudio, en la semana 12 (dos semanas después de terminar las exfoliaciones) y en la semana 22 (12 semanas después de finalizadas las quimioexfoliaciones) por medio del método de evaluación clínica del índice de severidad y área del melasma MASI descrito a continuación y que fue modificado para evaluar cada hemicara en forma independiente. Para la medición se dividió la cara en 2 lados iguales (izquierdo y derecho), y cada uno de estos lados fue dividido a su vez en tres áreas: frontal, malar y de la barbilla, que correspondían respectivamente al 30%, 60% y 10% del área total de la hemicara. El melasma en cada una de estas áreas involucradas fue evaluado en 3 aspectos: A: extensión, en una escala de 0-6, donde 0 corresponde a un área sin compromiso, 1 corresponde a un compromiso <16% del área, 2 del 17%-32%, 3 del 33-50%, 4 del 51-66%, 5 del 67-83%, y 6 >84% del área; las mediciones del área se hicieron con la ayuda de una cuadrícula de acetato moldeable. B: la oscuridad del pigmento, comparando el área de la lesión con la piel normal (contraste) medida en una escala de 0-4, donde 0 corresponde a un área sin compromiso, y 4 a una severamente pigmentada. C: la homogeneidad del pigmento, la cual es entendida como la uniformidad del pigmento en el área comprometida sin importar su intensidad, medida en una escala de 0-4, donde 0 corresponde a un área en la cual la distribución del pigmento es totalmente irregular o en parches, y 4 a un área uniformemente pigmentada. De acuerdo con los valores obtenidos, se aplicó la siguiente fórmula para cada hemicara:

$$\text{MASI} = 0.3F (D + H) + 0.6M (D + H) + 0.1A (D + H)$$

donde **F**: área de la frente, **M**: área malar, **A**: área de la barbilla; **D**: oscuridad del pigmento (en cada zona) y **H**: homogeneidad del pigmento (en cada zona).

Adicionalmente se solicitó a las pacientes realizar una autoevaluación de la efectividad global del tratamiento en cada hemicara a la semana 12 del estudio, de acuerdo con la siguiente escala: -1: empeoramiento, 0: sin cambios, 1: mejoría leve, 2: mejoría moderada, 3: mejoría marcada, 4: aclaramiento total. Además, se interrogó la presencia de los siguientes efectos secundarios del tratamiento en cada hemicara: sensación de quemadura, prurito, eritema, descamación e hiperpigmentación, graduándolos de acuerdo con la siguiente escala: 0, no se presentó; 1, leve; 2: moderado; 3: severo; 4: intolerable.

**Evaluación clínica de las exfoliaciones con ácido salicílico en el tratamiento del melasma****MÉTODOS ESTADÍSTICOS**

Se realizó una prueba de Chi cuadrado, comparando los promedios del MASI obtenidos en las hemifaros al principio del estudio, en la semana 12 y en la semana 24.

**RESULTADOS**

Se incorporaron al estudio un total de 18 pacientes, de las cuales 4 fueron excluidas por inasistencia a alguna de las citas para las quimioexfoliaciones. Se realizó el tratamiento completo en 14 pacientes, con un promedio de edad de 41 años (rango 27-50 años), fototipo de piel IV en 11

de ellas (79%) y III en las restantes (21%). El melasma fue clasificado como mixto en 8 pacientes, malar en 4 pacientes y mandibular en 3 pacientes. En la valoración inicial se obtuvieron puntajes de MASI entre 1.8 y 18.6 en el lado a tratar con exfoliaciones (promedio 11.3) y puntajes entre 1.8 y 15.5 (promedio 10.1) en el lado a tratar sin exfoliaciones (Cuadro 1). Después de un período de tratamiento de 12 semanas, los puntajes se redujeron en promedio a 5.8 en el lado tratado con exfoliaciones (reducción del 48% del MASI), y a 7.0 en el lado no tratado con exfoliaciones (reducción del 30.6% del MASI) (Figuras 1-3); luego de un período de observación de 10 semanas, se obtuvieron puntajes de 8.4 y 7.3 en promedio, en los grupos de exfoliación y no exfoliación, respectivamente.

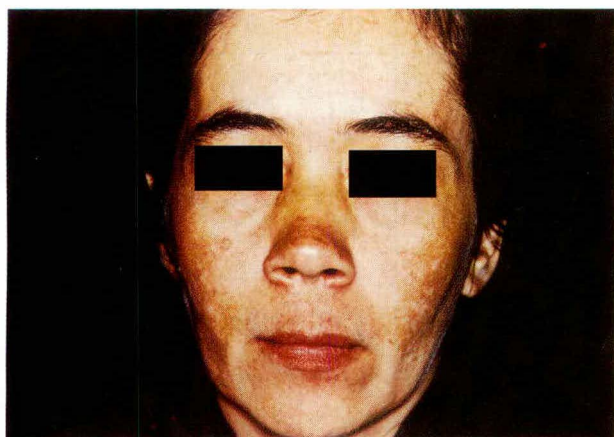
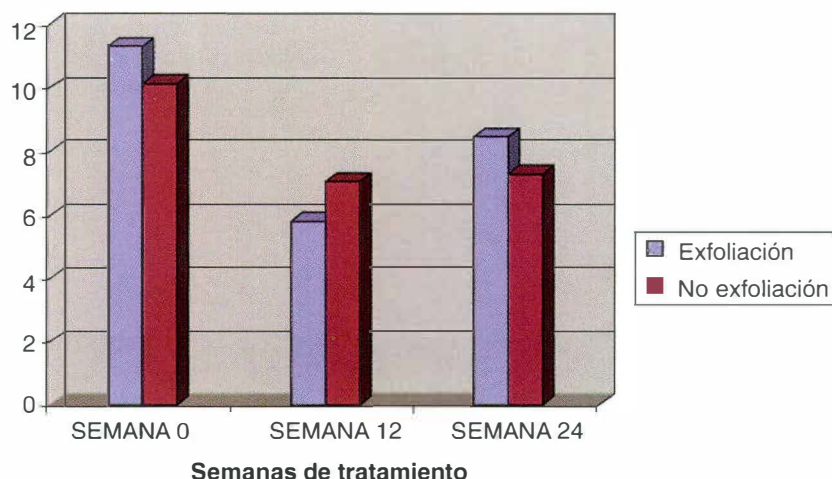
**Cuadro 1.**  
**MASI inicial, postratamiento y postobservación en el lado sometido a exfoliaciones (LE) y en el lado no sometido a exfoliaciones (LNE) en cada de las pacientes del estudio**

PACIENTE	EDAD	FOTOTIPO	DISTRIBUCIÓN	SEMANA 0		SEMANA 12		SEMANA 24	
				LE	LNE	LE	LNE	LE	LNE
1	46	4	Mandibular	10,2	11,7	13,1	8,1	8,7	8,7
2	43	4	Malar	17,4	11,4	10,8	5,4	16,8	9,6
3	40	4	Malar	5,6	8	1,4	2,8	6,2	5
4	46	3	Mixto	18,6	15,3	1,3	13,3	15,3	11
5	44	4	Mixto	15,2	17	9	8,6	10,4	11,6
6	44	4	Mixto	15	11,7	15,6	19,2	9,6	13,8
7	27	3	Mixto	1,8	1,8	1,2	1,2	2,4	1,2
8	45	3	Mixto	5,6	5,3	2	5,1	3,3	3,3
9	31	4	Mixto	13,5	13,8	7,9	11,7	SD	SD
10	39	4	Malar	15,5	15,5	7,2	8,6	SD	SD
11	44	4	Mixto	9,8	9,8	1,2	4,8	12,4	14,4
12	39	4	Mixto	13,4	11,6	6,6	9	11,4	9,4
13	36	4	Malar	12,8	13,4	11	6	11,4	3,6
14	50	4	Malar	5	7,4	7,3	3,1	2,2	5,5
<b>PROMEDIO</b>	<b>41</b>			<b>11,3</b>	<b>10,1</b>	<b>5,8</b>	<b>7,05</b>	<b>8,45</b>	<b>7,3</b>



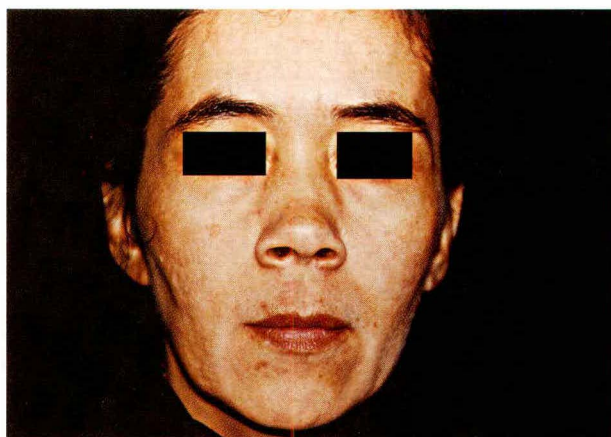
## Evaluación clínica de las exfoliaciones con ácido salicílico en el tratamiento del melasma

**Figura 1**  
Indice de severidad y área antes y después del tratamiento



**Figura 2.** Melasma de distribución malar antes del tratamiento.

La evaluación del tratamiento por las pacientes determinó: mejoría leve en 3 casos (21%), moderada en 4 (28%) y marcada en 7 (50%) en el lado tratado con exfoliaciones más hidroquinona, y mejoría leve en 6 casos (42%), moderada en 5 (35%) y marcada en 3 (21%) en el lado tratado sin exfoliaciones (Figura 4).

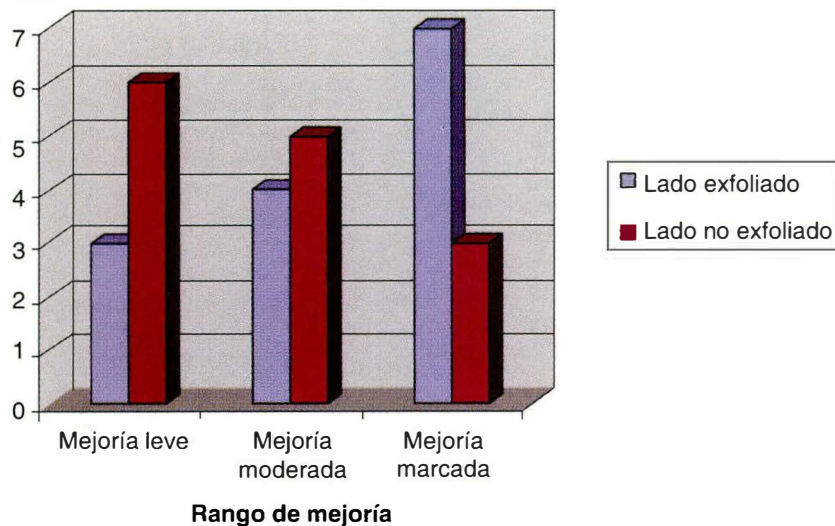


**Figura 3.** Mejoría marcada de la pigmentación después de 12 semanas de tratamiento. Quimioexfoliaciones realizadas en la hemicara izquierda.

Los efectos secundarios durante el tratamiento fueron más marcados en el grupo de pacientes exfoliadas, siendo los más importantes: descamación (promedio 2.5), eritema (promedio 2) y sensación de quemazón (promedio 1.5). En el grupo sin exfoliaciones se presentaron únicamente eritema (promedio 0.7) y descamación (promedio 0.5).

**Evaluación clínica de las exfoliaciones con ácido salicílico en el tratamiento del melasma**

**Figura 4**  
**Evaluación del tratamiento por las pacientes**



Sólo en un caso se presentó una pequeña área de hiperpigmentación en la barbilla luego de tres quimioexfoliaciones, la cual resolvió completamente al final del estudio, sin prolongar el uso de la hidroquinona.

El análisis estadístico de los datos se realizó por comparación de promedios con el método Chi cuadrado. Se analizó en primer lugar la diferencia de promedios en los dos lados al inicio del tratamiento, y se observó que no existía diferencia estadísticamente significativa ( $p > 0.05$ ). Igualmente se analizaron los datos de cada lado antes y después del tratamiento en forma independiente, y posteriormente se compararon los resultados en la semana 12 y semana 24 del lado tratado con exfoliaciones con el tratado sin exfoliaciones, y no se encontraron diferencias significativas ( $p > 0.05$ ). Dentro del análisis estadístico se observó una varianza grande en los datos.

## DISCUSIÓN

El melasma es una enfermedad frecuente que, sin embargo, ha sido poco estudiada tanto en su patogenia como en su tratamiento. La mayoría de estudios terapéuticos publicados en la literatura se han realizado sin

control y con un número reducido de pacientes. La excepción a esta regla es el trabajo con ácido retinóico de Kimbroug, en pacientes de piel oscura, que incluyó 30 pacientes y demostró que la tretinoína al 0.1% aclara el melasma en dichos pacientes.<sup>2</sup>

La hidroquinona en concentraciones del 2-6% continúa siendo el tratamiento tópico más efectivo para aclarar el melasma.<sup>1</sup> Su efectividad puede aumentar cuando se combina con diferentes agentes, como lo han demostrado varios autores.<sup>7,8</sup> En los últimos años se han introducido las quimioexfoliaciones superficiales como tratamiento coadyuvante, con buenos resultados terapéuticos.<sup>3,5,6</sup>

Nuestro estudio incluyó 18 pacientes, y comparó el uso de la hidroquinona en crema al 5% en monoterapia en una hemicara con el uso de exfoliaciones con ácido salicílico, como tratamiento coadyuvante a la monoterapia con hidroquinona al 5% en la hemicara contralateral, obteniéndose una reducción promedio del 49% en el puntaje del MASI en el lado tratado con el coadyuvante, en contraste con una reducción del 30.6% obtenida en el lado tratado exclusivamente con hidroquinona medida a las 12 semanas. El 50% de las pacientes consideraron que habían logrado una mejoría marcada en el lado tratado con

## Evaluación clínica de las exfoliaciones con ácido salicílico en el tratamiento del melasma

exfoliaciones, mientras que sólo el 21% de ellas consideraron que habían alcanzado una respuesta igual en el lado sin exfoliaciones.

Diez semanas después de terminar el tratamiento se observó que se conservaba un porcentaje importante de la mejoría obtenida en ambas hemifaros, lo cual está de acuerdo con la historia natural de la enfermedad, caracterizada por tendencia a las recidivas y cronicidad.

El tratamiento administrado a las pacientes fue bien tolerado y seguro, no observándose efectos adversos en las hemifaros tratadas con hidroquinona exclusivamente; sólo en un caso tratado con quimioexfoliaciones se presentó hiperpigmentación postinflamatoria en un área pequeña de la barbilla, que resolvió completamente a la finalización del estudio sin modificar el protocolo.

Consideramos que las quimioexfoliaciones con ácido salicílico podrían ser un tratamiento coadyuvante efectivo y seguro del melasma en pacientes con piel oscura, y pueden tenerse en cuenta como otra alternativa terapéutica cuando se desea aumentar la eficacia de la hidroquinona. Hace falta un estudio similar con mayor número de

pacientes, que permita demostrar la superioridad de la asociación hidroquinona-ácido salicílico a la monoterapia con hidroquinona.

### SUMMARY

We report a controlled, single blinded clinical trial, to compare the efficacy and safety of sequential peels using salicylic acid in concentrations of 20 to 30% plus hydroquinone 5% versus hydroquinone 5% alone in the treatment of melasma. Eighteen patients were included and acted as their own controls, receiving each treatment on one side of their face. A decrease in 48% of the Melasma Area and Severity Index (MASI) was observed on the hydroquinone side plus five chemical peels with salicylic and whereas on the side treated with hydroquinone alone a 30.6% reduction on the index was found, after 12 weeks of treatment. Patients assessed the therapeutic results obtained on the side treated with peels and hydroquinone as more successful globally, than those obtained on the side where hydroquinone alone was used. No serious adverse effects were reported when using chemical peels.

**Key words:** melasma, chemical peels, salicylic acid.

### BIBLIOGRAFÍA

1. Grimes P. Melasma etiologic and therapeutic considerations. Arch Dermatol 1995; 131:1453-1457.
2. Kimbrough-Green CK, Griffiths CE. Topical retinoic acid for melasma in black patients. Arch Dermatol 1994; 130:727-733.
3. Lawrence N, Cox SE, Brody HJ. Treatment of melasma with Jessner's solution versus glycolic acid: A comparison of clinical efficacy and evaluation of the predictive ability of Wood's light examination. J Am Acad Dermatol 1997; 36: 589-593.
4. Kligman D, Kligman A. Salicylic acid peels for the treatment of photoaging. Dermatol Surg 1998; 24: 325-328.
5. Lim JT, Tham SN. Glycolic acid peels in the treatment of melasma among Asian women. Dermatol Surg 1997; 20:27-34.
6. Grimes PE. The safety and efficacy of salicylic acid chemical peels in darker racial-ethnic groups. Dermatol Surg 1999; 25:18-22.
7. Kligman AM, Willis. A new formula for depigmenting human skin. Arch Dermatol 1975; 111:40-48.
8. Gano SE, García RL. Topical tretinoin, hydroquinone and betamethasone valerate in the therapy of melasma. Cutis 1979; 23:239-241.