

Lipoescultura Médica

MICROLIPOINYECCION EN LUPUS PROFUNDO*

Milton Javier González Quiroga
Michel Faizal G.

RESUMEN

Se describe la técnica de la lipoescultura médica de aumento aplicada en una paciente con lipoatrofia facial bilateral en el área de las mejillas como secuela de lupus eritematoso profundo, aplicando en el procedimiento la anestesia tumescente y la microlipoinyección de grasa autóloga, con una excelente respuesta funcional y cosmética.

Palabras claves: lupus profundo, microlipoinyección.

INTRODUCCION

La lipoescultura de aumento, iniciada en 1893, ha estado bajo permanente transformación técnica. En 1986, Pierre Fournier describió la microlipoinyección como una técnica depurada de los lipoinjertos, con el fin de preservar la viabilidad de los adipocitos, facilitar su implante, disminuir las complicaciones de las técnicas previas y obtener mejores resultados. Las indicaciones estéticas han opacado los fines terapéuticos como los aplicados en neurocirugía o en cirugía de abdomen, así como en patologías lipoatrofiantes, para las cuales pretendemos estimular su aplicación, dada lo segura y accesible, como lo exponemos a continuación.

INFORME DE UN CASO

Corresponde el caso al de una paciente de 27 años de edad, quien consultó por lesiones de dos años de evolución que se iniciaron como nódulos dolorosos, eritematosos, que adquirieron pigmentación marrón oscura e iniciaron atrofia progresiva hasta dejar depresión marcada por pérdida del panículo adiposo, en el área de las mejillas (Figura 1). Fue remitida por el Servicio de Reumatología, donde había recibido cloroquina, hidroxicloroquina y clobetasol tópico. La paciente no refiere otros síntomas asociados locales o sistémicos, sin enfermedad previa, gestante en una ocasión, con un hijo de 4 años sano. Al consultar fue evidente la

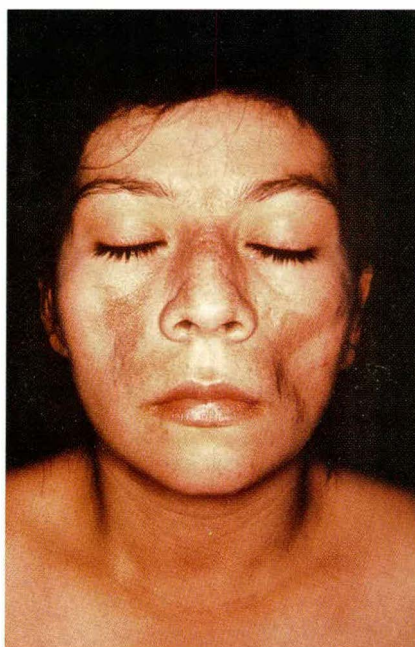

foto 1. INFORME DE UN CASO

hiperpigmentación malar bilateral con marcada atrofia, induración y depresión asimétrica de las mejillas. Las pruebas de laboratorio mostraron un hemograma normal y una química sanguínea sin alteraciones, ANA negativos, C_3 y C_4 normales. Con la propuesta diagnóstica de paniculitis lúpica se realizó histología de la lesión, que mostró en la dermis profunda que se extendía hasta el

panículo adiposo, compuesto por linfocitos, plasmocitos e histiocitos con compromiso septal y lobulillar, además de necrosis focal incipiente de la grasa. Se definió así la impresión diagnóstica de lupus eritematoso profundo.

El proceso se limita y deja las secuelas atrofiantes descritas y, al observar la inactividad de la enfermedad,

Milton Javier González Quiroga, Residente III, Unidad de Dermatología, Universidad Nacional de Colombia.
Michel Faizal G., Profesor Asistente, Dermatología Clínica y Cirugía Dermatológica, Universidad Nacional de Colombia, Hospital San Juan de Dios, Santafé de Bogotá, Colombia.

Correspondencia: Transversal 18 No. 11406 Apto. 201 – Santafé de Bogotá, Colombia.

* Este artículo fue publicado en la Revista Colombiana de Dermatología 1988; 6:19-24, y por error involuntario se omitió el segundo autor.

se propone la lipoescultura de aumento por medio de la técnica de microlipoinyección, como solución correctiva al evento.

TECNICA QUIRURGICA

Microlipoextracción: se escogió como lugar donante la grasa anterior del abdomen y se marcó debidamente la mitad inferior; se eligió la anestesia local usando la técnica tumescente formulada por Klein, aplicando un total de 700 cc de la mezcla con lidocaina al 0,05% a través de una aguja de punción espinal No. 18, hasta obtener el aspecto turgente de cáscara de naranja, en el área escogida (Figura 2). Utilizando la técnica cerrada,

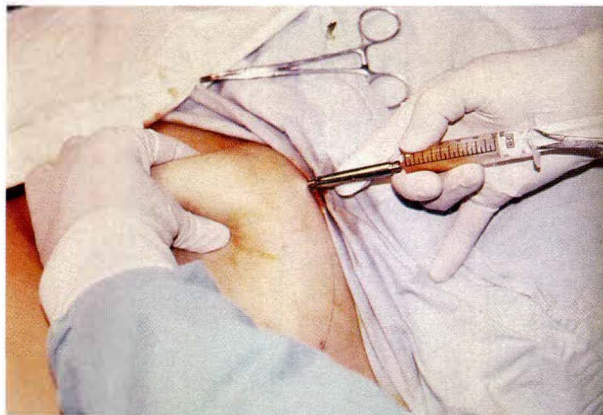


foto 2. MICROLIPOEXTRACCION

se inició la extracción de la grasa con una cureta de 4,5 mm, de punta roma y con abertura lateral, aplicada a jeringas de 10 cc en las que se creó vacío al traccionar el

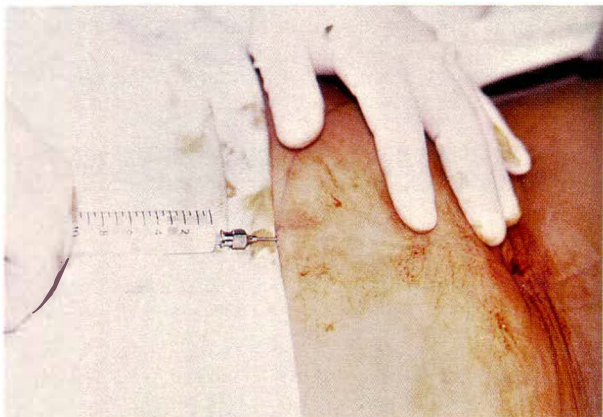


foto 3. MICROLIPOEXTRACCION

émbolo; se introdujo por una incisión de 4 mm, hecha con bisturí, en la parte medial e inferior del abdomen y se inició la extracción de la grasa con movimientos de curetaje, controlando la posición de la punta al delimitar el espesor de la piel con la mano contralateral y dirigida por túneles en forma de abanico, hasta obtener el tejido suficiente para la inyección (Figura 3). El material obtenido en las jeringas se dejó en posición vertical en una gradilla de decantación donde, después de 10 minutos, se obtuvo la separación del material graso en la parte superior y el plasma y el anestésico presente en la parte inferior; que se eliminan, con lo que se obtuvo un total de 44 cc de grasa para la inyección (Figura 4).

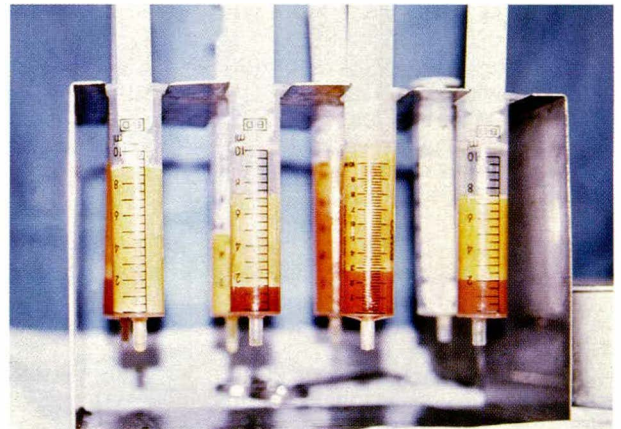


foto 4. MICROLIPOEXTRACCION

Microlipoinyección: las áreas receptoras se prepararon con asepsia y antisepsia adecuadas; se realizó bloqueo anestésico infraorbitario bilateral y local con lidocaina al 1% con epinefrina y a través de incisiones de 2 mm con bisturí, se inició la inyección del material obtenido con una aguja No. 14 en el espesor de la lesión y en forma paralela en la unión dermosubcutánea, distribuyendo en forma homogénea el tejido hasta lograr una sobrecorrección de 120% de la depresión bilateral, con los 44 cc de aspirado, moldeando finalmente su distribución desde la superficie (Figura 5). Los orificios se suturaron para evitar la extrusión de la grasa; el área donante se protegió debidamente al usar un vendaje elástico compresivo y se indicó la administración de antibiótico profiláctico sistémico (trimetoprim sulfametoxazol) y analgesia con acetaminofén.

El control postoperatorio a las 24 horas mostró persistencia parcial del edema con tolerancia adecuada al dolor y ausencia de colecciones hemáticas o serosas (Figura 6). Una semana después se retiraron los puntos de sutura, sin presencia de edema ni dolor y con inicio de reabsorción parcial del injerto.

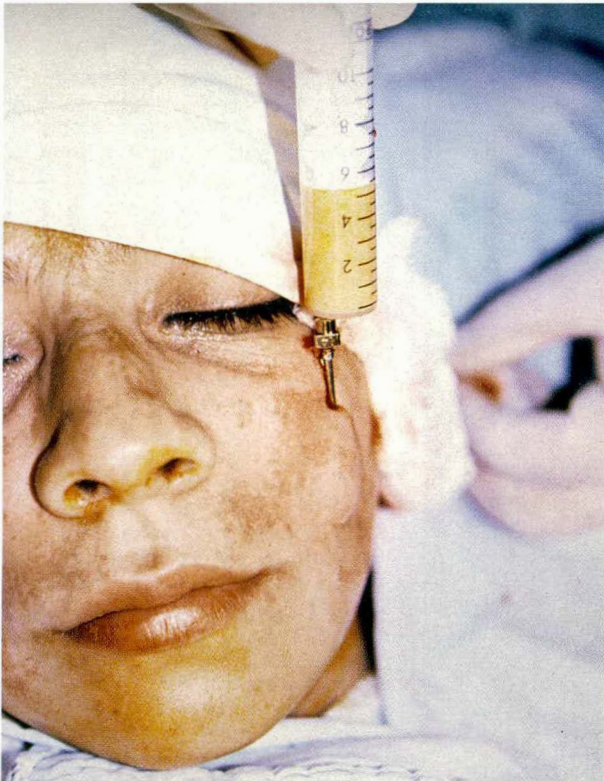

foto 5. MICROLIPOINYECCION

A los quince días postoperatorios se retiró el vendaje del área donante; no se presentaron colecciones ni signos de infección o necrosis: a las cuatro semanas, la sobrecorrección no está presente por reabsorción parcial del injerto, y el aspecto cosmético y funcional son muy buenos con una aceptación satisfactoria por parte de la paciente y de su familia. A las seis semanas, el aspecto es de una corrección de 70% de la depresión inicial y está en control médico para la programación posterior de una nueva microlipoinyección (Figura 7).

DISCUSION

La paniculitis lúpica es una entidad poco frecuente, asociada en dos terceras partes de los casos con un lupus discoide y, en menor cuantía, con formas sistémicas de lupus eritematoso. Es cuatro veces más frecuente en mujeres y de aparición como nódulos profundos dolorosos con tendencia a ulcerarse en el rostro, los hombros, el tórax y los glúteos; la piel superficial puede ser normal, eritematosa o atrófica. La entidad deja áreas atróficas al resolverse. La paniculitis de predominio lobulillar con infiltrado linfocítico y de plasmocitos, forma ocasionalmente centros germinales linfoides, presenta necrosis de la grasa con hialinización de los

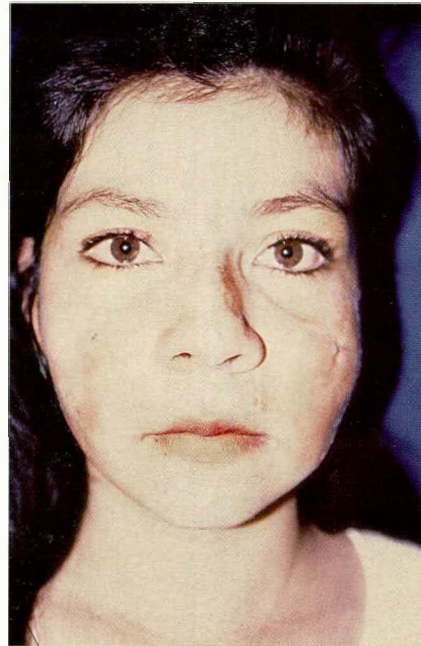

foto 6. MICROLIPOINYECCION

lóbulos adiposos asociados con un infiltrado de linfocitos y plasmocitos en los plejos dérmicos superficiales.^{1,2}

MICROLIPOINYECCION

La utilización del tejido adiposo autólogo para corregir defectos del pánculo se remonta a 1893, cuando por primera vez Meyber trasplantó pequeños injertos de grasa de un brazo al rostro; dos años después, Czerny trasplantó un lipoma a un seno

después de la resección de una neoplasia benigna. Durante el siglo actual, el tejido adiposo ha sido utilizado como hemostático en cirugía de abdomen y en defectos craneales para evitar adherencias durales o postneurografía. A finales de 1950, Peer presentó su trabajo con injertos de pequeñas piezas de tejido graso, observando reabsorción de, al menos, 50% de su volumen. En mamoplastia de aumento perdió su impulso por la reabsorción parcial observada y el reemplazo por técnicas con elementos sintéticos como la silicona.

En 1985, el ginecólogo Ives-Gerard Ilibus fue el primero en informar la reinyección de grasa viable, obtenida por liposucción para corregir defectos de contorno ocasionados por liposucción excesiva previa, causada por otros cirujanos. En la reunión anual de la Sociedad Americana de Cirugía Dermatológica realizada en 1986, Pierre F. Fournier, cirujano dermatólogo, presentó la modificación a la técnica de Ilibus y la denominó microlipoextracción e inyección.³

La técnica de Fournier especifica el método de extracción con jeringa y la reinyección con una aguja calibre 13. El término microlipo-extracción se ha acuñado arbitrariamente para la obtención de 20 cc o menos de tejido graso. Las variaciones básicas con respecto a la técnica habitual de liposucción corresponden, primero a la obtención del tejido por presión negativa creada en una jeringa que alcanza máximo los 500 mm Hg, *versus* una atmósfera de presión (760 mm Hg) de la succión mecánica⁴; la obtención del material por un método

cerrado evita la manipulación desde el frasco de succión al recipiente de reinyección; la reinyección desde las jeringas de extracción, previa eliminación de la fracción de plasma, evita el contacto con el exterior de la grasa obtenida; además, la utilización de una aguja de gran calibre para la reinyección. Estas variaciones buscan el menor daño posible sobre el adipocito, disminuyendo su destrucción mecánica y la posibilidad de contaminación externa y mejoran la viabilidad del injerto.⁵

La lipoextracción se puede realizar con una aguja de calibre 140 y una cánula de 2,1 mm de punta atraumática. El sitio donante se debe marcar previamente y puede ser escogido entre el abdomen, los glúteos, en su parte lateral de los muslos, referida como la ideal por su suavidad y facilidad de extracción, así como en la cara interna de las rodillas.⁶

La anestesia elegida fue desarrollada por Jeff Klein, un cirujano dermatólogo, quien en 1987 presentó su experiencia en 75 pacientes al realizar liposucción de volúmenes desde 200 mL hasta 3.050 mL⁷, y observó que la pérdida de sangre era de 12 mL por cada litro de grasa extraído comparado con 30 a 50% de sangre por volumen de grasa con la técnica seca y llegando a dosis de 35 mg de lidocaína por kg de peso corporal, como dosis total, con un alto perfil de seguridad, niveles plasmáticos de 2,2 a 5,1 mg/mL observados aún con 50 mg/kg, gracias al cambio en la farmacocinética de la lidocaína observada con concentraciones anestésicas menores de 0,1%, con cambio de su DL50. Los niveles séricos se prolongan por 12 a 15 horas y proveen una analgesia adecuada; la lipo-solubilidad de la lidocaína, la avascularidad relativa del tejido graso y la vasoconstricción originada por la epinefrina explican parte del fenómeno. La fórmula original de Klein adiciona a un litro de solución salina normal 500 mg de lidocaína, 1 mg de epinefrina y 12,5 mEq de bicarbonato de sodio, lo cual permite una solución al 0,05% de lidocaína. Esta solución, aplicada en grandes volúmenes, dependiendo de la cantidad de grasa y de la laxitud de la piel en el área donante, ofrece grandes ventajas adicionales como la disminución de riesgo respecto a la anestesia general, facilita el proceso de lipoextracción, disminuye la toxicidad de la lidocaína a mayores concentraciones sobre el adipocito, previene la formación de un tercer espacio con depleción del intravascular, disminuye las irregularidades postliposucción, disminuye el dolor postoperatorio con

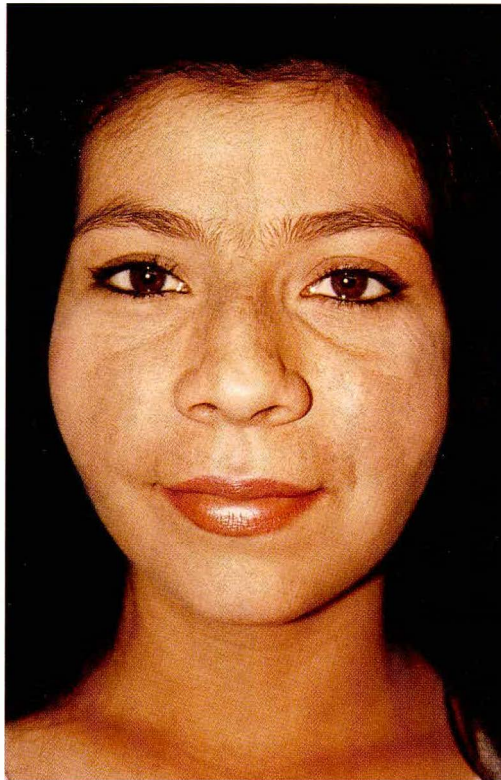

foto 7. MICROLIPOINYECCION

analgesia parcial hasta por 18 horas, disminuye el maltrato con recuperación más rápida, tiene actividad antibacteriana, mantiene la viabilidad de los adipocitos y realiza un lavado de la grasa obtenida.⁸ Bernstein y Hunke informan 0,07% de complicaciones, la mayoría de tipo local, en 9.478 casos de liposucción realizados con anestesia tumescente. La infusión del anestésico se facilita usando una aguja de calibre 18, como las utilizadas en la punción espinal y se llega a un punto en el que se observa cáscara de naranja y la tumescencia del área elegida.

La extracción se ha preferido con microcánulas de 4 mm o menos, que dejan menos irregularidades sobre la superficie, facilitan la extracción y con puntas romas que limitan el daño sobre los adipocitos y el tejido fibroso. Se realiza una incisión de 2 a 4 mm con hoja de bisturí No. 11 que imita el trauma cutáneo al introducir la

microcánula, y ésta se fija a una jeringa de 10 a 20 cc en la que se crea el vacío con el émbolo y se practica la extracción por curetaje en forma paralela a la piel, preferiblemente en la grasa bajo un centímetro de la superficie y en túneles en forma radial, y se palpa en forma constante la posición de la cánula con la mano contralateral, con lo que se reducen las irregularidades de la superficie.

La decantación del plasma y el anestésico facilitan su eliminación y someten a menor trauma y exposición al sobrenadante graso; el someter a éste último a lavado externo, adición de insulina o centrifugado, disminuyen su longevidad. La lipoinyección se realiza directamente desde la jeringa de extracción a través de una aguja de una calibre no menor a 16, ya que las de menor tamaño originan lisis de los adipocitos y por el orificio de inyección de 2 mm, realizado previamente bajo anestesia local, con bisturí, que facilita el paso de la aguja y no deja cicatriz. El bloqueo anestésico regional facilita el proceso al limitar la distorsión de los tejidos y disminuir la sensación desagradable y dolorosa de la inyección por distensión. La distribución homogénea de la grasa en la unión dermosubcutánea facilita su supervivencia, en especial en el rostro, donde la rica vascularidad actúa como factor crítico favorable para el injerto. Se debe verificar especialmente en las mejillas y la glabella la ubicación extravascular de la grasa, ya que existen informes de amaurosis unilateral por embolia.⁹ La sobrecorrección de un 120% a 150% recomendada se basa en los datos de

reabsorción que van desde un 30 a 80% del material inyectado a un año, agrupando la mayoría de los estudios en un 50%^{4,5,6} y llevándola a recomendar 2 a 3 inyecciones con intervalo de 6 a 8 semanas.

Después de algunos días, el injerto se rodea de un infiltrado inflamatorio mixto; a los cuatro días se ve la penetración de pequeños vasos en la periferia del injerto; durante los siguientes meses se observa la formación de espacios conteniendo histiocitos llenos de lípidos. Tres meses después, numerosos vasos invaden el trasplante en aparente distribución normal. Después de 4 a 8 meses, el número de histiocitos disminuye progresivamente y los espacios quísticos desaparecen. Luego de un año los adipocitos restantes parecen normales y una cápsula delgada de tejido conectivo rodea el injerto.³ Algunas células preadipocito que sobreviven al estrés quirúrgico se diferencian en adipocitos en el injerto. La viabilidad de los adipocitos se mantiene ante las fuerzas de extracción e inyección de este método, y la supervivencia es inversa respecto al calibre de la aguja de inyección.

El área donante debe ser cuidada en forma adecuada para prevenir complicaciones mayores, como la formación de colecciones serosas o hemáticas y su sobreinfección, por lo que la compresión prolongada, el uso de antibióticos profilácticos y la analgesia adecuada se realizan de rutina.

Las complicaciones mínimas informadas incluyen los episodios de embolia retiniana referidos, dolor del lugar donante, hematomas en el lugar receptor y asimetría en la aplicación.

Lo inócuo, útil, estético y predecible del procedimiento ha extendido sus indicaciones a fines cosméticos y correctivos como las arrugas de la glabella nasolabial, melolabiales y comisuras labiales, mejillas y manos, y a entidades como la morfea, el lupus profundo y la hemiatrofia facial.⁹

CONCLUSIONES

La paniculitis lúpica es una entidad rara, manifestación profunda del lupus discoide, que deja lipoatrofia residual con efectos cosméticos persistentes.

La técnica de microlipoinyección combina la aplicación de la anestesia tumescente, la lipoextracción de grasa autóloga con microcánulas y jeringa, el proceso del material obtenido con mínima

manipulación y la lipoinyección con agujas de gran calibre sobre el área donante.

Se presenta la utilidad de la técnica en patologías atrofiantes del tejido celular subcutáneo de origen inflamatorio, y su extensión a otras de origen infeccioso, genético, endocrino, traumático, etc.

La aplicación de la técnica descrita en patologías de índole médico extiende su aplicación en áreas diferentes a la cosmética. Lo seguro, accesible y predecible estimulan su utilización en múltiples entidades susceptibles de corrección.

ABSTRACT

We describe the augmenting liposculpture technique in a patient with bilateral facial lipoatrophy on the cheeks, secondary to lupus erythematosus profundus, using tumescent anaesthetic for the autologous fat microinjection, obtaining excellent cosmetic and functional results.

Key words: lupus profundus, microlipoinjection.

BIBLIOGRAFIA

1. Ackerman B. Histologic diagnosis of inflammatory skin diseases. 2 - Ed. Philadelphia: Williams & Wilkins; 1997.
2. Elenitans R. Lever's histopathology of the skin 8 - Ed. Philadelphia: Lippincott-Raven; 1997.
3. Coleman WP III, Hanke CW, Thomas H, Asken. 5. Cosmetic surgery of the skin. B.C. Decker Inc; 1991 .p.239-50.
4. Stegman, Tromovitch, Glogau. Cosmetic dermatologic surgery. Year Book Medical Publishers Inc.; 1989.p.173-178.
5. Parish LC, Lask GR. Aesthetic dermatology. McGraw-Hill, Inc.; 1991 .p. 267-275.
6. Viglioglia, R. Lipoinyección. Reciclaje de grasa. En: Cirugía Estética. Buenos Aires. Americana de Publicaciones. 1989. p.324.
7. Klein JA. The tumescent technique for liposuction surgery. Am J Cosm Surg 1987; 4:263-267.
8. Naomi L, Coleman WP III. Liposuction. En: James DW Cockerell, Dzubow LM Paller AS, Yancey KB, editors. Advances in dermatology. Mosby Year Book Inc. 1996, p. 19-50.
9. Pinski KS, Coleman WP III. Microlipoinyección y colágena autóloga. En: Pinski JB, Pinski KS, editors. Clínicas Dermatológicas: Dermatología Cosmética Interamericana. McGraw-Hill; 1995; 2 :357-370.