

Carcinoma escamocelular en pene

Vesna Garavito Jurín

RESUMEN

Paciente de veintinueve años de edad, remitido del servicio de urología por presentar veinte úlceras en pene de tamaño variable entre 0.2 y 2 cm, de cuatro meses de evolución. Se hace impresión diagnóstica de infección por micobacterias atípicas, se toma cultivo de secreción y biopsia de una de las lesiones, que reporta carcinoma escamocelular infiltrante bien diferenciado.

Palabras clave: carcinoma escamocelular del pene.

HISTORIA CLÍNICA

Paciente de veintinueve años de edad que consultó al servicio de urología por presentar, desde cuatro meses antes, úlceras en el cuerpo del pene asociadas con eritema, edema y secreción purulenta sin síntomas sistémicos asociados. Refería como antecedentes relaciones con pareja heterosexual estable, sin protección, y uretritis por *Neisseria gonorrhoeae* dos semanas antes. Los exámenes parclínicos mostraron cuadro hemático con leucocitosis y neutrofilia, y frotis de secreción uretral con diplococos gram negativos intra y extracelulares.

Recibió tratamiento con penicilina cristalina y ciprofloxacina durante catorce días, sin mejoría de las lesiones, por lo que es remitido al servicio de dermatología.

Al examen físico se encontró un paciente en buen estado general, con marcada fimosis que impedía examinar el glande y el surco balanoprepucial. En la cara lateral y ventral del cuerpo del pene se observaban veinte úlceras de fondo granulomatoso, de 0.5 a 2 cm de diámetro, que a la

digitopresión tenían abundante secreción purulenta fétida (Figura 1). No se palpaban adenopatías inguinales.

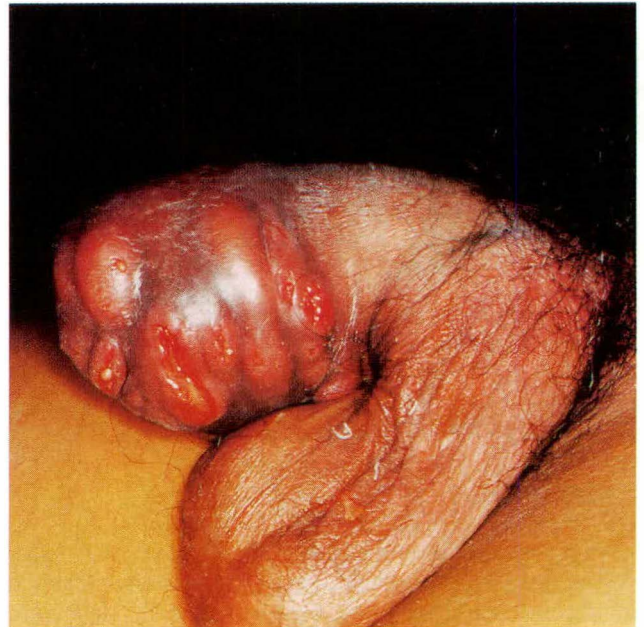


Figura 1. Edema, eritema y úlceras con secreción purulenta en el cuerpo del pene.

Con impresión diagnóstica de infección por micobacterias atípicas se realizó cultivo que fue negativo, y biopsia de una de las lesiones que reportó tumor infiltrante hasta el límite profundo de la biopsia (4 mm), constituido por células escamosas dispuestas en lóbulos y cordones con formación frecuente de perlas córneas, disqueratóticas y atipia leve global; había además abscesos de polimorfonucleares permeando el tumor y un infiltrado linfoplasmocitario vecino a éste (Figura 2).

Vesna Garavito Jurín, *RI Dermatología, Universidad El Bosque, Hospital Simón Bolívar, Bogotá D.C.*

Correspondencia: Calle 103-A No. 51-24, teléfono 624 1126, Bogotá, D.C., Colombia. E-mail: vesna501@yahoo.com.

Carcinoma escamocelular en pene

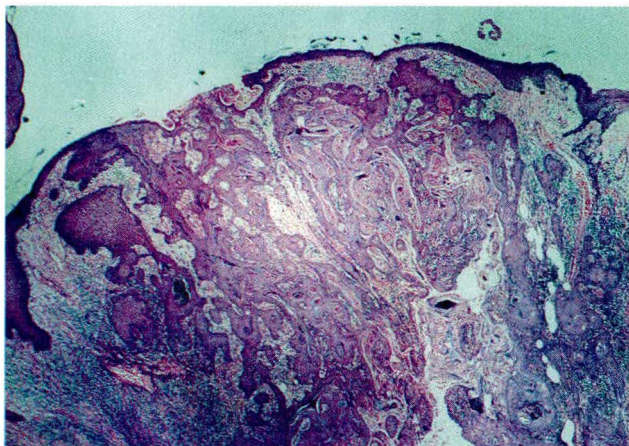


Figura 2. Crecimiento epitelial que infiltra dermis media y profunda con formación de perlas córneas; hay infiltrado linfoplasmocitario asociado (HE 20x).

Se diagnosticó carcinoma escamocelular infiltrante bien diferenciado.

En la siguiente consulta se detectaron adenopatías inguinales bilaterales. El paciente fue remitido al Instituto de Cancerología para realizar penectomía radical y biopsia de ganglios inguinales, tratamiento que se negó a realizarse a pesar de comprender su necesidad e importancia.

DISCUSIÓN

El carcinoma escamocelular es una proliferación maligna del queratinocito epidérmico. Su incidencia varía según las prácticas de circuncisión, higiene, presencia de fimosis, número de compañeros sexuales, infección por virus del papiloma humano y tabaquismo, entre otros factores; aumenta con la edad y con la exposición a la luz solar, arséni-

co, radiación infrarroja, rayos X y rayos gamma, presencia de cicatrices, úlceras e inmunosupresión crónica.^{1,2}

La circuncisión, especialmente cuando se realiza en el período neonatal, disminuye el riesgo de carcinoma escamocelular peneano.² Su incidencia es más alta en hombres mayores, con un incremento notorio después de los sesenta años, aunque no es raro en hombres jóvenes. No se ha encontrado preferencia racial.^{1,2}

El carcinoma escamocelular en el pene puede presentarse como una induración inaparente o variar desde una pápula, pústula, masa exofítica, erosión superficial o úlceras con bordes elevados.² Se localiza principalmente en el glande (48%) y el prepucio (21%), y puede acompañarse de supuración y hemorragia.² Generalmente hay una lesión preexistente, ya sea un proceso inflamatorio crónico o una placa atrófica de eritroplasia o de leucoplasia.^{2,3}

Tiene alto potencial maligno, con curso progresivo y alta mortalidad en dos años para los pacientes no tratados. Debe diferenciarse del carcinoma verrucoso, el condiloma acumulado e infecciones como chancroide, granuloma inguinal y tuberculosis, entre otras.¹

El tratamiento siempre es quirúrgico, penectomía radical y estudio de ganglios inguinales.²

SUMMARY

A 29 year-old man was sent from the urology service for evaluation. He had multiple ulcers located on the penis that appeared 4 months ago, and measured between 0.2 and 2 cm. Atypical mycobacteria infection was the first diagnostic approach. Skin cultures were negative, while the biopsy reported a well-differentiated infiltrative squamous cell carcinoma.

Key words: squamous cell carcinoma.

Carcinoma escamocelular en pene

BIBLIOGRAFÍA

1. Micali G, Innocenzi D, Nasca MR, et al. Squamous cell carcinoma of the penis. *J Am Acad Dermatol* 1996; 35:432-451.
2. Lynch D, Pettaway C. Tumors of the Penis. En Retik A, Vaughan E, Wein A. *Campbell's Urology*. Elsevier 2002:2945-2957.
3. Kanwar AJ, Thami GP, Kaur S, et al. Squamous cell carcinoma in long-standing untreated lichen sclerosus et atrophicus of the penis. *Urol Int* 2002; 68:291-294.