Mastocitosis cutánea difusa

María Adelaida Echeverri M.
Ana Cristina Ruiz
Claudia Uribe

RESUMEN

Se reporta el caso clínico de un paciente con múltiples vesículas y ampollas en la cara y el tronco desde el primer mes de vida, acompañadas de diarrea y vómito asociados con la ingesta de diferentes medicamentos.

Palabras clave: mastocitosis cutánea difusa.

CASO CLÍNICO

Paciente de sexo masculino de 23 meses de edad, llevado al servicio de urgencia por cuadro clínico de un día de evolución de vesículas y ampollas tensas en la cara y el tronco, luego de haber ingerido trimetropin sulfa; presentaba además diarrea y vómito. La madre refería episodios similares desde el primer mes de vida.

Al examen físico presentaba múltiples ampollas y vesículas confluentes en la región temporal, pre-auricular y el tronco, y, en forma generalizada, placas eritematosas amarillas con aspecto de piel de naranja con signo de Darier positivo (Figuras 1 y 2). Los paraclínicos y el resto del examen físico eran normales.

En la biopsia se observó una ampolla subepidérmica con edema severo en la dermis papilar, y en la base de la ampolla un infiltrado difuso de células monomorfas. A mayor aumento estas células eran redondas, con citoplasma

Figura 1. Múltiples ampollas y vesículas tensas, confluentes en región temporal y preauricular.

Figura 2. Placas con aspecto de «piel de naranja» en tronco asociadas con ampollas tensas.

María Adelaida Echeverri M. *RIII. Dermatología, Instituto de Ciencias de la Salud (CES), Medellín.*
Ana Cristina Ruiz. *Docente Patología, CES, Medellín.*
Claudia Uribe. *Docente Dermatología, CES Medellín.*
Correspondencia: María Adelaida Echeverri M. Calle 7a. Sur No. 23-41. Apto. 404, teléfono: 317 0614, fax: 265 8013, E-mail:maryecheverri@hotmail.com

amplio, eosinófilo y núcleo central, y con aspecto característico de «huevo frito» de los mastocitos. Con la coloración de azul de toluidina se resaltaron los gránulos metacromáticos intracitoplasmáticos que confirmaron el diagnóstico de mastocitosis (Figura 3).

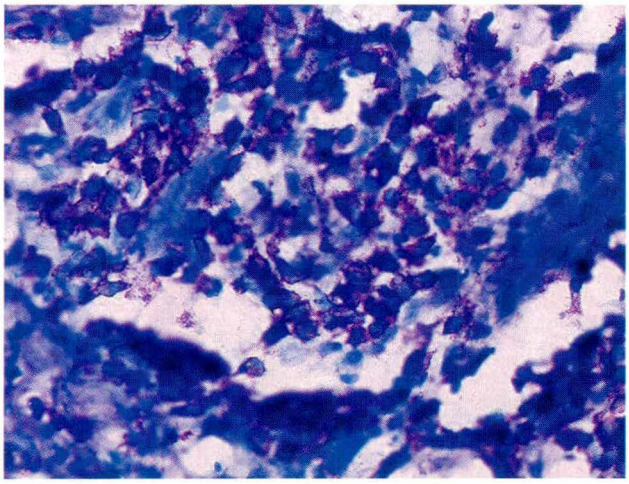

Figura 3. Coloración de azul-de toluidina. Se resaltan los gránulos metacromáticos intracitoplasmáticos de los mastocitos.

Por los hallazgos clínicos e histopatológicos se hace el diagnóstico de mastocitosis cutánea difusa. El cuadro respondió facilmente al tratamiento con antihistamínicos.

DISCUSIÓN

La mastocitosis representa una respuesta hiperplásica a un estímulo inusual más que una neoplasia proliferante autonómica, y se caracteriza por aumento de mastocitos en varios órganos. Afecta del 0.1% al 0.8% de la población, principalmente caucásica, y la relación hombre:mujer es de 1:1. La mayoría de los pacientes no tienen asociación familiar, pero hay publicados 47 casos familiares, una tercera parte de ellos con un patrón de herencia dominante.[1] Sobre su etiología se tienen varias hipótesis:

- Mutación somática del gen c-kit, que produce auto-fosforilación independiente, llevando a un crecimiento celular autónomo.
- Producción anormal de la forma soluble del factor de crecimiento de mastocitos derivado de los keratinocitos.
- Inhibición de la apoptosis por alteración en el gen de la IL-4.
- Expresión de bcl-2, proteína anti-apoptótica.
- Expresión de cd-2 receptor que causa agregación de células neoplásicas.

Las mastocitosis se clasifican en:

I. Mastocitosis indolente
   A. Compromiso de piel:
      Urticaria pigmentosa
      Mastocitoma
      Mastocitosis cutánea difusa
      Telangiectasia macularis eruptiva perstans
   B. Compromiso sistémico
II Mastocitosis con desorden hematológico
   A. Desorden mieloproliferativo
   B. Desorden mielodisplásico
III. Mastocitosis agresiva
IV. Leucemia de mastocitos

La mastocitosis cutánea difusa es una forma rara de mastocitosis, caracterizada por una infiltración difusa de la piel, que ocurre principalmente en menores de tres años. Al nacimiento la piel es normal en la mayoría de los casos, luego se tiñe de un color amarillo-rojo por el edema palpable, se va infiltrando con aspecto de piel de naranja y después hay un engrosamiento generalizado que se conoce como «piel tipo cuero».[2] La formación de ampollas que no dejan cicatriz es un hallazgo frecuente, y cuando están presentes el paciente tiene mayor riesgo de compromiso sistémico.[3]

Puede haber compromiso de cualquier órgano o sistema, principalmente el óseo, produciendo osteoesclerosis y fracturas; del tracto gastrointestinal con diarrea, vómito, epigastralgia, malabsorción y hepato-esplenomegalia; cardiopulmonar con síncope, dificultad respiratoria, taquicardia e hipotensión; hematológico con anemia, leucopenia y eosinofilia. Se debe buscar el signo de Darier y la presencia de dermografismo.

Si la biopsia no confirma el diagnóstico y continúa la sospecha clínica, se mide en suero triptasa o α pro-triptasa, o en orina n -metilhistamina, ácido l-metil - 4-imidaloacético o ácido dehidroxi-tromboxano 2.[4] Si hay alguna alteración en los exámenes de laboratorio y se sospecha compromiso sistémico, se debe realizar aspirado de médula ósea, ecografía abdominal y densitometría ósea.[1,5]

El seguimiento se realiza cada seis meses. Si se piensa que puedan presentar compromiso sistémico es necesario practicar cada año ecografía abdominal y cada cinco años aspirado de médula ósea.

Para el manejo de estos pacientes se debe instruir a los familiares acerca de los desencadenantes (estímulos inmunológicos, físicos, venenos, toxinas bacterianas, drogas, etc.) que pueden llevar al paciente a una anafilaxis y, si es del caso, enseñarles el uso de adrenalina y esteroides sistémicos y los riesgos quirúrgicos.

El tratamiento es sintomático y no cambia el curso de la enfermedad. Se inicia con anti-histamínicos tipo H1 para disminuir el prurito, los episodios de rubor y la formación de ampollas. Si no se controlan los síntomas se puede adicionar un antihistamínico tipo H2, usado principalmente para los síntomas del tracto gastro-intestinal. También se han usado cromoglicato de sodio, esteroides tópicos (cuando no es muy extenso), PUVA, ASA y AINES para casos refractarios donde se demuestra un aumento de la prostaglandina D2 (mediador lipídico de los gránulos de mastocitos). Para las formas sistémicas se han usado interferon α y esteroides sistémicos.

En los niños hay una resolución espontánea en el 50% de los casos cuando no tienen síntomas sistémicos. En presencia de éstos, el riesgo de compromiso hematológico es del 7%. Factores de pobre pronóstico son: un aumento de la LDH o de las fosfatasas alcalinas, esplenomegalia, hipercelularidad de la médula ósea, mastocitos circulantes, ausencia de lesiones en piel, anemia y trombocitopenia.

SUMMARY

We report a case of an infant patient with multiple vesicles and bullae in his face and trunk since he was one month old, associated with gastrointestinal symptoms, related to the ingestion of different drugs. Skin biopsy confirmed cutaneous mast cell hyperplasia.

Key words: diffuse cutaneous mastocytosis.

BIBLIOGRAFÍA

1. Hartmann K, Henz BM. Mastocytosis: recent advances in defining the disease. Br J Dermatol 2001; 144:682-695.
2. Mackey S, Pride HB, Tyler WB. Diffuse cutaneous mastocytosis. Treatment with oral psoralens plus UVA. Arch Dermatol 1996; 132:1429-1430.
3. Orkin M, Good R, Clauson CC, et al. Bullous mastocytosis. Arch Dermatol 1970; 101:547-564.
4. Biedermann T, Rueff F, Sander CA, et al. Mastocytosis associated with severe wasp sting anaphylaxis detected by elevated serum mast cell tryptasa levels. Br J Dermatol 1999; 141: 1110-1112.
5. Fearfield LA, Francis N, Henry K, et. al. Bone marrow involvement in cutaneous mastocytosis. Br J Dermatol 2001; 144:561-566.