

# Revista de la Asociación Colombiana de Dermatología y Cirugía Dermatológica

## Editora

### Ana Francisca Ramírez

Esp. en Dermatología Oncológica. Hospital Universitario del Valle, Fundación Valle del Lili, Santiago de Cali, Colombia.

## Directores Comerciales

### Monica Elena Rivera

Esp. en Dermatología, Universidad El Bosque, Bogotá D.C., Colombia.

### Elkin Omar Peñaranda

Esp. en Dermatología Oncológica, Universidad Nacional de Colombia, Bogotá D.C., Colombia.

## Comité Editorial

### Gloria Sanclemente

Esp. en Dermatología, MSc en Virología, Maestría en Ciencias Clínicas (Epidemiología Clínica) Universidad de Antioquia. Universidad de Antioquia, Medellín, Colombia.

### Margarita Velásquez

Esp. en Dermatología, PhD en Inmunología. Universidad de Antioquia, Medellín, Colombia.

### Andrés Jaramillo

Ph.D. Departamento de Microbiología e Inmunología University of Louisville. Louisville, Kentucky Postdoctorado en Inmunología. Departamento de Investigación Médica "Banting & Best". University of Toron, Toronto, Canada

### Anilza Bonelo

MSc en Microbiología, Ph.D. en Ciencias Biomédicas. Universidad del Valle, Santiago de Cali, Colombia.

### Gerzaín Rodríguez

Esp. en Dermatopatología. Universidad de La Sabana. Chía, Colombia.

### Rodrigo Restrepo

Esp. en Dermatopatología, Universidad Pontificia Bolivariana. Medellín, Colombia.

### Paul Laissue

MSc en Genética, Ph.D. en Genética. Universidad del Rosario. Bogotá, D.C., Colombia.

### María Dulfary Sánchez

Ph.D. en Ciencias Básicas Biomédicas, énfasis en Inmunología. Universidad de Antioquia, Colombia.

## Comité Científico

### Carlos Serrano

Esp. en Medicina Interna, Esp. de Alergología. Fundación Valle del Lili, Santiago de Cali, Colombia.

### Lucy García

Esp. en Dermatología, MSc en Microbiología. Universidad del Valle, Santiago de Cali, Colombia.

### Felipe Jaramillo

Esp. en Dermatología, Esp. en Dermatopatología. Universidad de Caldas, Manizales, Colombia.

### Beatriz Orozco

Esp. en Dermatología, Esp. en Epidemiología. Universidad Pontificia Bolivariana, Medellín, Colombia.

### Álvaro Acosta

Esp. en Dermatología, Esp. en Dermatología Oncológica. Instituto Nacional de Cancerología, Universidad Nacional de Colombia, Bogotá D.C., Colombia.

### César González

Dermatólogo. Clínica de Psoriasis Hospital Militar Central, Bogotá, D.C., Colombia.

### Luis Antonio Castro

Esp. en Dermatología, Esp. en Inmunodermatología. Universidad Militar Nueva Granada, Bogotá DC.

### Omar Lupi

MSc, PhD en Dermatología. Federal University of Rio de Janeiro, Brasil.

### María Isabel Barona

Esp. en Dermatología. Universidad del Valle, Santiago de Cali, Colombia.

### María Teresa Ochoa

Esp. en Dermatología, MSc en Inmunología. UCLA, USA.

## Corrector de Estilo

### Carlos Arturo Hernández

Especialista en Salud Pública, Bogotá, D.C., Colombia.

## Diseño Editorial

### María Fernanda Ramírez

Diseñadora Gráfica, Universidad del Valle. Santiago de Cali, Colombia.



# AsoColDerma

Asociación Colombiana de Dermatología  
y Cirugía Dermatológica

## Directivas de Asocolderma 2012-2014

---

### Presidente Nacional

César Augusto Burgos (Bogotá D.C.)

### Vicepresidenta

Amparo Ochoa (Medellín)

### Presidente Honorario

Evelyne Halpert (Bogotá D.C.)

### Presidenta del Congreso

Adriana Arrunátegui (Santiago de Cali)

### Secretaria general

Beatríz Ofelia Armand (Bogotá D.C.)

### Tesorera

Mónica Elena Rivera (Bogotá D.C.)

### Vocales

Sabrina María Delgado (Bogotá D.C.)

Elkin Omar Peñaranda (Bogotá D.C.)

Ramiro Quintero (Barranquilla)

Ximena Yolanda Sánchez (Bogotá D.C.)

Constanza García (Villavicencio)

Germán Santocoloma (Manizales)

La Revista de la Asociación Colombiana de Dermatología y Cirugía Dermatológica está indizada en:



Esta revista está disponible en formato digital en la dirección electrónica [www.revistasocolderma.com](http://www.revistasocolderma.com)

**INFORMACIÓN GENERAL:** Los editores y la Asociación Colombiana de Dermatología y Cirugía Dermatológica no asumen ninguna responsabilidad por cualquier daño o injuria a personas u objetos resultantes de la utilización o aplicación de cualquier producto, procedimiento, cirugías, instrucciones o ideas contenidos en el material publicado en esta revista. Ningún procedimiento, prueba o terapia debe ser llevado a cabo a menos que a juicio del lector se justifique el riesgo. Debido a los constantes cambios y adelantos en la ciencia médica, se recomienda que se haga una verificación independiente de diagnósticos y dosificaciones de medicamentos. Los productos mencionados y sus dosis no son responsabilidad de sus autores.

Las aseveraciones y opiniones expresadas por los autores son propias de ellos

y no necesariamente compartidas por los editores o la Sociedad Colombiana de Dermatología, quienes declinan toda responsabilidad por tal material, así como no garantizan, apoyan ni autorizan ningún producto o servicio anunciado en esta publicación ni garantizan ninguna oferta hecha por el fabricante de dicho producto o servicio.

Aunque todo el material publicitario se espera que esté conforme con la ética médica y los estándares actuales, su inclusión en esta publicación no es una garantía o apoyo de la Asociación Colombiana de Dermatología y Cirugía Dermatológica o de los editores, a la calidad de cualquier producto anunciado.

©2012 Asociación Colombiana de Dermatología y Cirugía Dermatológica.

Todos los derechos reservados. Depósito legal: 2377 S

## Reglamento de publicaciones

La Revista Colombiana de Dermatología y Cirugía Dermatológica es la publicación oficial de la Asociación Colombiana de Dermatología y Cirugía Dermatológica, sus sociedades filiales y los capítulos regionales. Se publica de forma continua desde 1991, y desde 2003 se hace trimestralmente, previo sometimiento al arbitraje por pares científicos seleccionados por el Comité Editorial. Se encarga de divulgar artículos originales e inéditos de investigación en Dermatología, artículos de revisión y de reflexión, y reportes de casos dermatológicos. Su contenido es esencialmente de tipo científico, aun cuando eventualmente puede haber contribuciones de carácter gremial o informativo cuando sean de particular importancia. Uno de sus objetivos más claros es lograr una mejor educación dermatológica continua y, por consiguiente, son bienvenidos todos aquellos trabajos que cumplan con esta meta.

El título abreviado de la Revista Colombiana de Dermatología y Cirugía Dermatológica es Rev Asoc Colomb Dermatol. que debe ser usado en las notas al pie de página, leyendas de figuras y referencias bibliográficas.

Los manuscritos deben ser enviados al editor de la revista de la Asociación Colombiana de Dermatología y Cirugía Dermatológica, al correo electrónico [revistaacd@gmail.com](mailto:revistaacd@gmail.com) o a la institución editora, es decir, a la Asociación Colombiana de Dermatología, Calle 104 N° 14-A-45, oficina 603, Bogotá, D.C, Colombia, telefax: (571) 634-6601, teléfono (571) 618-1455.

### Información para los autores

La revista observa las normas publicadas por el International Committee of Medical Journal Editors ([www.icmje.org](http://www.icmje.org)) en sus requisitos uniformes para manuscritos enviados a revistas biomédicas y las ha incorporado en el proceso de revisión y publicación.

### Tipo de artículos publicados en la revista

#### 1. Artículo de investigación

Debe ser un trabajo original derivado de una investigación que contribuya a construir conocimiento científico

al registrar información relevante sobre nuevos datos disponibles. Debe contener las siguientes secciones: introducción, materiales y métodos, resultados, discusión y referencias. Debe contar con un resumen estructurado de máximo 250 palabras, en español e inglés, y se deben indicar de tres a seis palabras clave en español, que estén incluidas en los Descriptores de Ciencias de la Salud (DeCS) (<http://decs.bvs.br/E/homepagee.htm>), y en inglés, que aparezcan en el listado del Medical Subject Headings (MeSH) (<http://www.nlm.nih.gov/mesh>).

Los trabajos presentados deben haber observado las normas éticas del comité encargado de supervisar los estudios de investigación de la institución en donde se realizó el estudio, además de acatar los enunciados de la Declaración de Helsinki de 1975, modificada en Seúl, Corea, en 2008, <http://www.wma.net/en/30publications/10policies/b3>, y los contenidos en la Resolución 8430 de 1993 del Ministerio de Salud y en la Resolución 2378 de 2008 del Ministerio de la Protección Social. Se debe adjuntar al manuscrito la aprobación del comité institucional de ética en investigación.

#### 2. Artículo de revisión

Es un trabajo didáctico de actualización sobre un campo particular de la Dermatología; se caracteriza por presentar una cuidadosa revisión bibliográfica de, por lo menos, 50 referencias. Se sugiere no incluir más de setenta referencias y el resumen, en español y en inglés, no debe ser de más de 150 palabras. Se deben indicar de tres a seis palabras clave en español y en inglés.

#### 3. Artículo de reflexión

Es un manuscrito que presenta resultados de investigación desde una perspectiva analítica, interpretativa o crítica del autor, sobre un tema específico, recurriendo a fuentes originales.

#### 4. Reporte de caso

Es la sección dedicada a la comunicación de experiencias clínico-terapéuticas o histopatológicas. Su objetivo es contribuir al conocimiento médico al describir una enfermedad nueva o poco frecuente, una aplicación clínica relevante, contribuir a esclarecer la patogénesis de

una enfermedad, describir alguna complicación inusual o aportar aspectos novedosos en cuanto a diagnóstico o tratamiento. El resumen, en español y en inglés, no debe ser mayor de 150 palabras. Deben indicarse de tres a seis palabras clave.

Debe contener la descripción del caso clínico, un corto comentario y una conclusión final.

Se sugiere un máximo de diez referencias, relacionadas con el tema, y tres fotografías clínicas o histológicas. Si los autores consideran que deben incluirse más fotografías, deben explicar la importancia de la inclusión de las imágenes para la comprensión del artículo.

A juicio del Comité Editorial, los autores de un reporte de caso no deben ser más de cuatro (Rev Asoc Colomb Dermatol. 2011;19:260-1); si los autores exceden ese número, debe sustentarse con claridad la participación de cada uno en la elaboración del artículo.

## 5. Haga usted el diagnóstico

Esta modalidad de artículo de educación continua tiene el propósito de estimular la habilidad diagnóstica de los lectores. Tiene dos partes, la primera hace la presentación del caso utilizando fotografías clínicas o imágenes histológicas; la segunda aparece al final de la revista y revela el diagnóstico correcto junto con un comentario sobre la entidad correspondiente.

## 6. Revisión de tema

Es un documento que resulta de la revisión crítica de la literatura sobre un tema en particular.

## 7. Revisión de la literatura

Son resúmenes cortos de artículos de importancia publicados en revistas internacionales.

## 8 Noticias y eventos

Esta sección publica comunicaciones de informes, obituarios, reuniones de la Asociación o eventos nacionales o extranjeros de importancia para el dermatólogo.

## 9. Cartas al editor

Son los comentarios, opiniones o informaciones relacionados con publicaciones previas e inquietudes sobre la revista o la Asociación Colombiana de Dermatología y Cirugía Dermatológica. La correspondencia publicada puede ser editada por razones de extensión, corrección gramatical o de estilo, y de ello se informará al autor antes de su publicación.

## Evaluación de los artículos por pares científicos

Cada manuscrito es presentado al Comité Editorial, que decide si el manuscrito es relevante y pertinente para la revista. Si lo es, el manuscrito es evaluado por dos árbitros que pueden ser miembros de la institución editora o no serlo; estos árbitros se seleccionan entre expertos en el tema tratado en cada manuscrito. El proceso de revisión por pares es anónimo y doble ciego; ni los revisores conocen el nombre de los autores ni los autores saben quienes aceptan o rechazan su manuscrito, con el fin de garantizar la mayor objetividad posible en la evaluación.

Los pares deciden la conveniencia de su publicación y pueden sugerir correcciones en caso de que lo estimen necesario, las cuales se transmiten a los autores por correo electrónico; si fuere necesario, el artículo se envía de nuevo a los pares revisores para que corroboren si se realizaron los ajustes solicitados.

Si existen opiniones encontradas entre los árbitros con respecto a la publicación del manuscrito, el caso se lleva a discusión por parte del Comité Editorial con el fin de tomar la decisión final sobre la publicación o no del mismo.

Esta decisión se basa en la calidad del manuscrito, su importancia y claridad y, además, del número de manuscritos aprobados para determinado número de la revista y del espacio disponible en ella. Todos los manuscritos rechazados se devuelven a los autores.

Cuando un manuscrito es aceptado para publicación, se le envía al autor la diagramación final en un archivo en formato pdf (Portable Document Format) para su revisión y aprobación; en el caso de requerirse alguna corrección, se debe informar a la revista en los siguientes tres días.

## Presentación del trabajo

Los trabajos se deben enviar junto con una carta de presentación que incluya el título del trabajo y la sección en la que se solicita publicación, con una declaración que precise que el artículo es original e inédito. Se debe declarar que todos los autores han leído y aprobado el contenido del trabajo y que éste o parte del mismo no han sido publicados con anterioridad ni han sido enviados a otro sitio para publicarse; que fue conducido bajo las reglas éticas antes mencionadas, y que se transfieren los derechos de reproducción (copyright) del artículo a la revista. A juicio del Comité Editorial, puede haber excepciones para aceptar material que haya sido publicado previamente (tablas o figuras), en cuyo caso

se debe adjuntar el permiso de la publicación que posea el derecho de reproducción. El autor debe adelantar los trámites necesarios para la obtención de tales permisos.

## Conflictos de interés

Todos los autores deben declarar si tienen algún conflicto de interés relacionado con el manuscrito que están enviando. Estos conflictos de interés incluyen los apoyos económicos recibidos para la realización del trabajo, los pagos recibidos de una entidad comercial y los pagos por conducir un estudio o por ser consultor de alguna compañía farmacéutica. Igualmente, todo apoyo económico o de cualquier otro tipo para asistir a eventos sociales o académicos relacionados con la compañía farmacéutica involucrada en el estudio. La no declaración de los conflictos de interés puede llevar a sanciones como el rechazo de la publicación o, en caso de ya haber sido publicado el manuscrito, la publicación posterior del conflicto no declarado.

## Consentimiento informado

Si la fotografía de un paciente enviada para publicación permite reconocer la identidad del sujeto, se debe obtener por escrito el consentimiento informado del paciente. La custodia del documento de aceptación es responsabilidad de los autores, quienes firmarán en el momento de enviar el artículo un certificado de que se cuenta con la autorización escrita del paciente para la publicación de su caso. No se debe incluir ningún tipo de información que permita identificar al paciente, como nombres, iniciales o números de historia clínica.

En la actualidad, debido al acceso de los pacientes a las revistas clínicas en medios electrónicos, el consentimiento a la publicación de fotografías cobra gran importancia. No se debe publicar una imagen en la que el paciente pueda reconocerse o ser reconocido, sin el consentimiento por escrito ya que constituye una violación de su privacidad. Esto incluye no solamente la cara, sino cualquier parte del cuerpo que el paciente pueda identificar como propia. En la edición de la fotografía se deben omitir datos que puedan permitir la identificación del paciente, pero esto no obvia la necesidad de obtener el consentimiento informado.

## Envío del artículo

Todo trabajo debe ser enviado a la dirección electrónica de la revista (revistaacd@gmail.com). Los manuscritos deben escribirse en hojas tamaño carta, a doble espacio, preferiblemente en letra Arial de 12 puntos; las tablas y

figuras no deben incluirse dentro del texto, deben ir al final del mismo, después de las referencias. La revista tiene el español como idioma oficial, aunque puede aceptar colaboraciones en inglés.

La primera página debe incluir lo siguiente:

- Título del trabajo en español.
- Título del trabajo en inglés.
- Subtítulo, si lo amerita.
- Primer apellido y nombres completos de los autores.
- Cargo y categoría académica de los mismos.
- Nombre de la institución donde se realizó el trabajo.
- Nombre, dirección, número de teléfono, fax y dirección electrónica del autor responsable de la correspondencia.
- Fuentes de financiación, equipo, medicamentos o todos estos.
- Conteo de palabras del texto, excluyendo el resumen, los agradecimientos, los pies de figuras y las referencias, y conteo de las palabras del resumen.
- Número de figuras y cuadros.
- Título corto para los encabezamientos de página.

En la segunda página debe aparecer el resumen en español y su traducción al inglés, y las palabras clave en los dos idiomas.

Debe evitarse el uso de abreviaturas que no sean universalmente reconocidas, sino que hayan sido acuñadas por los autores. Siempre se deben usar los nombres genéricos de los medicamentos. Si se incluye una marca registrada, sólo se podrá citar una vez, entre paréntesis, luego de su primera mención. Toda medida se debe expresar según el sistema internacional de unidades. Las referencias se deben identificar en el texto con números arábigos entre paréntesis, en su orden de aparición.

La lista secuencial de referencias también debe ser escrita a doble espacio, y debe aparecer en nueva página al final del texto. La forma de citarlas debe ajustarse a lo recomendado en los requisitos uniformes para manuscritos presentados para publicación en revistas biomédicas, o normas de Vancouver ([http://www.nlm.nih.gov/bsd/uniform\\_requirements.html](http://www.nlm.nih.gov/bsd/uniform_requirements.html)). La abreviatura de los títulos de las revistas debe ser tal y como aparece en la lista de revistas indexadas en el Index Medicus, que puede obtenerse en <http://www.ncbi.nlm.nih.gov/sites/entrez?cmd=search&db=journals>.

Las comunicaciones personales no constituyen una referencia bibliográfica reconocida, como tampoco lo son los resúmenes de congresos; si se considera necesaria su inclusión, deben aparecer entre paréntesis en el texto. Por favor, asegúrese de que todas las referencias citadas en el texto hayan sido listadas en las referencias.

## Ejemplos de referencias

Se deben listar los primeros seis autores seguidos por et al.

- **Artículos de revistas:** Autores. Título del artículo. Abreviatura internacional de la revista. Año; volumen: página inicial y final del artículo.
- **Libros:** Autores. Título del libro. Número de la edición. Lugar de publicación: editorial; año.
- **Capítulos de libros:** Autores del capítulo. Título del capítulo. En: editores del libro. Título del libro. Número de la edición. Lugar de publicación: editorial; año; página inicial y final del capítulo.
- **Medio electrónico:** Autores. Título [sede web]. Lugar de publicación: editor; fecha de publicación. Fecha de consulta. URL electrónica exacta.

## Ilustraciones y cuadros

Cada una de las ilustraciones y cuadros se debe enviar en un archivo adicional al texto del artículo. Son suplementarios y no duplicadores de lo que se diga en el texto. Cada artículo puede llevar un número razonable de fotos; para los minicasos, el máximo es de tres. El número de fotos puede aumentarse cuando las características didácticas del artículo lo ameriten, a juicio del Comité Editorial.

## Fotografías

Las fotografías deben enviarse en un archivo anexo al artículo, de preferencia en formato TIFF (Tagged Image File Format); el formato JPEG (Joint Photographic Experts Group) no permite una óptima impresión dado que es un archivo comprimido en el que se han eliminado un número indeterminado de píxeles para lograr su compresión. Si la foto es a color debe enviarse en alta resolución, es decir, por lo menos a 300 dpi (dots per inch); si es en blanco y negro, la resolución óptima para impresión es de 600 dpi.

Se deben numerar con cifras arábigas, tener un título breve y ser autoexplicativas. Las fotografías de histopatología deben indicar el tipo de tinción y los aumentos a los que se fotografió la imagen enviada.

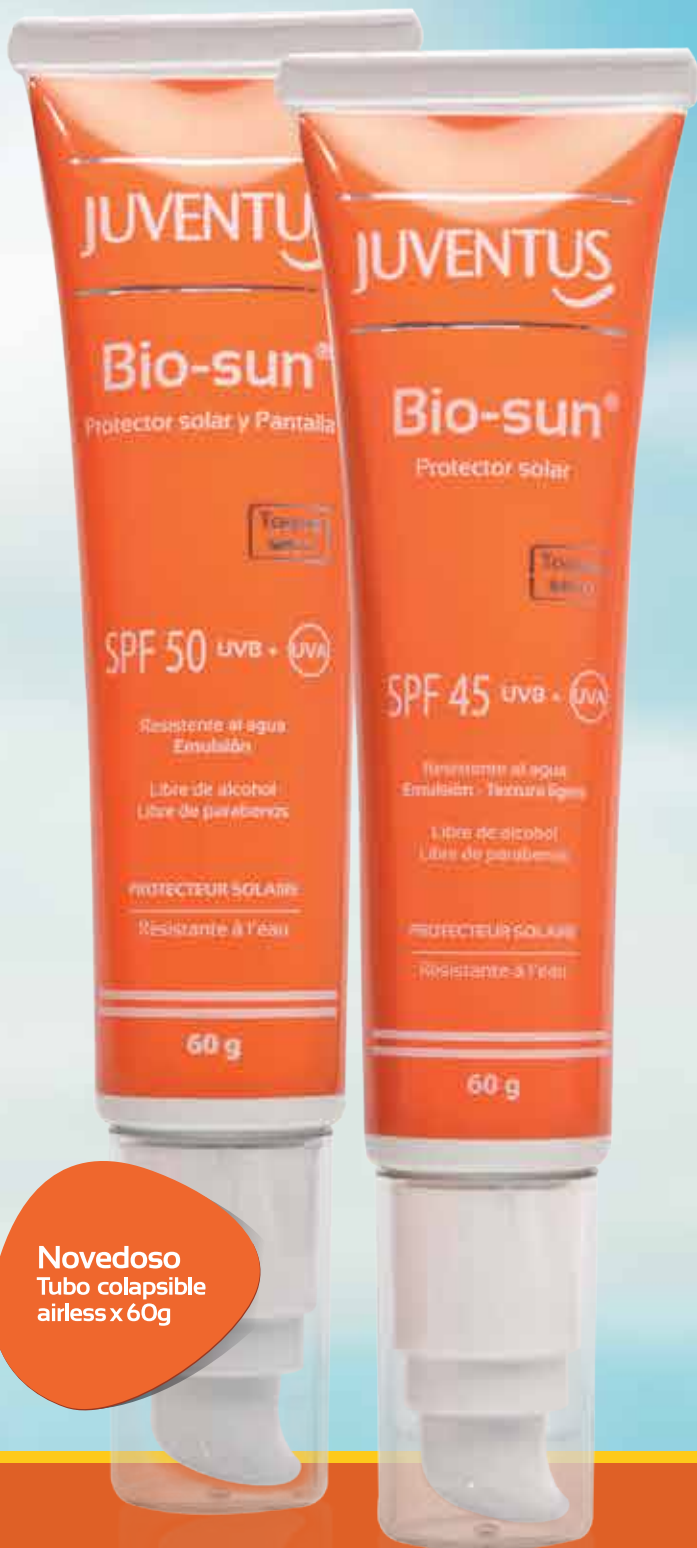Si han sido publicadas previamente, debe anotarse la referencia completa y exacta del sitio en el que fue publicada y adjuntar el permiso por escrito de la publicación que posea el derecho de reproducción (copyright).

Los gráficos y las tablas deben enviarse en sus archivos de origen (Excel, Power Point) y no enviarlos escaneados ya que impide su corrección y diagramación apropiada. Al igual que las figuras, deben ser numeradas, aparecer citadas en el texto y deben contar con una leyenda ilustrativa y ser autoexplicativas; asimismo, deben aparecer las unidades que se hayan utilizado para las diferentes variables listadas.

**NUEVO**

# Bio-sun®

Protector solar  
efecto **TOQUE SECO**



Novedoso  
Tubo colapsible  
airless x 60g

- ✓ Protección de amplio espectro **UVA-1, UVA-2 y UVB<sup>1</sup>**
- ✓ Libre de **parabenos y alcohol**
- ✓ **Resistente al agua**

Nueva generación  
de Dióxido de titanio

Triple mecanismo  
de protección solar

SPF <b>50</b>	SPF <b>45</b>
------------------	------------------

1. Chien, Kang. Photoaging. Uptodate 2013.

BIO-SUN PROTECTOR SOLAR SPF 50 + PANTALLA NSOC56170-13CO  
BIO-SUN PROTECTOR SOLAR SPF 45 NSOC56171-13CO

**B**  
Bussié

Nueva línea de Fotoprotectores solares de amplio espectro

**JUVENTUS**  
Salud y juventud para tu piel



¡Que Viva  
**el Sol!**  
pero con Sunskin



Sunskin contiene un innovador sistema de filtros químicos y pantallas físicas de amplio espectro que actúa protegiendo tu piel contra los rayos UVA y UVB.

## **Sunskin** Emulsión

Indicado en pieles normales y secas.

## **Sunskin** Gel

Indicado en pieles con tendencia grasa.

  
**Epithelium**  
Innovación dermocosmética



## Instructions for authors

---

The Revista Colombiana de Dermatología y Cirugía Dermatológica is the official publication of the Asociación Colombiana de Dermatología y Cirugía Dermatológica, its affiliate societies and regional chapters. It has been published continuously since 1991, and it became a quarterly journal since 2003, after scientific peer reviewing by scientists selected by the Editorial Committee. It publishes original research articles related to Dermatology, review and reflective articles, and case reports.

Its content is essentially scientific, even though there may eventually be union or informational contributions, when they are particularly relevant. One of its clearest aims is to achieve a better continuous education in Dermatology, and thus, all those papers which comply with this goal are welcome.

The abbreviated title of the Revista Colombiana de Dermatología y Cirugía Dermatológica is Rev Asoc Colomb Dermatol. which must be used in footnotes, figure captions and bibliographical references.

Manuscripts must be sent to the Revista Colombiana de Dermatología y Cirugía Dermatológica editor's email (revistaacd@gmail.com) or to the editing institution, in this case, to the Asociación Colombiana de Dermatología, Calle 104 N° 14A-45, office 603, Bogotá, D.C., Colombia, telefax: (571) 634-6601, phone number: (571) 619-1455.

### Information for authors

The journal complies with the guidelines published by the International Committee of Medical Journal Editors ([www.icmje.org](http://www.icmje.org)) in its "Uniform Requirements for Manuscripts Submitted to Biomedical Journals" and has incorporated them in the review and publication process.

### Type of articles published in the journal

#### Research article

It must be an original paper derived from an investigation which contributes to the construction of scientific knowledge by registering relevant information about new available data. It must contain the following sections: introduction, materials and methods, results,

discussion and references. It must have a structured abstract with a maximum of 250 words, in Spanish and English, and 3-6 keywords must be suggested; for Spanish, these keywords must be included in the Descriptores de Ciencias de la Salud (DeCS) (<http://decs.bvs.br/E/homepagee.htm>), and for English, they must be included in the Medical Subject Headings (MeSH) (<http://www.nlm.nih.gov/mesh>).

The presented articles must comply with the ethical guidelines of the committee in charge of supervising the investigation studies of the institution where the study was conducted in addition to complying with the 1975 World Medical Association Declaration of Helsinki (Ethical Principles for Medical Research Involving Human Subjects), modified in Seoul, South Korea, in 2008 (<http://www.wma.net/en/30publications/10policies/b3>), and those in the Resolución 8430 de 1993 of the Ministerio de Salud, and the Resolución 2378 de 2008 of the Ministerio de la Protección Social. The approval of the institutional research ethics committee must be attached to the paper.

#### Review article

It is an educational paper relevant to the update of a particular area of dermatology, characterized by presenting a thorough bibliographic review of at least 50 references. We suggest not to add more than 70 references, and that the abstracts, both in Spanish and English, not to exceed 150 words. Three to six keywords in Spanish and English must be listed.

#### Reflective article

It is a paper which presents the results of an investigation from the analytical, interpretative or critical perspective of the author, regarding a specific topic, and using original sources.

#### Case report

It is the section dedicated to the communication of experiences, both clinical and therapeutic or histopathological. Its objective is to contribute to medical knowledge by describing a new or not frequent disease, a relevant clinical application, contributing to the elucidation of

the pathogenesis of a disease, describing an unusual complication or adding novel aspects regarding diagnostics and treatment.

The abstract, in Spanish and English, must be no longer than 150 words, and three to six keywords must be listed. It must contain the description of a clinical case, a short commentary, and a final conclusion maximum of ten references related to the topic, and three clinical or histological photographs are suggested. If the authors consider more photographs should be included, they have to explain the importance of their inclusion for understanding the article.

By decision of the editorial committee, the authors of a case report should not be more than four (Rev Asoc Colomb Dermatol. 2011;19:260-1); if there are more participants, their involvement in the article must be argued clearly.

## Make your own diagnosis

The purpose of this type of continuous education article is to stimulate the diagnostic ability of the readers. It is divided in two parts: the first one presents the case by means of clinical photographs or histological images, and the second part is shown at the end of the journal and it reveals the correct diagnosis, along with a commentary about the corresponding entity.

## Topic review

It is a manuscript that results from the critical review of the literature regarding a peculiar topic.

## Literature review

They are short abstracts of important articles published in international journals.

## News and events

This section publishes reports, obituaries, association meetings or national or foreign events which may be important for the dermatologist.

## Letters to the editor

They are the comments, opinions or information related to previous issues or questions about the journal or the Asociación Colombiana de Dermatología y Cirugía Dermatológica. The published mail may be edited due to length, grammar or style; the author will be informed before the publication.

## Scientific peer review of the manuscripts

Each paper is presented before the editorial committee,

which decides if the paper is relevant and pertinent to the journal. If it is, the paper is reviewed by two referees who might be members of the editing institution or not. These referees are selected among experts on the topic of the paper. The review process by the peers is anonymous and double-blinded. Neither the reviewers nor the authors know the names of each other, so the authors have no knowledge of who accepts or rejects the papers, thus guaranteeing the maximum possible objectivity in the evaluation.

The peer reviewers decide on the convenience of its publication and, if deemed necessary, may suggest corrections, which are sent via email. If it were necessary, the article is sent again to the reviewing peers to corroborate if the authors made the requested changes.

If the referees disagree on the publication of the article, the case is discussed by the Editorial Committee for the final decision regarding whether it is published or not.

This decision is based on the quality of the paper, its importance and clarity, and the number of approved papers for a specific number of the journal and the available space on it. All rejected papers are returned to the authors.

When a paper is accepted for publishing, the final layout is sent to the author in a pdf file (Portable Document Format) for its review and approval. In case a correction is necessary, this must be informed to the journal within the next three days.

## Presentation of the paper

Papers must be sent along with a presentation letter including the title of the paper and the section in which they wish to be published, with a statement that specifies that the article is original and unpublished. It must specify that: all the authors have read and approved the content of the paper, and that it or any part of it has not been previously published or sent to another place for publishing; that it was conducted following the ethical rules mentioned above; and that the copyright of the article is transferred to the journal. The Editorial Committee decides if there may be exceptions to accept material that has been previously published (tables or figures) in which case the copyright permit must be attached. The author must arrange the proceedings for obtaining the permits.

## Conflict of interest

All the authors must declare if they have any conflict of interest related to the paper they are submitting. These conflicts of interest include financial support for the

developing of the paper, payments from a commercial entity and payments for conducting a study or being a consultant for any pharmaceutical company. Likewise, all financial support of any other kind for assisting to social or academic events related to the pharmaceutical company involved in the study. Not declaring these conflicts of interest may end up in penalties like rejection of the publishing or, in case it has already been published, the subsequent publication of the undeclared conflict of interest.

## Informed consent

If the submitted photograph of a patient allows the recognition of the subject's identity, a written informed consent of the patient must be obtained. The custody of the document of acceptance is responsibility of the authors, who will sign a certificate stating they have the written authorization of the patient for the publication of their case the moment they send the article. No identifying information should be included, such as names, initials or medical history numbers.

Nowadays, due to the electronic access of patients to clinical journals, consent for the publication of photographs is of utmost importance. An image in which patients might recognize themselves or be recognized should not be published without their written consent because it constitutes a violation of their privacy. This includes not only the face, but any part of the body patients might recognize as theirs. In the photograph editing any data that may allow for the identification of the patient must be omitted, but this does not avoid the need to obtain the informed consent.

## Manuscript submission

All papers must be sent to the journal's email address (revistaacd@gmail.com). The papers must be written in letter size, double line spacing, preferably using Arial size 12; the tables and figures are not to be included inside the text, they must be at its end, after the references. The journal's official language is Spanish, but it may accept collaborations in English.

- The first page must include the following:
- Title of the paper in Spanish.
- Title of the paper in English.
- Subtitle, in case it deserves it.
- Last name and first and middle names of the authors.
- Position and category of the authors.

- Name of the institution where the paper was developed.
- Name, address, telephone number, fax and email of the corresponding author.
- Financial sources, equipment and/or drugs.
- Word count, excluding the abstract, acknowledgements, figure captions, references and the abstract word count.
- Number of figures and charts.
- Short title for the headers.

The abstract in Spanish and its translation into English, along with the keywords in both languages must be on the second page.

The use of abbreviations that are not internationally recognized, but coined by the authors must be avoided. The generic names of the drugs must be used. If a registered trademark is included, it can only be cited once in brackets after its first mention. All measurements must be expressed according to the International System of Units. References must be identified with an Arabic number in brackets, in order of appearance.

The consecutive list of references must be written using double line spacing and appear on a new page at the end of the article. Citing style must conform to the Uniform Requirements for Manuscripts Submitted to Biomedical Journals or Vancouver System ([http://www.nlm.nih.gov/bsd/uniform\\_requirements.html](http://www.nlm.nih.gov/bsd/uniform_requirements.html)). The abbreviation of the journal titles must comply with the indexed journal list in the Index Medicus which can be found here: <http://www.ncbi.nlm.nih.gov/sites/entrez?cmd=search&db=journals>.

Personal communications do not constitute a recognized bibliographical reference nor do congress summaries; if their inclusion is deemed necessary, they must appear in brackets in the text. Please, make sure all the cited references are listed in the references.

## Examples of references

The first six authors must be cited followed by et al.

- Journal articles: Authors. Title of the article. International abbreviation of the magazine. Year; volume: pages.
- Books: Authors. Title of the book. Number of the edition. Place of publication: publisher; year.
- Chapters in a book: Authors of the chapter. Title of the chapter. In: editors of the book. Title of the book. Number of the edition. Place of publication: publisher; year. Pages.
- Electronic media: Authors. Title [web site]. Place of publication: editor; date of publication. Date of access. Exact URL.

## Figures and tables

Each one of the figures and tables must be sent in an additional file along with the article text. They are supplementing and not duplicating the text. Each article may have a reasonable number of photographs; for mini-cases, the maximum is three. The number of photographs may increase when the didactic characteristics of the article deserve it, subject to the decision of the Editorial Committee.

## Photographs

The photographs must be sent in an additional file along with the article, preferably in TIFF format (Tagged Image File Format); JPEG format (Joint Photographic Experts Group) does not allow an optimal printing due to the fact that an indeterminate number of pixels have

been deleted to support compression. If it is a color photograph, it must have a high resolution of at least 300 dpi (dots per inch); if it is black and white, the optimal resolution for printing is 600 dpi.

They must be numbered using Arabic numbers, have a short title, and be self-explanatory. Histopathological photographs must include the type of stain and the amplification used.

If they have been previously published, the complete and exact reference of where it was published must be noted, and the written copyright permit attached.

Figures and tables must be sent in their original file formats (Excel, PowerPoint) not scanned because that does not allow for corrections and the appropriate diagramming. Just as figures, they must be numbered, appear cited in the text, have an illustrative caption, and be self-explanatory. Similarly, the units used for the different variables must be listed.

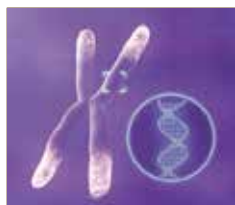# TU PIEL PIDE MÁS QUE ANTIENVEJECIMIENTO

Restaura su juventud desde el ADN

## SESGEN 32

Primera línea de acción génica que restaura los signos de juventud en la piel.

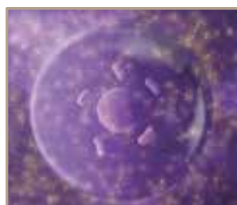Lucha contra todos los signos de envejecimiento desde el núcleo celular. Esto se consigue gracias a la nanotecnología, que permite transportar sus revolucionarios principios activos, encapsulados en burbujas lipídicas hasta el núcleo de las células. Un vez allí se liberan y activan los genes responsables de la juventud, resincronizan el reloj biológico y alargan la vida de las células.



Activa los "genes de reloj"



Resincroniza el reloj biológico



Aporta energía a las células

BIENVENIDO A LA GENOCOSMÉTICA

Los estudios clínicos realizados con Sesgen 32 crema activadora celular y Sesgen 32 serum activador celular han demostrado que:

- El tratamiento con Sesgen 32 aumenta la expresión de la telomerasa hasta en un 35%, preservando así la longitud de los telómeros.
- El tratamiento con Sesgen 32 aumenta la expresión de los genes Clock y Per 1 hasta en un 15%. Estos genes son los que sintetizan las proteínas que mantienen sincronizado el ritmo circadiano celular.

Los estudios son: 1. "Análisis de la regulación de la expresión génica de Telomerasa y CBX5/HP1 tras aplicación de una crema (SesGen32)". Julio 2013

2. "Análisis de la regulación de la expresión génica de Per1 y Clock tras aplicación de un serum (SesGen 32)". Julio 2013

**sesderma**<sup>®</sup>  
listening to your skin

**Nuestro Propósito es...**

Ayudar a más personas a  
disfrutar de una piel saludable.



Este es un material desarrollado por Stiefel una compañía GSK.  
CO/STIEFEL/0012/14 Fecha de elaboración: 07/14 Fecha de vencimiento: 08/15

**Editorial** 180

**¿Cuál es el futuro de nuestra revista?**  
Ana Francisca Ramírez.

**Haga ud. el diagnóstico. Parte 1.** 181

**Pigmentación oscura del estrato córneo, ¿cuál es su diagnóstico?**  
Alejandro Posada.

**Artículo de investigación** 182

**Comparación de la eficacia y la seguridad de la ivermectina en champú con la oral para el tratamiento de la pediculosis capitis**  
Christian Xavier Burbano, John Fabio Zúñiga, Adriana Motta, Luz Karem Morales.

**Artículos de revisión** 189

**Eritemas figurados**  
Ana Paula Giraldo, Andrea Arango ..... 189

**Aspectos fisiopatológicos del acné**  
Arturo Argote, Óscar Eduardo Mora, Laura Camila González, Juliana Marcela Zapata, Daniel Uribe ..... 200

**Micosis cutáneas prevalentes en la infancia**  
Ana Paula Giraldo-Hoyos, Nora Cardona-Castro ..... 211

**Revisiones de tema** 222

**Enfermedad de Paget extramamaria de la ingle tratada con imiquimod tópico al 5 %**  
Camilo Andrés Morales, Astrid Lorena Ruiz ..... 222

**Extramammary Paget's disease of the groin treated with topical imiquimod 5% cream**  
Camilo Andrés Morales, Astrid Lorena Ruiz ..... 229

**Trastornos de hipopigmentación en adultos: generalidades y diagnósticos diferenciales**  
Claudia Juliana Díaz ..... 235

**Reportes de caso** 243

**Osteoma cutis miliar múltiple de la cara, reporte de un caso**  
Hernando Mosquera, Evy Reyes, Claudia Liliana Medina ..... 243

**Porfiria eritropoyética congénita**  
Luis Fernando González, Adriana Motta ..... 246

**Nevus unius lateris, a propósito de un caso**  
Claudia Marcela Gaviria, Andrea Arango, Ana Cristina Ruiz ..... 250

**Haga ud. el diagnóstico. Parte 2.** 256

**Pigmentación oscura del estrato córneo, ¿cuál es su diagnóstico?**  
Alejandro Posada. .... 256

## ¿Cuál es el futuro de nuestra revista?

Esta es una pregunta que nos hacemos con frecuencia. La revista de la Asociación Colombiana de Dermatología está en un relativo equilibrio financiero, sus costos de producción son muy cercanos a los ingresos que recibe por publicidad, pero si deseamos que esta revista pueda mejorar su calidad científica, debemos hacer algunos planteamientos para el futuro.

Desde los años 90 existe una tendencia mundial hacia las publicaciones electrónicas, que permiten ahorrar costos en papel, lo cual, además, favorece al medio ambiente. En muchas revistas se conservan ambos formatos y quienes reciben la publicación en papel pagan un costo extra. Migrar al formato digital puede ser una opción a corto o a mediano plazo para nuestra revista, pues una gran parte de su costo corresponde a la impresión. Además, nuestra Asociación crece cada día a expensas de un grupo de dermatólogos jóvenes que tienen una mayor afinidad por los medios digitales y que, posiblemente, encuentren esta posibilidad atractiva. Ahorrar costos en impresión puede ser una oportunidad para invertir en discusión académica, en fortalecer los lazos entre la revista y la investigación dentro de las uni-

versidades; puede ser la manera de afrontar con mayor fortaleza los retos de visibilidad que la sociedad de la información exige de las revistas científicas.

Es importante que la revista permanezca en Pubindex y la meta es que pueda pasar de la categoría C a la B; esta es una labor que asumirá nuestra futura editora y para esto debemos superar muchas dificultades. Estas dificultades no son solo nuestras, las viven los editores de muchas revistas biomédicas de países en desarrollo. Una de las principales limitaciones que tenemos es la poca cantidad de artículos de investigación que recibimos. En parte, esto es un reflejo de la escasa investigación que se lleva a cabo en América Latina, pero, además, está el hecho de que los principales investigadores de nuestro medio buscan publicar en re-

vistas de mayor impacto, idealmente en inglés, para lograr mayor visibilidad, y este factor limita el número de artículos de investigación que se publican en nuestra revista.

Esta metas serán posibles con el compromiso de todos aquellos que durante estos años han colaborado con la revista, pues esta publicación tiene como fortaleza haber permanecido durante más de 20 años apostándole a la comunicación científica de nuestra especialidad. Si bien hay dificultades que superar, también está el compromiso humano que durante tantas ediciones ha hecho posible que el diálogo académico continúe fortaleciendo a nuestra Asociación y, por supuesto, a la práctica dermatológica en el país.

*Ana Francisca Ramírez*

**"Es importante que la revista permanezca en Pubindex y la meta es que pueda pasar de la categoría C a la B; esta es una labor que asumirá nuestra futura editora y para esto debemos superar muchas dificultades"**

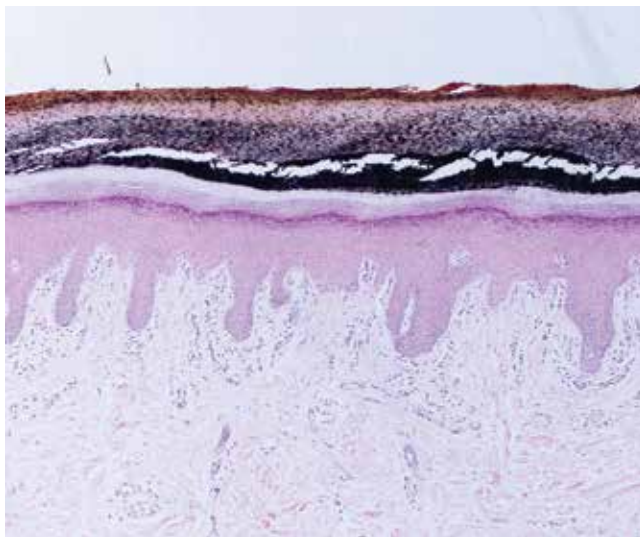


# Pigmentación oscura del estrato córneo, ¿cuál es su diagnóstico?

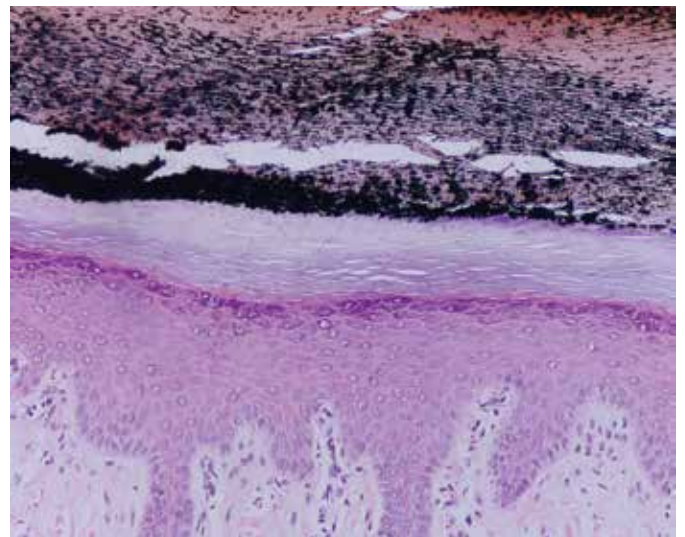
*Dark pigmentation of the stratum corneum, What is your diagnosis?*

**Alejandro Posada<sup>1</sup>**

1. Médico, residente de cuarto año de Patología Anatómica y Clínica, Universidad Nacional de Colombia, Bogotá, D.C., Colombia



**FIGURA 1.** Piel con pigmento oscuro limitado al estrato córneo. Hematoxilina y eosina, 4X.



**FIGURA 2.** Pigmento limitado al estrato córneo, sin alteraciones en los melanocitos epidérmicos ni en el resto de la epidermis. Hematoxilina y eosina, 10X.

Se presenta el caso de una mujer de 55 años de edad con una lesión pigmentada de cinco años de evolución en el tercer dedo del pie izquierdo. Se tomó biopsia de la lesión para estudio histopatológico, cuyos cambios se ilustran en las **FIGURAS 1 Y 2**.

**¿CUÁL ES SU DIAGNÓSTICO?**

Respuesta en la página 256

**Correspondencia:**

Alejandro Posada

**Email:**

alposadare@unal.edu.co

Recibido: 9 de abril de 2014.

Aceptado: 20 de junio de 2014.

**No se reportan conflictos de interés.**

# Comparación de la eficacia y la seguridad de la ivermectina en champú con la oral para el tratamiento de la pediculosis capitis

*Effectiveness and security of shampoo versus oral ivermectine in the treatment for pediculosis capitis*

**Christian Xavier Burbano<sup>1</sup>, John Fabio Zúñiga<sup>1</sup>, Adriana Motta<sup>2,3</sup>, Luz Karem Morales<sup>3,4</sup>**

1. Médico dermatólogo, Universidad El Bosque, Bogotá, D.C., Colombia
2. Médica dermatóloga, Departamento de Dermatología, Facultad de Medicina, Universidad El Bosque, Bogotá, D.C., Colombia
3. Hospital Simón Bolívar, Bogotá, D.C., Colombia
4. Médica, Universidad de La Sabana, Bogotá, D.C., Colombia

## Resumen

**Introducción.** La pediculosis capitis es un problema de salud pública que puede afectar a cualquier persona, independientemente de su raza o nivel económico. El agente causal es *Pediculus humanus capitis*, un ectoparásito que vive en el cabello y se alimenta de sangre.

**Objetivo.** Comparar la eficacia y seguridad de la ivermectina en champú al 0,1 % frente a la oral de 200 µg/kg, para el tratamiento de la pediculosis capitis.

**Materiales y métodos.** El estudio es un ensayo clínico de asignación al azar, doble ciego, en el que se examinaron 437 niños, de los cuales, sólo 132 cumplieron con los criterios de inclusión. Los niños fueron divididos en dos grupos. El grupo A recibió un tratamiento tópico de la ivermectina al 0,1 % en champú en dosis única de 400 µg/kg y gotas orales de placebo. El grupo B recibió ivermectina al 0,6 % en gotas de 200 µg/kg (1 gota/kg) y el champú placebo.

**Resultados.** Los pacientes se examinaron los días 7 y 14 después de iniciado el tratamiento. Quienes recibieron ivermectina en champú tuvieron una tasa de curación con una sola dosis de 87,8 % en comparación con el tratamiento oral con 74,2 %, en el día siete. Se aplicó una segunda dosis en aquellos casos que no habían curado en el día siete y la tasa de curación aumentó a 94,3 % y 91,9 %, respectivamente.

**Conclusiones.** Se logró demostrar que la eficacia y la seguridad de un vehículo tópico en comparación con el oral, tienen una tasa similar de curación sin que aumenten los efectos secundarios en los casos de pediculosis capitis.

**PALABRAS CLAVE:** pediculosis, infestación por piojos, ivermectina, salud pública, tratamiento en investigación, síntomas locales.

## Summary

**Introduction:** Pediculosis capitis is a public health problem that may affect anyone regardless of race or economic level. The causative organism is *Pediculus humanus capitis*, an ectoparasite that lives on the hair and feeds on blood.

**Objective:** To compare the effectiveness and safety of ivermectine 0.1 %, shampoo with oral ivermectine 200 µg/kg for treatment of pediculosis capitis.

### Correspondencia:

Luz Karem Morales

### Email:

luzkaremm@gmail.com

*Recibido: 10 de diciembre de 2013.*

*Aceptado: 20 de junio de 2014.*

**No se reportan conflictos de interés.**

**Materials and methods:** The study was a randomized, double-blind clinical trial. In this study we analyzed 437 children and 132 met the inclusion criteria. People were divided in two groups. Group A received a topic treatment of 0.1 % ivermectine shampoo, unique doses of 400 µg/kg and oral drops of placebo. Group B received 0.6 % ivermectine drops, 200 µg/kg (1 drop/kg) and placebo shampoo.

**Results:** Patients were examined on the 7th and 14th day after starting treatment. Ivermectine shampoo had a one-dose cure rate of 87.8 % versus the oral treatment with 74.2 %, both after seven days. A second dose was used on seven days after the first dose and only in uncured cases and these increased the cure rate of 94.3 % and 91.9 % respectively.

**Conclusions:** The effectiveness and safety of the topical vehicle is similar to oral therapy and did not increase adverse effects of this new therapy.

**KEY WORDS:** Lice infestations; ivermectin; pediculus; public health; therapies; investigational; local symptoms.

## Introducción

La pediculosis capitis es un problema mundial de salud pública que afecta a todas las personas sin distinción de edad, raza, sexo o condición socioeconómica. Es causada por *Pediculus humanus capitis*, un ectoparásito obligado que vive en el pelo de los humanos y se alimenta de la sangre que succiona del cuero cabelludo. En los Estados Unidos, el *Center for Disease Control and Prevention* (CDC) reporta de 6 a 12 millones de personas infestadas al año por el piojo de la cabeza<sup>1</sup>. En Colombia no es obligatorio reportar los casos diagnosticados como pediculosis capitis, por lo que es difícil conocer datos reales de su incidencia y prevalencia.

Una vez hecho el diagnóstico, el tratamiento debe instaurarse porque la infestación ya establecida no se resuelve espontáneamente. Los pediculicidas químicos son hoy la primera línea de tratamiento. Desde hace varios años se fabrican productos químicos para eliminarlos, pero los piojos han evolucionado junto a sus huéspedes, los humanos, y han desarrollado ciclos vitales para cada zona particular del cuerpo humano, siendo el de la cabeza el que ha despertado mayor interés por su alta prevalencia y porque han aparecido resistencias a los pediculicidas<sup>2</sup>.

Estudios publicados de diferentes regiones señalan que los pediculicidas no mantienen su eficacia original y que la resistencia a algunos de ellos puede variar entre países o regiones dentro de un mismo estado<sup>3,4</sup>.

Por lo anteriormente expuesto, se ha utilizado la ivermectina por vía oral y tópica, un derivado de *Streptomyces avermitilis* que ha demostrado ser un medica-

mento seguro, de fácil administración, en dosis única, con muy baja toxicidad y con una alta tasa de curación reportada para la pediculosis capitis.

En este estudio se comparan la efectividad y la seguridad de la ivermectina en presentación de champú con la oral, en el tratamiento de la pediculosis capitis en 132 niños que acudían a dos diferentes colegios públicos de Bogotá.

## Materiales y métodos

Se trata de un estudio de tipo experimento clínico, de asignación aleatoria, doble ciego. La población de estudio correspondía a 437 niños entre 5 y 15 años de edad, pertenecientes a dos colegios de estratos sociales uno y dos de Bogotá, durante el periodo de enero a marzo de 2009.

El cálculo de tamaño de la muestra se hizo teniendo en cuenta una efectividad de 95 % para la ivermectina en champú y de 78 % para la ivermectina oral, con una confiabilidad del 95 %, un poder del 80 % y una diferencia mínima a ser detectada entre los dos tratamientos del 17 %; se obtuvo una muestra de 132 pacientes, 66 pacientes por grupo. Estos pacientes fueron seleccionados por medio de un muestreo por conveniencia y asignados de forma aleatoria por medio de sobres opacos a dos diferentes grupos.

La información de los antecedentes personales y familiares se obtuvo por medio de encuestas individuales, que incluían las siguientes variables: edad, peso, estrato socioeconómico, historia familiar de pediculosis, nivel educativo en grados escolares del paciente y uso

de pediculicida oral o tópico dos semanas antes. La medicación, tanto en su forma tópica (champú) como en la oral (gotas), fue adquirida en un laboratorio farmacéutico de Bogotá.

Los criterios que debían cumplir los pacientes para entrar en el estudio fueron: ser niños o adolescentes de ambos sexos entre los 5 y los 15 años de edad, con pediculosis capitis, demostrada clínicamente por la presencia de parásitos o liendres viables, confirmados por dermatoscopia. Los criterios de exclusión fueron: pacientes que hubiesen recibido tratamiento con otros métodos pediculicidas dos semanas antes, pacientes con otras enfermedades en cuero cabelludo diferentes a pediculosis capitis y pacientes con antecedentes de enfermedades del sistema nervioso central, hepático o renal.

Un grupo fue asignado al esquema A de tratamiento, que consistía en ivermectina tópica en forma de champú al 0,1 % a una dosis de 400 µg/kg<sup>5,6</sup>. A los niños menores de 20 kg de peso se les aplicaron 10 ml del champú, a aquellos entre 21 y 39 kg, 15 ml, y a los de 40 kg o más, 20 ml; se dejó actuar por 15 minutos y se suministró el placebo en gotas orales que solo contenían vehículo y no principio activo. El otro grupo fue asignado al esquema B de tratamiento, el cual consistía en una dosis única por vía oral de 200 µg/kg (1 gota por kg de peso) de ivermectina en gotas al 0,6 % y aplicación de placebo en champú que solo contenía vehículo y no principio activo. Se hizo seguimiento de los casos una y dos semanas después del tratamiento. La administración del

tratamiento estuvo a cargo de médicos residentes de Dermatología, quienes desconocían qué vehículo contenía el principio activo. En el día siete posterior al inicio del tratamiento se hizo una nueva valoración y se aplicó una segunda dosis del tratamiento asignado inicialmente en quienes no se habían curado.

Se consideró que hubo curación y adecuada efectividad del tratamiento cuando no había presencia de parásitos adultos o ninfas vivas en el cuero cabelludo, ni liendres viables, confirmadas por observación directa a los 7 y 14 días después de la aplicación del tratamiento.

La seguridad y los efectos secundarios se evaluaron de igual manera en el día 7 y 14 después del tratamiento. La seguridad del tratamiento se valoró por la presencia o ausencia de efectos colaterales locales buscando prurito, eritema o irritación en el cuero cabelludo, o sistémicos durante la administración del medicamento.

Este estudio se consideró una investigación con riesgo mayor que el mínimo (Resolución 008430 de 1993). Fue aprobado por el Comité de Ética de la Universidad El Bosque y tuvo autorización (N° 0901167) del Invima para llevarlo a cabo en población infantil. Cumplió con las especificaciones de protección a los participantes y con reglamentaciones bioéticas. A los padres o tutores legales de los pacientes se les solicitó la firma del consentimiento informado. Tanto los pacientes como sus tutores tenían la autonomía de participar o abandonar el estudio en cualquier momento, sabiendo que esta decisión no afectaría su atención médica.

		Grupo A Ivermectina, champú n (%)	Grupo B Ivermectina, gotas n (%)	P
Sexo	Femenino	53 (50,9)	51 (49)	
	Masculino	13 (46,4)	15 (53,5)	
Edad promedio (años)		7,5	7,9	
Peso (kg)	Promedio	26,1	26,4	
	DE	8,3	7,9	
Historia familiar de pediculosis		47 (71,2)	39 (59)	0,144
Prurito		55 (83,3)	47 (71,2)	0,097
Lesiones de rascado		29 (43,9)	24 (36,3)	0,375
Liendres viables en tallo piloso		65 (98,4)	66 (100)	0,315
Parásitos adultos vivos		43 (65,1)	48 (72,7)	0,347

DE: desviación estándar

**TABLA 1.** Características demográficas y clínicas de los pacientes.

	Grupo A Ivermectina, champú n (%)	Grupo B Ivermetina, gotas n (%)	P
Curados, día 7	57 (87,8)	49 (77,2)	0,04
Curados, día 14	62 (95,3)	57 (91,9)	0,4

**TABLA 2.** Resultados a los días 7 y 14.

La información se analizó por medio del programa EpiInfo 6.0. Se hizo comparando los resultados del día 7 y el 14 después de la aplicación de la primera o única dosis, según el caso.

## Resultados

Se examinaron 437 niños, de los cuales, 142 presentaron la enfermedad (32,4 %); 132 pacientes cumplían los criterios de inclusión, de los cuales, 66 fueron asignados al grupo A y 66 al grupo B. Las características demográficas y clínicas de los pacientes y su distribución se presentan en la **TABLA 1**.

En el 87,8 % de los pacientes del grupo con ivermectina en champú al 0,1 %, se obtuvo curación a los 7 días con una sola aplicación; este porcentaje aumentó a 95,3% con una segunda dosis, la cual se utilizó solo en aquellos niños no curados.

En el grupo con ivermectina en gotas al 0,6 % se obtuvo una tasa de curación de 74,2 % a los siete días con una dosis única, el cual aumentó a 91,9 % con una segunda dosis en casos no curados (**TABLA 2**). Del total de los pacientes tratados, en ocho curados en el día 7 se observaron nuevos parásitos o liendres en el día 14, de los cuales, uno pertenecía al grupo con ivermectina en champú.

La tasa de curación a los 14 días fue similar en ambos grupos, de 95,38 % para ivermectina en champú comparado con 91,94 % para ivermectina en gotas ( $p=0,4$ ).

Con respecto a la seguridad del tratamiento, solo se reportaron dos pacientes con prurito en el grupo de ivermectina en champú y náuseas transitorias en uno en el grupo de ivermectina oral. Estas reacciones no requirieron ningún tratamiento.

## Discusión

La pediculosis capitis es un problema mundial de salud pública que afecta a todas las personas sin distinción de edad, sexo o condición socioeconómica. En el CDC se re-

portan de 6 a 12 millones de personas infestadas al año por este parásito. En Colombia existe un subregistro en su incidencia y prevalencia. Las tasas de infestación por este parásito fluctúan entre 7 y 40 %; en estudios hechos en escolares de Argentina y Chile, se alcanzó una tasa aproximada de 40 %<sup>7,8</sup>.

En la población estudiada hubo un predominio del sexo femenino (71 %), corroborando lo reportado por algunos autores que han encontrado la mayor prevalencia en este grupo<sup>9</sup>.

La ivermectina, un derivado de *S. avermitilis*, se ha utilizado con éxito en el mundo para la pediculosis capitis, en una dosis de 200 µg/kg, en forma oral, repetida en 7 a 10 días para eliminar las ninfas secundarias a la eclosión de la liendre viable<sup>10</sup>.

Existen escasos reportes de su uso tópico, como el de Yousseff en Alejandría (Egipto), en forma de champú al 0,8 % a una dosis de 400 µg/kg, en 75 niños, 25 con diagnóstico de pediculosis capitis y 50 con escabiosis. El 50 % de los pacientes con escabiosis necesitaron una segunda dosis, sin que hubieran presentado efectos colaterales o toxicidad, y una tasa de curación del 100 %<sup>11</sup>. El medicamento está aprobado por la *Food and Drug Administration* (FDA) para su uso tópico al 0,5 % en pacientes pediátricos mayores de seis meses de edad, sin ninguna contraindicación<sup>12</sup>.

En este estudio se logró demostrar una excelente efectividad en el tratamiento de la pediculosis capitis con la ivermectina en sus dos presentaciones, oral y tópica, de 91,9 % y 95,3 % respectivamente, en el día 14 después del tratamiento.

Estos resultados concuerdan con los de estudios anteriores de diferentes autores; Victoria, en 1998, presentó un estudio de 97 niños en el que se obtuvo una tasa de curación del 85,6 % con una dosis única de ivermectina oral de 200 µg/kg. En 2003, realizó un nuevo estudio comparando la ivermectina oral en dosis de 200 µg/kg con la ivermectina tópica en loción, 400 µg/kg, con un tiempo de contacto en cuero cabelludo de dos horas, en el que se demostró igual efectividad con ambos tratamientos<sup>8,13,14</sup>.

En este estudio no se encontró una diferencia significativa entre los dos grupos al día 14 después del tratamiento. Sin embargo, el porcentaje de curación fue ligeramente mejor con el champú después de una sola dosis. Esta diferencia puede deberse a que su biodisponibilidad cambia según su presentación, encontrándose el contacto directo del medicamento con el parásito en el caso del champú. Se logró demostrar la seguridad del medicamento en las dos presentaciones utilizadas, ya que no se observó ningún efecto secundario en los pacientes<sup>7,15</sup>, comprobando así que la ivermectina es un medicamento seguro para uso humano.

En conclusión, la ivermectina en champú a dosis de 400 µg/kg es una herramienta terapéutica tópica que puede ser una alternativa útil para el médico y el paciente, por su fácil dosificación y uso domiciliario. Esta nueva alternativa jugaría un papel importante en la erradicación de los piojos y en la prevención de complicaciones por otros tratamientos no aprobados.

## Agradecimientos

A Lili Rueda Jaime, dermatóloga y especialista en Epidemiología Clínica; a Nelcy Rodríguez, bioestadística, MPH, y a Libardo Hernández, químico farmacéutico con especialidad en Farmacología.

## Financiación

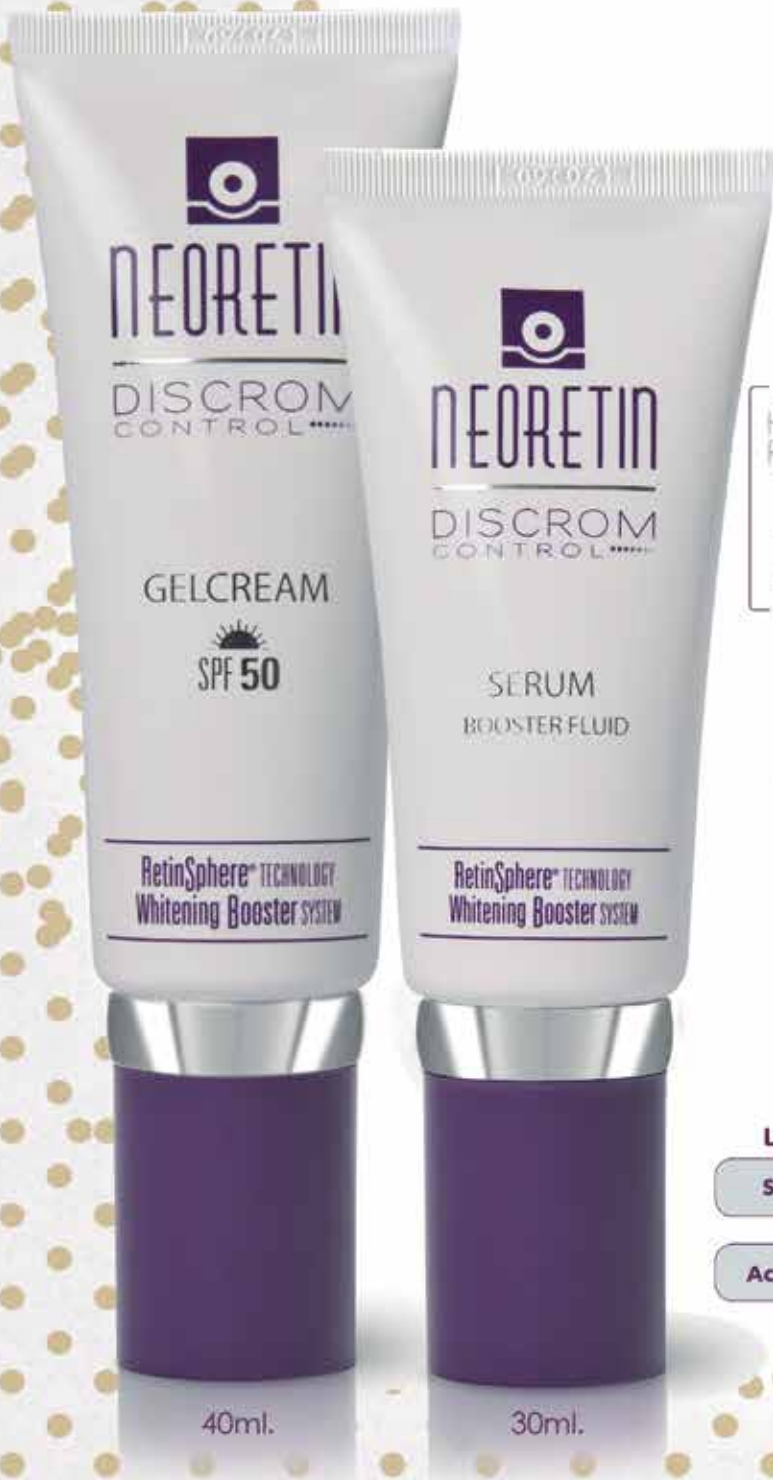Los tratamientos de ivermectina oral y en champú fueron financiados totalmente por Vicar Farmacéutica, S.A.

## Referencias

1. Craig G. Relationship of treatment-resistant head lice to the safety and efficacy of pediculicides. *Mayo Clin Proc.* 2004;79:661-6.
2. Malcolm C, Bergman J. Trying to keep ahead of lice: A therapeutic challenge. *Skin Therapy Letter.* 2006;11:1-6.
3. Downs AM, Stafford KA, Harvey I, Coles GC. Evidence for double resistance to permethrin and malathion in head lice. *Br J Dermatol.* 1999;141:508-11.
4. Meinking TL, Serrano L, Hard B, Bruce MA, Pamela JD, Glendene MA, et al. Comparative in vitro pediculicidal efficacy of treatments in a resistant head lice population in the United States. *Arch Dermatol.* 2002;138:220-4.
5. Victoria J, Trujillo R. Topical ivermectin: A new successful treatment for scabies. *Pediatric Dermatol.* 2001;18:63-5.
6. Victoria J. Uso de ivermectina en niños. *Dermatol Pediatr Let.* 2003;1:61-5.
7. Comité Nacional de Dermatología Pediátrica. Pediculosis y escabiosis. *Arch Argent Pediatr.* 2001;99:69-74.
8. Schenone H, Weidmaier G, Contreras L. Tratamiento de la pediculosis capitis en niños con permetrina al 1% en champú o loción. *Bol Chil Parasitol.* 1994;49:49-52.
9. Piquero-Casals J, Piquero-Casals V, Pérez M, Quintero I, Ramírez B, Piquero-Martín J. Epidemiología de la pediculosis capitis en escolares del Distrito Sanitario No. 3 en Caracas, Venezuela. *Revista Venezolana de Dermatología.* 2004;42:19-22.
10. Glaziou P, Nyguyen LN, Moulia-Pelat JP, Cartel JL, Martin PM. Efficacy of ivermectin for the treatment of head lice. *Trop Med Parasitol.* 1994;45:253-4.
11. Youssef MY, Sadaka HA, El-Ariny AF. Topical application of ivermectin for human ectoparasites. *Am J Trop Med Hyg.* 1995;53:652-3.
12. U.S. Food and Drug Administration. FDA approval 02/07/2012. Department of Health and Human Services. Disponible en: [http://www.accessdata.fda.gov/drugsatfda\\_docs/nda/2012/202736\\_sklice\\_toc.cfm](http://www.accessdata.fda.gov/drugsatfda_docs/nda/2012/202736_sklice_toc.cfm). Consultado el 15 de julio 2014.
13. Victoria J, Ahumada NS, González F. Pediculosis capitis: tratamiento de 100 niños con ivermectina. *Act Terap Dermatol.* 1997;20:99-103.
14. Victoria J. Ivermectina en pediculosis capitis. *Act Terap Dermatol.* 1998;21:448-51.
15. Guzzo CA, Furtek CI, Porras AG, Chen C, Tipping R, Clineschmidt CM, et al. Safety, tolerability, and pharmacokinetics of escalating high doses of ivermectin in healthy adult subjects. *J Clin Pharmacol* 2002;42:1122-33.

# NUEVO

# NEORETIN



NUEVA LÍNEA Despigmentante basada en una NUEVA TECNOLOGÍA patentada por IFC

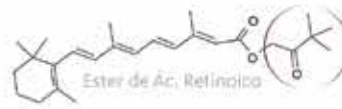
## RetinSphere® TECHNOLOGY

Asociación de dos retinoides de uso cosmético de GRAN TOLERANCIA<sup>1,2</sup>

HIDROXIPINACOLONA  
RETINOATO (HPR)



GLICOSFERAS DE RETINOL



VEHÍCULO ACTIVO que

- 1 - PROTEGE al retinol
- 2 - Aumenta su ESTABILIDAD
- 3 - Y mejora su PENETRACIÓN

con un COMPLETO sistema despigmentante

## Whitening Booster SYSTEM

SISTEMA POTENCIADOR DESPIGMENTANTE

Sistema de activos que actúan en todas las fases del CICLO DE PRODUCCIÓN DE MELANINA

La fórmula más completa:

**Sistema hidratante**

Combinación de tres activos hidratantes que forman un contratipo del Factor Hidratante Natural

**Activos Antiirritantes**

Contribuye al bloqueo de cualquier manifestación no deseada

40ml.

30ml.

<sup>1</sup>. Topical Hydroxypinacolone Retinoate, Skin Diffusion, Receptor Activity, Metabolism and Mildness. John Gormley, Grant Industries Inc. <sup>2</sup>. Observational Study on severely photodamaged skin using a topical product base don a retinoidal complex (RetinSphere®), Dorine Dermathologie Italia. Poster AEDV 2012.



### MEDIVELIUS

La Piel es Nuestro Compromiso

www.medivelius.com

NSOCS477013CO / NSOCS477113CO



# Finacea®



Una piel sofisticada merece un cuidado sofisticado



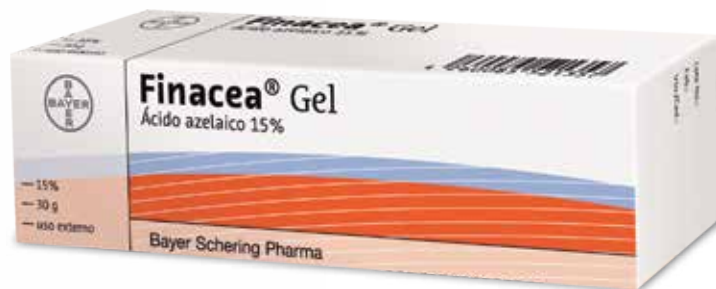Eficaz en el tratamiento del acné leve a moderado<sup>1</sup>

Sin efectos teratogénicos<sup>1</sup>

No induce resistencia bacteriana<sup>2</sup>

Buen perfil de tolerancia local<sup>3</sup>

Cosméticamente bien aceptado<sup>1</sup>



L.CO.CC.02.2014.0019

**018000 910858**  
Línea Gratuita de Atención  
Teléfono fijo: **(1)3649270**  
COLOMBIA

1. Gollnick HPM, Graupe K, Graupe K, Zaunsel RP. Azelaic acid 15% gel in treatment of acne vulgaris. Combined results of two double-blind clinical comparative studies. J Dtsch Dermatol Ges 2004; 2(10): 841-847. 2. Maple, PA, Hamilton-Miller, JM, Brumfitt W. Comparison of the in-vitro activities of the topical antimicrobials azelaic acid, nitrofurazone, silver sulphadiazine and mupirocin against methicillin-resistant Staphylococcus aureus. J Antimicrob Chemother 1992; 29(6): 661-668. 3. Katsambas A, Graupe K, Stratigos J. Clinical studies of 20% azelaic cream in the treatment of acne vulgaris. Acta Derm Venereol (Stockh) 1989; 143: 35-39. FINACEA® GEL 15%. Ácido Azelaico 15 g. FINACEA® GEL 15% está Indicado para el tratamiento del acné vulgar. Tratamiento de la Rosácea. Papulo-pustular. **Contraindicaciones y advertencias:** Hipersensibilidad a cualquiera de los componentes, en particular al Propilenglicol. Presentación Comercial: Tubo de 30 g. Para mayor información consulte nuestros textos más detallados. Registro Sanitario No. INVIMA 2010 M-0010957 Línea de Orientación al Usuario BSP 018000 910858



# Eritemas figurados

*Figurate erythema*

Ana Paula Giraldo<sup>1</sup>, Andrea Arango<sup>2</sup>

1. Médica, Residente de Dermatología, Universidad CES, Medellín, Colombia
2. Dermatóloga, Universidad CES

## Resumen

Son muchas las enfermedades de la piel que adoptan patrones clínicos diversos, como configuración anular, circular, policíclica y arqueada, entre otras. Muchas de estas lesiones se han agrupado precisamente por esta morfología dentro del grupo de los eritemas figurados; es importante, entonces, tenerlas presentes al momento de observar un patrón distintivo de distribución clínica, para hacer un diagnóstico y prescribir un tratamiento adecuado y oportuno; además, en algunos casos, se deben sospechar causas orgánicas de base que desencadenan este tipo de lesiones reactivas, algunas de las cuales pueden llegar a tener un mal pronóstico.

En este artículo se revisan los principales eritemas figurados, entre ellos, el eritema anular centrífugo, *eritema migrans*, *eritema gyratum repens* y eritema necrolítico migratorio.

**PALABRAS CLAVE:** eritema figurado, eritema anular centrífugo, *eritema gyratum repens*, *eritema migrans*, eritema necrolítico migratorio.

## Summary

There are many skin diseases that adopt different clinical patterns such as annular, circinate, arcuate, and polycyclic configurations among others. Actually many of them have been grouped by this morphology within the group of figurate erythemas; hereby it is important to have them present when observing a distinctive clinical pattern distribution, to make a diagnosis and to prescribe an appropriate treatment, besides, in some cases, to suspect organic causes that might trigger this type of reactive lesions, some of which can have a poor prognosis.

In this article, the main figurate erythemas will be reviewed, including erythema annulare centrifugum, erythema gyratum repens, erythema migrans and necrolytic migratory erythema.

**KEY WORDS:** Figurate erythema, erythema annulare centrifugum, *erythema gyratum repens*, *erythema migrans*, necrolytic migratory erythema.

### Correspondencia:

Ana Paula Giraldo

### Email:

paula88\_2@hotmail.com

Recibido 12 de mayo de 2014.

Aceptado: 25 de julio de 2014.

No se reportan conflictos de interés.

## Introducción

Los eritemas figurados incluyen una variedad de dermatosis caracterizadas por presentar lesiones de tipo pá-

pulas y placas que se agrupan para formar un patrón, bien sea anular, circular, arqueado o policíclico. En la actualidad, la clasificación de estas entidades continúa siendo controversial y en la literatura científica siguen

presentándose inconsistencias y contradicciones sobre su verdadera etiología<sup>1</sup>. Como lo mencionan Martín Torres, *et al.*, “[...] Bajo esta denominación se engloban múltiples entidades nosológicas, cuya terminología y conceptos son poco definidos, solapados y difusos, lo que dificulta su sospecha y reconocimiento clínicos[...]<sup>2</sup>”. Incluso en muchas ocasiones, otras enfermedades dermatológicas se expresan como lesiones figuradas, entre ellas, la urticaria, el eritema multiforme, la tinea corporis, el granuloma anular, la dermatitis seborreica, la psoriasis, la pitiriasis rosada, la sarcoidosis y el lupus eritematoso cutáneo, que constituyen, por tanto, sus principales diagnósticos diferenciales<sup>3</sup>.

## Eritema anular centrífugo

### Epidemiología

Se considera una enfermedad inflamatoria de origen desconocido y poco común, por lo cual en la actualidad son escasos los datos epidemiológicos. Sin embargo, no se han encontrado diferencias significativas en cuanto a sexo, raza o grupo etario, y aunque se dice que puede haber un pico entre la tercera y quinta décadas de la vida, también se han reportado casos de inicio en edades extremas.

Generalmente, tiene un curso crónico y recidivante, con una duración promedio de dos años, aunque hay reportes de lesiones que persisten incluso por más de 20 años<sup>4</sup>. Se ha encontrado, además, una forma familiar de la enfermedad con herencia autosómica dominante, y se ha denominado eritema anular familiar, lo que sugiere predisposición genética<sup>5</sup>. Hay también una forma anual recurrente, que se presenta en épocas de primavera y verano; aunque su causa permanece desconocida, se cree que es una dermatosis reactiva asociada con los cambios de temperatura y la reacción a ciertos alérgenos ambientales<sup>1,3,6,7</sup>.

A lo largo de los años, el eritema anular centrífugo ha recibido diferentes nombres, como eritema *gyratum perstans*, eritema exudativo *perstans* y eritema *marginalum perstans*, entre muchos otros, pero fue sólo hasta 1916 cuando Jean Darier describió clínicamente la entidad con el nombre con el que actualmente se conoce<sup>8,9</sup>.

### Etiología

Hay varias teorías sobre su etiología, sin embargo, hasta el momento ninguna es completamente entendida y la causa exacta permanece aún por dilucidarse. La mayoría de los autores argumentan que esta dermatosis se produce por interacciones entre las células inflamatorias, sus mediadores y sustancias que se re-

conocen como antígenos extraños y que se difunden a través de la piel.

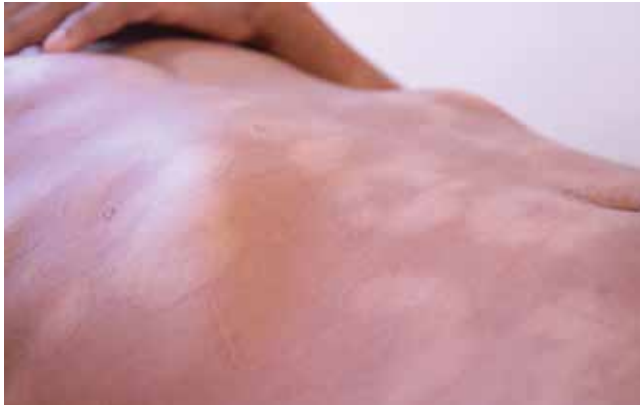Entre los principales factores desencadenantes se postulan neoplasias como el cáncer de mama, el cáncer gástrico, las leucemias y los linfomas<sup>10-15</sup>, infecciones crónicas por molusco contagioso, *Escherichia coli*, virus de Epstein-Barr, dermatofitos, tuberculosis, áscaris, rickettsias y *Candida*<sup>16-23</sup>, fármacos como piroxicam, hidroclorotiazida, amitriptilina, sales de oro, hidroxicroquina, espironolactona y cimetidina<sup>24-31</sup>, alimentos, trastornos autoinmunitarios, endocrinopatías, discrasias sanguíneas, embarazo y causas hormonales como la menstruación, aunque en muchos casos no se logra encontrar el factor causal<sup>3,4,32</sup>. Otras entidades que se han visto relacionadas son: enfermedad de Graves-Basedow, sarcoidosis, enfermedades ampollas, trastornos hepáticos, cirugías y estrés<sup>33-41</sup>.

Hay algunas citocinas que podrían desempeñar algún papel en la fisiopatología del eritema anular centrífugo, entre ellas el interferón (IFN), el factor de necrosis tumoral alfa (TNF- $\alpha$ ) y la interleucina 2 (IL-2). La respuesta al etanercept también apoya la hipótesis que sugiere una mediación de células Th1 con niveles elevados de TNF- $\alpha$  y su asociación con citocinas proinflamatorias; se cree que esta producción local de sustancias quimioatrayentes es la causa del aspecto migratorio de las lesiones<sup>3</sup>.

### Manifestaciones clínicas

Se presentan como múltiples máculas o pápulas eritematosas asintomáticas, con crecimiento centrífugo y aclaramiento central que les dan un patrón anular. Las lesiones adyacentes tienden a confluir, volviéndose circulares, policíclicas o arqueadas, y presentan una expansión rápida, de entre 2 y 3 mm por día, pudiendo variar en tamaño y alcanzando en ocasiones los 10 cm de diámetro; tienen predilección por el tronco, los glúteos y los muslos, mientras que el cuero cabelludo, las palmas, las plantas y las mucosas suelen estar respetados<sup>32</sup> (**FIGURAS 1 Y 2**). El número de lesiones varía, aunque es usual encontrar entre 1 y 20 lesiones por paciente<sup>9,32</sup>.

El eritema anular centrífugo se ha clasificado en dos tipos, el superficial o clásico y el profundo. La variedad superficial, o clásica, se compone de pápulas eritematosas en patrón anular, con un borde interno sutil y descamación fina, mientras que la variedad profunda se caracteriza por una placa eritematosa en patrón anular o numular, con un borde infiltrado, urticariforme, de 3 a 10 mm, sin descamación y con grados variables de hiperpigmentación posinflamatoria al resolverse. No obstante, aún no se sabe si esta última variedad es ciertamente un subtipo de eritema anular centrífugo o si en



**FIGURA 1.** Eritema anular centrífugo superficial. Placas anulares con centro hipopigmentado y borde elevado.

realidad corresponde a una forma de lupus eritematoso cutáneo denominado *lupus tumidus*; por esta razón, algunos autores consideran el clásico, como la única forma de eritema anular centrífugo<sup>3,32</sup>.

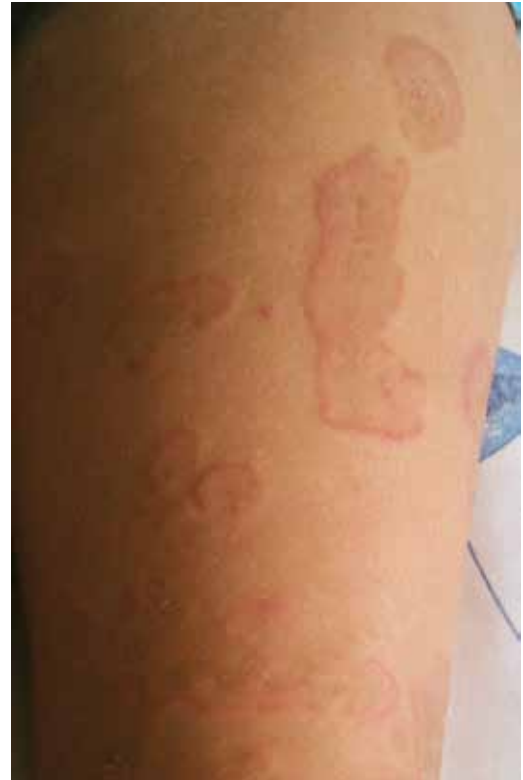Por la gran variedad de patrones morfológicos que pueden observarse, muchos autores consideran que el diagnóstico de eritema anular centrífugo es más una mezcla de varios trastornos relacionados y no una enfermedad por sí misma<sup>6,32</sup>.

## Histopatología

Los hallazgos histopatológicos en las formas superficiales son inespecíficos, con un infiltrado mononuclear perivascular en la dermis superficial y media en el 100 % de los pacientes, que adopta un patrón en 'manga de camisa' en algunos casos; se encuentra también espongiosis en el 80 % de los casos, mientras que las paredes de los vasos y la epidermis, generalmente, se encuentran respetadas. La descamación se produce por montículos sutiles de paraqueratosis y se presenta hasta en el 66 %<sup>32</sup>. Las formas profundas, por su parte, presentan hallazgos muy similares a los del *lupus tumidus*, con un infiltrado inflamatorio mononuclear en la dermis profunda, espongiosis mínima o ausente y rara vez focos de paraqueratosis (3 %); cabe resaltar que hasta en 25 % de los casos pueden encontrarse depósitos de mucina, y hasta en 69 %, presencia de melanófagos<sup>32</sup>. Los hallazgos más importantes se obtienen del borde de la lesión, por lo que es este el sitio ideal de toma de la muestra<sup>9,32</sup>.

## Diagnóstico diferencial

El eritema anular centrífugo superficial debe diferenciarse de otras dermatosis (**TABLA 1**), ya que estas frecuentemente adoptan un patrón de distribución anular<sup>6</sup>.



**FIGURA 2.** Eritema anular centrífugo. Se observan placas anulares con un borde elevado y eritematoso.

Pitiriasis rosada	Dermatitis seborreica
Parasoriasis de pequeñas placas	Linfoma cutáneo de células T
Pseudolinfoma (infiltrado linfocítico de Jessner)	Granuloma anular
Sarcoidosis anular	Psoriasis anular
Urticaria anular	Lupus eritematoso discoide
Tiña del cuerpo	Sífilis
Lepra	Erupción anular por fármacos
Pénfigo	Penfigoide ampollar

**TABLA 1.** Diagnósticos diferenciales de eritema anular centrífugo superficial.

Por esto, es fundamental la adecuada correlación histopatológica e, incluso, la realización de tinciones especiales como PAS, en caso de sospechar infecciones fúngicas, o estudios de inmunohistoquímica, en caso de sospechar micosis fungoide<sup>3,32</sup>.

La forma profunda debe diferenciarse de enfermedades

como el *lupus tumidus*, la erupción solar polimorfa, el eritema crónico migratorio y el linfoma linfocítico. Entre estas entidades, la que más se asemeja al eritema anular centrífugo profundo es el *lupus tumidus*, al que en algunos reportes lo describen como la misma entidad<sup>32,42,43</sup>.

## Tratamiento

Hasta la fecha no hay un tratamiento específico ni protocolos de manejo establecidos y se considera que la intervención más importante es identificar y, si es posible, retirar el factor desencadenante<sup>3,9</sup>.

Aunque, generalmente, es una entidad asintomática, en casos de prurito, los antihistamínicos pueden ser de utilidad. Se han usado esteroides tópicos de alta potencia y derivados del alquitrán de hulla, con resultados variables<sup>3</sup>. Los esteroides sistémicos se usan en casos seleccionados, ya que generalmente las lesiones reaparecen al suspenderlos<sup>3</sup>.

Hay reportes publicados de pacientes tratados con antibióticos, antifúngicos y metronidazol con buenos resultados, así como también casos graves tratados con interferón alfa, calcipotriol<sup>44</sup> y tacrolimus al 0,1 %<sup>45</sup>. Más recientemente, el uso de etanercept (25 mg bisemanales) ha mostrado mejoría en algunos pacientes, con resolución del 95 % de las lesiones después de cuatro semanas, aunque con recaídas variables<sup>46</sup>. El tiempo de tratamiento de cada agente farmacológico no se encuentra determinado en la literatura científica.

## Eritema *gyratum repens*

El eritema *gyratum repens* se considera una entidad paraneoplásica, ya que en 80 a 82 % de los casos se asocia con neoplasias malignas internas, principalmente cáncer de pulmón<sup>3,47,48</sup>. Fue descrito inicialmente por Gammel, en 1952 en una paciente de 55 años con cáncer de mama, como una erupción del tronco y las extremidades, que se resolvió a las seis semanas de la mastectomía. Este autor describió la entidad como lesiones pruriginosas que simulaban las vetas de la corteza en la madera de un árbol<sup>49</sup>.

## Epidemiología

Es una entidad poco frecuente que se presenta dos veces más en hombres que en mujeres y con un pico de edad a los 63 años, aunque puede presentarse a cualquier edad, y únicamente se ha descrito en pacientes caucásicos. Hasta el momento se han reportado, aproximadamente, 70 casos y se considera el síndrome paraneoplásico más específico<sup>48,50</sup>.

## Etiopatogenia

La causa de esta entidad permanece desconocida. Según Gammel, las proteínas del tumor producen sustancias que son reconocidas como alérgenos<sup>49</sup>. Holt y Davies lograron demostrar depósitos de inmunoglobulina G y fracción del complemento 3 en la membrana basal de piel afectada y sana, lo que sugiere una causa inmunitaria. Los tres mecanismos patogénicos propuestos fueron:

1. reacción cruzada entre los antígenos del tumor y antígenos endógenos de piel;
2. alteración de antígenos de la piel debida a la acción de productos del tumor, que los hace propensos a una reacción autoinmunitaria y al depósito de complejos antígeno-anticuerpo, y
3. depósito en la piel de complejos inmunitarios ya formados provenientes de complejos antígeno-anticuerpo producidos por la reacción frente al tumor<sup>51</sup>.

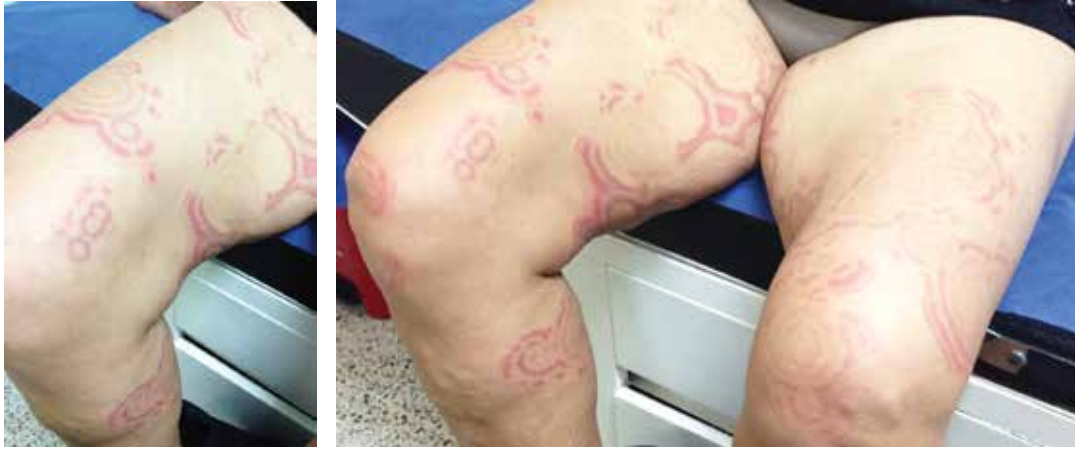También, se ha logrado demostrar anticuerpos anti-membrana basal mediante inmunohistoquímica e inmunofluorescencia, en la membrana basal, en la piel adyacente y en el tumor primario<sup>52</sup>.

Los tumores con los que se ha encontrado relacionado el eritema *gyratum repens* son, en orden de frecuencia: pulmonar (32 a 40 %), gástrico y esofágico (8 %), mamario (6 %), vesical, uterino, de cuello uterino, prostático, anal, lingual, hipofaríngeo, mieloma múltiple y melanoma maligno<sup>48</sup>. Cabe destacar que en 4 a 6 % de los casos se reportan causas no neoplásicas de eritema *gyratum repens*, entre ellas, tuberculosis, esclerodermia localizada, dermatosis ampollas, síndrome de Sjögren y embarazo<sup>47</sup>. Incluso, se ha reportado en pacientes sanos<sup>3,53,58</sup>.

## Manifestaciones clínicas

Se presenta como una dermatosis eritematosa serpigiosa. Puede manifestarse como una placa aislada o cientos de ellas y clínicamente se observan bandas anulares, concéntricas y eritematosas, que forman arcos y ondas que recuerdan las vetas de la madera o la piel de la cebra. Los bordes de las lesiones son eritematosos, en ocasiones pigmentados, bien definidos y descamativos, aunque generalmente no son palpables. Las lesiones se presentan, principalmente, en el tronco y las extremidades, respetando en la mayoría de casos las palmas, las plantas y la cara; crecen rápidamente, aumentando su tamaño hasta 1 cm al día (**FIGURAS 3 Y 4**). En 16 % de los casos puede presentarse queratodermia palmo-plantar, onicólisis e hiperqueratosis subungular<sup>3,47,48</sup>.

Generalmente, las lesiones se presentan un mes a seis años antes de las manifestaciones de la neoplasia, pero puede presentarse simultáneamente con el tumor o, incluso, nueve meses después de su diagnóstico<sup>59</sup>.



**FIGURA 3 Y 4.** Eritema *gyratum repens* en una paciente de 52 años. Hasta el momento no se ha encontrado neoplasia maligna en los estudios de extensión.

## Histopatología

Las alteraciones histológicas son inespecíficas, observándose hiperqueratosis moderada, paraqueratosis y espongirosis. Puede haber acantosis, tapones foliculares y licuefacción de la capa basal; en la dermis superficial hay capilares dilatados, infiltrado linfocítico perivascular y, en ocasiones, algunos eosinófilos. Puede encontrarse edema endotelial vascular y de la dermis papilar, con escasos melanófagos. La inmunofluorescencia directa revela depósitos granulares de IgG y C3 en la membrana basal de la piel afectada y la piel sana<sup>3,47,48</sup>.

## Diagnóstico diferencial

Hay ciertas enfermedades que pueden adoptar características clínicas similares a las del eritema *gyratum repens* (**TABLA 2**)<sup>3,58</sup>

Eritema necrolítico migratorio	Eritema anular centrífugo
Eritema marginado	Lupus eritematoso subagudo
Eritroqueratodermia variable	Pitiriasis <i>rubra pilaris</i>
Psoriasis	Penfigoide ampolloso
Urticaria vasculítica	

**TABLA 2.** Diagnósticos diferenciales de eritema *gyratum repens*

## Tratamiento

Es de gran importancia tener en cuenta esta entidad en un paciente con lesiones figuradas debido a su connotación paraneoplásica, ya que, en ocasiones, el tratamiento temprano de la neoplasia maligna subyacente depende de un diagnóstico oportuno. Por lo general, el tratamiento de la neoplasia visceral lleva a la involución de las lesiones, pero con la aparición de metástasis las lesiones en piel pueden recurrir. Se ha reportado el tratamiento con esteroides sistémicos, azatioprina y análogos de la vitamina A, con efectividad limitada<sup>48</sup>. La mortalidad de esta enfermedad se debe exclusivamente a la neoplasia maligna subyacente<sup>3,60</sup>.

## Eritema *migrans*

El eritema *migrans*, también llamado eritema crónico *migrans* por Afzelius, quien hizo su descripción inicial en 1909<sup>61</sup>, es la manifestación inicial y característica de la enfermedad de Lyme, una enfermedad infecciosa con compromiso multisistémico que incluye la piel y otros órganos, como el sistema nervioso central, el músculo esquelético y el corazón. Es la enfermedad zoonótica más común en Europa y se origina por la picadura de garrapatas del género *Ixodes ricinus*, que se encuentran infectadas por bacterias de tipo espiroqueta del complejo *Borrelia burgdorferi sensu lato*. Aunque también se ha encontrado esta bacteria en fluidos de pulgas, moscas y mosquitos, no se ha demostrado la transmisión a humanos a partir de estos insectos<sup>62</sup>. Los principales reservorios de *Ixodes* son los roedores<sup>3,62</sup>.

## Epidemiología

Esta entidad se encuentra con mayor frecuencia en Europa y Estados Unidos, con una incidencia de 5,2 por cada 100.000 habitantes<sup>3</sup>. No tiene predilección según el sexo y, aunque puede aparecer a cualquier edad, se han reportado dos picos entre los 5 y los 9 años y entre los 55 y los 59 años de edad<sup>63</sup>. La mayoría de los casos se presentan en primavera, verano y otoño, cuando las picaduras son más frecuentes, debido al ciclo de vida de las garrapatas que se alimentan de sangre humana una vez por cada fase de su evolución (larva, ninfa y garrapata adulta)<sup>3,64</sup>.

## Etiopatogenia

La espiroqueta se transfiere al humano si la garrapata permanece adherida entre 24 y 72 horas, para luego desprenderse de manera espontánea. Sólo entre 14 y 32 % de los pacientes refieren el antecedente de picadura por el artrópodo, ya que en la mayoría de los casos no hay dolor (**FIGURAS 5 Y 6**)<sup>65</sup>. Tras su inoculación, la bacteria ingresa a la piel, generando la lesión característica, o migra hacia otros sitios, como el sistema nervioso central y las articulaciones, por vía hemática, linfática o ambas<sup>62,63</sup>. Una vez que las lipoproteínas de las espiroquetas ingresan al torrente sanguíneo, pueden desencadenar una respuesta inmunitaria innata y adaptativa, estimulando la producción de citocinas por macrófagos y células T (Th1)<sup>3</sup>. El eritema *migrans* puede ser una reacción de hipersensibilidad a las proteínas de la saliva de

la garrapata, en cuyo casos su aparición y desaparición son rápidas (horas a días)<sup>3</sup>.

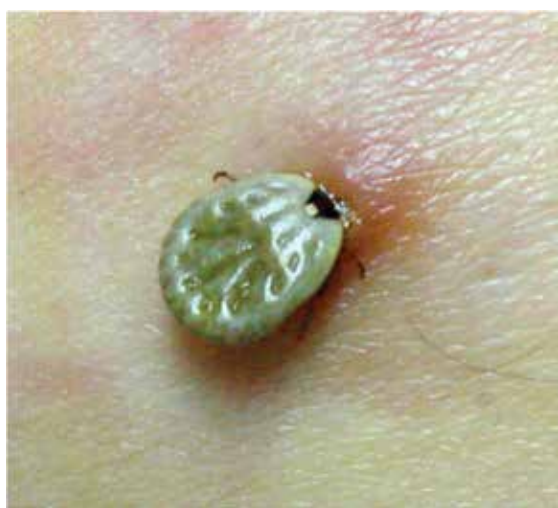## Manifestaciones clínicas

La infección por *B. burgdorferi* puede comprometer diferentes órganos, entre los que se encuentran piel, corazón, articulaciones y sistema nervioso central como los más frecuentemente afectados<sup>62</sup>. La enfermedad tiene tres estadios clínicos que son infección temprana localizada, temprana diseminada y tardía persistente; no obstante, estos no se presentan siempre de manera secuencial, porque en ocasiones la enfermedad no se manifiesta sino hasta etapas muy avanzadas. Sólo se discutirá aquí la infección temprana localizada<sup>66</sup>.

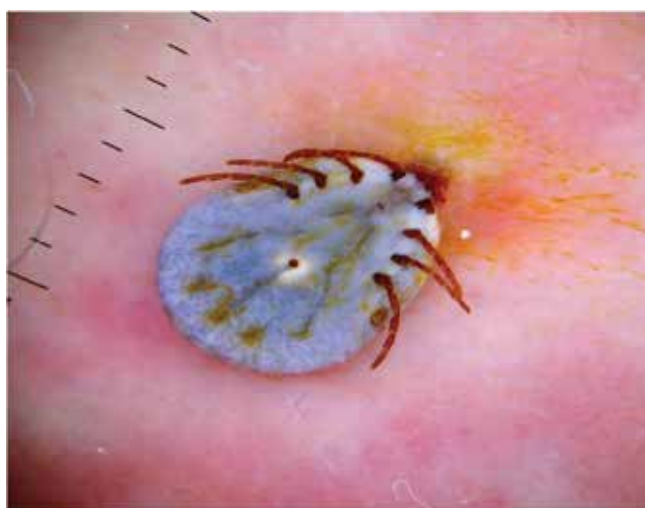El eritema *migrans* es el signo clínico dermatológico principal de la enfermedad de Lyme, el cual se presenta en 60 a 80 % de los pacientes<sup>61</sup>. Se considera patognomónico de esta entidad, con un período de incubación que varía de 3 a 32 días, aunque hay reportes incluso de aparición tres meses después de la infección.

Se inicia en el sitio de la picadura, generalmente en los miembros inferiores (54 %) y el tronco (29 %), la cual frecuentemente pasa inadvertida<sup>62</sup>. Clínicamente, se inicia como una mácula pequeña no descamativa y eritematosa, que luego se convierte en pápula y se extiende centrifugamente hasta alcanzar los 5 cm con curación central, lo que le da un aspecto anular.

El diámetro del eritema migratorio puede ir de algunos milímetros hasta 20 o 30 cm (promedio de 16 cm)<sup>62,63</sup>, el cual es directamente proporcional a la duración de la infección, que en promedio es de 10 días, y



**FIGURA 5.** La garrapata se adhiere a la piel y pasa desapercibida por su tamaño.



**FIGURA 6.** Vista dermatoscópica de la garrapata adherida a la piel.

la banda de expansión periférica mide entre 0,5 y 1 cm de diámetro<sup>3,64</sup>. A pesar de que el eritema migrans es, por lo general, solitario, en 6 a 48 % de los casos puede haber varias lesiones que representan la diseminación de la bacteria a otros sitios de piel<sup>3</sup>.

Estas lesiones aparecen a los pocos días de la lesión inicial, pero son más pequeñas y con un centro más claro; pueden presentarse en cualquier sitio de la piel, exceptuando mucosas, palmas y plantas, y su número varía de 2 a 70 lesiones, con un promedio de 3 a 5 lesiones por persona<sup>3,64</sup>. Pueden presentarse también lesiones hemorrágicas, ampollas, áreas descamativas o incluso, pequeñas máculas eritematosas, placas edematosas o ambas en el sitio de la picadura, las cuales pueden pasar inadvertidas ya que generalmente son asintomáticas<sup>3,62,64</sup>.

Junto con estas lesiones puede presentarse malestar general, fatiga, artralgias, mialgias, cefalea, linfadenopatías y fiebre, pero no deben confundirse con manifestaciones extracutáneas de la infección<sup>64</sup>.

## Histopatología

La epidermis se encuentra respetada y en la dermis se encuentra un infiltrado linfoplasmocitario perivascular superficial, profundo e intersticial. Pueden encontrarse frecuentemente eosinófilos y observarse espiroquetas en la epidermis y la dermis con la tinción de Warthin-Starry, en especial, si se toma la biopsia de la periferia de la lesión<sup>3,64,67</sup>.

## Diagnóstico

Aunque en la mayoría de los casos el diagnóstico de esta entidad conlleva un reto para el médico, si se tienen en cuenta la evolución, los datos epidemiológicos y un adecuado análisis de los hallazgos clínicos e histológicos, el diagnóstico de la entidad no debe representar un problema, a menos que la presentación sea diseminada o atípica, para lo cual se debe hacer un interrogatorio muy preciso buscando el antecedente de exposición a picaduras de garrapatas y otros factores de riesgo<sup>3,62</sup>.

La serología en las etapas tempranas de la infección puede dar lugar a falsos negativos; además, la histopatología por sí sola y los títulos de anticuerpos séricos contra *B. burgdorferi* detectados mediante ELISA, tienen una gran probabilidad de falsos positivos por reacción cruzada con otros microorganismos, como el de la sífilis y el virus de Epstein-Barr, o enfermedades autoinmunitarias, por lo que estos resultados no son diagnósticos y una serología negativa tampoco descarta esta entidad<sup>64</sup>. Idealmente, el diagnóstico debe confirmarse por *Western blot* y cultivo de tejido<sup>62</sup>.

La respuesta humoral se inicia con anticuerpos IgM, que aparecen a las dos a cuatro semanas de la infección<sup>68</sup>; sus niveles pico se presentan entre las 8 y 10 semanas, para luego presentar disminución gradual. La inmunoglobulina G (IgG) puede persistir varios años y esta aparece en suero a las seis semanas de la infección, con niveles pico a los cuatro a seis meses<sup>62</sup>. Para la detección de ADN específico de *B. burgdorferi*, se ha utilizado también la reacción en cadena de la polimerasa (PCR), un método muy sensible y específico ya que detecta segmentos de la bacteria y segmentos compartidos por el grupo<sup>64</sup>. La biopsia de piel no se practica de rutina, aunque puede ser de gran utilidad, principalmente cuando se quiere descartar otras enfermedades<sup>63</sup>.

## Diagnóstico diferencial

Debe hacerse el diagnóstico diferencial con lesiones anulares que se asocian con síntomas generales, como erisipela, celulitis y otras entidades con patrón anular, tales como erupción fija por fármacos, dermatomiositis, lupus eritematoso cutáneo, reacciones a picaduras de insectos, esclerodermia localizada, *tinea corporis*, dermatitis de contacto, *erythema gyratum repens* y granuloma anular. Cuando hay lesiones múltiples, deben diferenciarse del síndrome de Sweet y el eritema multiforme<sup>3,64</sup>.

## Tratamiento

Los antibióticos son el pilar del tratamiento en estos pacientes, ya que al eliminar la espiroqueta se previenen las complicaciones a largo plazo. Es muy importante destacar que la instauración del tratamiento antibiótico en las fases tempranas de la enfermedad, puede ayudar a curarla hasta en 99 % de los pacientes; de lo contrario, la enfermedad puede diseminarse y afectar otros órganos.

El tratamiento de elección para la enfermedad de Lyme es la doxiciclina en dosis de 100 mg por vía oral dos veces al día durante un período de 14 a 21 días en adultos y en la población pediátrica es de elección la amoxicilina, 50 mg/kg por día por el mismo período, ya que las tetraciclinas se encuentran contraindicadas<sup>62,64</sup>. Otras alternativas son: amoxicilina, 500 mg cada 8 horas, cefuroxime axetil, 500 mg cada 12 horas, y azitromicina durante dos a tres semanas<sup>3,64</sup>. Pueden presentarse recurrencias ya que la infección no proporciona inmunidad de por vida y debe hacerse seguimiento clínico ya que con la serología no se logra hacer diagnósticos precisos<sup>63</sup>.

## Eritema necrolítico migratorio

El eritema necrolítico migratorio es una enfermedad dermatológica rara que se encuentra asociada con tumores pancreáticos neuroendocrinos y forma parte del síndrome de glucagonoma, una entidad que se presenta en pacientes con tumor de células alfa 2 del páncreas. Generalmente, el tumor se localiza en los islotes del cuerpo y la cola, aunque puede encontrarse en cualquier lugar del páncreas e, incluso, en el intestino delgado. Usualmente, el diagnóstico es tardío y las metástasis son frecuentes<sup>69</sup>.

Fue descrita por primera vez en 1942, por Becker, *et al.*, en una mujer con pérdida de peso, anemia y tromboembolia, a quien se le diagnosticó un tumor de páncreas y aumento del glucagón sérico; además, presentaba una dermatitis necrótica vésico-eritematosa y estomatitis<sup>69,70</sup>. Wilkinson propuso el nombre actual, en 1973.

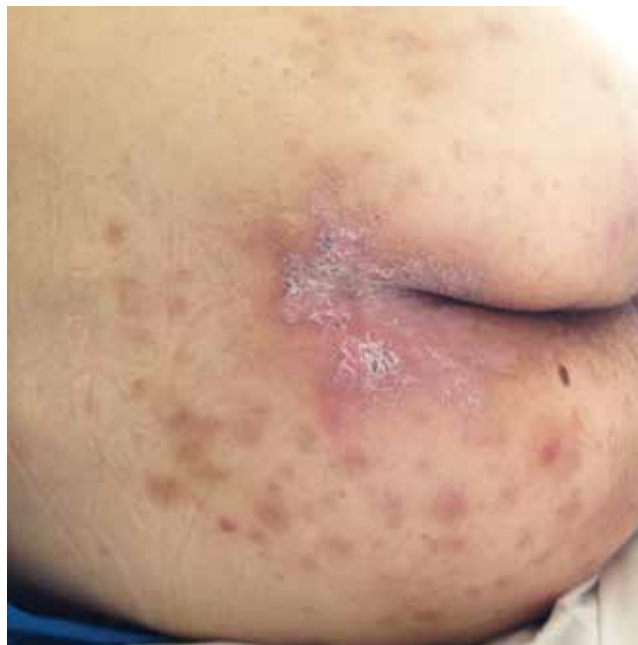### Epidemiología

El eritema necrolítico migratorio se produce por un tumor del sistema neuroendocrino y es una manifestación rara, ya que sólo se encuentran sus lesiones en 1 de cada 20 a 200 millones de pacientes afectados por el tumor. Se presenta principalmente en la quinta a séptima décadas de la vida y sólo en un cuarto de los casos afecta menores de 40 años. Es más frecuente en mujeres, aunque algunos autores no han encontrado diferencias entre ambos sexos<sup>3,69,71</sup>.

El eritema necrolítico migratorio puede asociarse a otros procesos patológicos, como cirrosis hepática, enfermedad pancreática no tumoral como diabetes mellitus descompensada, insuficiencia renal crónica, síndrome de Cushing, enfermedad celíaca, hiperglucagonemia familiar, traumas, quemaduras o cirugías, bacteriemia; también, con el tratamiento con danazol, sin necesidad de encontrar aumento del glucagón sérico y, en estos casos, se denomina síndrome de pseudoglucagonoma; sin embargo, se resalta que, aunque existen estas excepciones, el eritema necrolítico migratorio es el *signo sine qua non* del síndrome de glucagonoma<sup>69</sup>.

### Etiopatogenia

La fisiopatología de los cambios en la piel permanece aún sin esclarecerse, ya que hasta la fecha no se ha comprobado que se relacionen con la producción de glucagón, aunque en algunas hipótesis se argumenta que la elevación de esta enzima puede contribuir en gran medida a la necrólisis epidérmica<sup>72</sup>. También, se postulan los déficits nutricionales de cinc, aminoácidos y



**FIGURA 7.** Eritema necrolítico migratorio: múltiples placas eritematosas y costras en la región interglútea.

algunos ácidos grasos como los factores más implicados en la fisiopatología de esta entidad<sup>3,72</sup>.

### Manifestaciones clínicas

Esta entidad se presenta generalmente de manera recurrente, con aparición y desaparición espontánea de las lesiones, que pueden ser localizadas o generalizadas. Comienza con pápulas o máculas eritematosas que confluyen y posteriormente se diseminan; en el centro de las lesiones aparecen vesículas, pústulas, ampollas, erosiones y costras en un lapso de dos semanas. Finalmente, producen hiperpigmentación posinflamatoria, pero usualmente no dejan cicatriz. El mismo paciente puede presentar lesiones en diferentes etapas de evolución. Los sitios frecuentemente comprometidos son las zonas alrededor de los orificios de la cara y los pliegues, principalmente inguinales y perigenitales (**FIGURA 7**), y menos frecuentemente, tobillos, pies y pulpejos de los dedos. En la piel y las mucosas puede haber otras manifestaciones, como estomatitis, glositis, queilitis angular, distrofia de uñas y onicomadesis, y puede presentarse el fenómeno de Koebner<sup>69,71</sup>. La sobreinfección es común, en la mayoría de casos por *Staphylococcus aureus* y *Candida albicans*<sup>69</sup>.

Es de gran importancia cuando nos enfrentamos a un paciente con eritema necrolítico migratorio, tener en cuenta las manifestaciones sistémicas, como pérdida de peso, diabetes, diarrea, mala absorción, anemia, es-



tomatitis, tromboembolia, y alteraciones gastrointestinales y neuropsiquiátricas<sup>73</sup>.

Otras enfermedades asociadas al eritema necrolítico migratorio son enfermedad celiaca, fibrosis quística, hepatitis y pancreatitis, entre otras. Se pueden encontrar también otros tumores, entre ellos, hepatocarcinoma, adenocarcinoma de yeyuno y carcinoma bronquial<sup>72</sup>.

## Histopatología

En esta entidad se observa principalmente necrosis focal o confluyente de la epidermis superior, hiperplasia psoriasiforme, paraqueratosis, adelgazamiento de la capa granular y espongirosis; además, puede encontrarse un infiltrado linfocitario perivascular leve, pero todos estos hallazgos son inespecíficos y pueden presentarse en otras dermatosis carenciales<sup>73</sup>. También, puede haber necrosis de la epidermis superior, desprendimiento del estrato córneo y formación de hendiduras que dan 'aspecto en bandera'. Otros hallazgos menos frecuentes son hiperqueratosis, ortoqueratosis, cúmulos de neutrófilos, edema y acantosis con hiperplasia de células basales<sup>3,69,74</sup>.

## Diagnóstico

Debe iniciarse con una evaluación muy cuidadosa del paciente, teniendo en cuenta la naturaleza intermitente y recurrente de las lesiones, la localización y sus características, y asociando estos hallazgos con la presencia de síntomas constitucionales. El tumor se busca mediante ecografía, tomografía computarizada, resonancia magnética y angiografía selectiva<sup>69</sup>. Recientemente, se está usando la gammagrafía selectiva con octreótido y somatostatina, como una herramienta diagnóstica. Se deben solicitar hemograma, velocidad de sedimentación globular, niveles de glucagón en ayunas,

Necrolisis epidérmica tóxica	Eritema multiforme
Psoriasis pustular generalizada	Psoriasis vulgar
Penfigoide ampolloso	Pénfigo foliáceo
Dermatitis alérgica de contacto	Eccemas crónicos
Acrodermatitis enteropática	Déficit de ácidos grasos esenciales
Pelagra	Dermatitis pustular subcórnea

**TABLA 3.** Diagnósticos diferenciales del eritema necrolítico migratorio<sup>69,71</sup>

un adecuado perfil hormonal gastrointestinal (insulina, somatostatina, ACTH, péptido intestinal vasoactivo), glucemia en ayunas, serología para hepatitis C y enzimas hepáticas<sup>69</sup>. Otros exámenes, como los niveles de cinc, el perfil de aminoácidos o la medición de ácidos grasos esenciales, pueden ayudar a descartar los demás diagnósticos<sup>75</sup>. El diagnóstico definitivo de esta entidad se hace evidenciando exceso de glucagón sérico en ayunas que, aunque el rango de aumento varía mucho entre uno y otro paciente, la mayoría de veces se encuentra por encima del valor normal (50 a 150 pg por ml)<sup>69,71,72</sup>.

En la **TABLA 3** se presentan los diagnósticos diferenciales.

## Tratamiento

El tratamiento del eritema necrolítico migratorio se divide en dos categorías: el de la condición subyacente y el sintomático. El tratamiento de la enfermedad de base se determina por la enfermedad tratada y su pronóstico depende del momento en el que se haga el diagnóstico, ya que cuando se encuentran metástasis el tratamiento es paliativo, y entre el 50 y el 100 % de los pacientes se encuentran en esta fase de la enfermedad<sup>69,71</sup>. En 30 % de los pacientes con eritema necrolítico migratorio, puede lograrse la resolución de los síntomas con la extirpación del tumor, pocos días después del procedimiento<sup>3</sup>.

Un adecuado enfoque consiste en combinar el tratamiento tópico y el sistémico. En el primero se incluyen los esteroides y preparados con cinc y alquitrán<sup>69</sup>. Entre los principales medicamentos para uso sistémico, el octreótido actúa regulando a la baja la conversión del glucagón en su forma activa, dando resultados en 48 a 72 horas y con resolución casi completa en dos semanas. Se han usado también esteroides orales, antibióticos, metotrexato y dapsona, y en otros estudios se ha demostrado beneficio con suplementos de cinc, ácidos grasos esenciales y aminoácidos, aunque se ha observado reaparición de las lesiones con la suspensión del tratamiento<sup>69,3</sup>.

Al igual que en otros tumores malignos, los pacientes con eritema necrolítico migratorio y glucagonoma tienen gran riesgo de enfermedad tromboembólica (30 %), la cual es la causa de muerte hasta en la mitad de los pacientes, por lo que requieren anticoagulación profiláctica a largo plazo con warfarina o heparinas de bajo peso molecular<sup>76-78</sup>.

## Conclusión

Los eritemas figurados son entidades en ocasiones difíciles de reconocer, pero que constituyen enfermedades que el dermatólogo debe tener presente, ya que algunas tienen de base entidades que deben recibir tratamiento

oportuno para evitar resultados desfavorables. Además, sus manifestaciones clínicas pueden preocupar al paciente y se debe tener conocimiento sobre sus causas para poder explicarlas.

## Agradecimientos

A Carolina Velásquez por la fotografía 1, a Liliana Tamayo por la fotografía 2, a Juan Carlos Restrepo por las fotografías 3 y 4, y a Luz Marina Gómez por las fotografías 5 y 6.

## Referencias

1. Goldsmith L, Katz S, Glichrest B, Paller A, Leffell D, Wolff K. Erythema annulare centrifugum and other Figurate Erythemas. In: Katz S, editor. Fitzpatrick's Dermatology Gen. Med. United States of America; 2012. p. 463–6.
2. Martínón-Torres F. Eritema figurado "tipo profundo." *An Esp Pediatr.* 2000;53:380–2.
3. Kaminsky A. Eritemas figurados. *Actas Dermosifiliogr.* 2009;100(2):88–109.
4. Bottoni U, Innocenzi D, Bonaccorsi P, Carlesimo M, Faina P, Richetta A, et al. Erythema annulare centrifugum: report of a case with neonatal onset. *J Eur Acad Dermatol Venerol.* 2002;16(5):500–3.
5. Klaber R. Erythema Gyrtatum Perstans (Colcott Fox). *Proc R Soc Med.* 1942;36(2):45.
6. Ziemer M, Eisendle K, Zelger B. New concepts on erythema annulare centrifugum: a clinical reaction pattern that does not represent a specific clinicopathological entity. *Br J Dermatol.* 2009;160(1):119–26.
7. García M, Pujol R, Gimenez-Arnau A, Barranco C. Annually recurring erythema annulare centrifugum: a distinct entity? *J Am Acad Dermatol.* 2006;54(6):1091–5.
8. Darier J. De l'érythème annulaire centrifuge. *Ann Dermatol Syphilogr.* 1916;6:57.
9. Mahood JM. Erythema annulare centrifugum: a review of 24 cases with special reference to its association with underlying disease. *Clin. Exp. Dermatol.* 1983 Jul;8(4):383–7.
10. Enomoto H. Erythema annulare centrifugum as the presenting sign of breast carcinoma. *Eur Acad Dermatol Venereol.* 2009;23:317–68.
11. Chodkiewicz H, Cohen P. Paraneoplastic Erythema Annulare Centrifugum Eruption: PEACE. *Am J Clin Dermatol.* 2012;13(4):239–46.
12. Reichel M, Wheeland R. Inflammatory carcinoma masquerading as erythema annulare centrifugum. *Acta Derm Venereol.* 1993;73(2):138–40.
13. Lee H, Chang S, Lee M, Choi J, Moon K, Koh J. Metastatic gastric carcinoma presenting as an erythema annulare centrifugum-like lesion. *J Dermatol.* 2008;35(3):186–7.
14. Helbing I, Walewska R, Dyer M, Bamford M, Harman K. Erythema annulare centrifugum associated with chronic lymphocytic leukaemia. *Br J Dermatol.* 2007;157(5):1044–5.
15. Yaniv R, Shpielberg O, Shpiro D, Feinstein A, Ben-Bassat I. Erythema annulare centrifugum as the presenting sign of Hodgkin's disease. *Int J Dermatol.* 1993;32(1):59–61.
16. Furue M, Akasu R, Ohtake N, Tamaki K. Erythema annulare centrifugum induced by molluscum contagiosum. *Br J Dermatol.* 1993;129(5):646–7.
17. Borbujo J, de Miguel C, Lopez A, de Lucas R, Casado M. Erythema annulare centrifugum and Escherichia coli urinary infection. *Lancet.* 1996;347(9005):897–8.
18. Hammar H. Erythema annulare centrifugum coincident with Epstein-Barr virus infection in an infant. *Acta Paediatr Scand.* 1974;63(5):788–92.
19. Jillson O. Allergic confirmation that some cases of erythema annulare centrifugum are dermatophytides. *AMA Arch Derm Syphilol.* 1954;70(3):355–9.
20. Burkhart C. Erythema annulare centrifugum. A case due to tuberculosis. *Int J Dermatol.* 1982;21(9):538–9.
21. Hendricks A, Lu C, Elfenbein G, Hussain R. Erythema Annulare Centrifugum Associated With Ascariasis. *Arch Dermatol.* 1981;117(9):582–5.
22. Betloch I, Amador C, Chiner E, Varona C, Carbonell C, Vilar A. Erythema annulare centrifugum in Q fever. *Int J Dermatol.* 1991;30(7):502.
23. Shelley W. Erythema annulare centrifugum due to candida albicans. *Br J Dermatol.* 1965;77:383–4.
24. Goette D, Beatrice E. Erythema annulare centrifugum caused by hydrochlorothiazide-induced interstitial nephritis. *Int J Dermatol.* 1988;27:129–30.
25. Hogan D, Blocka K. Erythema annulare centrifugum associated with piroxicam. *J Am Acad Dermatol.* 1985;13(5 pt 1):840–1.
26. Garcia-Doval I, Peteiro C, Toribio J. Amitriptyline-induced erythema annulare centrifugum. *Cutis.* 1999;63(1):35–6.
27. Tsuji T, Nishimura M, Kimura S. Erythema annulare centrifugum associated with gold sodium thiomalate therapy. *J Am Acad Dermatol.* 1992;27(2 pt 2):284–7.
28. Hudson L. Erythema annulare centrifugum: an unusual case due to hydroxychloroquine sulfate. *Cutis.* 1985;36(2):129–30.
29. Ashurst P. Erythema annulare centrifugum due to hydroxychloroquine sulfate and chloroquine sulfate. *Arch Dermatol.* 1967;95(1):37–9.
30. Merrett A, Marks R, Dudley F. Cimetidine-induced erythema annulare centrifugum: no cross-sensitivity with ranitidine. *Br Med J.* 1981;283:698.
31. Carsuzaa F, Pierre C. 'Erythema annulare centrifugum' al'aldactone. *Ann Dermatol Venereol.* 1987;114:375–6.
32. Weyers W, Díaz C, Weyers I. Erythema Annulare Centrifugum Results of a Clinicopathologic Study of 73 Patients. *Am J Dermatopathol.* 2003;25(6):451–62.
33. Braunstein B. Erythema annulare centrifugum and Graves' disease. *Arch Dermatol.* 1982;118(9):623.
34. Altomare G, Capella G, Frigerio E. Sarcoidosis presenting as erythema annulare centrifugum. *Clin Exp Dermatol.* 1995;20(6):502–3.
35. Dippel E, Orfanos C, Zouboulis C. Linear IgA dermatosis presenting with erythema annulare centrifugum lesions: report of three cases in adults. *J Eur Acad Dermatol Venereol.* 2001;15(2):167–70.

36. Tsuji T, Kadoya A. Erythema annulare centrifugum associated with liver disease. *Arch Dermatol.* 1986;122(11):1239–40.
37. Thami G, Sachdeva A, Kaur S, Mohan H, Kanwar A. Erythema annulare centrifugum following pancreatico-biliary surgery. *J Dermatol.* 2002;29(6):347–9.
38. Ibrahim S, Pryor J, Tausk F. Stress-induced erythema annulare centrifugum. *Dermatol Online J.* 2009;15(4):15.
39. Choonhakarn C, Seramethakun P. Erythema annulare centrifugum associated with pregnancy. *Acta Derm Venereol.* 1998;78(3):237–8.
40. Dogan G. Pregnancy as a Possible Etiologic Factor in Erythema Annulare Centrifugum. *Am J Clin Dermatol.* 2009;10(1):33–5.
41. Rosina P, D'Onghia F, Barba A. Erythema annulare centrifugum and pregnancy. *Int J Dermatol.* 2002;41(8):516–7.
42. Kuhn A, Richter-Hintz D, Oslislo C, Ruzicka T, Megahed M, Lehmann P. Lupus erythematosus tumidus. A neglected subset of cutaneous lupus erythematosus: report of 40 cases. *Arch Dermatol.* 2000;136(8):1033–41.
43. Ruiz H, Sánchez J. Tumid lupus erythematosus. *Am J Dermatopathol.* 1999;21(4):356–60.
44. Gniadecki R. Calcipotriol for erythema annulare centrifugum. *Br J Dermatol.* 2002;146(2):317–9.
45. Rao N, Pariser R. Annular erythema responding to tacrolimus ointment. *J Drugs Dermatol.* 2003;2(4):421–4.
46. Minni J, Sarro R. A novel therapeutic approach to erythema annulare centrifugum. *J Am Acad Dermatol.* 2006;54(3 spt 2):134–5.
47. De La Torre-Lugo E, Sánchez J. Erythema gyratum repens. *J Am Acad Dermatol.* 2011;64(5):89–90.
48. Eubanks L, Mcburney E, Reed R. Erythema Gyratum Repens. *Am J Med Sci.* 2001;321(5):302–5.
49. Gammel J. Erythema gyratum repens; skin manifestations in patient with carcinoma of breast. *AMA Arch Derm Syphilol.* 1952;66(4):494–505.
50. Boyd A, Neldner K, Menter A. Erythema gyratum repens: a paraneoplastic eruption. *J Am Acad Dermatol.* 1992;26(5 pt 1):757–62.
51. Holt P, Davies M. Erythema gyratum repens—an immunologically mediated dermatosis? *Br J Dermatol.* 1977;96(4):343–7.
52. Caux F, Lebbe C, Thomine E, Benyahia B, Flageul B, Joly P, *et al.* Erythema Gyratum Repens. A Case Studied With Immunofluorescence, Immunoelectron Microscopy And Immunohistochemistry. *Br J Dermatol.* 1994;131(1):102–7.
53. Bryan M, Lienhart K, Smoller B, Johnson S. Erythema gyratum repens in a case of resolving psoriasis. *J Drugs Dermatol.* 2003;2(3):315–7.
54. Kawakami T, Saito R. Erythema Gyratum Repens Unassociated With Underlying Malignancy. *J Dermatol.* 1995;22(8):587–9.
55. Reynoso C, Balderrama C, Martinez E, Tinoco E, Rodriguez E. Bullous pemphigoid with figurate erythema. A case report. *Rev Med Inst Mex Seguro Soc.* 2008;46(4):427–30.
56. Dermitsu T, Sasaki K, Iida E, Azuma R, Umemoto N, Kakurai M, *et al.* Urticarial Vasculitis Presenting as Erythema Gyratum Repens-Like Eruption. *J Eur Acad Dermatol Venereol.* 2009;23(2):215–7.
57. Yebra I, Garcia B, Camacho F. Eritema gyratum repens de Gammel y enfermedad de Hodgkin. *Med Cutan Ibero Lat Am.* 1983;11(4):281–6.
58. Kreft B, Marsch W. Lupus erythematosus gyratus repens. *Eur J Dermatol.* 2007;17(1):79–82.
59. Harrison P. The annular erythemas. *Int J Dermatol.* 1979;18(4):282–90.
60. Appell M, Ward W, Tyring S. Erythema gyratum repens. A cutaneous marker of malignancy. *Cancer.* 1988;62(3):548–50.
61. Steere A, Bartenhagen N, Craft J, Hutchinson G, Newman J, Rahn D, *et al.* The early clinical manifestations of Lyme disease. *Ann Intern Med.* 1983;99:76–82.
62. Biesiada G, Czepiel J, Leśniak M, Garlicki A, Mach T. Lyme disease: review. *Arch Med Sci.* 2012;8(6):978–82.
63. Wright WF, Riedel DJ, Talwani R, Gilliam BL. Diagnosis and Management of Lyme Disease. *Am Fam Physician. American Family Physician;* 2012;85(11):1086–93.
64. Müllegger R, Glatz M. Skin manifestations of lyme borreliosis: diagnosis and management. *Am J Clin Dermatol.* 2008;9(6):355–68.
65. Burgdorfer W, Barbour A, Hayes S, Benach J, Grunwaldt E, Davis J. Lyme disease—a tick-borne spirochetosis? *Science (80- ).* 1982;216(4552):1317–9.
66. Asbrink E, Hovmark A. Early and late cutaneous manifestations in Ixodes-borne borreliosis. *Ann NY Acad Sci.* 1988;539:4–15.
67. Mullegger R, Mchugh G, Ruthazer R, Binder B, Kerl H, Steere A. Differential expression of cytokine mRNA in skin specimens from patients with erythema migrans or acrodermatitis chronica atrophicans. *J Invest Dermatol.* 2000;115:1115–1123.
68. Schoen R. Better Laboratory Testing for Lyme Disease : No More Western Blot. *Clin Infect Dis.* 2013;57(3):341–3.
69. Adam D, Cohen P, Ghazarian D. Necrolytic Migratory Erythema: Case Report and Clinical Review. *J Cutan Med Surg.* 2003;7(4):333–8.
70. Mallinson C, Bloom S, Warin A, Salmon P, Cox B. A glucagonoma syndrome. *Lancet.* 1974;2(7871):1–5.
71. Van Beek A, de Haas E, van Vloten W, Lips C, Roijers J, Canningavan Dijk M. The glucagonoma syndrome and necrolytic migratory erythema: a clinical review. *Eur J Endocrinol.* 2004;151(5):531–7.
72. Tierney E BJ. Etiology and Pathogenesis of Necrolytic Migratory Erythema: Review of the Literature. *MedGenMed.* 2004;6(3):1–13.
73. Grewal P, Salopek T. Is Necrolytic Migratory Erythema Due to Glucagonoma a Misnomer? A More Apt Name Might Be Mucosal and Intertriginous Erosive Dermatitis. *J Cutan Med Surg.* 2012;16(2):76–82.
74. Binnick A, Spencer S, Dennison W, Horton E. Glucagonoma syndrome. Report of two cases and literature review. *Arch Dermatol.* 1977;113(6):749–54.
75. Mendoza-Guil F, Hernandez-Jurado I, Burkhardt P, Linares J, Naranjo R. [Necrolytic migratory erythema associated with glucagonoma]. *Actas Dermosifiliogr.* 2005;96(3):175–8.
76. Burton J. Zinc and essential fatty acid therapy for necrolytic migratory erythema. *Arch Dermatol.* 1993;129(2):246.
77. Blackford S, Wright S, Roberts D. Necrolytic migratory erythema without glucagonoma: the role of dietary essential fatty acids. *Br J Dermatol.* 1991;125(5):460–6.
78. Smith A, Doolas A, Staren E. Rapid resolution of necrolytic migratory erythema after glucagonoma resection. *J Surg Oncol.* 1996;61(4):306–9.

# Aspectos fisiopatológicos del acné

Acne, *physiopathological aspects*

Arturo Argote<sup>1</sup>, Óscar Eduardo Mora<sup>2</sup>, Laura Camila González<sup>3</sup>, Juliana Marcela Zapata<sup>3</sup>, Daniel Uribe<sup>4</sup>

1. Médico dermatólogo; profesor, Fundación Universitaria Ciencias de la Salud, Hospital San José: jefe, Servicio de Dermatología, Clínica Reina Sofía, Bogotá, D.C., Colombia
2. Médico dermatólogo; jefe, Programa de Dermatología, Fundación Universitaria de Ciencias de la Salud, Bogotá, D.C., Colombia
3. Médica, residente de tercer año de Dermatología, Fundación Universitaria de Ciencias de la Salud, Bogotá, D.C., Colombia
4. Médico, Fundación Universitaria de Ciencias de la Salud, Bogotá, D.C., Colombia

## Resumen

El acné es una de las enfermedades más comunes en la consulta dermatológica, es más frecuente en jóvenes y se caracteriza por la presencia de pápulas, comedones y quistes en cara, pecho y espalda. En este artículo se exponen los mecanismos conocidos de la fisiopatología con énfasis en su aspecto molecular, para un mayor entendimiento por parte del médico clínico, que permitirá un mejor abordaje terapéutico en los pacientes con esta enfermedad.

**PALABRAS CLAVE:** acné vulgar, fisiopatología, ácido linoleico, receptores toll like, *Propionibacterium acnes*.

## Summary

Acne is one of the most common pathologies in dermatological practice. It is known for the clinical presence of papules, comedos, and cysts in face, chest and back in young adults and adolescents.

We describe the known physiopathological mechanisms of this disease, with special focus on its molecular aspects. This article will give the clinician a better understanding in this subject, and allow a better approach of his therapeutic decisions on these patients.

**KEY WORDS:** Acne vulgaris, physiopathology, linoleic acid, toll-like receptors, *Propionibacterium acnes*.

### Correspondencia:

Arturo Argote

### Email:

arturoargote@hotmail.com

Recibido 18 de febrero de 2014.

Aceptado: 10 de junio de 2014.

No se reportan conflictos de interés.

## Introducción

El acné vulgar es una de las enfermedades inflamatorias más comunes del anexo pilosebáceo. Alrededor del 85% de los jóvenes entre los 12 y los 25 años la padecen, siendo los hombres los más afectados en este rango de edad. Además, el acné puede continuar en la edad adulta o presentarse a cualquier edad. Se ha estimado que en adultos entre 25 y 34 años, afecta a cerca del 8%, y en un 3% a aquellos entre los 35 y 44 años. Hay reportes de una mayor prevalencia en los países desarrollados que en los subdesarrollados, lo cual puede deberse a las

escasas publicaciones que se hacen en estos últimos<sup>1,2</sup>.

La historia natural del acné no se ha establecido en estudios longitudinales; sin embargo, el 60 % de los casos son de resolución espontánea y pueden manejarse con tratamiento tópico de mantenimiento, en el que se usan agentes como antibióticos, peróxido de benzoilo y retinoides<sup>3</sup>.

La isotretinoína oral es el tratamiento más efectivo encontrado hasta el momento y es efectiva en pacientes con acné grave, para evitar recaídas y complicaciones a largo plazo; por lo tanto, un tratamiento temprano y rápido reduce la posibilidad de cicatrices emocionales y físicas<sup>2</sup>.

Es difícil establecer la frecuencia con la cual se producen secuelas por el acné. Sin embargo, este puede persistir en la edad adulta, especialmente en aquellos individuos que no hayan recibido tratamiento específico, asociándose a problemas psicológicos como ansiedad, depresión y aislamiento social. Las consecuencias físicas, como la hiperpigmentación persistente y las cicatrices, son comunes y pueden ser difíciles de tratar de manera eficiente<sup>2,4</sup>.

La razón por la cual el acné se convierte en una enfermedad crónica en muchas ocasiones, es difícil de determinar; entre los factores que se han relacionado con la cronicidad del acné se incluyen el estrés, la liberación de andrógenos suprarrenales y ováricos y los antecedentes familiares<sup>3,4</sup>.

En Colombia, el acné es, al menos, una de las primeras cinco dermatosis en la consulta externa. Esto hace que por su frecuencia se le dé bastante importancia en cuanto al dominio que el médico debe tener en relación con su etiopatogenia y, de esta manera, buscar estrategias para su manejo<sup>5</sup>.

Desde hace más de 50 años se han llevado a cabo numerosas investigaciones, las cuales tienen como temas de estudio la epidemiología, la fisiopatología y el tratamiento del acné.

El acné es una enfermedad multifactorial en la que influyen principalmente variables como la hiperqueratinización del infundíbulo folicular, la hipersecreción de sebo por parte de la glándula sebácea, la proliferación aumentada de bacterias residentes normales de la piel como *Propionibacterium acnes* y el aumento de la respuesta inflamatoria en la unidad folículo sebácea<sup>6-8</sup>.

Gracias al continuo interés científico en entender cada vez más las causas y los mecanismos de las enfermedades, se ha avanzado muchísimo en la investigación sobre la fisiopatología del acné. Se han encontrado incluso múltiples factores que desencadenan la respuesta inflamatoria en la piel, como la activación de los receptores activados de proliferador de peroxisomas (*Peroxisome Proliferator-Activated Receptors*, PPAR), la activación de los receptores *toll like*, el estrés oxidativo y la peroxidación lipídica; y otros mecanismos importantes, como el rol de las hormonas, la alteración de la dinámica del queratinocito y el anexo pilosebáceo, el rol de *P. acnes* en la fisiopatogenia y la alteración de múltiples vías moleculares que contribuyen con la etiología de esta enfermedad<sup>3,4,6-8</sup>.

El objetivo de esta revisión es unificar los conceptos sobre la fisiopatología del acné, con un enfoque en el aspecto molecular, favoreciendo su comprensión y, de esta manera, entender las diferentes modalidades terapéuticas acordes con la enfermedad. Su contenido va dirigido a los residentes y especialistas en dermatología.

## Papel de la glándula sebácea

Las glándulas sebáceas son glándulas holocrinas que se encuentran ubicadas en la dermis superficial y desembocan en el infundíbulo folicular, conformando la unión pilosebácea. Estas juegan un papel muy importante en la patogenia de la enfermedad, no solo contienen las enzimas necesarias para la producción de sebo, sino que, además, tienen la facultad de secretar citocinas y factores de crecimiento que van a influir en la aparición de las lesiones de acné<sup>6,9</sup>.

La función principal de estas glándulas es producir sebo, esencial para la lubricación, fotoprotección y protección contra la fricción por agentes externos de la piel. Otra importante función del sebo es la de proveer a la piel de sustancias antioxidantes, como la vitamina E y la coenzima Q10, que tienen propiedades proinflamatorias y antiinflamatorias, y protegen la piel del daño oxidativo<sup>6,10,11</sup>.

Los receptores activados del proliferador de peroxisomas (PPAR), son receptores hormonales nucleares expresados ampliamente en queratinocitos, glándulas sebáceas y sebocitos. Se han implicado en el metabolismo lipídico del sebocito, y en la modulación de la respuesta inflamatoria, convirtiéndose en factores potenciales en el desarrollo del acné. Se han identificado dos tipos de estos receptores nucleares en el sebocito principalmente: PPAR $\alpha$  y PPAR $\gamma$ , cuyos ligandos incluyen ácidos grasos (originados del ácido linoleico y el ácido araquidónico, entre otros), eicosanoides, como el leucotrieno B<sub>4</sub>, y prostanoïdes. Todos estos ligandos tienen la capacidad de inducir la lipogénesis en el sebocito<sup>11-13</sup>.

Una vez activados los PPAR por sus ligandos en el núcleo de la célula, y en sinergismo con los receptores X de retinoides activados, se inicia la transcripción de factores de crecimiento que activan el metabolismo lipídico, y la diferenciación y proliferación del sebocito y del queratinocito<sup>2,11,13,14</sup>.

Se han encontrado bajos niveles de ARNm de PPAR $\gamma$  en sebocitos inmaduros, pero altos niveles en sebocitos bien diferenciados, lo cual demuestra que es de gran importancia en la lipogénesis y maduración del sebocito. Asimismo, la activación del PPAR $\alpha$  aumenta la diferenciación y proliferación del sebocito, y contribuye a la comedogénesis<sup>11,12</sup>.

En diversos estudios se ha demostrado un aumento de la lipooxigenasa 5, presente en las células inflamatorias, implicada en la síntesis del ácido araquidónico y de otros ligandos de los PPAR en la piel con acné en comparación con la piel normal, lo que sugiere un importante papel de los ligandos PPAR en el desarrollo de la enfermedad, promoviendo no solo la proliferación del sebocito y del queratinocito, sino también la amplificación de la respuesta inflamatoria en el acné<sup>11</sup>.

El sebo es el producto de la secreción resultante de la desintegración del sebocito y de su contenido en el conducto folicular de la unidad pilosebácea. Está compuesto normalmente por un complejo de diferentes sustancias lipídicas, entre las que se encuentran los triglicéridos y los ácidos grasos saturados (en 57 % de proporción), ésteres de cera (26 %), escualeno (12 %) y ésteres de colesterol (4,5 %) <sup>10,12</sup>.

Las alteraciones del sebo en los pacientes con acné, se deben a cambios cuantitativos y cualitativos con respecto al de otros pacientes. Aunque la hipersecreción de sebo es muy importante para el desarrollo de esta enfermedad, no es el único factor influyente, y por sí solo no puede desencadenar la enfermedad. Asimismo, se requiere que haya cambios en la composición del sebo para que se produzca el acné <sup>10,11</sup>.

Se ha propuesto que el aumento en la proporción de ácidos grasos monoinsaturados con respecto a ácidos grasos saturados en el sebo, puede ser uno de los factores importantes en la presentación del acné. Normalmente, los ácidos grasos saturados, como el ácido palmítico, son sometidos a una desaturación en su estructura por medio de una enzima conocida como la 6 desaturasa, convirtiéndolos en ácido sapiénico, un ácido graso monoinsaturado exclusivo del sebo humano. La alteración en la función de esta enzima, con un consecuente cambio en la proporción de ácidos grasos saturados e insaturados, altera la composición normal del sebo y favorece la enfermedad <sup>11,12</sup>.

En los estudios más conocidos se ha comprobado que en el sebo de los pacientes con acné existe una disminución del ácido linoleico. Este es un ácido graso esencial que no puede ser sintetizado por el ser humano, debe obtenerse en la dieta y se encuentra en alimentos como los aceites vegetales, el pescado, las semillas y las nueces. Una vez ingerido, es esterificado en el enterocito y enviado a la circulación sanguínea en forma de quilomicrones, los cuales son hidrolizados en el endotelio capilar por la lipasa de lipoproteínas, liberando nuevamente al ácido linoleico en el flujo sanguíneo y, de esta forma, incorporándose al sebocito. Este ácido graso es el único que está sometido a beta-oxidación en la glándula sebácea, y cumple un papel muy importante por medio de esta vía metabólica en la producción de lípidos como ésteres de cera y escualeno, componentes normales del sebo humano; además, tiene la capacidad de inhibir la producción de radicales libres de oxígeno <sup>3,10,11</sup>.

La disminución del ácido linoleico en el sebocito no solo altera la composición del sebo, sino que, además, tiene la capacidad de estimular la hiperqueratinización del folículo piloso, crucial en la producción de los comedones <sup>3,15,16</sup>.

Entre los lípidos que tienen un papel importante en la comedogénesis se encuentran los productos de peroxidación de los lípidos en el sebo, específicamente los

productos de peroxidación del escualeno (monohidroperóxido de escualeno). Aunque se desconoce la razón específica por la que hay una importante acumulación de escualeno en la glándula sebácea, se sabe que después de la exposición a los rayos ultravioleta, el escualeno sufre una fotodegradación masiva que conlleva el estrés oxidativo y posteriormente su peroxidación, lo que resulta ser un factor comedogénico conocido <sup>11,15</sup>.

Se ha encontrado una relación directamente proporcional entre la cantidad de monohidroperóxido de escualeno y el tamaño de los comedones, así como también se ha demostrado que este compuesto estimula la hiperproliferación de queratinocitos, la activación de cascadas inflamatorias y la activación de receptores activados de proliferador de peroxisomas. A su vez, se sabe que los pacientes con acné que tienen concentraciones aumentadas de los productos de peroxidación de los lípidos, y presentan una disminución significativa de las concentraciones de antioxidantes naturales cutáneos de la superficie de la piel <sup>10-13</sup>.

Los radicales libres de oxígeno son producidos por la reducción del oxígeno. La producción de radicales libres es lenta, y estos se eliminan por enzimas antioxidantes intracelulares como la superóxido dismutasa, la catalasa y la glucosa-6-fosfato deshidrogenasa <sup>17,18</sup>.

El malondialdehído es el producto final de la peroxidación lipídica. Si las enzimas antioxidantes se vuelven incapaces de controlar el daño oxidativo, los radicales libres de oxígeno inician este proceso en las membranas celulares y organelas, estimulando la irritación y destrucción del tejido sano alrededor del folículo, lo cual favorece los eventos inflamatorios observados en el acné <sup>19-24</sup>.

## Inflamación y acné

Se ha observado aumento de interleucina 1 $\alpha$  (IL-1 $\alpha$ ) en los pacientes con acné; esta se considera un factor de activación de la cascada inflamatoria que induce la expresión de moléculas de adhesión, como molécula de adhesión intercelular-1 (ICAM-1), E selectina, molécula de adhesión vascular (VCAM) <sup>9-11</sup>, e indirectamente, contribuye a la migración de monocitos a la dermis perifolicular. La IL-1 $\alpha$  es, entonces, el estímulo para una respuesta inmunitaria innata. Entre los factores responsables del aumento de su expresión, se encuentra la disminución de ácido linoleico en los folículos, lo que produce una alteración en la función de barrera la cual estimula la liberación de sustancias proinflamatorias a partir de queratinocitos epiteliales y una pérdida transepidérmica de agua en la luz del folículo, promoviendo un cambio en el microambiente del conducto que favorece el crecimiento y la proliferación de *P. acnes* <sup>2,11,15,22,24-26</sup>.

Existen fuertes implicaciones de la participación de

*P. acnes* para iniciar la respuesta inmunitaria adaptativa en la enfermedad; entre ellas, una sugiere que sus antígenos solubles estimulan una respuesta mediada por los linfocitos T<sup>1</sup>. Por otro lado, se dice que la parte inferior del infundíbulo solo tiene un espesor de dos a tres capas de células, y que la pared es relativamente frágil, por lo que en esta ubicación se pueden facilitar las interacciones entre *P. acnes* y las células de Langerhans, seguida por la presentación y estimulación de las células T CD<sub>4</sub> (T *helper* 1) dentro de la piel y con esto las transcripciones de las citocinas como la interleucina 12 (IL12), el factor de necrosis tumoral (TNF-β), el interferón gamma (IFNγ), el factor estimulador de colonias-granulocito macrófago (GM-CSF) y el factor de crecimiento epidérmico (EGF), citocinas que son efectoras de la respuesta inmunitaria adaptativa<sup>4,22,27,28</sup>.

Se ha establecido que en el acné la inflamación se produce antes que la hiperproliferación de la pared del folículo. En biopsias de piel en casos de acné, en folículos no afectados se ha observado un infiltrado inflamatorio conformado por células T *helper* CD<sub>4</sub> de memoria, macrófagos no activados y disminución de las células de Langerhans, que indicaría una migración de estas células a los ganglios linfáticos de drenaje de la piel. Estas observaciones se encuentran en asociación con aumento en los vasos dérmicos, mayor expresión de α V integrina, una señal para el inicio de la angiogénesis y para el aumento de la expresión de moléculas de adhesión como VCAM-1, E-selectina (conocida como el ligando del antígeno linfocítico cutáneo) e ICAM-1, que facilitan el reclutamiento y la migración de las células inflamatorias a la dermis. Asimismo, se ha observado disminución de los neutrófilos en el infiltrado inflamatorio de las lesiones iniciales, lo que indica que la inflamación se inicia por células T CD<sub>4</sub> como respuesta a una estimulación antigénica<sup>8,25</sup>.

La ausencia de hiperproliferación en las lesiones tempranas sugiere que existe un evento subclínico inflamatorio previo a los eventos hiperproliferativos desencadenados por una respuesta inmunitaria innata que, posteriormente, se transforma en una respuesta inmunitaria adaptativa<sup>22,29</sup>.

## Papel de *Propionibacterium acnes*

*Propionibacterium acnes* es una bacteria anaerobia Gram positiva que se encuentra como flora normal en la piel, especialmente en el folículo pilosebáceo. Se ha observado que los pacientes que padecen acné tienen un mayor número de esta bacteria, y la reducción en su po-

blación se relaciona con mejoría clínica<sup>30</sup>. Por este motivo, los agentes antimicrobianos y antibióticos han sido un pilar en el tratamiento del acné. Sin embargo, cada vez se observa más resistencia antibiótica por parte de *P. acnes* debido a la producción de la biopelícula y la incapacidad de neutrófilos y macrófagos para fagocitarla. Dicho en otros términos, la biopelícula excretada por *P. acnes* es un polímero (glucocálix) que favorece la supervivencia y la capacidad inmunogénica y que da como resultado la resistencia a los antibióticos, hecho que limita la efectividad del tratamiento<sup>19,21,30</sup>.

*Propionibacterium acnes* juega un papel importante, tanto directa como indirectamente, en el desarrollo del acné inflamatorio. Un aumento excesivo de esta bacteria contribuye a la precipitación de la respuesta inmunitaria innata y, en algunos casos, puede presentarse ruptura folicular e iniciarse una reacción inflamatoria que conlleva la aparición de pápulas, nódulos o quistes<sup>13</sup>.

De igual manera, *P. acnes* produce lipasas que favorecen la liberación de ácidos grasos a partir del estrés oxidativo. Los ácidos grasos libres por encima de una cierta concentración son irritantes y proinflamatorios. Más tarde, otros metabolitos potencialmente inflamatorios, como las proteasas, las hialuronidasas y factores quimiotácticos, pueden atraer los neutrófilos y dar origen a un infiltrado inflamatorio en la pared folicular y en la dermis circundante, esto, asociado a la presencia de macrófagos que entran al folículo y fagocitan a *P. acnes*, estimula la liberación de sustancias hidrolíticas que amplifican más la reacción inflamatoria<sup>19,28,30,31</sup>.

Esta bacteria tiene la capacidad de estimular también los TLR 2, que induce en los monocitos y otras células inflamatorias la producción de más citocinas, entre ellas la IL 8, la cual quimiotácticamente atrae más células inflamatorias y se perpetúa la respuesta. Esta bacteria, por una parte, estimula tanto las vías clásicas como las alternas del complemento y, por otra, fomenta la respuesta innata en el huésped, la cual posteriormente termina en una respuesta adaptativa en la que se manifiesta como un sistema inmunitario antígeno específico<sup>32</sup>.

Los receptores de tipo *toll* son una familia de proteínas transmembrana de tipo I que forman parte del sistema inmunitario innato y posibilitan la adaptación del sistema inmunitario. Son los responsables de varias vías de patrones de reconocimiento de patógenos (*Pathogen-Associated Molecular Patterns*, PAMPS) expresados por un amplio espectro de agentes infecciosos. Los receptores de tipo *toll* están presentes en monocitos, macrófagos, neutrófilos, células de Langerhans, linfocitos T y linfocitos B, células sebáceas, queratinocitos y células endoteliales<sup>32,33</sup>.

Las proteínas de los receptores de tipo *toll* tienen una porción extracelular rica en leucina y una porción ci-

toplásmica que tiene homología con el receptor IL-1 de tipo I. Los estudios con varios receptores de tipo *toll* demuestran que activan la vía del NF- $\kappa$ B, y regulan la expresión de citocinas, mediante varias moléculas, incluyendo el MyD88, TIRAP/Mai y TRF. La activación de la vía del NF- $\kappa$ B conduce a la iniciación de la respuesta adaptativa inmunitaria por la producción de citocinas inflamatorias, tales como al IL-1, IL-8, TNF-alfa, IL-12, y la inducción de moléculas de adhesión<sup>32,33</sup>.

En particular, los queratinocitos y los sebocitos de la unidad pilosebácea pueden ser activados por *P. acnes* por medio de los receptores de tipo *toll*. Estos también se expresan en la superficie de algunos macrófagos que rodean la unidad pilosebácea en el acné. *Propionibacterium acnes* ha mostrado inducir la producción de IL 2 e IL 8 mediante vías dependientes de TLR 2 (32).

El efecto de *P. acnes* y la activación de los receptores de tipo *toll* en los queratinocitos, han sido bien estudiados. Los TLR2 y TLR4 expresados en los queratinocitos son los responsables primarios del reconocimiento de peptidoglucanos y lipopolisacáridos, respectivamente. Se ha visto *in vivo* que la expresión de TLR2 y TLR4 está aumentada en la epidermis con lesiones de acné; además, se ha visto que *in vitro* favorecen la producción de metaloproteinasas (MMP) por parte de los queratinocitos. Las MMP (colagenasas, gelatinasas, estromelinas, matrilisinas) son endopeptidasas producidas por diferentes tipos de células, incluyendo los queratinocitos, y son capaces de romper los componentes de la matriz extracelular. Están implicadas en trastornos hiperproliferativos, de remodelación e inflamatorios de la piel. En el acné se promueve la producción de MMP 9 por parte de los queratinocitos y los sebocitos<sup>27,32</sup>.

*Propionibacterium acnes* también provoca la secreción de péptidos antimicrobianos y citocinas por los queratinocitos como las  $\beta$  defensinas, IL1, TNF $\alpha$  y GM-CSF. Por otro lado, se han identificado varios componentes celulares de *P. acnes*, como GroEl, una proteína de choque térmico (HSP), y Dnak, un lipoglucano. Ambas proteínas actúan como reguladoras positivas de la producción de citocinas por los queratinocitos. Estas proteínas de choque térmico son muy parecidas a las de choque térmico de los humanos (HSP 60), pudiendo causar un tipo de reacción cruzada que estimula el sistema inmunitario, promoviendo de esta manera las bases para la autoinmunidad. Por lo tanto, las proteínas de choque o los lipoglucanos pueden actuar como ligandos para los receptores de tipo *toll*<sup>32,33</sup>.

Estas observaciones proporcionan apoyo lógico para el uso de esquemas antiinflamatorios, como bloqueadores de TLR2, en el tratamiento del acné. El tratamiento primario en monocitos humanos con ácido transretinoico disminuye la expresión de receptores de

tipo *toll*. El ácido transretinoico es capaz de reducir las citocinas que inducen *P. acnes*, como IL 12 Y TNF $\alpha$ . (Las tetraciclinas no solo actúan directamente sobre *P. acnes* sino que también disminuyen la producción de ácidos grasos libres, importantes irritantes y promotores de la respuesta inflamatoria<sup>4,27,32-34</sup>).

## Efecto de las hormonas en el acné

Los andrógenos juegan un papel muy importante en la fisiopatogenia del acné. Se ha comprobado que para que se produzca la enfermedad, estos deben estar presentes, y debe existir previamente un desarrollo normal de la glándula sebácea, el cual está mediado por estas hormonas<sup>23,35-37</sup>.

Se han medido los niveles de testosterona en mujeres con acné, los cuales se encuentran elevados con respecto a aquellas sanas, pero característicamente persisten dentro de límites normales; esto sugiere que no solo son importantes las concentraciones de andrógenos, sino también, la sensibilidad de cada paciente a ellos<sup>35,38</sup>.

Aunque en su mayoría los andrógenos son producidos por las glándulas suprarrenales y ovarios, también pueden sintetizarse localmente en la glándula sebácea a partir de la dehidroepiandrosterona (DHEAS) circulante en la sangre. En la glándula sebácea se han identificado enzimas que participan en la síntesis de andrógenos, como la 3 beta-hidroxiesteroide-deshidrogenasa, la 17 beta- hidroxiesteroide-deshidrogenasa y la 5 alfa-reductasa de tipo 1, que confirma la síntesis a este nivel de androstenediona, testosterona y dihidrotestosterona (DHT). En varios estudios se ha confirmado un aumento en las concentraciones y en la actividad de la enzima 5 alfa-reductasa 1 en las áreas corporales donde se presenta el acné<sup>4,31,37</sup>.

La testosterona y la DHT son los dos andrógenos más influyentes en la función de la glándula sebácea. Estas dos hormonas atraviesan la membrana celular para unirse con los receptores androgénicos localizados en la membrana nuclear celular, donde la DHT presenta una afección 5 a 10 veces mayor por este receptor que la testosterona. Las células blanco donde se da lugar la unión del andrógeno con el receptor son los sebocitos, células epiteliales de los conductos ecrinos, células foliculares de la papila dérmica y queratinocitos del conducto sebáceo<sup>6,39</sup>.

El complejo receptor-andrógeno interactúa con el ADN del sebocito y el queratinocito donde regula genes implicados en la proliferación celular. Aunque no se conoce



exactamente cuáles genes específicos son el blanco de los andrógenos en la glándula sebácea, sí se sabe que estos incluyen genes que codifican para factores de crecimiento y enzimas lipogénicas, estimulando la producción de ácidos grasos y hormonas esteroideas, la secreción de sebo, y la proliferación y diferenciación del sebocito<sup>33,38,39</sup>.

Adicionalmente, se ha reportado la asociación de la hormona del crecimiento, la insulina y el factor de crecimiento similar a la insulina 1 (IGF1), con la patogénesis del acné. Estas hormonas tienen diferentes efectos sobre el crecimiento y la proliferación del sebocito. La hormona del crecimiento secretada por la hipófisis anterior, induce la síntesis hepática de IGF1, que actúa como factor de crecimiento<sup>3,10</sup>.

La IGF1 se une a su receptor (IGF1R) y menos fuertemente al receptor de la insulina, en las células sebáceas y queratinocitos de los conductos, y activa cascadas de señalización de proliferación celular, como la RAS-RAF-MAP y la del fosfatidil-inositol-trifosfato (IP3). Estas vías tienen múltiples efectos en el sebocito, entre los que se destacan la inducción de lipogénesis, la expresión de las proteínas de unión al elemento de respuesta de los esteroides (SREPB1) que a su vez regulan la producción de ácidos grasos, y la proliferación del queratinocito y del sebocito<sup>10</sup>.

En varios estudios se ha demostrado que la adición de IGF1 a cultivos de piel humana y de rata, ha aumentado la actividad de la 5 alfa-reductasa, lo que señala a la IGF1 como un amplificador del metabolismo androgénico periférico<sup>3,40</sup>.

## Dieta y acné

Debido a estos avances en el conocimiento de la enfermedad, y a estudios en pacientes con hábitos de dieta hiperglucémica, se ha establecido que las dietas ricas en carbohidratos se asocian a hiperglucemia, hiperinsulinemia y, por consiguiente, aumento en la producción de IGF1, que favorece la aparición del acné. En otros estudios se ha demostrado que el consumo de leche aumenta la producción de IGF1, secundario a la elevación sanguínea de la glucemia después del consumo, con elevación posterior de la insulina y producción de IGF1, lo que podría ser un disparador de las lesiones en piel. Sin embargo, la mayoría de expertos opinan que pese a estos esfuerzos, todavía no hay datos suficientes, ni concluyentes basados en evidencia científica para apoyar dicha asociación que permitan aclarar con exactitud el papel de la nutrición en el acné<sup>41-43</sup>.

## Otros factores

Recientemente se han visto implicados en la patogénesis del acné varios neuropéptidos, como la corticoliberina (CRH), las melanocortinas y la sustancia P.

En lesiones de acné, se ha encontrado aumento en las endopeptidasas (dipeptidil-peptidasa IV y aminopeptidasa N), encargadas de degradar la sustancia P en los sebocitos humanos. La inhibición de estas peptidasas suprime la proliferación y la producción de sebo, y estimula la diferenciación del sebocito, que podría ser de utilidad en el futuro para nuevos tratamientos<sup>10,23</sup>.

La membrana del sebocito presenta receptores de tipo 1 y 2 para la CRH, que estimulan la producción de lípidos en la glándula sebácea, y la secreción de IL 6 e IL 8 por parte del sebocito; además, tiene la capacidad de incrementar la activación de andrógenos al sintetizar deshidrogenasa 5 $\beta$  beta-hidroxiesteroide, encargada de convertir DHEAS en testosterona.

Estos hallazgos concuerdan con el aumento de la CRH en sebocitos de pacientes con acné<sup>10,23,39</sup>.

Aunque en el momento no se conoce cuál es el papel concreto de la hormona alfa melanotropina (MSH) en el acné, sí se sabe que existe un aumento de sus receptores MC-R1 en comparación con los sebocitos de piel sana. En condiciones normales, la MSH alfa estimula la diferenciación del sebocito y la lipogénesis<sup>23</sup>.

## Hiperqueratinización del folículo

El receptor del factor de crecimiento de fibroblastos 2 (FGFR2B) que se encuentra en queratinocitos y sebocitos, es un regulador de la diferenciación del queratinocito; este comparte vías de señalización con el IGF1R. El FGFR2B cumple un papel muy importante en la diferenciación del queratinocito, estimulando su proliferación y, por consiguiente, en la hiperqueratinización del folículo. Este efecto promotor del acné está mediado por factores de crecimiento fibroblástico dependientes de andrógenos y también del IGF1, que se unen al FGFR2B, estimulando la comedogénesis<sup>44,45</sup>.

Se han demostrado mutaciones en el gen de FGFR2B, que aumentan la función y estimulan la proliferación del queratinocito; que explicarían el acné en pacientes con síndrome de Apert (síndrome de acrocefalosindactilia) y también podrían estar implicadas en la patogenia del acné<sup>43,44</sup>.

Así mismo, se sabe que el factor de crecimiento epidérmico (EGF) ejerciendo sus acciones a través de un receptor específico, expresado en queratinocitos basales

epidérmicos, glándulas sebáceas, entre otros, es de extrema importancia en la regulación de la queratinización del folículo sebáceo; éste, junto al factor de crecimiento transformante alfa, es capaz de disminuir la producción de sebo por parte del sebocito y, además, puede frenar la queratinización del conducto pilosebáceo, inhibiendo la formación del comedón. Estos hallazgos sugieren que la inhibición del EGF puede tener un importante papel en la comedogénesis<sup>4,37,45,46</sup>.

En cuanto a la inflamación, se sabe que esta es probablemente el primer paso en la patogénesis del acné; en algunos estudios se han obtenido biopsias de comedones en las que se evidencia que, incluso antes de que ocurra una hiperqueratinización del infundíbulo, ya es bastante evidente la presencia de infiltrado inflamatorio perifolicular, lo cual, sumado a modelos *in vitro* del infundíbulo folicular en los que se evidencian altos niveles de IL1 $\alpha$  en diferentes estadios del comedón, sustentan la tesis de que esta es un importante estimulador de la hiperqueratinización. Esta citocina, además, tiene la capacidad de activar los queratinocitos basales por estimulación autocrina, promoviendo su proliferación dentro del infundíbulo folicular<sup>4,8</sup>.

Aunque se presume que el aumento de la actividad de la 5  $\alpha$ -reductasa 1 en el infundíbulo folicular puede estimular su queratinización, y que el aumento de la DHT puede estimular los queratinocitos infundibulares a la hiperqueratinización, todavía deben hacerse más estudios sobre este tema<sup>4,7</sup>.

Como se comentó anteriormente, existe una importante relación entre la disminución del ácido linoleico en la glándula sebácea y la peroxidación del escualeno; se sabe que estos dos factores son capaces de estimular la hiperqueratinización del folículo sebáceo, permitiendo la formación de comedones<sup>4,15,47</sup>.

Los retinoides son moléculas que inducen cambios en la función de la glándula sebácea. Normalmente el queratinocito folicular y el sebocito presentan en su núcleo receptores de ácido retinoico (RAR tipo  $\alpha$  y  $\gamma$ ) y receptores X de retinoides (RXR tipo  $\alpha$ ,  $\beta$  y  $\gamma$ ). Su ligando normal, el ácido retinoico, se une a una proteína del citosol, proteína citosólica de unión al ácido retinoico o por sus siglas en inglés *Cytosolic Retinoids Acid Binding Proteins (CRABP)*, que lo transporta hasta el núcleo, donde se une a los RAR. Allí se forma un dímero compuesto por la unión del ácido retinoico con el RAR, y otro retinoide, el ácido 9 *cis* retinoico unido a un RXR. Este conjunto de moléculas actúa como factor de transcripción, inhibiendo la diferenciación del sebocito, estimulando efectos antiproliferativos y modificando la respuesta inmunitaria. Se ha demostrado que la isotretinoína aumenta los niveles sanguíneos de retinol (que se transformara en ácido retinoico), disminuye la pro-

liferación celular en el folículo piloso y el infundíbulo, y disminuye la respuesta inflamatoria, previniendo de esta manera el desarrollo de la enfermedad<sup>2,48-50</sup>.

## Discusión

El acné es una enfermedad multifactorial crónica, es una de las dermatosis más frecuentes en la consulta externa dermatológica y afecta, principalmente, a pacientes adolescentes, no solo como una enfermedad física sino también psicológica.

Presenta una fisiopatología muy compleja en la que actúan múltiples factores etiológicos desencadenantes. Aunque no se conoce el mecanismo exacto por el que se desarrolla, se han realizado numerosos estudios que tienen como objetivo esclarecerlo, los cuales nos han permitido conocer múltiples factores que juegan un papel muy importante en esta enfermedad.

Se sabe, entonces, que esta es una enfermedad que afecta la unidad pilosebácea, en la que participan mecanismos fisiopatológicos como la inflamación, la cual es desencadenada por un conjunto de eventos simultáneos, como la disminución de ácido linoleico, la peroxidación lipídica, la disrupción de la pared folicular y del sebocito, la liberación de sustancias proinflamatorias (como citocinas y metaloproteinasas, entre otras), la estimulación por andrógenos, la acción de *P. acnes* (siendo este, mediador de una respuesta inmunitaria innata y adaptativa) y la participación de otras moléculas en la fisiopatología de la enfermedad, como los receptores de tipo *toll* estimulados por lipopolisacáridos y los PPARS estimulados por los ácidos grasos.

Algunos interrogantes frente a algunos factores que aún no han sido comprobados, como el papel de la dieta y las especies reactivas de oxígeno, en el desarrollo de la enfermedad, y el uso de otros tratamientos como los antioxidantes, aún están en etapa de estudio y de investigación. Se requieren más estudios con un enfoque molecular para esclarecer aun más la fisiopatología del acné.

## Agradecimientos

A Diana Isabel Barrera, médica residente segundo año dermatología, Fundación Universitaria de Ciencias de la Salud, Bogotá, D.C., Colombia.

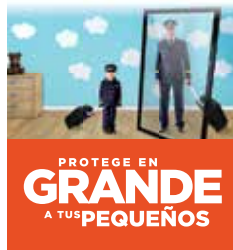## Referencias

1. Bhambri S, Del Rosso JQ, Bhambri A. Pathogenesis of acne vulgaris: Recent advances. *J Drugs Dermatol*. 2009;8:615-8.
2. Gollnick H. Current concepts of the pathogenesis of acne: Implications for drug treatment. *Drugs*. 2003;63:1579-96.

3. Thiboutot D, Gollnick H, Bettoli V, Dreno B, Kang S, Leyden JJ, *et al.* New insights into the management of acne: An update from the Global Alliance to Improve Outcomes in Acne group. *J Am Acad Dermatol.* 2009;60:S1-50.
4. Degitz K, Placzek M, Borelli C, Plewig G. Pathophysiology of acne. *J Dtsch Dermatol Ges.* 2007;5:316-23.
5. Orozco B, Campo M, Anaya L, Atuesta J, Ávila M, Balcázar L, *et al.* Guías colombianas para el manejo del acné: una revisión basada en la evidencia por el Grupo Colombiano de Estudio en Acné. *Rev Asoc Colomb Dermatol.* 2011;19:129-57.
6. Kurokawa I, Danby FW, Ju Q, Wang X, Xiang LF, Xia L, *et al.* New developments in our understanding of acne pathogenesis and treatment. *Exp Dermatol.* 2009;18:821-32.
7. Bellew S, Thiboutot D, Del Rosso JQ. Pathogenesis of acne vulgaris: What's new, what's interesting and what may be clinically relevant. *J Drugs Dermatol.* 2011;10:582-5.
8. Toyoda M, Morohashi M. Pathogenesis of acne. *Med Electron Microsc.* 2001;34:29-40.
9. Youn SW. The role of facial sebum secretion in acne pathogenesis: Facts and controversies. *Clin Dermatol.* 2010;28:8-11.
10. Makrantonaki E, Ganceviciene R, Zouboulis C. An update on the role of the sebaceous gland in the pathogenesis of acne. *Dermatoendocrinol.* 2011;3:41-9.
11. Ottaviani M, Camera E, Picardo M. Lipid mediators in acne. *Mediators Inflamm.* 2010;2010.
12. Downie MM, Guy R, Kealey T. Advances in sebaceous gland research: Potential new approaches to acne management. *Int J Cosmet Sci.* 2004;26:291-311.
13. Sertznig P, Seifert M, Tilgen W, Reichrath J. Peroxisome proliferator-activated receptors (PPAR) and the human skin. *Am J Clin Dermatol.* 2008;9:15-31.
14. Sertznig P, Reichrath J. Peroxisome proliferator-activated receptors (PPARs) in dermatology: Challenge and promise. *Dermatoendocrinol.* 2011;3:130-5.
15. Cunliffe WJ, Holland DB, Jeremy A. Comedone formation: Etiology, clinical presentation, and treatment. *Clin Dermatol.* 2004;22:367-74.
16. Wang KC, Zane LT. Recent advances in acne vulgaris research: Insights and clinical implications. *Adv Dermatol.* 2008;24:197-209
17. Sarici G, Cinar S, Armutcu F, Altinyazar C, Koca R, Tekin NS. Oxidative stress in acne vulgaris. *J Eur Acad Dermatol Venereol.* 2010;24:763-7.
18. Yosipovitch G, Tang M, Dawn AG, Chen M, Goh CL, Huak Y, *et al.* Study of psychological stress, sebum production and acne vulgaris in adolescents. *Acta Derm Venereol.* 2007;87:135-9.
19. Bruggemann H. Insights in the pathogenic potential of *Propionibacterium acnes* from its complete genome. *Semin Cutan Med Surg.* 2005;24:67-72.
20. Burkhart CN, Gottwald L. Assessment of etiologic agents in acne pathogenesis. *Skinmed.* 2003;2:222-8.
21. Coenye T, Honraet K, Rossel B, Nelis HJ. Biofilms in skin infections: *Propionibacterium acnes* and acne vulgaris. *Infect Disord Drug Targets.* 2008;8:156-9.
22. Farrar MD, Ingham E. Acne: Inflammation. *Clin Dermatol.* 2004;22:380-4.
23. Ganceviciene R, Bohm M, Fimmel S, Zouboulis CC. The role of neuropeptides in the multifactorial pathogenesis of acne vulgaris. *Dermatoendocrinol.* 2009;1:170-6.
24. Heymann WR. Toll-like receptors in acne vulgaris. *J Am Acad Dermatol.* 2006;55:691-2.
25. Taylor M, González M, Porter R. Pathways to inflammation: Acne pathophysiology. *Eur J Dermatol.* 2011;21:323-33.
26. Holland DB, Jeremy AH. The role of inflammation in the pathogenesis of acne and acne scarring. *Semin Cutan Med Surg.* 2005;24:79-83.
27. Dessinioti C, Katsambas AD. The role of *Propionibacterium acnes* in acne pathogenesis: Facts and controversies. *Clin Dermatol.* 2010;28:2-7.
28. Jappe U. Pathological mechanisms of acne with special emphasis on *Propionibacterium acnes* and related therapy. *Acta Derm Venereol.* 2003;83:241-8.
29. Blanken R, van Voorst Vader PC. Acne: Pathogenesis and therapy. *Ned Tijdschr Geneesk.* 1983;127:1297-303.
30. Bojar RA, Holland KT. Acne and *Propionibacterium acnes*. *Clin Dermatol.* 2004;22:375-9.
31. Zouboulis CC. *Propionibacterium acnes* and sebaceous lipogenesis: A love-hate relationship? *J Invest Dermatol.* 2009;129:2093-6.
32. McInturff JE, Kim J. The role of toll-like receptors in the pathophysiology of acne. *Semin Cutan Med Surg.* 2005;24:73-8.
33. Kim J. Review of the innate immune response in acne vulgaris: Activation of Toll-like receptor 2 in acne triggers inflammatory cytokine responses. *Dermatology.* 2005;211:193-8.
34. Akira S, Takeda K, Kaisho T, Akira S. Toll-like receptors. *Annu Rev Immunol.* 2003;21:335-76.
35. Katsambas AD, Dessinioti C. Hormonal therapy for acne: Why not as first line therapy? Facts and controversies. *Clin Dermatol.* 2010;28:17-23.
36. Olutunmbi Y, Paley K, English JC III. Adolescent female acne: Etiology and management. *J Pediatr Adolesc Gynecol.* 2008;21:171-6.
37. Thiboutot D. Acne: Hormonal concepts and therapy. *Clin Dermatol.* 2004;22:419-28.
38. Shaw JC. Acne: Effect of hormones on pathogenesis and management. *Am J Clin Dermatol.* 2002;3:571-8.
39. Zouboulis CC. Acne and sebaceous gland function. *Clin Dermatol.* 2004;22:360-6.
40. Melnik BC. The role of transcription factor FoxO1 in the pathogenesis of acne vulgaris and the mode of isotretinoin action. *G Ital Dermatol Venereol.* 2010;145:559-67.
41. Davidovici BB, Wolf R. The role of diet in acne: Facts and controversies. *Clin Dermatol.* 2010;28:12-6.
42. Spencer EH, Ferdowsian HR, Barnard ND. Diet and acne: A review of the evidence. *Int J Dermatol.* 2009;48:339-47.
43. Melnik BC, Schmitz G. Role of insulin, insulin-like growth factor-1, hyperglycaemic food and milk consumption in the pathogenesis of acne vulgaris. *Exp Dermatol.* 2009;18:833-41.

44. Melnik B, Schmitz G. FGFR2 signaling and the pathogenesis of acne. *J Dtsch Dermatol Ges.* 2008;6:721-8.
  45. Melnik BC, Schmitz G, Zouboulis CC. Anti-acne agents attenuate FGFR2 signal transduction in acne. *J Invest Dermatol.* 2009;129:1868-77.
  46. Beylot C. Mechanisms and causes of acne. *Rev Prat.* 2002;52:828-30.
  47. Pappas A, Johnsen S, Liu JC, Eisinger M. Sebum analysis of individuals with and without acne. *Dermatoendocrinol.* 2009;1:157-61.
  48. Wang F, Kwak HS, Elbuluk N, Kaczmarek AL, Hamilton T, Voorhees JJ, *et al.* Retinoic acid 4-hydroxylase inducibility and clinical response to isotretinoin in patients with acne. *J Am Acad Dermatol.* 2009;61:252-8.
  49. Lee DD, Stojadinovic O, Krzyzanowska A, Vouthounis C, Blumenberg M, Tomic-Canic M. Retinoid-responsive transcriptional changes in epidermal keratinocytes. *J Cell Physiol.* 2009;220:427-39.
  50. Lefebvre P, Martin PJ, Flajollet S, Dedieu S, Billaut X, Lefebvre B. Transcriptional activities of retinoic acid receptors. *Vitam Horm.* 2005;70:199-264.
- 
-




 **Fotoprotección**   
FOTOPROTECCIÓN INTEGRAL DE ÚLTIMA GENERACIÓN



**Afelius Kids**



*Afelius Kids es un Protector solar de última generación. Recomendado para niños a partir de los 6 meses de edad.*

-  **Afelius Kids es un protector solar de última generación**  
Incorpora en su fórmula los más modernos fotoprotectores, los cuales permiten reducir el impacto de la radiación ultravioleta en la piel.
-  **Diseñado especialmente para la piel de los niños**  
Su fórmula provee protección de amplio espectro incluso en diferentes actividades (natación, deporte o paseos al aire libre, entre otros).
-  **Previene desde temprana edad**  
Los efectos dañinos acumulativos que el sol puede provocar en edad adulta, tales como envejecimiento cutáneo prematuro y manchas.

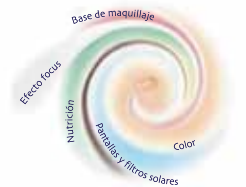







**Afelius 100**  
FLUID COLOR



**PELLET (De liberación de color)**  
*Solo cuando se dispersa por la piel, los colores internos son liberados y se mezclan con el color externo*

**Presenta finalmente un color natural homogéneo al tono de la piel.**



-  **Acabado natural, luminoso y duradero** 
-  **Fotoestabilidad y alto rendimiento** 
-  **Excelente cosmética** 

**Para mayor información:**  
Visítenos en [www.siegfried.com.co](http://www.siegfried.com.co)

AFELIUS® KIDS. Protección solar contra la radiación UVA y UVB. Emulsión para niños. Notificación Sanitaria Obligatoria No. NSEC 00923-04.QN / AFELIUS® 100 FLUID COLOR Protección solar contra la radiación UVA y UVB Emulsión. Notificación Sanitaria Obligatoria No. NSOC03974-12ECG



**LÍNEA DERMATOLÓGICA**  
Respaldo en terapias efectivas

Sus pacientes merecen lo mejor.

**Innove. Diferénciese.**  
Lance nuevas tendencias.

**4R's**  
DEL REJUVENECIMIENTO:

- 1 **Relajación Muscular.**
- 2 **Redefinición de los Contornos.**
- 3 **Reposición de Volumen.**
- 4 **Revitalización de la Piel.**



Incomparable  
COMBINACIÓN de beneficios  
para el REJUVENECIMIENTO GLOBAL  
y MÁXIMA SATISFACCIÓN  
DE SUS PACIENTES.

Ingrese:  [www.masquebelleza.com.co](http://www.masquebelleza.com.co)

**BOTOX® 100U:** Polvo estéril secado al vacío para reconstituir a solución inyectable. **Cada vial contiene:** Clostridium botulinum toxina Tipo A 100 Unidades (equivalente en peso a 4,8 nanogramos de neurotoxina). **Indicaciones:** Tratamiento de la hiperactividad muscular en las siguientes patologías: Oftalmología: Blefaroespasmus esencial benigno o asociado a distonía, estrabismo y distonía focal. Neurología: Coadyuvante o alternativo en parálisis cerebral, temblor esencial que no ha respondido a otros tratamientos orales, espasticidad, distonias, mioclonías que cursen con fenómenos distónicos, espasmo hemifacial, cefalea tensional, tortícolis espasmódica. Urología: Hiperactividad del músculo detrusor de la vejiga. Otorrinolaringología: Temblor palatal esencial, distonía espasmódica. Traumatología/Ortopedia: Coadyuvante en padecimientos espásticos, dolor de cuello y espina dorsal asociados a contracturas patológicas que no han respondido a ninguna otra medida terapéutica. Bruxismo tempororo-maxilar: Proctología: Fisura Anal. Gastroenterología: Acalasia en casos de que no pueda hacerse dilatación neumática o cirugía. Tratamiento de Líneas Faciales Hiperfuncionales. Dermatología: Hiperhidrosis refractaria a tratamientos convencionales. **Contraindicaciones y advertencias:** En pacientes con hipersensibilidad conocida a la toxina botulínica tipo A o a cualquiera de sus excipientes. En presencia de infección o inflamación en el sitio de inyección. Puede producir posibles efectos de debilidad muscular asociados a la difusión a sitios distantes del punto de aplicación. Los síntomas pueden incluir debilidad muscular, disfagia, neumonía por aspiración, trastornos del habla y depresión respiratoria. Estas reacciones pueden ser potencialmente fatales. **Vehículo recomendado:** Solución salina sin conservadores. Tiempo de vida útil: 36 meses, almacenado en congelación entre -20°C y -5°C ó en refrigeración entre 2 °C y 8 °C. Después de reconstituido, debe mantenerse refrigerado entre 2° a 8°C y utilizarse en su totalidad dentro de los tres días siguientes. **Registro Sanitario:** INVIMA 2014M-014172-R2. Uso por especialista. Venta bajo Prescripción médica.

**JUVÉDERM®.** Implantes faciales bioabsorbibles de ácido hialurónico indicados para el tratamiento y la restauración de los volúmenes del rostro y de las depresiones cutáneas (arrugas). **Registros Sanitarios:** **JUVÉDERM ULTRA PLUS XC, JUVÉDERM ULTRA XC y JUVÉDERM VOLUMA WITH LIDOCAINE:** INVIMA 2008DM-0002692. **JUVÉDERM REFINE:** INVIMA 2007DM-0001319. **JUVÉDERM VOLIFT WITH LIDOCAINE, JUVÉDERM VOLBELLA WITH LIDOCAINE:** INVIMA 2013DM-0009951.

**JUVÉDERM® HYDRATE** – Implante facial bioabsorbible de ácido hialurónico y manitol, indicado para tratamientos que busquen mejorar la hidratación y elasticidad de la piel del rostro. **Registro Sanitario:** INVIMA 2013DM-0009834.

**Recomendaciones de uso y Advertencias:** Leer cuidadosamente el inserto que acompaña a los productos. Consérvese a una temperatura entre 2°C y 25°C.

**B E N E F I C I O S I N C O M P A R A B L E S**

# Micosis cutáneas prevalentes en la infancia

Cutaneous mycoses prevalent in childhood

Ana Paula Giraldo-Hoyos<sup>1</sup>, Nora Cardona-Castro<sup>2</sup>

1. Médica, Residente de Dermatología, Universidad CES, Medellín, Colombia
2. Médica M.Sc. Universidad CES, Instituto Colombiano de Medicina Tropical, Medellín, Colombia

## Resumen

Las micosis cutáneas son un grupo de entidades que se presentan con gran frecuencia en las consultas dermatológicas y, aunque la principal población afectada son adolescentes y adultos, en la población pediátrica se ha incrementado dicha incidencia debido a múltiples factores que han hecho más frecuente el contagio persona-persona y por otras fuentes. Por tal razón, es importante tener en cuenta a la hora de evaluar un paciente en este grupo etario, las principales micosis cutáneas, su diagnóstico y manejo, para de esta manera, evitar manejos fallidos y resultados desfavorables.

**PALABRAS CLAVE:** micosis cutáneas, infancia, dermatofitos

## Summary

Cutaneous mycoses is a group of entities that occur with high frequency in dermatology consultations, and although the main affected population are adolescents and adults, the incidence in the pediatric population has increased due to multiple factors like person to person transmission and other sources. For this reason it is important to consider major cutaneous mycoses when evaluating a patient in this age group, its diagnosis and management, and in this way, to avoid handling failures and unfavorable results.

**KEY WORDS:** Cutaneous mycoses, childhood, dermatophytes.

### Correspondencia:

Ana Paula Giraldo

### Email:

paula88\_2@hotmail.com

Recibido 19 de junio de 2014.

Aceptado: 25 de julio de 2014.

No se reportan conflictos de interés.

## Introducción

Las micosis cutáneas son infecciones de la piel del ser humano, ya sea por disminución de las defensas del huésped o por la capacidad inherente del agente para causar invasión y, finalmente, un proceso infeccioso.

Pocas especies de hongos son patógenas para el humano, pero las micosis hacen parte importante de las consultas dermatológicas<sup>1</sup>. Actualmente, con el avance en el uso de medicamentos inmunosupresores, el contacto estrecho entre niños en las guarderías y el aumento en la frecuencia de viajes, ciertas entidades, entre ellas las micosis, se han hecho más prevalentes<sup>1-3</sup>.

En la población pediátrica, la frecuencia de micosis cutáneas no son una de las principales causas

de morbimortalidad, y representan tan solo entre el 8 y el 10 % de las dermatosis en niños<sup>1</sup>; no obstante, son importantes ya que debemos reconocerlas a tiempo para darles el tratamiento adecuado y así evitar complicaciones y transmisión a otros niños. Por tal motivo, la prevalencia e incidencia de esta enfermedad en los niños ha sido poco estudiada, con sólo algunos reportes en América Latina y la mayoría en países desarrollados, donde su incidencia es aún más baja<sup>4</sup>.

## Agentes causales

Los dermatofitos son hongos queratinofílicos, con capacidad de invadir el estrato córneo y otros tejidos que

ratinizados, como uñas y pelo<sup>5,6</sup>. Según su hábitat, se clasifican en antropofílicos, geofílicos y zoofílicos. Para los antropofílicos, el ser humano es el huésped definitivo y la especie más frecuente es *Trichophyton rubrum*; para los geofílicos, los suelos son el hábitat natural y la especie más frecuente es *Microsporum gypseum*; y los zoofílicos habitan en los animales y se transmiten al humano de manera accidental por medio del contacto; la especie más importante es *Microsporum canis*.

Cabe resaltar que, de todos estos, los que mayor respuesta inflamatoria inducen son los dermatofitos zoofílicos, ya que usan la queratina de una manera menos especializada que los antropofílicos y causan una mayor reacción inmunitaria<sup>4,6</sup>.

En Latinoamérica y México, los cinco dermatofitos más frecuentes en la población general son *T. rubrum* (70 %), *M. canis* (13 %), *T. mentagrophytes* (10 %), *T. tonsurans* (3 %) y *Epidermophyton floccosum* (1 %).

Las dermatofitosis también se clasifican según su ubicación corporal, y se denominan tiña de la cabeza, de la barba, del cuerpo, de la región inguinal, de las manos y de los pies. Entre las tiñas, o dermatofitosis, la más frecuente en la población pediátrica es la tiña de la cabeza, seguida por la del cuerpo y finalmente, en los últimos años se ha visto un incremento en la tiña de las uñas, ya que las demás, como tiña de manos, pies y barba son muy raras en niños<sup>1-3</sup>.

## Tiña de la cabeza (*tinea capitis*)

Es la dermatofitosis más común en la infancia<sup>6</sup>. Sus factores predisponentes son un bajo nivel socioeconómico, falta de condiciones higiénicas, humedad, estados de desnutrición y contacto estrecho entre niños en guarderías y escuelas. Su incidencia se encuentra en aumento<sup>6-10</sup>, principalmente en países en desarrollo y en algunos lugares de Europa, como España, Francia, Italia y Eslovenia<sup>6,9-12</sup>.

Sus principales agentes causales son los géneros *Microsporum* y *Trichophyton*<sup>2,10</sup>, de los cuales el agente más prevalente es *M. canis*, aunque se han encontrado variaciones con el tiempo y el área geográfica<sup>6,10,13</sup>. En Norteamérica y el Reino Unido, el agente causal en el 90 % de casos es *T. tonsurans*, mientras que en los países en desarrollo, como Perú, Brasil, México, Puerto Rico y Venezuela, y en países desarrollados de Europa Central y el Mediterráneo, *M. canis* es el agente predominante, aunque en dichos países la tiña de la cabeza por *T. tonsurans* se encuentra en aumento en los últimos años, como también sucede en Colombia<sup>14</sup>. Las únicas especies de dermatofitos que no producen tinea capitis son *E. floccosum* y *T. concentricum*, mientras

que *T. rubrum*, que es el dermatofito más aislado en todo el mundo, puede producirla pero en raras ocasiones<sup>6</sup>.

La prevalencia de tiña de la cabeza se estima en 3 a 8% de la población pediátrica en Estados Unidos. En Colombia, los datos epidemiológicos hablan de cerca de 4,8%<sup>15</sup>, mientras que en España sólo se encuentra en 0,33% y en Londres, en 2,5%<sup>5,10,16</sup>, aunque en muchos lugares del mundo este dato estadístico aún permanece desconocido<sup>6,16,17</sup>.

El agente etiológico puede variar según el sexo, encontrándose más frecuentemente afectado el sexo masculino por *M. canis*, mientras que *T. tonsurans* afecta ambos sexos por igual<sup>5-7,10,18</sup>. Existen variaciones con respecto al sexo más afectado, pero en la mayoría de los estudios se reporta una mayor frecuencia en el sexo masculino.

La razón que se ha planteado para que la entidad se presente más frecuentemente en hombres, tiene que ver con el influjo hormonal en la prepubertad, ya que en esta época los niños tienen menor cantidad de hormonas sexuales que las niñas y los dermatofitos característicamente poseen proteínas citosólicas que se unen específicamente a la progesterona y otras hormonas (estradiol, testosterona) y estas inhiben el crecimiento fúngico; esto hace que las infecciones sean menos comunes en las mujeres, ya que se retarda el crecimiento de las hifas, permitiendo al sistema inmunitario responder más eficazmente. También se ha encontrado asociación con el nivel de ácidos grasos fungistáticos que se encuentran a más temprana edad en el sexo femenino<sup>6,19</sup>. Por otro lado, el sexo masculino tiene mayor contacto con animales por trabajar más frecuentemente en zonas rurales y tienen el pelo más corto, lo que facilita la visualización de las lesiones<sup>10</sup>.

La edad promedio de presentación es entre los 3 y los 7 años de edad<sup>5,6,10</sup>, con un rango entre los 2 y los 12 años según la población estudiada<sup>1,4</sup>, aunque puede verse también en menores de 1 año<sup>10,20,21</sup>. Cuando se presenta en adultos, son generalmente mujeres con trastornos hormonales, inmunosupresión por enfermedades linfoproliferativas o medicamentos<sup>6</sup>.

Aunque la tiña de la cabeza no es una condición que amenace la vida, continúa siendo un factor de morbilidad importante, tanto a nivel físico como social y económico<sup>7,16</sup>.

La clasificación de esta entidad es compleja, y se hace según el patrón microscópico de invasión fúngica en *endothrix* y *ecto-endothrix* y según su presentación clínica.

Según el patrón de invasión fúngica, la forma *endothrix* tiene dos variedades: tricofítica y fávica<sup>6</sup>, y es producida principalmente por el género *Trichophyton* y con mayor frecuencia, *T. tonsurans*. En la va-



riedad tricofítica, las hifas crecen por dentro del folículo y penetran la vaina del pelo, mientras que la cutícula permanece intacta<sup>6</sup>. El *favus* por su parte, es causado por *T. schoenleinii* y produce un tipo de tiña inflamatoria que deja característicamente múltiples costras descamativas en forma de casco o “godete fávico” alrededor de los pelos<sup>6</sup>. La invasión de tipo *ectothrix* tiene tres variedades y se asocia generalmente con especies de *microsporum*; de ellas, las más importantes son *M. canis*, *M. audouinii*, *M. gypseum* y *M. ferrugineum*. En este tipo de invasión, las hifas se encuentran en la porción media del folículo piloso y cubren el pelo en la superficie, produciendo destrucción de la cutícula y crecimiento alrededor de la vaina externa del pelo<sup>6</sup>.

## Presentación clínica

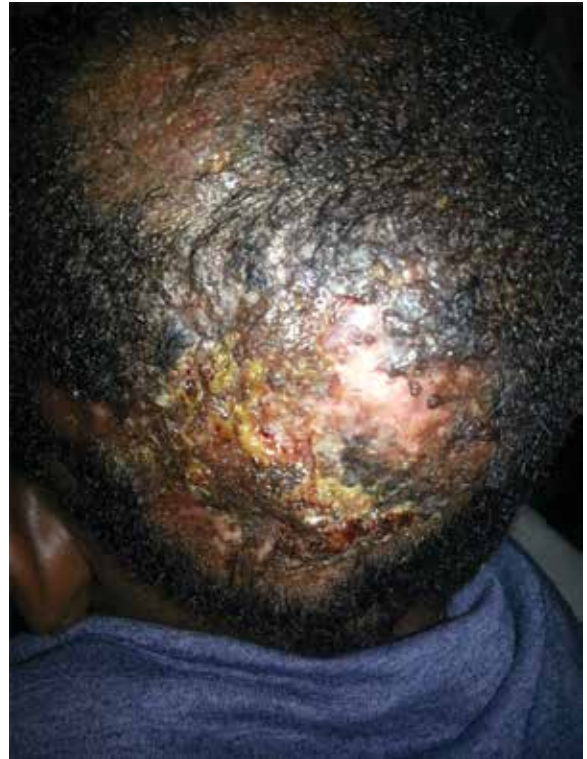Hasta el momento se han descrito una amplia gama de presentaciones que van desde un estado de portador asintomático a formas no inflamatorias e inflamatorias, todo esto según el origen del agente causal (zoofílico, geofílico o antropofílico) y del estado inmunitario del huésped<sup>6</sup>. El tipo de presentación no necesariamente indica el agente causal, ya que, así como han cambiado los agentes más importantes según el área geográfica, también han variado los agentes según la presentación clínica; es decir, las variedades tricofíticas pueden ser causadas por especies de *Microsporum*, mientras que las microspóricas pueden estar relacionadas con *Trichophyton*<sup>6</sup>.

## Variedad no inflamatoria o seca

Se caracteriza por descamación, pelos cortos, gruesos y quebradizos de dos a tres milímetros en el área afectada, con una vaina blanquecina. Hay dos variedades de presentación, según el agente causal y sus manifestaciones: tricofítica y microspórica. La variedad tricofítica o “de los puntos negros”, se caracteriza por varias placas de tamaño pequeño, con algunos pelos más cortos que otros (alopecia irregular) y que por estar fracturados a la altura del ostium folicular, dan la apariencia de puntos negros<sup>6</sup>. El principal agente etiológico de este grupo es *T. tonsurans*<sup>2,22</sup>. En la variedad microspórica se observan por lo general, una o escasas placas redondas de mayor tamaño, con los pelos fracturados a la misma altura, generalmente más arriba de la salida del ostium folicular y son asintomáticas o producen mínimo prurito<sup>2,6,22</sup>.

## Tiña inflamatoria de la cabeza

Esta forma de presentación se divide en dos variedades: el querion de Celso y la tiña fávica.



**FIGURA 1.** Paciente de 4 años de edad con querion de Celso: placa descamativa con costras, múltiples pústulas y secreción purulenta.

La principal o más común es llamada querion de Celso y se caracteriza por un nódulo inflamatorio generalmente único, de tamaño mediano a grande y muy doloroso a la palpación. Se inicia como una tiña no inflamatoria, con una o varias placas pseudoalopécicas descamativas y pelos cortos, pero posteriormente se torna inflamatoria, eritematosa y levantada, y presenta múltiples pústulas por las que drena material purulento (**FIGURA 1**). El síntoma más importante es el dolor, y en esta fase se presentan adenopatías retroauriculares y satélites. Puede presentarse también malestar general y fiebre<sup>5</sup>.

Si el proceso continúa, en aproximadamente ocho semanas la respuesta inmunitaria del huésped resuelve por completo la infección, pero característicamente puede dejar como secuela alopecia cicatricial; por lo tanto, el diagnóstico debe llevarse a cabo de forma temprana<sup>2,6,22</sup>.

El querion de Celso puede ser producido por diferentes especies de dermatofitos, pero generalmente se aíslan *M. canis*, *M. gypseum*, *T. verrucosum* y *T. tonsurans*<sup>23</sup>.

La segunda forma de tiña inflamatoria es el *favus* o tiña fávica, una infección causada principalmente por *T. schoenleinii* y, con menos frecuencia, por *M. gypseum* y *T. violaceum*<sup>16,24</sup>. Clínicamente, es una tiña in-

flamatoria que produce costras amarillas elevadas en forma de godete o escudo alrededor de los folículos; además, se caracteriza por presentar un olor característico a “ratón” o “queso”. En las costras hay abundantes hifas que son muy infecciosas<sup>5,6</sup>.

Otros posibles hallazgos en la tiña de la cabeza son las reacciones ‘ide’<sup>9</sup> y las lesiones de eritema nudoso, que pueden presentarse con la entidad o con el inicio del tratamiento antifúngico, pero que no deben ser motivo de suspensión de este<sup>25</sup>. También puede haber diseminación de la infección, dando lugar a otras tiñas, entre ellas, del cuerpo, manos, pies y uñas<sup>5,26</sup>; además las lesiones pueden sobreinfectarse por *Staphylococcus aureus*<sup>27</sup>. En ocasiones, se pueden encontrar estados de portador, principalmente en adultos, y que rara vez presentarán manifestaciones clínicas, pero sirven como fuente de contagio para niños mediante el contacto directo o por medio de objetos de uso en común, como cepillos, almohadas, muebles, juguetes y auriculares, donde las estructuras fúngicas pueden vivir por algunos meses<sup>16,28-30</sup>. Se han encontrado también casos de portadores asintomáticos en niños de raza negra, principalmente en Estados Unidos y Francia<sup>31</sup>.

## Diagnóstico

El diagnóstico de esta entidad es clínico y de laboratorio. La presencia de placas alopécicas con descamación, inflamación perifolicular y adenopatías regionales, debe hacer sospechar la presencia de tiña de la cabeza. La luz de Wood es una fácil de realizar en el consultorio y proporciona una herramienta útil, ya que se puede observar una fluorescencia amarillo-verdosa característica en la mitad de los casos de las tiñas microspóricas o *ecto-endothrix*<sup>32</sup>, mientras que, en las variedades tricofíticas esta es negativa<sup>6,33</sup>.

Se debe tomar muestra de los pelos cortos o puntos negros para el estudio fúngico, teniendo en cuenta que se debe hacer limpieza previa de la zona con alcohol al 70 % para evitar la contaminación bacteriana<sup>5,34</sup>.

El examen directo se hace con KOH al 10-30 % más dimetilsulfóxido o negro de clorazol, en busca de hifas o esporas; posteriormente, se hace el cultivo de la muestra en agar Sabouraud o agar Mycosel™ y se incuba entre 25 y 30 °C, obteniéndose crecimiento de las colonias en una a seis semanas; no obstante, pueden haber falsos negativos hasta en 50 % de las muestras<sup>6,34</sup>.

Existe un estudio inmunológico en el cual se emplea la tricofitina para evaluar la reacción inmunitaria del huésped. Este antígeno se extrae de *T. mentagrophytes*, que presenta reacción cruzada con los demás dermatofitos y produce dos respuestas, una inmediata (de tipo I) y otra tardía (de tipo IV); la primera es posi-

tiva en casos crónicos o en pacientes atópicos y la segunda, en casos agudos como el querion de Celso<sup>6</sup>.

El estudio histopatológico puede demostrar la presencia de las artrosporas dentro de los folículos o en el estrato córneo; también se encuentra atrofia de los folículos y un infiltrado inflamatorio en la dermis. En el caso del querion de Celso, los hallazgos pueden clasificarse de acuerdo con el patrón inflamatorio<sup>35</sup>.

## Diagnóstico diferencial

En el diagnóstico diferencial de la tiña de la cabeza se deben considerar múltiples entidades que tienen gran similitud clínica, como alopecia areata, foliculitis bacteriana, dermatitis seborreica, dermatitis atópica, psoriasis, tricotilomanía y tricorrexis nudosa<sup>2,6,16,24</sup>.

## Tratamiento

Con este se busca curación clínica y de laboratorio en el menor tiempo posible, con la intención de evitar secuelas, principalmente en el caso de las tiñas inflamatorias. Tanto en las formas inflamatorias como en las no inflamatorias son útiles los mismos medicamentos, pero además, en las formas inflamatorias se puede considerar el uso de ciclos cortos de esteroides sistémicos por una a dos semanas (prednisona a dosis de 1 mg/kg al día) o su aplicación intralesional<sup>6,36,37</sup>.

## Tratamiento tópico

Sólo se usa en lactantes con enfermedad de corta duración, ya que en la mayoría de los casos el medicamento no penetra adecuadamente el folículo piloso. Los champú con sulfuro de selenio al 2 % o con ketoconazol al 2 % se han usado tres veces a la semana por cinco minutos de contacto, con el fin disminuir las tasas de transmisión a otros niños, pero siempre en combinación con tratamiento sistémico<sup>6,38,39</sup>.

## Tratamiento sistémico

**Griseofulvina:** Desde hace muchos años la griseofulvina ha sido el tratamiento de elección para la tiña de la cabeza y aún hoy sigue siendo la piedra angular en su manejo<sup>1,2,6,16,22</sup>. Este medicamento fungistático inhibe la síntesis de ácidos nucleicos e interrumpe la división celular en metafase, impidiendo así la síntesis de pared celular, además de tener acción antiinflamatoria. Comercialmente se consigue en tabletas de 500 mg. La dosis recomendada se calcula dependiendo de la forma que se encuentre disponible, de la fórmula ‘micronizada’ se usan 15 a 20 mg/kg por día, mientras que de la fórmula ‘ultramicronizada’ se recomiendan 10 mg/kg por día por 6 a 12 semanas o preferiblemente, hasta

15 días después de la cura clínica y de laboratorio<sup>2,6,29,33</sup>.

Entre los principales efectos secundarios se encuentran náuseas y erupciones exantemáticas y está contraindicado su uso en el embarazo<sup>2,6,40</sup>. Cuando la duración del tratamiento excede las ocho semanas, se recomienda hacer pruebas de función renal, hepática y hemograma de manera periódica<sup>34</sup>.

**Terbinafina.** Es una alilamina fungicida<sup>41</sup>, cuyo mecanismo de acción se encuentra en la membrana celular y es el medicamento más usado para el manejo sistémico de las dermatofitosis, a excepción de la tiña de la cabeza, en la que sólo se usa cuando esté contraindicado el tratamiento con griseofulvina, ya que se necesitan dosis altas por períodos mayores a cuatro semanas<sup>5,40,42,43</sup>. Comercialmente se consigue en tabletas de 250 mg. La dosis recomendada se calcula según el peso (3 a 6 mg/kg por día), pero para efectos prácticos, puede hacerse de la siguiente manera: pacientes con menos de 20 kg, 62,5 mg/día; de 20 a 40 kg, 125 mg/día y más de 40 kg, 250 mg/día<sup>2,6,40,44,45</sup>. Los principales efectos secundarios son malestar gastrointestinal, cefalea, ageusia, alteraciones hepáticas reversibles y erupciones cutáneas, principalmente en las primeras cuatro semanas de iniciado el medicamento<sup>45</sup>. Se recomienda realizar hemograma, función hepática y renal, antes del inicio del tratamiento y mensualmente durante este<sup>46</sup>.

**Itraconazol.** Es un triazólico de uso oral con actividad fungistática y fungicida. Debe administrarse con alimentos o bebidas ácidas para mejorar su absorción. Actúa mediante la depleción del ergosterol, alterando la permeabilidad de la membrana celular. Alcanza altas concentraciones en tejidos queratinizados (uñas, pelo y piel), y además en tejido adiposo, mesenterio, endometrio y cuello uterino. La dosis recomendada es de 3 a 5 mg/kg al día por cuatro a seis semanas, pero la reacción depende del agente etiológico, ya que la tiña de la cabeza producida por *M. canis* puede requerir un tratamiento de mayor duración<sup>6,47,48</sup>. Entre los principales efectos adversos se encuentran las múltiples interacciones medicamentosas (por la inhibición de la enzima citocromo P450), diarrea, dolor abdominal, vómito, edema, hipertensión arterial, hipertrigliceridemia, hipopotasemia, neutropenia y reacciones dérmicas. Es categoría C en el embarazo<sup>25</sup>. Se debe hacer seguimiento con hemograma, pruebas de función renal y hepática, antes del inicio y cada mes durante el tratamiento<sup>48</sup>.

**Fluconazol.** Es otro medicamento triazólico de uso oral, con amplio espectro de actividad frente a dermatofitos y especies de *Candida*. Es muy hidrosoluble, por lo

que se absorbe de manera independiente al pH gástrico. Al tener baja unión a proteínas plasmáticas, alcanza altas concentraciones en piel, uñas, sudor, vagina, esputo, líquido peritoneal y orina. Actúa en los esteroides de la membrana celular como los demás azoles, pero con una afinidad mucho mayor<sup>5,6,25</sup>. La dosis recomendada es 6 mg/kg al día por 20 días aunque no es un medicamento de primera línea<sup>49</sup>.

## Tiña del cuerpo (*tinea corporis*)

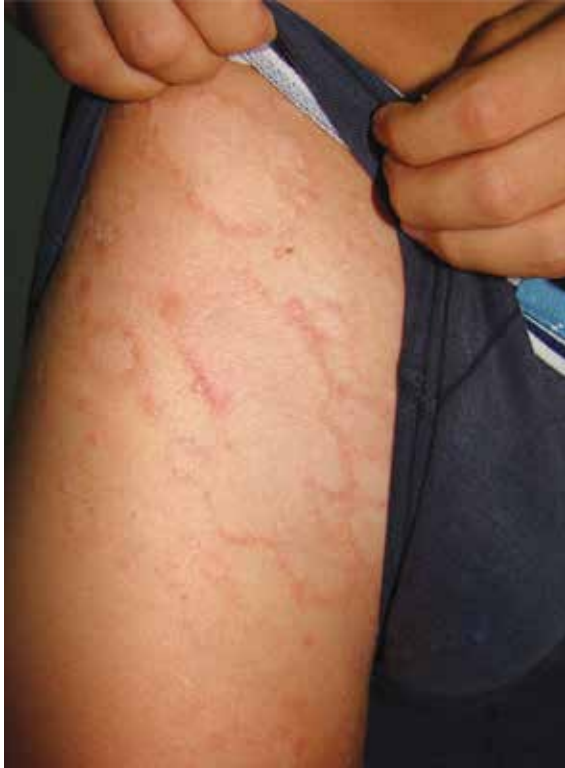Es una dermatofitosis superficial que afecta la piel del cuerpo sin vello terminal (piel lampiña). Con frecuencia es causada por algunas especies de *Microsporum* y *Trichophyton*, entre las cuales las más comunes en nuestro medio son *T. rubrum*, *T. mentagrophytes*, *M. canis* y *M. audouinii*<sup>2,22</sup>.

Produce como lesiones características placas eritemato-descamativas pruriginosas<sup>22</sup>. Esta entidad puede presentarse a cualquier edad, y en la población pediátrica ocupa el segundo lugar de las micosis cutáneas después de la tiña de la cabeza. Se presenta principalmente en el grupo de los 2 a 10 años de edad, en ambos sexos por igual y más frecuentemente en climas húmedos tropicales. Según la especie de dermatofito y la reacción del huésped, pueden presentarse diferentes tipos de lesiones<sup>2</sup>. Puede afectar cualquier región corporal pero es más frecuente en tronco (50 %), extremidades (30 %) y cara (20 %)<sup>22</sup>.

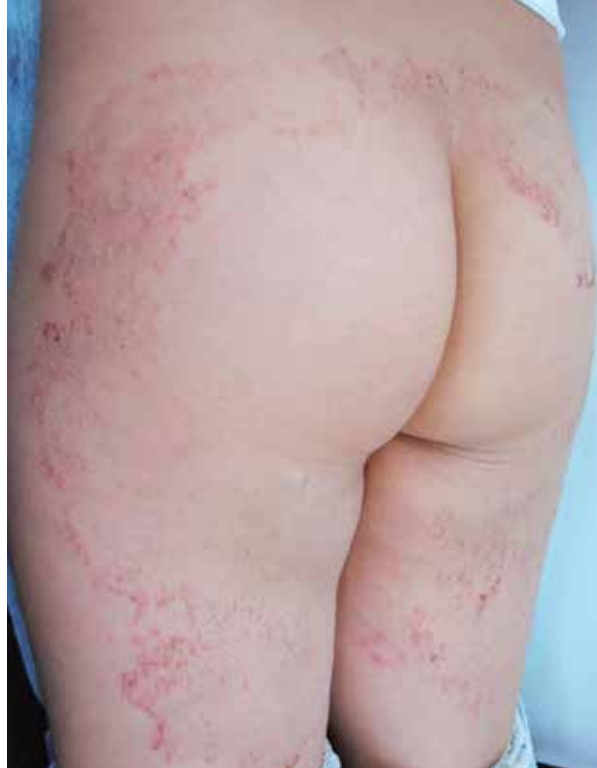Las lesiones se inician en el sitio de contacto, con una pápula eritematosa pruriginosa de crecimiento radial en días, produciéndose lesiones anulares, eritemato-descamativas, con borde activo y múltiples vesículas<sup>2</sup>. En este tipo de tiña se presentan también dos formas principales, la microspórica y la tricofítica. La forma microspórica se encuentra conformada por múltiples placas eritemato-descamativas muy pruriginosas y son más frecuentes en los niños, ya que tienen mayor contacto con gatos y perros, mientras que la variedad tricofítica se presenta más en adultos con una lesión única y extensa<sup>22</sup> (**FIGURA 2**).

## Tiña incógnita

Cuando una lesión de tiña es tratada de manera crónica con esteroides tópicos, se producen las lesiones de tiña incógnita, caracterizadas por sus propiedades poco definidas, evolución tórpida y contorno irregular, las cuales son de muy difícil diagnóstico, ya que se encuentran modificadas por el tratamiento. Al suprimir el esteroide, la lesión retoma las características de la tiña<sup>2,50</sup> (**FIGURA 3**).



**FIGURA 2.** Tiña del cuerpo (*tinea corporis*) en un niño. Nótese el borde eritematoso y descamativo bien definido.



**FIGURA 3.** Tiña incógnita en un niño. Recibió tratamiento con múltiples esteroides tópicos.

## Diagnóstico diferencial

Incluye granuloma anular, pitiriasis rosada, eccema numular, eritema anular centrífugo, lepra tuberculoide, psoriasis anular, dermatitis seborreica, dermatitis de contacto, pitiriasis versicolor y candidiasis<sup>22</sup>.

## Tratamiento

Generalmente, el tratamiento de la tiña del cuerpo no conlleva mayores problemas, y el tratamiento tópico es de elección cuando las lesiones no son muy extensas y el paciente es inmunocompetente. Los azoles tópicos y las alilaminas son de utilidad y se aplican por un lapso de dos a tres semanas.

Cuando se requiere el tratamiento sistémico, pueden usarse los azoles sistémicos como el itraconazol y las alilaminas (terbinafina), por el mismo lapso de tiempo y a las mismas dosis que para la tiña de la cabeza.

## Tiña de las uñas (*tinea unguium*)

Aunque es un padecimiento más frecuente en adultos que se encuentran más expuestos a trauma y tienen un plato ungular más grande y de crecimiento más lento<sup>33-51</sup>,

cabe mencionarla brevemente, ya que en los últimos 15 años se ha visto un aumento en su incidencia en la población pediátrica, principalmente en adolescentes con edad promedio de 12 años. Aún no es posible determinar si este aumento se debe a una mayor frecuencia de la entidad o a más diagnósticos y consultas<sup>51-53</sup>.

Hasta el momento no se han encontrado diferencias en sexo o raza<sup>52,54</sup>. Los factores de riesgo son presencia de la enfermedad en los padres, uso de zapatos de plástico y cerrados, traumas deportivos, uso de piscinas y zonas húmedas, contacto con animales, inmunosupresión, diabetes mellitus y síndrome de Down<sup>52,55</sup>. Las uñas más afectadas son las de los pies y la principal forma de presentación es la subungular distal y lateral<sup>56</sup>. Los dermatofitos más aislados son en primer lugar *T. rubrum*, seguido por *T. mentagrophytes* y *T. interdigitalis*<sup>51,55,57,58</sup>. Cabe destacar que también hay 6 a 14% de portadores asintomáticos<sup>52,59</sup>.

## Diagnóstico

Debe hacerse con base en la clínica y el laboratorio. Se deben demostrar las hifas en el examen directo con KOH o azul de clorazol E y posteriormente cultivar la muestra en agar Sabouraud, aunque con este medio

se pueden presentar falsos positivos y se obtiene una sensibilidad de 30 a 50 %; en medios con antibiótico, como el Mycosel™, esta se puede aumentar hasta 79 %<sup>60</sup>. También puede tomarse biopsia de la placa ungular para el estudio histopatológico con coloración de ácido peryódico de Schiff (PAS), obteniéndose una sensibilidad cercana al 100 %; no obstante, es una técnica dolorosa que en la mayoría de casos no es aceptada por el paciente<sup>61</sup>.

## Diagnóstico diferencial

Debe tenerse en cuenta que en la población pediátrica puede haber otros trastornos de la uña que se confunden fácilmente con onicomiosis si no se hace un abordaje diagnóstico adecuado, como la dermatitis atópica que puede llevar a distrofia ungular, la alopecia areata que puede comprometer las uñas, la psoriasis ungular que no es infrecuente en estos pacientes, el liquen plano ungular, la enfermedad de Darrier y el eccema<sup>52,55</sup>.

## Tratamiento

Hasta el momento no existe una guía que indique el tratamiento en la población pediátrica e, incluso algunos autores recomiendan hacer tratamiento tópico en la mayoría de casos, pero otros refieren que si no se hace un tratamiento sistémico adecuado, la enfermedad puede pasar a otras uñas o a otros miembros de la familia, perpetuando así la infección<sup>53</sup>. La amorolfina y la ciclopiroxolamina tópicos han mostrado efectividad y los medios químicos para la avulsión de la lámina, como urea al 40 % también son útiles<sup>62</sup>. Se han obtenido buenos resultados con la combinación de urea al 40 % y bifonazol al 1 %, aunque con pocos estudios<sup>63</sup>.

En caso de múltiple afección ungular, onicomiosis distrófica total o compromiso ungular proximal, se deben considerar los tratamientos sistémicos, aunque no se encuentran aprobados por la *Food and Drug Administration* (FDA) para uso en niños.

En la literatura se encuentran múltiples reportes de pacientes tratados de forma exitosa con medicamentos sistémicos<sup>52,53,64</sup>. Entre las alternativas terapéuticas más usadas se encuentra el itraconazol, que puede administrarse en forma diaria o en pulsos semanales a dosis de 5 mg/kg al día, con la misma duración que en adultos<sup>52,64,65</sup>. La terbinafina presenta un mejor perfil de seguridad, siendo también útil en pulsos y en tratamiento continuo<sup>52,66</sup>. La dosis recomendada es la misma que para la tiña de la cabeza y la duración es de tres a cuatro meses<sup>52</sup>.

## Candidiasis cutánea superficial

Es una infección superficial que con frecuencia se encuentra en la población general, pero predomina en pacientes con algún tipo de inmunosupresión, bien sea por el uso de inmunosupresores tópicos y sistémicos o por otras condiciones como diabetes mellitus, leucemias, linfomas, trasplantes, VIH-SIDA y en los recién nacidos, aunque también hay reportes de casos en individuos inmunocompetentes<sup>67</sup>.

Hasta el momento el agente etiológico aislado con mayor frecuencia es *Candida albicans*, pero se han encontrado 12 especies patógenas, con un incremento en los últimos años de *C. glabrata*, *C. tropicalis*, *C. krusei*, *C. guilliermondii* y *C. parapsilosis*<sup>67,68</sup>. Las especies de *Candida* son levaduras ovoides y algunas de ellas son saprofitos de piel y mucosas<sup>67</sup>.

La población pediátrica está expuesta, ya que la colonización se inicia desde el primer día del nacimiento y persiste de por vida, tornándose infecciosa sólo en condiciones de inmunosupresión local o sistémica. Las principales formas de presentación son intertrigo candidiásico, miliaria candidiásica, queilitis angular o perleche y candidiasis oral o muguet<sup>2</sup>.

### Intertrigo candidiásico

Es una lesión húmeda que se inicia en los pliegues donde la fricción, el calor y la obesidad maceran la piel, permitiendo la entrada de esta levadura. Se encuentra principalmente en las regiones axilar, inguinal, submamaria e interglútea. El cuadro inicia con vesículas pequeñas sobre una base eritematosa, que posteriormente confluyen formando una placa de color rojo, con bordes descamativos y lesiones satélite<sup>2,68</sup>. En recién nacidos y lactantes, esta forma se presenta en el área del pañal, por colonización proveniente del sistema gastrointestinal<sup>67</sup>.

### Miliaria candidiásica

Resulta de la colonización de lesiones de miliaria; son vesículo-pústulas descamativas y pruriginosas, principalmente en la espalda<sup>69</sup>.

### Candidiasis oral o muguet

Consiste en lesiones ubicadas en la cavidad oral, que se inician como máculas eritematosas y posteriormente adquieren una superficie untuosa blanquecina de aspecto cremoso que, al intentar removerla, deja una mucosa hiperémica<sup>2</sup>.

### Queilitis angular o perleche

Se presentan fisuras, maceración y eritema en los ángulos de la boca<sup>70</sup>.

## Candidiasis crónica mucocutánea

La candidiasis crónica mucocutánea comprende un grupo de alteraciones heterogéneas caracterizadas por infecciones persistentes no invasivas y en raras ocasiones sistémicas<sup>67</sup>, afectando uñas, piel y membranas mucosas, por diferentes especies de *Candida*<sup>71</sup>. Esta entidad es causada por una inmunodeficiencia primaria, por lo que se manifiesta desde temprana edad y su patogénesis implica una respuesta inmunitaria inefectiva por

defectos en varios de los procesos, en particular en las células T ayudadoras (*T helper*) de tipo Th17, que son las principalmente implicadas en la defensa del huésped contra estas levaduras<sup>71</sup>. Se han reportado mutaciones genéticas en proteínas cruciales para crear una defensa inmunitaria efectiva, particularmente en el transductor de señal y activador de transcripción 1 (STAT1)<sup>71</sup>.

Esta entidad se encuentra también asociada a trastornos endocrinos, como hipotiroidismo, enfermedad de Addison, diabetes mellitus, hipogonadismo y hepatitis autoinmunitaria<sup>67,72</sup>.

Entidad	Pitiriasis versicolor	Piedra blanca	Tiña negra
Etiología	<i>Malassezia (M. furfur, symphodialis, globosa)</i> <sup>75,76</sup>	<i>Trichosporon (T. inkin, ovoide)</i> <sup>76</sup>	<i>Hortaea werneckii</i>
Frecuencia	20 %	Rara	Rara
Edad más frecuente	14 a 18 años	2 a 6 años <sup>77-79</sup>	2 a 18 años
Factores predisponentes	Genética, humedad local, pubertad y adolescencia, uso de esteroides, estados carenciales, calor <sup>2,75,80</sup>	Climas cálidos, recoger el pelo húmedo, uso de aceites vegetales <sup>77</sup>	Zonas costeras e hipersalinas, hiperhidrosis, trauma superficial, contacto con pasto <sup>81</sup>
Clínica	Placas hipopigmentadas o hiperpigmentadas en áreas seboreicas (tronco, brazos, cuello, cara) <sup>80</sup> Prurito ocasional	Nódulos blanco-amarillos, 1 a 2 mm, firmemente adheridos, suaves (cuero cabelludo, axilas, pubis). Sin invasión endothrix. Debilita y fractura el pelo. Asintomáticos <sup>77,79</sup>	Mácula o parche, unilateral, café oscuro a negro, bordes irregulares circunscritos, mínima descamación. Generalmente asintomáticos (palmas, plantas, raro en brazos, piernas y cuello) <sup>76</sup>
Diagnóstico diferencial	Pitiriasis alba, pitiriasis rosada, pigmentación posinflamatoria, vitiligo, tiña del cuerpo, eritrasma <sup>76</sup>	Pediculosis, moniletrix, tricoptilosis, tricorrexis nudosa	Melanoma lentiginoso acral incipiente, pigmentación posinflamatoria, nevus de unión <sup>82</sup>
Diagnóstico	Clínico (rascado, luz de Wood) y por laboratorio. KOH: imagen en espagueti con albóndigas <sup>80</sup>	Por laboratorio. KOH: nódulos que rodean el pelo, filamentos tabicados 2 a 4 micras entre las células de la cutícula y artroconidias ovaladas o redondas. Cultivo: colonias blancas, lisas, crecimiento 10 a 12 días, aspecto cerebriforme posteriormente	Por clínica y laboratorio. Dermatoscopia: mácula sin red de pigmento café o negro; examen directo con KOH: hifas septadas pigmentadas con células levaduriformes agrupadas; cultivo: colonias cremosas de color oscuro <sup>76</sup>
Tratamiento	Tópico: sulfuro de selenio, ketoconazol, piritionato de cinc, ácido salicílico, azoles en champú o jabón. Terbinafina al 1 % (dos semanas). En casos extensos o resistentes, ketoconazol sistémico, 200 mg/día por dos semanas; otros: fluconazol y itraconazol	Corte de pelo. Antifúngicos tópicos. Queratolíticos (ácido salicílico). Sistémico solo en infecciones extensas o que no mejoren con tratamiento tópico (terbinafina, itraconazol, fluconazol) <sup>83</sup>	Controlar condiciones de base. Queratolíticos (ácido salicílico al 3 %, úrea, solución de Whitfield) <sup>81</sup> . Antifúngicos tópicos. Lesiones persistentes: itraconazol oral 100 mg/día <sup>76,81</sup>
Pronóstico	Crónica y recurrente	Recurrente	Recurrente

TABLA 1. Otras entidades frecuentes en la infancia.

## Diagnóstico

En el examen directo con KOH, negro de clorazol, calcoflúor o coloración de Gram, se observan blastocnoidias ovaladas de pared sencilla y con formación de pseudomicelios.

En el cultivo se observa crecimiento de colonias blancas o amarillas cremosas, con crecimiento en 48 a 72 horas a 37 °C. Se requieren pruebas bioquímicas y estudios morfológicos, como medios de cultivo cromógenos, para identificar cada especie<sup>22</sup>.

## Diagnóstico diferencial

Para el intertrigo candidiásico deben tenerse en cuenta el eritrasma, la psoriasis inversa y la dermatitis seborreica; en el *muguet* debe considerarse en general cualquier tipo de estomatitis<sup>2</sup>, y para el perleche se deben tener en cuenta los subtipos de queilitis.

## Tratamiento

El principal abordaje en el tratamiento de la candidiasis es el control de la enfermedad de base, ya que este es el principal factor implicado en el desarrollo de la infección. Se debe controlar la humedad, el calor, la fricción y las enfermedades que predisponen a esta entidad<sup>67</sup>. Para la candidiasis cutánea los antifúngicos tópicos son los más usados, principalmente los imidazoles y alilaminas, en intervalos cada 12 horas y hasta 15 días después de la resolución clínica; en caso de persistencia de las lesiones, se debe considerar el tratamiento sistémico<sup>73</sup>. En cuanto a la candidiasis oral, el tratamiento más usado es la nistatina en suspensión, que se suministra en forma de enjuagues cada seis a ocho horas por una a dos semanas, ya que tienen un buen cubrimiento frente a *Candida* y no tienen absorción gastrointestinal<sup>70</sup>.

Además de las entidades anteriormente mencionadas, deben tenerse en cuenta otras micosis superficiales presentes en la infancia, que, aunque no son tan frecuentes, pueden encontrarse en las consultas dermatológicas (**TABLA 1**).

## Conclusión

Las micosis en la infancia, aunque no son las entidades más comunes, tienen una frecuencia considerable y una morbilidad importante, por lo cual se deben tener presentes a la hora de evaluar al niño con síntomas. Esto es así, principalmente, en las infecciones por dermatofitos, ya que son las más importantes en dicho grupo etario, pero sin dejar atrás las demás micosis que en ocasiones, por su baja frecuencia, pueden pasar inad-

vertidas y llevar a fallas en el tratamiento y resultados desfavorables para el paciente.

## Referencias

- Ruiz A, Ciroco A. Micosis cutáneas en la Infancia : estudio retrospectivo desde 1990 hasta el 2001 en la consulta de micología del Servicio de Dermatología del Hospital Universitario de Caracas. *Dermatol Venez.* 2004;42(1):30-4.
- Rojo J, González C. Micosis cutáneas en los niños. *Pediatr Integr.* 2004;8(4):271-8.
- Sellami A, Sellami H, Makni F, Mezghani S, Cheikh-Rouhou F, Marrekchi S, et al. Childhood dermatomycoses study in Sfax Hospital, Tunisia. *Mycoses.* 2008 Sep;51(5):451-4.
- Fernandes NC, Akiti T, Barreiros MG. Dermatophytoses in children: study of 137 cases. *Rev. Inst. Med. trop. S. Paulo.* 2001;43(2):83-5.
- Seidl HP, Ring J, Abeck D. Pediatric Tinea Capitis: recognition and management. *Am J Clin Dermatol.* 2005;6(4):203-13.
- Rebollo N, López-Barcenas AP, Arenas R. Tiña de la cabeza. *Actas Dermosifiliogr.* 2008 Mar;99(2):91-100.
- Emele FE, Oyeka C a. Tinea capitis among primary school children in Anambra state of Nigeria. *Mycoses.* 2008 Nov;51(6):536-41.
- Aly R. Ecology, epidemiology and diagnosis of tinea capitis. *Pediatr. Infect. Dis. J.* 1999 Feb;18(2):180-5.
- Fuller LC, Child FC, Higgins EM. Tinea capitis in south-east London: an outbreak of *Trichophyton tonsurans* infection. *Br. J. Dermatol.* 1997 Jan;136(1):139.
- Del Boz J, Crespo V, Rivas-Ruiz F, de Troya M. A 30-year survey of paediatric tinea capitis in southern Spain. *J. Eur. Acad. Dermatol. Venereol.* 2011 Feb;25(2):170-4.
- Ali S, Graham TAD, Forgie SED. The assessment and management of tinea capitis in children. *Pediatr. Emerg. Care.* 2007 Sep;23(9):662-5; quiz 666-8.
- Fuller LC, Child FJ, Midgley G, Higgins EM. Diagnosis and management of scalp ringworm. *BMJ.* 2003 Mar 8;326(7388):539-41.
- Ginter-Hanselmayer G, Weger W, Ilkit M, Smolle J. Epidemiology of tinea capitis in Europe: current state and changing patterns. *Mycoses.* 2007 Jan;50 Suppl 2:6-13.
- Benavides J, Villanueva J. Tiña del cuero cabelludo por *Trichophyton tonsurans*: agente emergente en Colombia. *Rev Asoc Colomb Dermatol.* 2010;18:99-101.
- Santa Maria L, Vélez H, Guzmán G. DERMATOMICOSIS ANALISIS RETROSPECTIVO DE 2.336 PACIENTES, 1976-1980 [Internet]. [cited 2014 Aug 11]. Available from: <http://www.actamedicacolombiana.com/anexo/articulos/06-1982-03.htm>
- Elewski BE. Tinea capitis: a current perspective. *J. Am. Acad. Dermatol.* 2000 Jan;42(1 Pt 1):1-20; quiz 21-4.
- Triviño-Duran L, Torres-Rodríguez JM, Martínez-Roig A, Cortina C, Belver V, Pérez-González M, et al. Prevalence of tinea capitis and tinea pedis in Barcelona school children. *Pediatr. Infect. Dis. J.* 2005 Feb;24(2):137-41.
- Marples MJ. The ecology of *Microsporum canis* bodin in New Zealand. *J Hyg.* 1956;54(3):378-87.
- Brasch J, Gottkehasch D. The effect of selected human steroid hormones upon the growth of dermatophytes with different adaptation to man. *Mycopathologia.* 1992 Nov;120(2):87-92.

20. Pereiro Miguens M, Pereiro M. Review of dermatophytoses in Galicia from 1951 to 1987, and comparison with other areas of Spain. *Mycopathologia*. 1991 Feb;113(2):65-78.
21. Gilaberte Y, Rezusta A, Gil J, Sáenz-Santamaría MC, Coscojuela C, Navarro M, et al. Tinea capitis in infants in their first year of life. *Br. J. Dermatol*. 2004 Oct;151(4):886-90.
22. Bonifaz A. *Micología Médica Básica*. 4th ed. México, DF: Mc Graw-Hill; 2013. p. 100-32.
23. Chanussot C, Arenas R. querion de celso por *M gypseum* en niño de 5 años.pdf. *Dermatol Venez*. 2010;48(3):99-101.
24. Schwartz RA, Janniger CK. Tinea capitis. *Cutis*. 1995 Jan;55(1):29-33.
25. Gupta AK, Katz HI, Shear NH. Drug interactions with itraconazole, fluconazole, and terbinafine and their management. *J. Am. Acad. Dermatol*. 1999 Aug;41(2 Pt 1):237-49.
26. Bojórquez MA, Arenas R, Molina de Soschin D V-ME. Granuloma tricofítico y querión de Celso: Datos clínicos e histológicos de nueve casos. *Dermatología Rev Mex*. 2002;46:15-22.
27. Honig PJ, Caputo GL, Leyden JJ, McGinley K, Selbst SM, McGravey AR. Microbiology of kerions. *J. Pediatr*. 1993 Sep;123(3):422-4.
28. Babel DE, Baughman SA. Evaluation of the adult carrier state in juvenile tinea capitis caused by *Trichophyton tonsurans*. *J. Am. Acad. Dermatol*. 1989 Dec;21(6):1209-12.
29. Hebert AA. Tinea capitis. Current concepts. *Arch. Dermatol*. 1988 Oct;124(10):1554-7.
30. Viguié-Vallanet C, Serre M, Masliah L, Tourte-Schaefer C. [Epidemic of *Trichophyton tonsurans* tinea capitis in a nursery school in the Southern suburbs of Paris]. *Ann. Dermatol. Venereol*. 2005 May;132(5):432-8.
31. Sharma V, Hall JC, Knapp JF, Sarai S, Galloway D, Babel DE. Scalp colonization by *Trichophyton tonsurans* in an urban pediatric clinic. Asymptomatic carrier state. *Arch. Dermatol*. 1988 Oct;124(10):1511-3.
32. Kefalidou S, Odia S, Gruseck E, Schmidt T, Ring J, Abeck D. Wood's light in *Microsporum canis* positive patients. *Mycoses*. 1997 Dec;40(11-12):461-3.
33. Elewski BE. Cutaneous mycoses in children. *Br. J. Dermatol*. 1996 Jun;134 Suppl:7-11: discussion 37-8.
34. Higgins EM, Fuller LC, Smith CH. Guidelines for the management of tinea capitis. *British Association of Dermatologists*. *Br. J. Dermatol*. 2000 Jul;143(1):53-8.
35. Arenas R, Toussaint S, Isa-Isa R. Kerion and dermatophytic granuloma. Mycological and histopathological findings in 19 children with inflammatory tinea capitis of the scalp. *Int. J. Dermatol*. 2006 Mar;45(3):215-9.
36. Sperling LC. Inflammatory tinea capitis (kerion) mimicking dissecting cellulitis. Occurrence in two adolescents. *Int J Dermatol*. 1991 Mar;30(3):190-2.
37. Hussain I, Muzaffar F, Rashid T, Ahmad TJ, Jahangir M, Haroon TS. A randomized, comparative trial of treatment of kerion celsi with griseofulvin plus oral prednisolone vs. griseofulvin alone. *Med. Mycol*. 1999 Apr;37(2):97-9.
38. Allen HB, Honig PJ, Leyden JJ, McGinley KJ. Selenium sulfide: adjunctive therapy for tinea capitis. *Pediatrics*. 1982 Jan;69(1):81-3.
39. Neil G, Hanslo D, Buccimazza S, Kibel M. Control of the carrier state of scalp dermatophytes. *Pediatr. Infect. Dis. J*. 1990 Jan;9(1):57-8.
40. González U, Seaton T, Bergus G, Jacobson J, Martínez-Monzón C. Systemic antifungal therapy for tinea capitis in children. *Cochrane database Syst. Rev*. 2007 Jan;(4):CD004685.
41. Moossavi M, Bagheri B, Scher RK. Systemic antifungal therapy. *Dermatol. Clin*. 2001 Jan;19(1):35-52.
42. Krafchik B, Pelletier J. An open study of tinea capitis in 50 children treated with a 2-week course of oral terbinafine. *J Am Acad Dermatol*. 1999 Jul;41(1):60-3.
43. Koumantaki E, Kakourou T, Rallis E, Riga P, Georgalla S. Doubled dose of oral terbinafine is required for *Microsporum canis* tinea capitis. *Pediatr. Dermatol*. 2001;18(4):339-42.
44. Nejjam F, Zagula M, Cabiác MD, Guessous N, Humbert H, Lakhdar H. Pilot study of terbinafine in children suffering from tinea capitis: evaluation of efficacy, safety and pharmacokinetics. *Br. J. Dermatol*. 1995 Jan;132(1):98-105.
45. Jones TC. Overview of the use of terbinafine (Lamisil) in children. *Br. J. Dermatol*. 1995 May;132(5):683-9.
46. Conjeevaram G, Vongthavaravat V, Sumner R, Koff RS. Terbinafine-induced hepatitis and pancytopenia. *Dig. Dis. Sci*. 2001 Aug;46(8):1714-6.
47. Abdel-Rahman SM, Powell DA, Nahata MC. Efficacy of itraconazole in children with *Trichophyton tonsurans* tinea capitis. *J. Am. Acad. Dermatol*. 1998 Mar;38(3):443-6.
48. Haria M, Bryson HM, Goa KL. Itraconazole. A reappraisal of its pharmacological properties and therapeutic use in the management of superficial fungal infections. *Drugs*. 1996 Apr;51(4):585-620.
49. Niewerth M, Korting HC. The use of systemic antimycotics in dermatotherapy. *Eur. J. Dermatol*. 2000 Mar;10(2):155-60.
50. Kawakami Y, Oyama N, Sakai E, Nishiyama K, Suzutani T, Yamamoto T. Childhood Tinea incognita caused by *Trichophyton mentagrophytes* Var. *Interdigitale* mimicking pustular psoriasis. *Pediatr. Dermatol*. 2011;28(6):738-40.
51. Sigurgeirsson B, Kristinsson KG, Jonasson PS. Onychomycosis in Icelandic children. *J EADV*. 2006 Aug;20(7):796-9.
52. Vásquez del Mercado E, Arenas R. Onicomycosis en niños. Estudio retrospectivo de 233 casos mexicanos. *Gac Méd Méx*. 2008;144(1):7-10.
53. Gupta AK, Skinner AR, Baran R. Onychomycosis in children: an overview. *J. Drugs Dermatol*. 2003 Jan;2(1):31-4.
54. Lange M, Nowicki R, Bara ska-Rybak W, Bykowska B. Dermato-phytosis in children and adolescents in Gdansk, Poland. *Mycoses*. 2004 Aug;47(7):326-9.
55. Romano C, Papini M, Ghilardi A, Gianni C. Onychomycosis in children: a survey of 46 cases. *Mycoses*. 2005 Nov;48(6):430-7.
56. Gupta AK, Skinner AR. Onychomycosis in children: a brief overview with treatment strategies. *Pediatr. Dermatol*. 2004;21(1):74-9.
57. Arenas R. [Onychomycosis. Clinico-epidemiological mycological and therapeutic aspects]. *Gac. Med. Mex*. 1990;126(2):84-9; discussion 90-1.
58. Ginter-Hanselmayer G, Weger W, Smolle J. Onychomycosis: a new emerging infectious disease in childhood population and adolescents. Report on treatment experience with terbinafine and itraconazole in 36 patients. *J EADV*. 2008 Apr;22(4):470-5.
59. Becerril-Chihu G, Bazán-Mora E, López-Martínez R, Sosa-de-Martínez C, Ruiz-Maldonado R. How often are dermatophytes present in apparently normal versus scaly feet of children? *Pediatr. Dermatol*. 1999;16(2):87-9.
60. Villanueva J, Arenas R. Candidiasis mucocutánea. Una revisión. *Rev Méx Micol*. 2007;25:91-104.
61. Gupta AK, Tu LQ. Onychomycosis therapies: strategies to improve efficacy. *Dermatol. Clin*. 2006 Jul;24(3):381-6.



62. Alam M, Scher RK. Current topics in nail surgery. *J. Cutan. Med. Surg.* 1999 Oct;3(6):324-35.
63. Bonifaz A, Ibarra G. Onychomycosis in children: treatment with bifonazole-urea. *Pediatr. Dermatol.* 2000;17(4):310-4.
64. Tosti A, Piraccini BM, Iorizzo M. Management of onychomycosis in children. *Dermatol. Clin.* 2003 Jul;21(3):507-9, vii.
65. Gupta AK, Cooper EA, Ginter G. Efficacy and safety of itraconazole use in children. *Dermatol. Clin.* 2003 Jul;21(3):521-35.
66. Baran R, Hay RJ, Garduno JI. Review of antifungal therapy, part II: treatment rationale, including specific patient populations. *J. Dermatolog. Treat.* 2008 Jan;19(3):168-75.
67. Palacios CP, Gómez LM, Cardona N. Candidiasis mucocutánea : espectro clínico. *Rev Asoc Colomb Dermatol.* 2011;19:239-44.
68. López-Martínez R. Candidosis, a new challenge. *Clin. Dermatol.* 2010 Mar 4;28(2):178-84.
69. Sullivan DJ, Westerneng TJ, Haynes KA, Bennett DE, Coleman DC. *Candida dubliniensis* sp. nov.: phenotypic and molecular characterization of a novel species associated with oral candidosis in HIV-infected individuals. *Microbiology.* 1995;141:1507-21.
70. Farah C, Ashman R, Challacombe S. Oral candidosis. *Clin. Dermatol.* 2000;18(5):553-62.
71. Rushood M, McCusker C, Mazer B, Alizadehfar R, Grimbacher B, Depner M. Autosomal Dominant Cases of Chronic Mucocutaneous Candidiasis Segregates with Mutations of Signal Transducer and Activator of Transcription 1, But Not of Toll-Like Receptor 3. *J Pediatr.* 2013;163:277-9.
72. Lilic D, Gravenor I, Robson N, Lammas DA, Drysdale P, Calvert JE, et al. Deregulated Production of Protective Cytokines in Response to *Candida albicans* Infection in Patients with Chronic Mucocutaneous Candidiasis. *Infect. Immun.* 2003;71(10):5690-9.
73. Chen SCA, Sorrell TC. Antifungal agents. *Med. J. Aust.* 2007 Oct 1;187(7):404-9.
74. Park HJ, Lee YW, Choe YB, Ahn KJ. Skin Characteristics in Patients with Pityriasis Versicolor Using Non-Invasive Method, MPA5. *Ann. Dermatol.* 2012 Nov;24(4):444-52.
75. Bonifaz A, Gómez-Daza F, Paredes V, Ponce RM. Tinea versicolor, tinea nigra, white piedra, and black piedra. *Clin. Dermatol. Elsevier Inc.*; 2010 Mar 4;28(2):140-5.
76. Ríos X, Rojas R, Hincapié ML. Ocho casos de piedra blanca en población pediátrica. *Rev Asoc Colomb Dermatol.* 2012;20(2):175-80.
77. Roshan AS, Janaki C, Parveen B. White piedra in a mother and daughter. *Int. J. Trichology.* 2009 Jul;1(2):140-1.
78. Muñoz VF, Díaz EE, González JL, Trejo JR. Piedra blanca en una paciente pediátrica: reporte de un caso. *Rev Iberoam Micol.* 2009;26(4):252-4.
79. Padilla M del C. Pityriasis versicolor. *Dermatología Rev Mex.* 2005;49:157-67.
80. Bonifaz A, Badali H, de Hoog GS, Cruz M, Araiza J, Cruz M a, et al. Tinea nigra by *Hortaea werneckii*, a report of 22 cases from Mexico. *Stud. Mycol.* 2008 Jan;61:77-82.
81. Tilak R, Sinigh S, Prakash P, Singh D, Gulati A. A case report for tinea nigra in north India. *Indian J Dermatol Venereol Leprol.* 2009;75(5):538-9.
82. Khandpur S, Reddy BS. Itraconazole therapy for white piedra affecting scalp hair. *J. Am. Acad. Dermatol.* 2002 Sep;47(3):415-8.

# Enfermedad de Paget extramamaria de la ingle tratada con imiquimod tópico al 5 %

*Extramammary Paget's disease of the groin treated with topical imiquimod 5% cream*

**Camilo Andrés Morales<sup>1</sup>, Astrid Lorena Ruiz<sup>2</sup>**

1. Médico dermatólogo, Oficina de Docencia e Investigación, Centro Dermatológico Federico Lleras Acosta, E.S.E., Bogotá, D.C., Colombia
2. Médica, residente de tercer año de Dermatología, Fundación Universitaria Sanitas, Bogotá, D.C., Colombia; Centro Dermatológico Federico Lleras Acosta, E.S.E., Bogotá, D.C., Colombia

## Resumen

La enfermedad de Paget es un adenocarcinoma intraepitelial que aparece en el complejo areola-pezones, en su forma extramamaria, en zonas anatómicas ricas en glándulas sudoríparas apocrinas. La localización exclusiva en la región inguinal, sin compromiso de otras zonas, es infrecuente y de difícil diagnóstico clínico.

Se presenta el caso de un hombre de 72 años con una lesión localizada en la ingle derecha, de tiempo de evolución incierto, con antecedentes de enfermedad de Chagas, hipertensión arterial, dos accidentes cerebrovasculares y anticoagulación con warfarina, en quien se confirmó el diagnóstico de enfermedad de Paget extramamaria. Se descartó la presencia de neoplasia extracutánea y se trató con imiquimod tópico al 5 % durante 24 semanas, con mejoría y sin recurrencia de la lesión después de dos años de seguimiento.

La enfermedad de Paget extramamaria es una enfermedad poco conocida, con manifestaciones clínicas que se pueden confundir fácilmente con otras dermatosis, lo cual retarda su diagnóstico y tratamiento oportunos. El imiquimod tópico es una alternativa segura y efectiva en pacientes con lesiones localizadas, cuando el tratamiento quirúrgico es rechazado o está contraindicado.

**PALABRAS CLAVE:** enfermedad de Paget extramamaria, ingle, imiquimod.

## Correspondencia:

Camilo Andrés Morales

## Email:

camiderm@yahoo.com

*Recibido: 3 de marzo de 2014.*

*Aceptado: 15 de julio de 2014.*

**No se reportan conflictos de interés.**

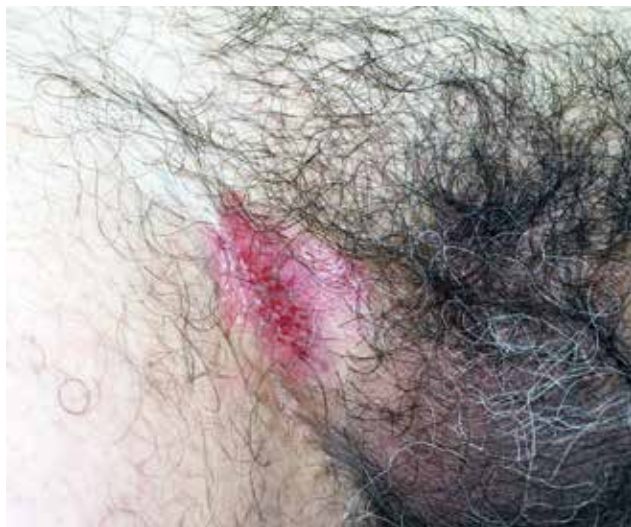## Introducción

La enfermedad de Paget es un adenocarcinoma intraepitelial poco común que se presenta en el complejo areola-pezones y, en su forma extramamaria, en la región anogenital y otras zonas anatómicas ricas en glándulas sudoríparas apocrinas<sup>1,2</sup>. La localización en la ingle no es frecuente y cuando ocurre generalmente se acompaña de compromiso de los genitales externos, sin asociación con neoplasias extracutáneas<sup>3-6</sup>.

La enfermedad es más común en mujeres caucásicas entre los 50 y los 80 años de edad; sin embargo, también se ha informado una elevada incidencia en hombres asiáticos<sup>6,7</sup>.

Las manifestaciones clínicas varían según su localización y cuando ocurre en la ingle se puede confundir con otras dermatosis que afectan los pliegues, lo cual retarda el diagnóstico hasta que se toma una biopsia de piel<sup>8</sup>. La histopatología generalmente confirma el diagnóstico, y la inmunohistoquímica permite diferenciar la enfermedad de otros tumores en los que se observa el patrón pagetoide y sirve para orientar la clasificación de la enfermedad como primaria o secundaria, lo cual es importante para el enfoque, el pronóstico y el tratamiento<sup>1,9,10</sup>.

El tratamiento de elección es la resección quirúrgica, aunque se han informado tasas de recurrencia significativas aun con márgenes amplios y con cirugía micrográ-



**FIGURA 1.** Placa eritemato-violácea húmeda, fisurada y con erosiones en la ingle derecha.

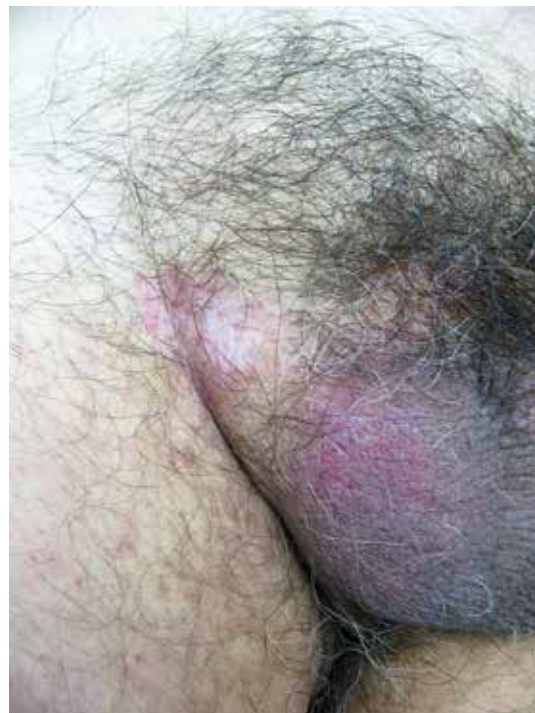fica de Mohs<sup>6,11</sup>. También se han descrito diferentes tratamientos no quirúrgicos, solos o en combinación con la cirugía, con resultados variables<sup>9,12-14</sup>. Durante los últimos 10 años, el tratamiento con imiquimod tópico<sup>14-18</sup>, como monoterapia o en combinación con 5-fluoruracilo y ácido retinoico, se ha utilizado como alternativa de tratamiento segura y efectiva en casos como el que aquí se presenta.

## Caso clínico

Se trata de un hombre de 72 años de edad, con prurito y eritema recurrente en las axilas y en la región inguinal derecha, de tiempo de evolución incierto. Como antecedentes de importancia refería hipertensión arterial, reemplazo de la válvula aórtica y afasia como secuela de dos accidentes cerebrovasculares, en tratamiento con metoprolol, enalapril, atorvastatina, fenobarbital, amlodipino y warfarina.

En el examen físico se encontró en la axila derecha leve eritema y descamación, y en la región inguinal derecha, una placa eritemato-violácea de 3 x 3,5 cm, de bordes irregulares, húmeda, fisurada y con erosiones (**FIGURA 1**). No había adenopatías.

Con una impresión diagnóstica de pénfigo familiar benigno, se inició tratamiento tópico con desonida y clioquinol, con mejoría de las lesiones axilares y persistencia de la placa en la región inguinal. Se cambió el tratamiento a 300 mg/día de limeciclina por vía oral durante un mes, crema humectante y dipropionato de betametasona en crema, con persistencia de la lesión,

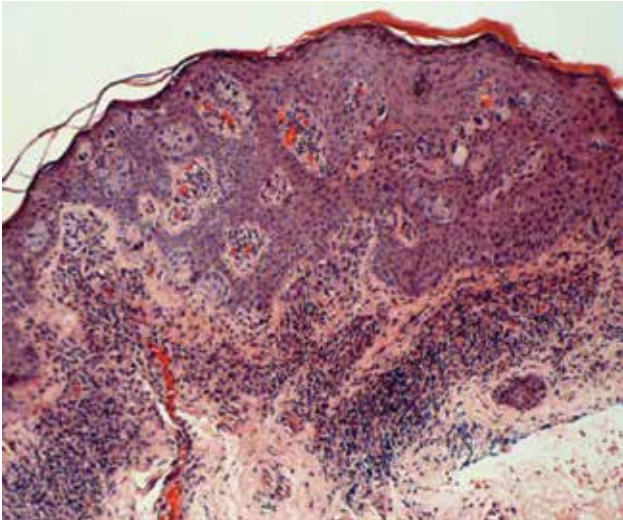


**FIGURA 2.** Hipopigmentación y eritema residual después de 24 semanas de tratamiento con imiquimod al 5 %.

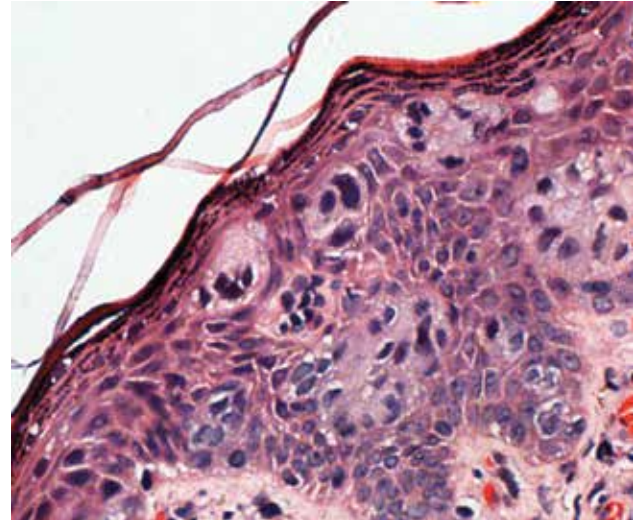
por lo cual se tomó una biopsia de piel que informó proliferación intradérmica de células grandes con halos claros, que se disponían en nidos o individualmente hasta las capas epidérmicas altas, dermis con moderados infiltrados linfocitarios perivasculares que en algunos campos tocaban la epidermis, sin presencia de células tumorales en la dermis (**FIGURAS 3 Y 4**).

La inmunohistoquímica fue positiva para CK 7, antígeno carcinoembrionario y MUC-1, y negativa para CK 20 (**FIGURA 5**). Se confirmó el diagnóstico de enfermedad de Paget extramamaria, se hicieron estudios de extensión por parte de Urología y Gastroenterología, incluyendo uroanálisis, ecografía renal, tomografía computadorizada (TC) de abdomen, hemograma, pruebas de función renal y hepática, tiempo de protrombina, antígeno carcinoembrionario y antígeno prostático específico, los cuales fueron normales y se descartó una neoplasia visceral.

El paciente y sus familiares rechazaron el tratamiento quirúrgico debido a las enfermedades concomitantes y los riesgos del procedimiento; por lo tanto, se inició tratamiento con imiquimod en crema al 5 %, tres veces por semana durante 24 semanas, con desaparición del prurito y cicatrización de la lesión, sin recurrencia después de dos años de seguimiento clínico (**FIGURA 2**).



**FIGURA 3.** Nidos de células de Paget distribuidos tanto en la epidermis profunda (patrón prototipo) como en la superficial (patrón de nidos superficiales). Hematoxilina y eosina, 40X.



**FIGURA 4.** Detalle de las células de Paget. Se observan el núcleo aumentado de tamaño, el nucléolo prominente, el citoplasma pálido y abundante con gran contenido de mucina. Hematoxilina y eosina, 10X.

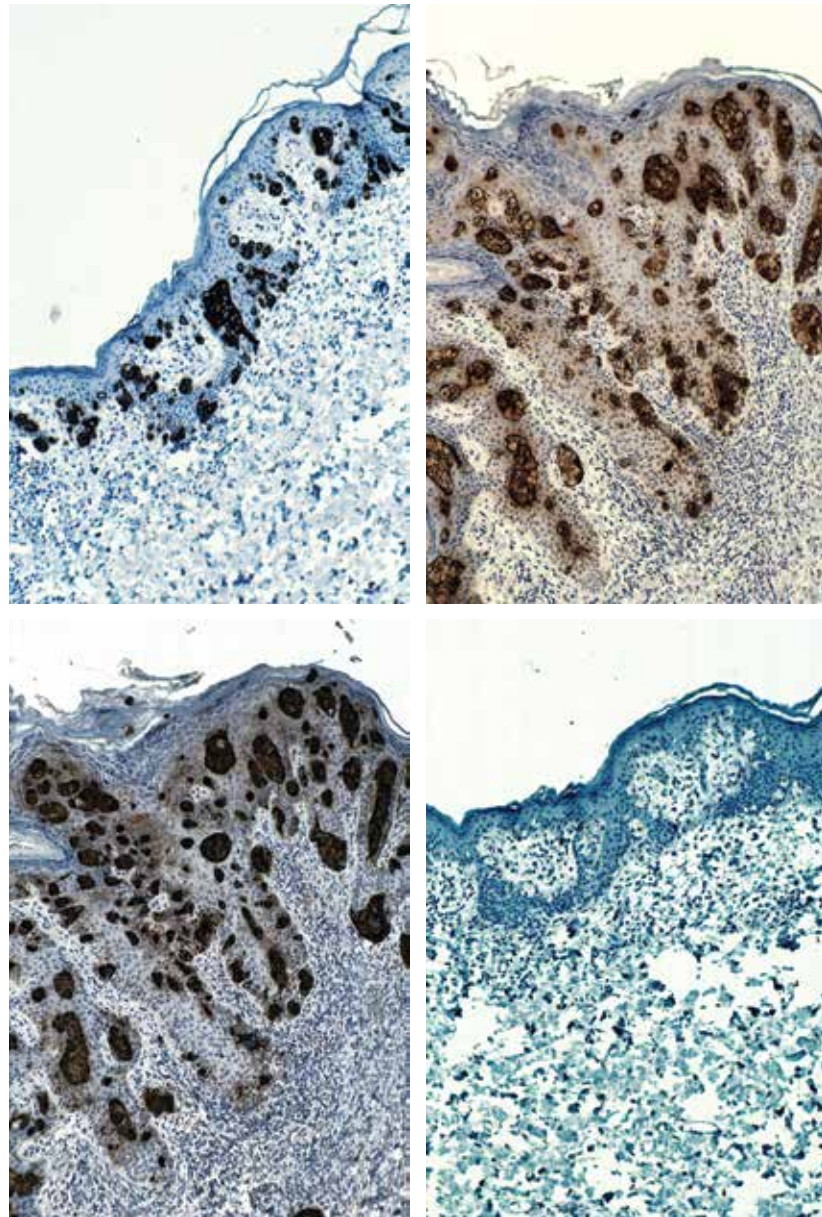
## Discusión

La enfermedad de Paget extramamaria es un adenocarcinoma intraepitelial con diferenciación apocrina, que generalmente ocurre en mayores de 60 años y compromete zonas anatómicas donde la densidad de las glándulas sudoríparas apocrinas es mayor, como la región anogenital, la perineal y la axilar<sup>19-21</sup>. Aunque las dos más grandes series de pacientes occidentales coinciden en que la enfermedad es más frecuente en las mujeres caucásicas<sup>1,2</sup>, cuando se localiza en forma exclusiva en la ingle, la mayoría de los afectados son hombres<sup>5</sup>. Asimismo, recientemente se ha reportado predominio de la enfermedad en los hombres de origen asiático<sup>6,7</sup>.

Contrario a lo que ocurre en la enfermedad de Paget mamaria, en la que casi siempre hay asociación con un adenocarcinoma de la mama<sup>3</sup>, la forma extramamaria puede o no acompañarse (15 a 50 %) de un adenocarcinoma de los anexos o de una neoplasia visceral adyacente a la región en donde aparece la lesión cutánea<sup>4-6</sup>. Cuando afecta la ingle, la posibilidad de neoplasia extracutánea es del 11 %, principalmente en próstata, vejiga, uréter o riñón<sup>2,7</sup>. Cuando la enfermedad de Paget extramamaria se deriva de la epidermis o de sus anexos y, por lo tanto, no existe neoplasia visceral asociada, se denomina enfermedad de Paget extramamaria primaria, y cuando se presenta invasión intraepidérmica o metástasis, a partir de una neoplasia extracutánea, se denomina enfermedad de Paget extramamaria secundaria<sup>19,23,24</sup>.

A pesar de haber sido descrita en 1889, aún existe controversia sobre su fisiopatología y el origen de las células tumorales<sup>8,16</sup>. Actualmente, se considera que la enfermedad surge como una neoplasia intraepidérmica en la mayoría de los casos, y que las células de Paget se originan a partir de las células intraepiteliales del conducto de la glándula apocrina<sup>3,8</sup> o de células pluripotenciales de la capa basal de la epidermis, que no logran diferenciarse en una estructura apocrina<sup>1,8</sup>. Otra teoría sugiere la migración de células malignas desde un sitio adyacente a la epidermis (glándula sudorípara, mucosa anorrectal o mucosa del aparato genitourinario, por ejemplo), lo cual explicaría la enfermedad de Paget extramamaria secundaria<sup>8,25</sup>. Teniendo en cuenta el sitio anatómico donde se encuentran las células tumorales, una clasificación histológica sugiere que la enfermedad de Paget extramamaria puede ser un adenocarcinoma de la epidermis con compromiso de anexos, con extensión a la dermis y riesgo de metástasis, o un adenocarcinoma que invade la piel a partir de un órgano contiguo<sup>25</sup>.

Además de su localización típica en zonas anatómicas con abundantes glándulas sudoríparas apocrinas, la enfermedad de Paget extramamaria se caracteriza por la presencia de prurito en la zona afectada. Las características clínicas de la lesión inicial pueden variar según su localización, pero generalmente es una mácula eritematosa, de lento crecimiento excéntrico, que se convierte en una placa descamativa con fisuras y erosiones superficiales<sup>3-5</sup>, con posterior aparición de úlceras y lesiones vegetantes o nodulares<sup>8</sup>.



**FIGURA 5.** Tinciones de inmunohistoquímica para la enfermedad de Paget extramamaria. (a) CK7 positivo. (b) Antígeno carcinoembrionario positivo. (c) MUC1 positivo. (d) CK20 negativo.

Marcador	EPEM	EPEM
	Primaria	Secundaria
ACE	Positivo <sup>3, 24</sup>	Negativo <sup>3, 24</sup>
GCDFP-15	Positivo <sup>3, 22</sup>	Negativo <sup>3, 22</sup>
MUC-1	Positivo <sup>8, 25</sup>	
Cam 5.2	Positivo <sup>3, 22</sup>	
CK 7	Positivo <sup>8, 21</sup>	
CK 20	Negativo <sup>8, 22</sup>	Positivo <sup>3, 18</sup>

ACE: antígeno carcinoembrionario  
 GCDFP-15: Gross Cystic Disease Fluid Protein-15  
 MUC-1: apomucina 1  
 Cam 5.2: anticuerpo monoclonal anti-citoqueratina  
 CK 7: citoqueratina 7  
 CK 20: citoqueratina 20

**TABLA 1.** Marcadores tumorales utilizados en el diagnóstico de la enfermedad de Paget extramamaria.

La dificultad para el diagnóstico clínico en el caso que se presenta, a pesar de tener los hallazgos típicos de la enfermedad, se debió al compromiso exclusivo de la ingle derecha, una localización infrecuente, con muy pocos casos informados<sup>7,9-11</sup>, la mayoría de ellos con compromiso de escroto y pene<sup>2,6,7,12</sup>. En una revisión de 197 casos reportados en la literatura en inglés, el 65 % tuvo lesiones en la vulva, el 20 % en la región perianal y solo el 14 % en el pene, el escroto o la ingle<sup>2</sup>, una cifra similar a la de las lesiones en la ingle (10,8 %) reportada en una población asiática<sup>11</sup>. También, se ha descrito compromiso simultáneo de diferentes regiones anatómicas<sup>13</sup>, localizaciones menos frecuentes como algunas mucosas, las axilas, el ombligo, los párpados y el conducto auditivo externo<sup>4,14</sup>, y en regiones que carecen de glándulas apocrinas, lo que se ha denominado enfermedad de Paget extramamaria "ectópica"<sup>15</sup>.

Teniendo en cuenta que se trata de una enfermedad poco conocida, con síntomas inespecíficos que en muchos casos se limitan solo al prurito<sup>4</sup>, las manifestaciones clínicas se pueden confundir fácilmente con las de otras dermatosis y es frecuente que el diagnóstico se difiera hasta conocer los resultados de la histopatología<sup>4,14,16,17</sup>.

Las tinciones de hematoxilina y eosina usualmente permiten hacer el diagnóstico, pero en casos dudosos, el gran contenido de mucina en las células de Paget permite su identificación por medio de las tinciones con ácido peryódico de Schiff (PAS), azul alciano, mucicarmín y hierro coloidal<sup>4,14,18</sup>. Shiomi, *et al.*, describieron siete patrones histopatológicos diferentes en la enfermedad de Paget extramamaria: glandular, de acantólisis, en nidos superficiales, en nidos altos, en botón, laminar y patrón prototipo; además, establecieron que 22 de los 38 casos estudiados tenían lesión *in situ* (sólo compromiso de la epidermis) y 16 tenían lesión invasiva (compromiso de la dermis), todos con el patrón prototipo asociado a otro de los patrones descritos, de los cuales el más frecuente fue el de acantólisis (73 %), aunque en las lesiones invasivas predominó el patrón de nidos superficiales, en comparación con los casos de enfermedad de Paget extramamaria *in situ*<sup>19</sup>.

En este caso, la histopatología mostró un patrón que corresponde al prototipo, coexistiendo con el de nidos superficiales, ya que se observa la disposición de las células de Paget en nidos e individualmente hasta las capas epidérmicas altas (**FIGURAS 3 Y 4**).

La inmunohistoquímica es importante porque permite diferenciar la enfermedad de Paget extramamaria del melanoma y la enfermedad de Bowen<sup>5</sup>. Además, sirve para orientar la clasificación hacia una enfermedad primaria o secundaria (**TABLA 1**), sospechar la presencia de una neoplasia asociada y establecer el pronós-

tico<sup>3,18,20,21</sup>. Los marcadores específicos más utilizados en el diagnóstico de esta enfermedad son el antígeno carcinoembrionario y la *Gross Cystic Disease Fluid Protein-15* (GCDFF-15), presentes en los epitelios glandulares<sup>3,5,22</sup>, la apomucina 1 (MUC-1), componente de la superficie ductal de las células del tejido glandular<sup>23</sup> y algunas citoqueratinas, como Cam 5.2, CK 7 y CK 20<sup>6,8,21,24</sup>.

La MUC-1 y las citoqueratinas son los marcadores diagnósticos más útiles. La MUC-1 y la Cam 5.2 son positivas en la mayoría de los casos<sup>3,25</sup> y no permiten diferenciar entre enfermedad de Paget extramamaria primaria y secundaria. La ausencia de expresión de CK 7 y la presencia de CK 20 en las células de Paget, indica enfermedad secundaria asociada a neoplasia extracutánea, principalmente carcinoma colorrectal o urotelial, aunque la ausencia de CK 20 no es suficiente para confirmar el diagnóstico de enfermedad primaria<sup>20</sup>. Por lo tanto, aunque inmunofenotipos diferentes a CK 7+/CK 20- son sugestivos de enfermedad de Paget extramamaria secundaria, su utilidad es limitada debido a que la CK 20 también se expresa en algunos casos de la forma primaria<sup>11,21</sup>. En la **FIGURA 5** se observan los resultados de los marcadores utilizados en el presente caso, hallazgos sugestivos de enfermedad de Paget extramamaria primaria.

Desde el punto de vista clínico, el diagnóstico diferencial incluye diferentes enfermedades infecciosas, inflamatorias y tumorales de curso crónico, que pueden causar lesiones pruriginosas en los pliegues, como las micosis superficiales (intertrigo candidiásico y *tinea cruris*), la psoriasis invertida, los eccemas, el liquen escleroso y atrófico, el liquen plano inverso, el pénfigo familiar benigno, la enfermedad de Bowen y el melanoma, entre otras.

Por otro lado, el patrón histológico característico de la infiltración epidérmica de las células de Paget, se conoce como patrón pagetoide y hace referencia a la distribución de las células, aisladas o en grupos, a través de la epidermis<sup>3</sup>. Otras enfermedades en las que se observa este patrón son el melanoma, la enfermedad de Bowen, la histiocitosis de células de Langerhans y la micosis fungoide<sup>3,5</sup>, principales diagnósticos diferenciales histológicos de la enfermedad de Paget extramamaria.

El tratamiento de elección para la enfermedad no invasiva es la resección quirúrgica con márgenes amplios<sup>4,10,18</sup>. Sin embargo, se debe tener en cuenta la elevada tasa de recurrencias (33 a 60 %)<sup>6,26</sup> debido a la dificultad para delimitar el tumor, que se puede extender entre 2 y 5 cm más allá del borde visible de la lesión<sup>4,26</sup>, y la posibilidad de secuelas estéticas y funcionales, dependiendo de la extensión y localización de la lesión<sup>4,5,10</sup>. La cirugía micrográfica de Mohs es efectiva y superior a la cirugía convencional, porque puede reducir la tasa de

recurrencias a 16 % en casos de enfermedad primaria y a 50 % cuando se trata de tumores recurrentes<sup>26</sup>.

El tratamiento no quirúrgico con radioterapia, ablación con láser de dióxido de carbono, quimioterapia sistémica, terapia fotodinámica, retinoides, bleomicina y 5-fluoruracilo tópico, también ha sido efectivo en algunos pacientes con enfermedad de Paget extramamaria no invasiva<sup>4,6,16</sup>. Durante los últimos 10 años el imiquimod en crema al 5 % como monoterapia<sup>6</sup>, o en combinación con 5-fluoruracilo y ácido retinoico<sup>17</sup>, se ha utilizado como alternativa en aquellos pacientes que rechazan o tienen contraindicada la cirugía, con mínima morbilidad asociada y buen cumplimiento del tratamiento debido a la facilidad para su autoaplicación<sup>4,6</sup>. Sin embargo, la ausencia de ensayos clínicos controlados con seguimiento a largo plazo para evaluar su efectividad y el escaso número de casos reportados hasta la fecha, limitan su utilidad. Recientemente, se ha descrito falla terapéutica en algunos casos, relacionada con lesiones extensas o con el grado de penetración y absorción del medicamento<sup>17,27</sup>.

El imiquimod es un activador del receptor *toll-like 7* (TLR7) que estimula la respuesta inmunitaria innata y adquirida por medio de la síntesis de interleucina 1, 6, 8 y 12, interferón alfa y beta, y factor de necrosis tumoral por parte de macrófagos y células dendríticas; favorece la activación policlonal de células B al aumentar la expresión de marcadores del complejo mayor de histocompatibilidad de clase II y la producción de inmunoglobulinas; también, incrementa la migración de células de Langerhans desde la piel hasta los ganglios linfáticos, mejorando así la presentación antigénica<sup>6,17,28</sup>.

La duración del tratamiento varía entre 6 y 52 semanas<sup>28</sup>, y la frecuencia de aplicación depende de la tolerabilidad y la aparición de efectos adversos<sup>6,17</sup>. En el presente caso la lesión persistió después de las primeras 16 semanas de tratamiento, por lo cual este se extendió a 24 semanas, con buena tolerancia, desaparición del prurito y cicatrización de la lesión durante este periodo, sin recurrencias después de dos años de seguimiento clínico.

## Conclusiones

El reconocer las manifestaciones clínicas y las localizaciones infrecuentes de la enfermedad de Paget extramamaria, permite su diagnóstico y tratamiento oportunos. La histopatología y la inmunohistoquímica son fundamentales para confirmar el diagnóstico y orientar la clasificación de la enfermedad, lo cual es importante para su enfoque, pronóstico y tratamiento. El imiquimod tópico es una alternativa segura y efectiva en pacientes con lesiones localizadas, cuando el tratamiento quirúrgico es rechazado o de alto riesgo.

## Referencias

1. Siesling S, Elferink MA, van Dijk JA, Pierie JP, Blokk WA. Epidemiology and treatment of extramammary Paget disease in the Netherlands. *Eur J Surg Oncol*. 2007;33:951-5.
2. Chanda JJ. Extramammary Paget's disease: Prognosis and relationship to internal malignancy. *J Am Acad Dermatol*. 1985;13:1009-114.
3. Lloyd J, Flanagan A. Mammary and extramammary Paget's disease. *J Clin Pathol*. 2000;53:742-9.
4. Rao VR, Henry DH. Extramammary Paget's disease. *Commun Oncol*. 2004;1:109-15.
5. González BM, Bort GP. La enfermedad de Paget extramamaria. *Piel*. 2006;21:332-5.
6. Zampogna JC, Flowers FP, Roth WI, Hassenein AM. Treatment of primary limited cutaneous extramammary Paget's disease with topical imiquimod monotherapy: Two case reports. *J Am Acad Dermatol*. 2002;47:S229-35.
7. Yugueros P, Keeney GL, Bite U. Paget's disease of the groin: Report of seven cases. *Plast Reconstr Surg*. 1997;100:336-9.
8. Liegl B, Leibl S, Gogg-Kamerer M, Tessaro B, Horn L, Moinfar F. Mammary and extramammary Paget's disease: An immunohistochemical study of 83 cases. *Histopathology*. 2007;50:439-47.
9. Díaz de Leon ED, Carcangiu ML, Prieto VG, McCue PA, Burchette JL, To G, *et al*. Extramammary Paget disease is characterized by the consistent lack of estrogen and progesterone receptors but frequently expresses androgen receptor. *Am J Clin Pathol*. 2000;113:572-5.
10. Dionyssopoulos A, Mandekou-Lefaki I, Vakirlis E, Manoliadis I, Nikolis A, Dionyssopoulou E. Extramammary Paget's disease: Isolated localization on the groin –wide local excision with immediate reconstruction. *Ann Surg Oncol*. 2006;13:1235-40.
11. Lee SJ, Choe YS, Jung HD, Ahn SK, Cha YC, Cho KH, *et al*. A multicenter study on extramammary Paget's disease in Korea. *Int J Dermatol*. 2011;50:508-15.
12. Hamm H, Vroom TM, Czarnetzki BM. Extramammary Paget's cells: Further evidence of sweat gland derivation. *J Am Acad Dermatol*. 1986;15:1275-81.
13. Ariza SA, Rueda X, González S, Rolon M. Enfermedad de Paget extramamaria múltiple. *Rev Asoc Col Dermatol*. 2008;16:165-7.
14. Haberman H, Goodall J, Llewellyn M. Extramammary Paget's disease. *CMA Journal*. 1978;118:161-2.
15. Sawada Y, Bito T, Kabashima R, Yoshiki R, Hino R, Nakamura M, *et al*. Ectopic extramammary Paget's disease: Case report and literature review. *Acta Derm Venereol*. 2010;90:502-5.
16. Tanaka VDA, Sanches JA, Torezan L, Niwa AB, Festa Neto C. Mammary and extramammary Paget's disease: A study of 14 cases and the associated therapeutic difficulties. *Clinics*. 2009;64:599-606.
17. Ye J, Rhew DC, Yip F, Edelstein L. Extramammary Paget's disease resistant to surgery and imiquimod monotherapy but responsive to imiquimod combination topical chemotherapy with 5-fluorouracil and retinoic acid: A case report. *Cutis*. 2006;77:245-50.
18. Lam C, Funaro D. Extramammary Paget's disease: Summary of current knowledge. *Dermatol Clin*. 2010;28:807-26.
19. Shiomi T, Yoshida Y, Shomori K, Yamamoto O, Ito H. Extramammary Paget's disease: Evaluation of the histopathological patterns of Paget cell proliferation in the epidermis. *J Dermatol*. 2011;38:1054-7.

20. Ohnishi T, Watanabe S. The use of cytokeratins 7 and 20 in the diagnosis of primary and secondary extramammary Paget's disease. *Br J Dermatol.* 2001;142:243-7.
  21. Perrotto J, Abbott JJ, Ceilley RI, Ahmed I. The role of immunohistochemistry in discriminating primary from secondary extramammary Paget disease. *Am J Dermatopathol.* 2010;32:137-43.
  22. Kohler S, Smoller BR. Gross cystic disease fluid protein-15 reactivity in extramammary Paget's disease with and without associated internal malignancy. *Am J Dermatopathol.* 1996;18:118-23.
  23. Kondo Y, Kashima K, Daa T, Fujiwara S, Nakayama I, Yokoyama S. The ectopic expression of gastric mucin in extramammary and mammary Paget's disease. *A J Surg Pathol.* 2002;26:617-23.
  24. Helm KF, Goellner JR, Peters MS. Immunohistochemical stains in extramammary Paget's disease. *Am J Dermatopathol.* 1992;14:402-7.
  25. Kuan S, Montag AG, Hart J, Krausz T, Recant W. Differential expression of mucin genes in mammary and extramammary Paget's disease. *Am J Surg Pathol.* 2001;25:1469-77.
  26. Hendi A, Broadland DG, Zitelli JA. Extramammary Paget's disease: Surgical treatment with Mohs micrographic surgery. *J Am Acad Dermatol.* 2004;51:767-73.
  27. Green JS, Burkemper NM, Fosko SW. Failure of extensive extramammary Paget disease of the inguinal area to clear with imiquimod cream, 5%: Possible progression to invasive disease during therapy. *Arch Dermatol.* 2011;147:704-8.
  28. Luyten A, Sörgel P, Clad A, Giesecking F, Maass-Poppenhusen K, Lellé RJ, *et al.* Treatment of extramammary Paget disease of the vulva with imiquimod: A retrospective, multicenter study by the German Colposcopy Network. *J Am Acad Dermatol.* 2014;70:644-50.
- 
-



# Extramammary Paget's disease of the groin treated with topical imiquimod 5% cream

*Enfermedad de Paget extramamaria de la ingle tratada con imiquimod tóxico al 5 %*

**Camilo Andrés Morales<sup>1</sup>, Astrid Lorena Ruiz<sup>2</sup>**

1. Teaching and Research Office, Dermatology Centre Federico Lleras Acosta (National Institute of Dermatology of Colombia). Bogotá D.C., Colombia
2. Clinical Residency Program, Sanitas University Foundation. Bogotá D.C., Colombia. Dermatology Centre Federico Lleras Acosta (National Institute of Dermatology of Colombia). Bogotá D.C., Colombia

## Abstract

Paget's disease is an intraepithelial adenocarcinoma, which appears on the nipple-areola complex or, in its extramammary form, on anatomical regions rich in apocrine glands. The exclusive location in the groin area, without compromising other sites, is rare and difficult to diagnose clinically.

We present a case of a 72-year-old man with a localized lesion on his right groin of unknown evolution time, a history of Chagas' disease, high blood pressure, two cerebrovascular accidents and anticoagulation with warfarin, with a confirmed diagnosis of extramammary Paget's disease. We ruled out the presence of extracutaneous neoplasm and he was treated with imiquimod 5% cream during 24 weeks, showing improvement and without recurrences of the lesion after a 2-year follow-up period.

The isolated localization of Paget's disease in the groin is extremely rare, having clinical manifestations that can be easily confused with other dermatoses, which delays diagnosis and treatment. Topical imiquimod is a safe and effective alternative when surgery is contraindicated or refused by the patient.

**KEYWORDS:** Extramammary Paget's disease, groin, imiquimod.

### Correspondence:

Camilo Andrés Morales

### Email:

camiderm@yahoo.com

*Submitted for publication:*  
3 de marzo de 2014.

*Accepted for publication:*  
15 de julio de 2014.

**The authors declare no existing conflict of interest.**

## Introduction

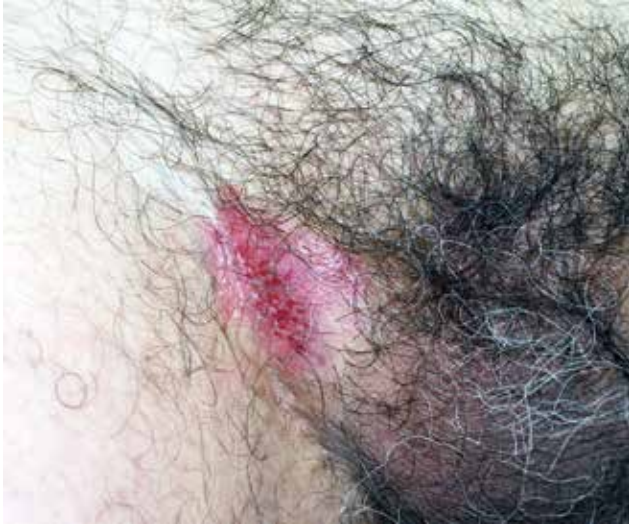Paget's disease is an uncommon intraepithelial adenocarcinoma, which appears on the nipple-areola complex or, in its extramammary form, in the anal-genital region and other anatomical regions rich in apocrine glands<sup>1, 2</sup>. Isolated localization in the groin area is rare and usually occurs accompanied by compromise of the external genitalia, without associated extracutaneous neoplasms<sup>3-6</sup>.

The disease is more frequent in Caucasian women, 50 to 80 years old; however, there is also a high incidence in Asian men<sup>6-7</sup>.

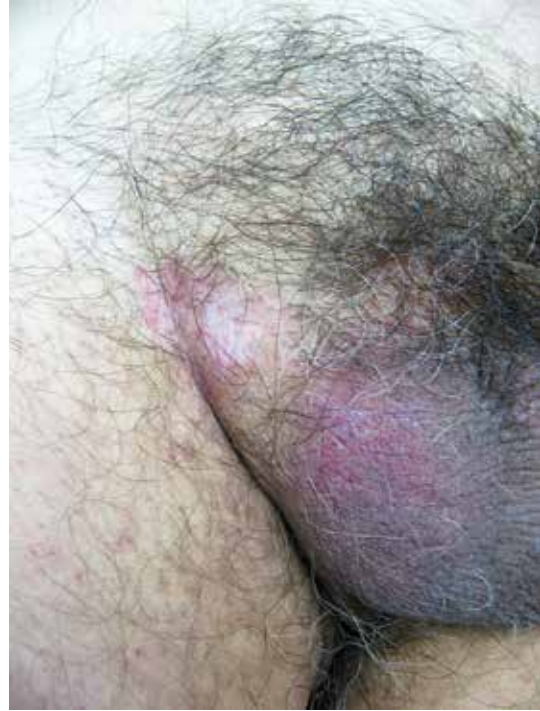Clinical manifestations vary depending on its location and, when it affects the groin area, it can be confused with other dermatoses of the skinfolds and the lesion

may not be diagnosed until a skin biopsy is performed<sup>8</sup>. Diagnosis is usually confirmed by histopathology, and immunohistochemistry studies allow its differentiation from other tumors in which a pagetoid pattern is seen. Immunohistochemistry is also useful to classify the disease as primary or secondary, which is important for its diagnostic approach, prognosis and treatment<sup>1, 9, 10</sup>.

The treatment of choice is surgical excision, although there are reports of significant recurrence rates even with wide margins and Mohs micrographic surgery<sup>6, 11</sup>. Numerous non-surgical treatments have also been described, alone or combined with surgery, with variable results<sup>9, 12-14</sup>. During the last ten years, topical imiquimod therapy alone or in combination with 5-fluorouracil and retinoic acid has been used as a safe and effective therapeutic alternative in cases similar to the present one<sup>14-18</sup>.



**FIGURE 1.** Erythematous-violaceous plaque, macerated, with erosions and irregular borders, on the right groin.



**FIGURE 2.** Hypopigmentation and residual erythema after 24 weeks of topical 5% imiquimod therapy.

## Case report

A 72-year-old male patient presented with a history of pruritus and recurrent erythema on his right axilla and groin of unknown evolution time. He had a medical history of high blood pressure, aortic valve replacement, and aphasia secondary to two cerebrovascular accidents (CVA), and he was receiving treatment with metoprolol, enalapril, atorvastatin, phenobarbital, amlodipine and warfarin.

Physical examination revealed light erythema and desquamation on the right axilla and a 3 x 3.5 cm erythematous-violaceous plaque, macerated, with erosions and irregular borders, located on his right groin (**FIGURE 1**). No adenopathies were detected.

The patient initially was started on topical desonide and clioquinol. Axillary itching and erythema completely resolved after 2 weeks of treatment, but the inguinal plaque persisted. The treatment was changed to lymecycline, in a dose of 300 mg a day during one month, and betamethasone dipropionate cream. As the lesion persisted, a skin biopsy was performed, which showed intradermal proliferation of large cells with clear halos, scattered individually and in clusters up to the superficial epidermal layers, and moderated perivascular lymphocytic infiltrates in the dermis that in some fields reached the epidermis, without tumor cells in the dermis (**FIGURES 3 AND 4**). Immunohistochemistry test was positive for cytokeratine 7 (CK7), carcinoembryonic antigen and apomucin 1 (MUC1), and was negative for cytokeratine 20 (CK20) (**FIGURE 5**).

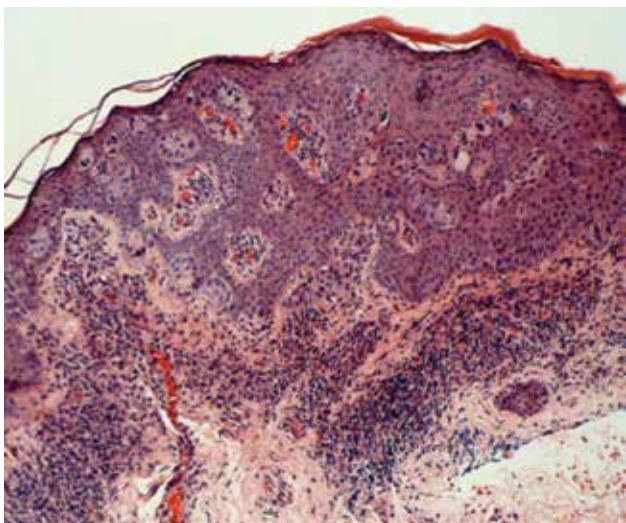
The diagnosis of extramammary Paget's disease (EMPD) was confirmed, and complementary laboratory tests were done by request of the Urology and Gastroenterology services to rule out any underlying neoplasm, including uroanalysis, renal sonography, abdominal computed tomography, hemogram, renal and hepatic functional tests, prothrombin time, carcinoembryonic antigen and specific prostate antigen, all of which were normal.

The patient and his family rejected surgical treatment because of severe associated comorbidities and the risks involved. Therefore, he was treated with 5% imiquimod cream, three days a week for 24 weeks; the pruritus disappeared and the lesion was healed, without recurrence after the two-year follow up (**FIGURE 2**).

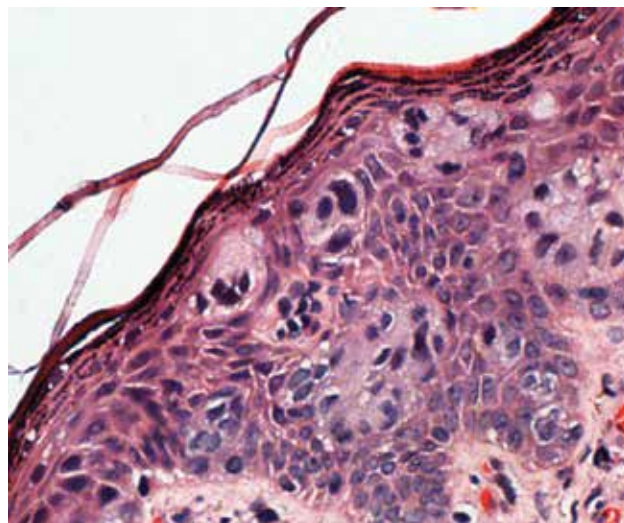
## Discussion

Extramammary Paget's disease is an intraepithelial adenocarcinoma with apocrine differentiation that occurs primarily in elderly people (60+ years) and comprises anatomical regions rich in apocrine glands, like the anal-genital, perineal and axillary locations<sup>19-21</sup>.

Although the two biggest series of occidental patients



**FIGURE 3.** Nests of Paget's cells distributed in the lower epidermis (prototypical pattern), as well as in the superficial epidermis (upper nest pattern). (H&E, X40).



**FIGURE 4.** Close-up of Paget's cells. There are enlarged nuclei, with prominent nucleoli, and pale and abundant cytoplasm with a high content of mucin. (H&E, X10).

agree to consider that this disease is more frequent in Caucasian women<sup>1-2</sup>, it affects males predominantly when it is exclusively located on the groin<sup>5</sup>. Similarly, its predominance in men of Asian origin has been recently reported<sup>6,7</sup>.

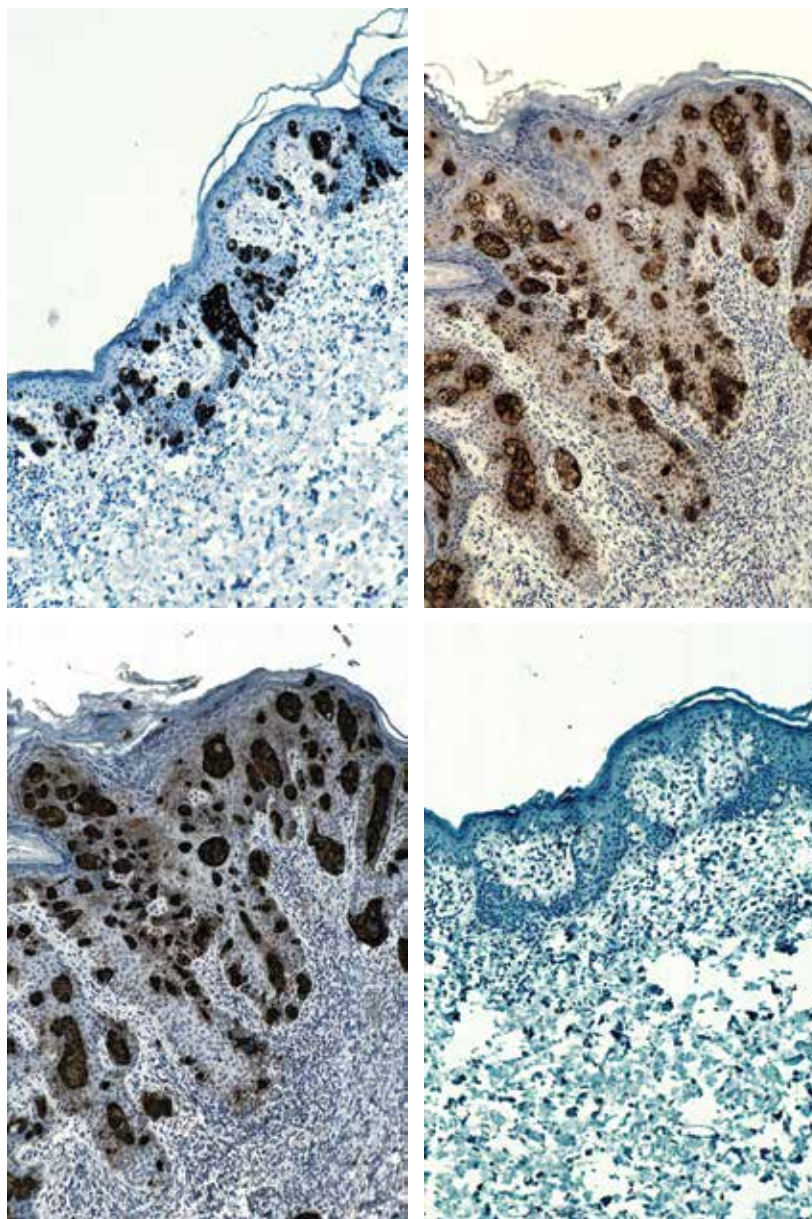
Unlike mammary Paget's disease, which is almost always associated with a mammary adenocarcinoma<sup>3</sup>, in the extramammary form there may be or not (15% to 50%) an adnexal adenocarcinoma or visceral neoplasm adjacent to the region where the skin lesion arises<sup>4-6</sup>; when it is located on the groin, the possibility of an extracutaneous tumor is 11%, primarily of prostate, urinary bladder, ureters or kidney<sup>2,7</sup>. When the extramammary Paget's disease originates from the epidermis or its adnexal structures, and therefore there is no associated visceral neoplasm, it is referred to as primary, and when there is intraepidermal invasion or metastases from an extracutaneous neoplasm, the disease is considered secondary<sup>19,23-24</sup>.

Although it was first described in 1889, the origin of the tumor cells is still controversial<sup>8,16</sup>. In most of the cases the disease arises as an intraepidermal neoplasm, and that the Paget's cells originate from intraepidermal cells of apocrine gland ducts<sup>3,8</sup> or from stem cells in the basal epidermal layer, which cannot be differentiated from an apocrine structure<sup>1,8</sup>.

Another theory suggests that malignant cells migrate from a location adjacent to the epidermis (i.e., sudoriferous glands, anal-rectal mucosa or genitourinary tract mucosa), thus explaining the secondary form of the

extramammary Paget's disease<sup>8,25</sup>. Considering the anatomic location of the tumor cells, a histological classification suggests that extramammary Paget's disease may be an epidermal adenocarcinoma with adnexal compromise and extension to the dermis and risk of metastases, or an adenocarcinoma arising from a contiguous organ that invades the skin<sup>25</sup>.

Besides its typical location in anatomical regions rich in apocrine glands, extramammary Paget's disease is characterized by the presence of pruritus in the affected zone. The early clinical features of the disease can vary according to its location, but it usually presents as a pruritic and erythematous macule of slow eccentric growing that evolves to a desquamative plaque with superficial fissures and erosions<sup>3,5</sup>, and then later to ulceration and vegetative or nodular lesions<sup>8</sup>. The difficulty to make a clinical diagnosis in the present case, regardless of the typical findings of extramammary Paget's disease, was due to its exclusive affection of the groin which is infrequent and with few cases reported<sup>7,9-11</sup>, most of them with compromise of the scrotum and the penis<sup>2,6-7,12</sup>. In a review of 197 cases reported in the English literature, 65% showed lesions on the vulva, 20% on the perianal region and only 14% on the penis, the scrotum or the groin<sup>2</sup>, similar to the number of groin lesions (10.8%) reported in an Asian population<sup>11</sup>. Also, there are reports of simultaneous compromise of different anatomic regions<sup>13</sup>, less frequent sites like some mucous membranes, axilla, umbilicus, eyelids and the external auditory canal<sup>4,14</sup>, and in regions without apocrine glands, which have



**FIGURE 5.** Immunohistochemical stains for extramammary Paget's disease: (a) CK7+; (b) Positive carcinoembryonic antigen; (c) MUC1+; (d) CK20-.

Marker	Primary EMPD	Secondary EMPD
ACE	Positive <sup>3, 24</sup>	Negative <sup>3, 24</sup>
GCDFP-15	Positive <sup>3, 22</sup>	Negative <sup>3, 22</sup>
MUC-1	Positive <sup>8, 25</sup>	
Cam 5.2	Positive <sup>3, 22</sup>	
CK 7	Positive <sup>8, 21</sup>	
CK 20	Negative <sup>8, 22</sup>	Positive <sup>3, 18</sup>

CEA: Carcinoembryonic antigen  
 GCDFP-15: Gross Cystic Disease Fluid Protein-15  
 MUC-1: Apomucin 1  
 CAM 5.2: Monoclonal antibody anti-cytokeratin  
 CK 7: Cytokeratin 7  
 CK 20: Cytokeratin 20

**TABLE 1.** Tumoral markers used in the diagnosis of extramammary Paget's disease.

been called “ectopic” extramammary Paget's disease<sup>15</sup>.

Extramammary Paget's disease is not a well-known disease, with non-specific symptoms that in many cases are limited to pruritus<sup>4</sup>. Its clinical manifestations can be easily confused with other dermatoses and it is frequent for its diagnosis to be delayed until knowing the results of the histopathological study<sup>4,14,16-17</sup>.

The diagnosis is usually made with haematoxylin and eosine stain, but in cases with doubtful initial diagnosis, the high content of mucin in Paget's cells allows its identification with periodic acid-Schiff (PAS), Alcian blue, mucicarmine and colloidal iron stains<sup>4,14,18</sup>. Shiomi *et al.*, described seven different histopathological patterns in the extramammary Paget's disease: glandular, acantholysis-like, upper nest, tall nest, budding, sheet-like and prototypical, and found that 22 of the 38 studied cases were *in situ* (only with epidermal compromise) and 16 had invasive disease (with dermal compromise), all of them showing the prototypical pattern associated with one of the others, most frequently the acantholysis-like (73,7%); however, in the invasive lesions the upper nest pattern predominated, compared with the disease *in situ*<sup>19</sup>. In this case, histopathology showed the prototypical pattern coexisting with the upper nest pattern, as the Paget's cells were arranged in nests or individually up to the superficial epidermal layers (**FIGURES 3 AND 4**).

Immunohistochemistry is important because it allows to distinguish between extramammary Paget's disease and melanoma or Bowen's disease<sup>5</sup>. Besides, it is useful to classify the disease as primary or secondary (**TABLE 1**), to suspect an associated neoplasm and to establish the prognosis<sup>3,18,20-21</sup>.

In the diagnosis of extramammary Paget's disease, the most used specific markers are the carcinoembryonic antigen and the gross cystic disease fluid protein-15 (GCDFP-15), present at the glandular epithelium<sup>3,5,22</sup>; furthermore, apomucin 1 (MUC1), a surface-type mucin of glandular cells<sup>23</sup>, and some cytokeratins like Cam 5.2, CK7 y CK20<sup>6, 8, 21, 24</sup>.

Apomucin MUC1 and cytokeratine are the most useful diagnostic markers. MUC1 and Cam 5.2 are positive in most of the cases<sup>3, 25</sup> but they do not distinguish between primary and secondary extramammary Paget's disease.

Absence of CK7 expression and presence of CK20 in Paget's cells indicate secondary disease associated with an extracutaneous neoplasm, primarily colorectal or urothelial carcinoma, although absence of CK20 is not enough to confirm the diagnosis or primary disease<sup>20</sup>. Therefore, although immunophenotypes other than CK7+/CK20- suggest secondary extramammary Paget's disease, their utility is limited because CK20 is also expressed in some cases of primary disease<sup>11, 21</sup>.

Results of the markers used in the present case are suggestive of primary extramammary Paget's disease, as shown in **FIGURE 4**.

From a clinical point of view, differential diagnosis includes various infectious, inflammatory and chronic tumor diseases that can cause pruriginous lesions in skinfolds, such as superficial mycoses (intertriginous candidiasis and tinea cruris), inverse psoriasis, eczema, sclerosus and atrophicus lichen, inverse lichen planus, benign familial pemphigus, Bowen's disease and melanoma, among others.

On the other hand, the characteristic histological pattern of epidermal infiltration by Paget's cells is known as pagetoid pattern, and refers to cell distribution, scattered or in clusters, involving all layers of the epidermis<sup>3</sup>. This pattern is seen in other diseases like melanoma, Bowen's disease, Langerhans cell histiocytosis and mycosis fungoides<sup>3, 5</sup>, which are the primary differential histological diagnoses of extramammary Paget's disease.

The treatment of choice for non-invasive extramammary Paget's disease is surgical excision with wide safety margins<sup>4, 10, 18</sup>. Nevertheless, it is important to keep in mind the high rate of recurrence (33%-60%)<sup>6, 26</sup> due to difficult delimitation of the tumor, which can extend 2 to 5 cm beyond the visible margin of the lesion<sup>4, 26</sup> and the possibility of aesthetic and functional sequelae, depending on the extension and location of the lesion<sup>4-5, 10</sup>.

Mohs micrographic surgery is effective and superior to conventional surgery because it can reduce the recurrence rate to 16% in primary disease, and to 50% in case of recurrent tumors<sup>26</sup>.

Nonsurgical treatment with radiotherapy, CO<sub>2</sub> laser ablation, systemic chemotherapy, photodynamic therapy, retinoids, bleomycin and topic 5-fluorouracil, has also been effective in some patients with non-invasive extramammary Paget's disease<sup>4, 6, 16</sup>.

During the last 10 years, imiquimod 5% cream monotherapy<sup>6</sup> or combined with topical chemotherapy with 5-fluorouracil and retinoic acid<sup>17</sup>, have been alternatives in patients who are rejected for surgery or have a high surgical risk, with minimal associated morbidity and good adherence to treatment, due to its easy self-application<sup>4, 6</sup>. However, their usefulness is limited by the absence of clinical controlled trials with long-term follow-up evaluating its effectiveness and by the low number of reported cases until now.

Recently, therapeutic failure has been described in some cases, associated with widespread lesions or with the degree of penetration and absorption of the drug<sup>17, 27</sup>.

Imiquimod activates the toll-like receptor 7 (TLR7) which stimulates the innate and acquired immune responses via the synthesis of interleukin 1, 6, 8 y 12, in-

terferon alpha and beta, and the tumor necrosis factor by macrophages and dendritic cells; it facilitates polyclonal B-cell activation by increasing the expression of major histocompatibility complex class 2 markers and the production of immunoglobulins; it also increases the migration of Langerhans cells from the skin to lymph nodes thus improving antigenic presentation<sup>6,17,28</sup>.

Length of the treatment varies between 6 and 52 weeks (28), and frequency of application depends on the tolerability and side-effects<sup>6,17</sup>. In this case, the lesion persisted after the first 16 weeks of treatment, so therapy was prolonged to 24 weeks, achieving adequate tolerance, disappearance of pruritus and healing during this period, without recurrence after a 2-year follow-up period.

## Conclusions

Recognizing clinical manifestations and infrequent locations of extramammary Paget's disease makes it possible for diagnosis and treatment to be timely. Histopathology and immunohistochemistry are fundamental to confirm the diagnosis and to define the disease classification, which is important for diagnostic approach, prognosis and treatment. Topical imiquimod is a safe and effective alternative in patients with localized lesions when surgical treatment is rejected or highly risky.

## References

- Siesling S, Elferink MA, van Dijck JA, Pierie JP, Blokk WA. Epidemiology and treatment of extramammary Paget disease in the Netherlands. *Eur J Surg Oncol* 2007;33:951-5.
- Chanda JJ. Extramammary Paget's disease: prognosis and relationship to internal malignancy. *J Am Acad Dermatol* 1985;13:1009-114.
- Lloyd J, Flanagan A. Mammary and extramammary Paget's disease. *J Clin Pathol* 2000;53:742-49.
- Rao VR, Henry DH. Extramammary Paget's disease. *Commun Oncol* 2004;1:109-15.
- González BM, Bort GP. La enfermedad de Paget extramamaria. *Piel* 2006;21:332-5.
- Zampogna JC, Flowers FP, Roth WI, Hassenein AM. Treatment of primary limited cutaneous extramammary Paget's disease with topical imiquimod monotherapy: two case reports. *J Am Acad Dermatol* 2002;47:S229-35.
- Yugueros P, Keeney GL, Bite U. Paget's disease of the groin: report of seven cases. *Plast Reconstr Surg* 1997;100:336-9.
- Liegl B, Leibl S, Gogg-Kamerer M, Tessaro B, Horn L, Moinfar F. Mammary and extramammary Paget's disease: an immunohistochemical study of 83 cases. *Histopathology* 2007;50:439-47.
- Diaz de Leon ED, Carcangiu ML, Prieto VG, McCue PA, Burchette JL, To G, *et al.* Extramammary Paget disease is characterized by the consistent lack of estrogen and progesterone receptors but frequently expresses androgen receptor. *Am J Clin Pathol* 2000;113:572-5.
- Dionyssopoulos A, Mandekou-Lefaki I, Vakirlis E, Manoliadis I, Nikolis A, Dionyssopoulou E. Extramammary Paget's disease: Isolated localization on the groin-wide local excision with immediate reconstruction. *Ann Surg Oncol* 2006;13:1235-40.
- Lee SJ, Choe YS, Jung HD, Ahn SK, Cha YC, Cho KH, *et al.* A multicenter study on extramammary Paget's disease in Korea. *Int J Dermatol* 2011;50:508-15.
- Hamm H, Vroom TM, Czarnetzki BM. Extramammary Paget's cells: further evidence of sweat gland derivation. *J Am Acad Dermatol* 1986;15:1275-81.
- Ariza SA, Rueda X, González S, Rolon M. Enfermedad de Paget extramamaria múltiple. *Rev Asoc Col Dermatol* 2008;16:165-7.
- Haberman H, Goodall J, Llewellyn M. Extramammary Paget's disease. *CMA Journal* 1978;118:161-2.
- Sawada Y, Bito T, Kabashima R, Yoshiki R, Hino R, Nakamura M, *et al.* Ectopic extramammary Paget's disease: case report and literature review. *Acta Derm Venereol* 2010;90:502-5.
- Tanaka VDA, Sanches JA, Torezan L, Niwa AB, Festa Neto C. Mammary and extramammary Paget's disease: a study of 14 cases and the associated therapeutic difficulties. *Clinics* 2009;64:599-606.
- Ye J, Rhew DC, Yip F, Edelstein L. Extramammary Paget's disease resistant to surgery and imiquimod monotherapy but responsive to imiquimod combination topical chemotherapy with 5-fluorouracil and retinoic acid: a case report. *Cutis* 2006;77:245-50.
- Lam C, Funaro D. Extramammary Paget's disease: Summary of current knowledge. *Dermatol Clin* 2010;28:807-26.
- Shiomi T, Yoshida Y, Shomori K, Yamamoto O, Ito H. Extramammary Paget's disease: Evaluation of the histopathological patterns of Paget cell proliferation in the epidermis. *J Dermatol* 2011;38:1054-7.
- Ohnishi T, Watanabe S. The use of cytokeratins 7 and 20 in the diagnosis of primary and secondary extramammary Paget's disease. *Br J Dermatol* 2001;142:243-7.
- Perrotto J, Abbott JJ, Ceilley RI, Ahmed I. The role of immunohistochemistry in discriminating primary from secondary extramammary Paget disease. *Am J Dermatopathol* 2010;32:137-43.
- Kohler S, Smoller BR. Gross cystic disease fluid protein-15 reactivity in extramammary Paget's disease with and without associated internal malignancy. *Am J Dermatopathol* 1996;18:118-23.
- Kondo Y, Kashima K, Daa T, Fujiwara S, Nakayama I, Yokoyama S. The ectopic expression of gastric mucin in extramammary and mammary Paget's disease. *A J Surg Pathol* 2002;26:617-23.
- Helm KF, Goellner JR, Peters MS. Immunohistochemical stains in extramammary Paget's disease. *Am J Dermatopathol* 1992;14:402-7.
- Kuan S, Montag AG, Hart J, Krausz T, Recant W. Differential expression of mucin genes in mammary and extramammary Paget's disease. *Am J Surg Pathol* 2001;25:1469-77.
- Hendi A, Brodland DG, Zitelli JA. Extramammary Paget's disease: surgical treatment with Mohs micrographic surgery. *J Am Acad Dermatol* 2004;51:767-73.
- Green JS, Burkemper NM, Fosko SW. Failure of extensive extramammary Paget disease of the inguinal area to clear with Imiquimod cream, 5%: possible progression to invasive disease during therapy. *Arch Dermatol* 2011;147:704-8.
- Luyten A, Sörgel P, Clad A, Giesecking F, Maass-Poppenhusen K, Lellé RJ, *et al.* Treatment of extramammary Paget disease of the vulva with imiquimod: a retrospective, multicenter study by the German Colposcopy Network. *J Am Acad Dermatol* 2014;70:644-50.

# Trastornos de hipopigmentación en adultos: generalidades y diagnósticos diferenciales

*Hypopigmentation disorders in adults: general and differential diagnoses*

**Claudia Juliana Díaz<sup>1</sup>**

1. Médica dermatóloga; docente, Escuela de Dermatología y Cirugía Dermatológica, Facultad de Salud, Universidad del Valle, Cali, Colombia

## Resumen

Las lesiones hipopigmentadas y despigmentadas constituyen un grupo heterogéneo de enfermedades dermatológicas que pueden ser localizadas o generalizadas. Los dermatólogos deben estar familiarizados con los diagnósticos diferenciales, incluyendo las lesiones malignas o benignas de piel con manifestación leucodérmica, y no olvidar el enfoque sistémico del paciente y el uso de las herramientas de apoyo diagnóstico.

**PALABRAS CLAVE:** hipopigmentación, despigmentación, trastornos adquiridos.

## Summary

Hypopigmented and depigmented lesions are a heterogeneous group of dermatological diseases that can be located, or generalized. Dermatologists should be familiar with the various differential diagnoses including malignant or benign manifestation leucodermic skin and not forgetting the patient systemic approach and the use of diagnostic support tools.

**KEY WORDS:** Hypopigmentation, depigmentation, acquired disorders.

### Correspondencia:

Claudia Juliana Díaz

### Email:

clajudiaz@yahoo.com

*Recibido: 10 de julio de 2014.*

*Aceptado: 15 agosto de 2014.*

**No se reportan conflictos de interés.**

## Introducción

Los trastornos de hipopigmentación en adultos son de causas heterogéneas y la mayoría de ellos son adquiridos, a diferencia de los de los niños en los cuales, generalmente, son congénitos. Aunque es difícil clasificarlos, se pueden dividir en dos grandes grupos: dermatosis con despigmentación y dermatosis con hipopigmentación cuya presentación puede ser localizada o generalizada. El término despigmentación hace referencia a la ausencia total de pigmento y, la hipopigmentación, a la disminución de la pigmentación<sup>1,2</sup>.

Los trastornos de hipopigmentación generalmente son asintomáticos, aunque el prurito puede asociarse a algunas enfermedades inflamatorias, como el liquen es-

cleroso genital, o a entidades neoplásicas, como la micosis fungoides. Es allí donde una historia clínica completa y un examen físico adecuado son fundamentales en la aproximación diagnóstica a estas enfermedades. Siempre se deben tener en cuenta los hallazgos clínicos semiológicos básicos de la lesión, como son la distribución topográfica, la descamación, el eritema y la induración, teniendo en cuenta el enfoque sistémico.

Para lograr diagnósticos más precisos, varias herramientas son utilizadas por los dermatólogos en la práctica clínica diaria, como la luz de Wood, la cual es un instrumento sencillo de bajo costo y accesible, que diferencia las máculas despigmentadas de las hipopigmentadas, define claramente algunas formas resaltándolas, por ejemplo, en la pitiriasis versicolor, con la coloración

amarilla verdosa brillante, y el vitiligo con patrón foliular de repigmentación. En este último, en muchos casos no se logran diferenciar a simple vista algunas lesiones incipientes o antiguas cuando ya presentan repigmentación<sup>3</sup>. La dermatoscopia digital y la microscopía confocal de imágenes, sin duda, han contribuido a la aproximación diagnóstica de otras entidades<sup>4</sup>. Los exámenes de laboratorio, como el uso de hidróxido de potasio (KOH), el VRDL y la ELISA para VIH, descartan algunas infecciones con manifestaciones leucodérmicas. Las pruebas de parche son útiles en caso de duda, especialmente en leucodermias ocasionadas por productos químicos, y la biopsia simple con coloraciones especiales y la inmunohistoquímica adecuada, contribuyen en gran parte a corroborar o esclarecer el diagnóstico final, sobre todo en los casos de micosis fungoides hipopigmentada.

Siempre es pertinente tener en cuenta el enfoque individual y las necesidades particulares de cada paciente. Se pueden encontrar despigmentaciones o hipopigmentaciones.

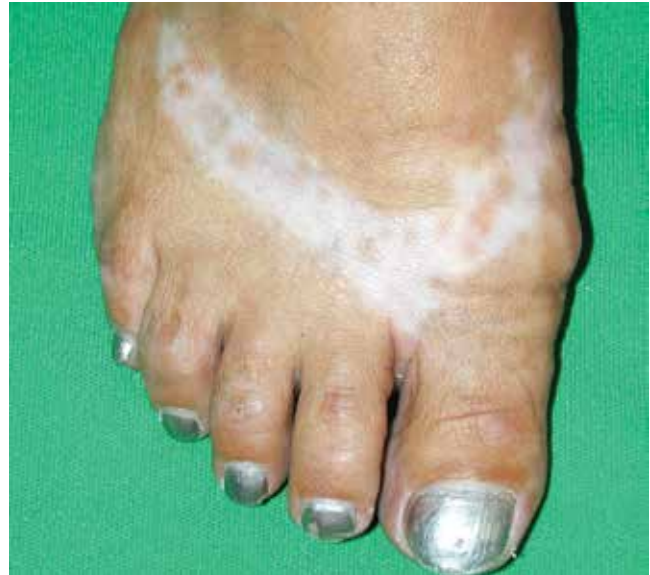## Trastornos con despigmentación

### VITILIGO

Es el trastorno más representativo y común con características localizadas o generalizadas. Se presenta a cualquier edad y en ambos sexos. Las manifestaciones clínicas son máculas despigmentadas unilaterales o bilaterales de bordes redondeados cóncavos o convexos, que pueden ser fácilmente identificables con la luz de Wood; a veces se acompaña de leucotriquia y presenta coloración tricrómica y fenómeno de Koebner, y en muchos casos, se preserva el patrón perifolicular. Estos hallazgos clínicos lo diferencian de las leucodermias de causa química, en las cuales estas características suelen estar ausentes y que presentan un patrón de pigmentación 'en confeti'. En ocasiones, el vitiligo coexiste con nevus despigmentados o con nevus anémico, lo cual dificulta y amplía el diagnóstico diferencial; se debe tener en cuenta que esta última entidad no es un trastorno pigmentario y su coloración se debe a vasoconstricción de la zona afectada.

### SÍNDROME DE VOGT-KOYANAGI-HARADA

Es una de las enfermedades más importantes con despigmentación, descrito como una condición inflamatoria de etiología autoinmunitaria que aparece más frecuentemente en la tercera década de la vida, aunque



**FIGURA 1.** Leucodermia química por monobenciléter de hidroquinona.

se ha descrito en niños. Se presenta con vitiligo en 10 a 60 % de los casos, junto con otros signos y síntomas clínicos, como meningoencefalitis, uveítis bilateral, alteración auditiva y poliosis, los cuales pueden darse en diferentes etapas y no siempre estar todos presentes<sup>5</sup>.

### LEUCODERMIAS QUÍMICAS

También llamadas despigmentaciones químicas, suelen ser desencadenadas por exposición a un amplio grupo de sustancias; entre ellas, las más conocidas son las que contienen grupos fenoles (**FIGURA 1**), catecoles y sulfidrilos. También pueden ser ocasionadas por otras sustancias como psoralenos, arsénico, mercurio, corticoesteroides, ácido azelaico, tretinoína e imiquimod, entre otras. Estos productos químicos son nocivos para los melanocitos únicamente en sujetos con predisposición genética y no sólo lesionan la región de contacto con la sustancia química, sino que también causan una reacción a distancia. La historia clínica laboral juega un papel importante en el diagnóstico diferencial, en cuyo caso debe preguntarse el tiempo de evolución o si hay otros individuos afectados con las mismas condiciones y características clínicas que sugieran la exposición química a algún agente en particular<sup>6-8</sup>.

### LEUCODERMIA ASOCIADA A MELANOMA

Constituye un grupo poco común de alteraciones que se manifiestan con despigmentaciones asimétricas y



Enfermedades inflamatorias	Infecciones	Procedimientos	Misceláneos
Dermatitis de contacto	Varicela	Exfoliación	Medicamentos
Dermatitis atópica	Herpes zóster	Dermaabrasión	- Imatinib
Reacción injerto contra huésped	Impétigo	Electrofulguración	- Sunitinib
LES	Oncocercosis	Crioterapia	- Pazopanib
LD	Pinta	Láser	- CTLA4 and
Prurigo estrófulo	Pitiriasis versicolor		- PD1/PD-L1
Liquen estriado	Sífilis		- Imiquimod
Papulosis linfomatoide			- Difenciclopropenona
PLC			Postrama
PLEVA			Quemaduras
Psoriasis			
SSJ			

LES: Lupus Eritematoso Sistémico; LD: Lupus Discoide; PLC: Pitiriasis Liquenoide Crónica; PLEVA: Pitiriasis liquenoide y varioliforme aguda; SSJ: Síndrome de Stevens Jonhson.

**TABLA 1.** Diferentes entidades causantes de hipopigmentaciones posinflamatorias.

centrífugas, a diferencia del vitiligo, cuya presentación es más simétrica. Esta leucodermia se ha considerado como un factor antitumoral de pronóstico favorable, sobre todo en pacientes con melanoma metastásico y especialmente después de la inmunoterapia<sup>9,10</sup>. Debe tenerse especial cuidado con la presencia de halo nevus en una lesión pigmentada atípica y alertar hacia la búsqueda de melanoma maligno<sup>11</sup>.

## Trastornos con hipopigmentación

En este grupo se encuentra gran variedad de patologías que también pueden ser localizadas o generalizadas según su causa. Las alteraciones más frecuentes corresponden a hipopigmentaciones posinflamatorias, entre las que se incluyen enfermedades infecciosas, inflamatorias, procedimientos y causas misceláneas (**TABLA 1**) (**FIGURA 2 A, B, C Y D**). Algunas enfermedades tumorales o autoinmunitarias también cursan con hipopigmentación. En ocasiones, hay dificultad en saber cuál es la causa de la hipopigmentación, entonces, es básico el interrogatorio e indagar sobre la lesión inicial que estuvo presente antes de la consulta, para lograr la aproximación diagnóstica. En otros casos es importante fijarse en los cambios epidérmicos descamativos, o infiltrativos y de induración, que suelen ser manifestaciones de otras enfermedades con compromiso sistémico.

## INFECCIONES

### Pitiriasis versicolor

Los cambios epidérmicos de la pitiriasis versicolor se caracterizan por descamación fina de sus lesiones; se

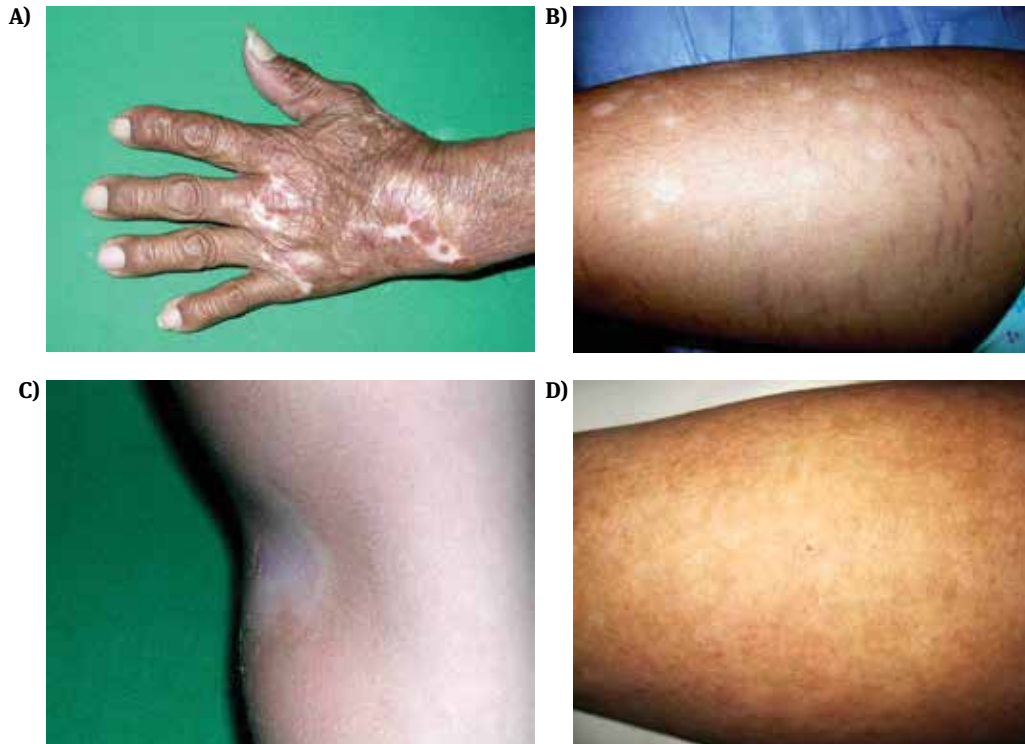observan máculas y placas hiperpigmentadas o hipopigmentadas, con contornos bien definidos, más frecuentes en el tronco, cuyo diagnóstico puede establecerse mediante la luz de Wood o con una muestra analizada con KOH cuando las lesiones están sin tratar; en ocasiones, se confunde con hipomelanosis macular progresiva, pitiriasis alba u otras hipopigmentaciones posinflamatorias.

### Hipomelanosis macular progresiva

Las lesiones maculares hipopigmentadas de esta entidad son mal definidas, y discretas o confluentes en el tronco. Se presentan sin historia previa de inflamación, infección o síntomas. Aunque no hay una causa etiológica clara, ha sido asociada con *Propionibacterium acnes*<sup>12,13</sup>.

### Enfermedad de Hansen

Es una de las enfermedades más importantes en Colombia, causada por *Mycobacterium leprae*. Se presenta clínicamente con un espectro de hallazgos variados que puede incluir máculas hipopigmentadas, placas eritematosas y nódulos, anhidrosis, hipoestesia táctil y térmica, con ausencia de vello en las lesiones y engrosamiento de los nervios periféricos. Su diagnóstico no siempre es fácil y con frecuencia se retrasa; debe contarse con un alto índice de sospecha en pacientes de áreas endémicas, ya que puede simular otras condiciones más comunes de la piel, como pitiriasis alba, pitiriasis versicolor, eccemas de tipo atópico e hipopigmentaciones posinflamatorias<sup>14</sup>. La biopsia y pruebas complementarias, como las baciloscopias, son fundamentales en el diagnóstico<sup>15</sup>.



**FIGURA 2.** Hipopigmentaciones posinflamatorias secundarias a: **A)** tratamiento con crioterapia en dorso de mano por cromoblastomicosis; **B)** placas de psoriasis; **C)** inyección de corticoesteroides; **D)** Pitiriasis Liquenoide Crónica

## Sífilis

Sus lesiones morfológicas son variadas. Puede presentarse como leucodermia localizada, principalmente en la región lateral del cuello, o de forma generalizada y acompañada de reticulado hiperpigmentado<sup>16</sup>. Otras trepanomatosis de causa no venérea pueden ocasionar también leucomelanodermias.

## DERMATOSIS INFLAMATORIAS

### Liquen escleroso

Esta enfermedad inflamatoria, cuando se localiza en el área genital tanto en hombres como en mujeres, presenta diferentes manifestaciones clínicas según el tiempo de evolución de la enfermedad. En las etapas tempranas puede manifestarse con máculas hipopigmentadas y vitiligoides, y se confunde con vitiligo; ambas entidades pueden manifestarse con prurito genital, lo cual ocasiona confusión en el diagnóstico.

Sin un adecuado tratamiento, el liquen escleroso conlleva cicatrización anormal con distorsión de la anatomía y predisposición a carcinoma escamocelular hasta en 5 % de los casos<sup>17</sup>. Es llamativo que aquellos pacientes que ya han recibido tratamiento tópico, en

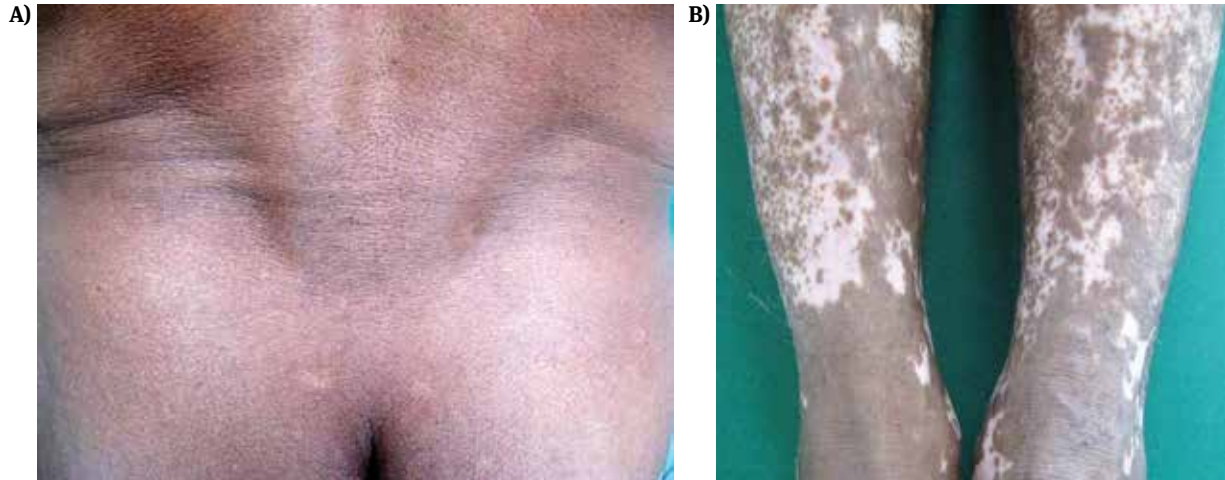
etapas tardías presentan cambios de repigmentación similares a los del vitiligo.

Su etiología se ha considerado asociada con factores genéticos y con otras enfermedades autoinmunitarias, entre ellas vitiligo, alopecia areata, tiroiditis autoinmunitaria y anemia perniciosa, que deben ser estudiadas en estos pacientes; la luz de Wood y la toma de biopsia son útiles para diferenciarlas en casos difíciles y así, poder instaurar tratamiento tempranamente, evitando complicaciones a largo plazo. Los diagnósticos diferenciales se plantean, además, con otras entidades que pueden localizarse en la zona genital y que cursen con placas blanquecinas o eritematosas, con erosiones, o que dejen hipopigmentación, entre ellas, trastornos posinflamatorios, morfea, leucoplasias o atrofia posmenopáusica<sup>18</sup>.

## TUMORES

### Micosis fungoides hipopigmentadas

Los cambios epidérmicos e infiltrativos de los linfomas cutáneos suelen confundirse con otras entidades inflamatorias; debe prestarse especial cuidado cuando las lesiones maculares o en placas hipopigmentadas se presentan fijas y progresivas en el tiempo, con parcial o



**FIGURA 3. A)** Paciente con micosis fungoides hipopigmentada en el área lumbosacra, confirmada por inmunohistoquímica; **B)** máculas vitiligoides posteriores a fotoquimioterapia en el mismo paciente

ninguna reacción al tratamiento, y también, con aquellas que han sido catalogadas como “eccemas” de larga data. Las micosis fungoides aparecen con frecuencia en áreas cubiertas, como los glúteos, de forma asintomática o pruriginosa y su diagnóstico se hace con la sospecha clínica, con múltiples biopsias e inmunohistoquímica confirmatoria; algunas lesiones vitiligoides o *vitiligo-like* también se han observado, después de la fototerapia en las lesiones preexistentes infiltradas de micosis fungoides (**FIGURA 3 A Y B**)<sup>19</sup>.

## AUTOINMUNITARIOS

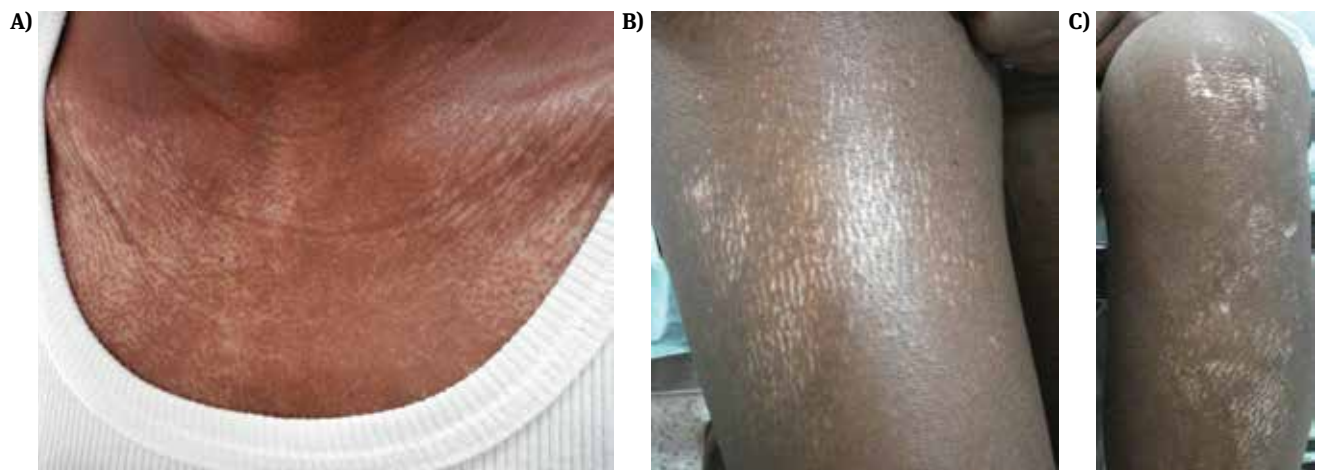
### Esclerodermia localizada o morfea

Las placas de morfea en fases tardías presentan carac-

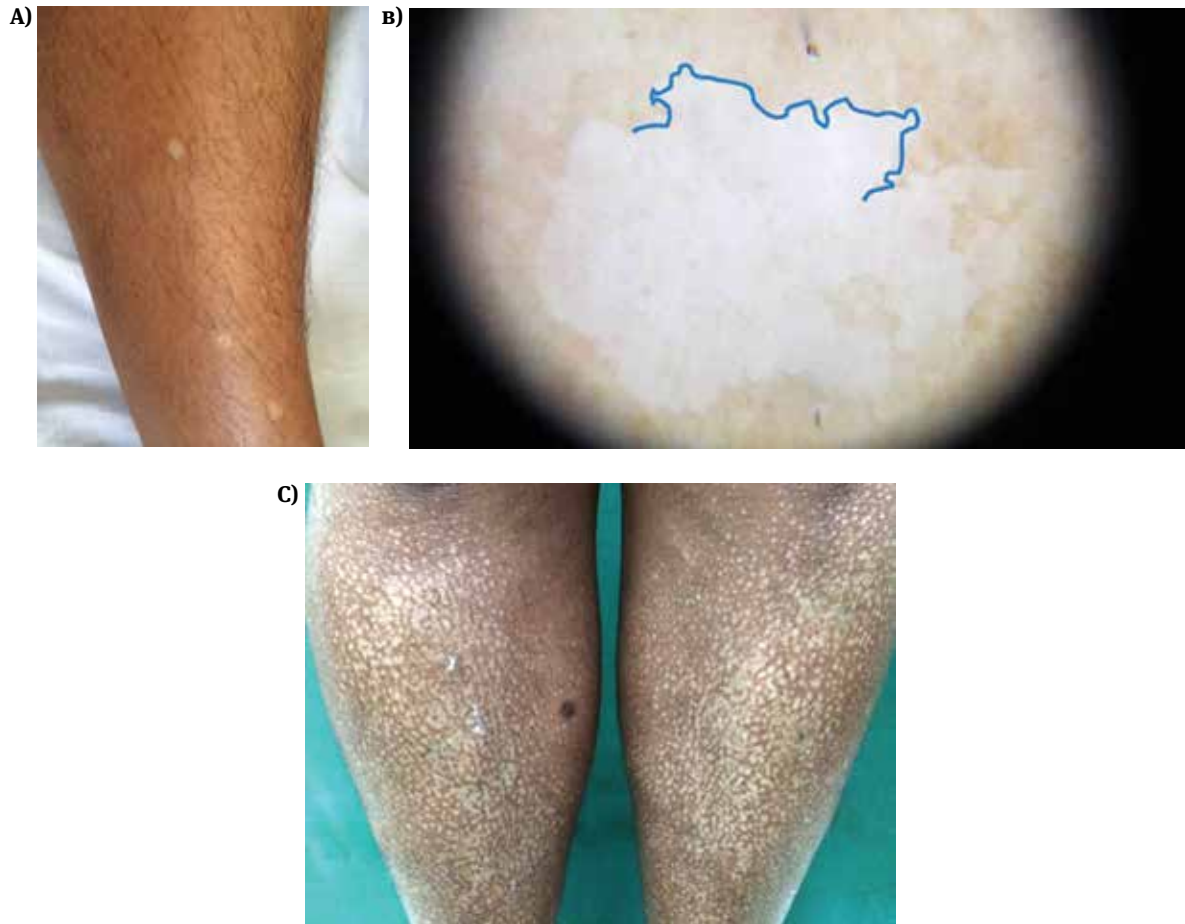
terísticas de hipopigmentación, pero se acompañan de otros signos como induración y atrofia sobre un trasfondo hiperpigmentado; en ocasiones, pueden confundirse con liquen escleroso.

En la forma sistémica de esclerodermia, se presenta el clásico signo de sal y pimienta que puede ser evidente hasta en 30 % de los casos, predominando en áreas como cara y tronco<sup>20,21</sup> (**FIGURA 4A**); en estos pacientes, se ha descrito que los cambios de pigmentación son causados por posibles alteraciones en la termorregulación, por mecanismos vasculares o ambos<sup>22</sup>. Clínicamente se encuentra un patrón de retención perifolicular de pigmento, pero la atrofia puede diferenciarlo de la repigmentación perifolicular del vitiligo.

En algunos pacientes con esclerodermia se observan otros patrones vitiligoides o de hipopigmentación,



**FIGURA 4. A)** Paciente con esclerodermia sistémica, con signo de ‘sal y pimienta’; **B y C)** patrones lineales de hipopigmentación en miembros inferiores



**FIGURA 5. A)** Hipomelanosis guttata idiopática; **B)** aspecto “serrado” característico a la dermatoscopia (lente de 25 mm); **C)** líquen escleroso en gotas en miembros inferiores como principal diagnóstico diferencial

como formas lineales de tipo Koebner que siguen diferentes direcciones<sup>23</sup> (**FIGURA 4 B Y C**). Es importante no olvidar observar otros signos clínicos que acompañan la enfermedad sistémica, como esclerodactilia, fenómeno de Raynaud, induración de la piel y telangiectasias periungulares.

### Sarcoidosis

Como la enfermedad de Hansen y la sífilis, esta entidad se cataloga como una “gran imitadora”; sus lesiones son de morfología muy variada, como pápulas, placas o nódulos, y son más frecuentes en individuos de fototipos más oscuros y en mujeres que en hombres.

La sarcoidosis hipopigmentada es poco frecuente (6%) y se ha visto que se puede repigmentar espontáneamente; sus cambios también pueden llegar a simular lupus discoide cuando se acompaña de atrofia de las lesiones o cuando se presenta como alopecia cicatrizal en el cuero cabelludo<sup>24,25</sup>.

## Otras dermatosis con hipopigmentación y despigmentación

### Hipomelanosis guttata idiopática

Esta entidad ha sido encasillada como una condición sin importancia clínica y solo de compromiso estético. Su etiología es poco clara, aunque la presencia de cierto tipo de HLA sugiere una predisposición genética<sup>26</sup>.

Se manifiesta como pequeñas máculas hipopigmentadas y francamente despigmentadas, redondeadas, bien delimitadas, más frecuentemente en áreas expuestas a la luz (**FIGURA 5A**); su causa y la posibilidad de confusión con el vitiligo produce gran preocupación en los pacientes. La dermatoscopia ha sido de gran valor en el diagnóstico diferencial de esta enfermedad, mostrando claramente sus bordes ‘ameboides’ o ‘se-

rrados' y bien definidos, con superficie lisa y brillante (**FIGURA 5B**). Los tratamientos son en su mayoría infructuosos.

El principal diagnóstico diferencial debe hacerse con el liquen escleroso en gotas, cuando se localiza en las extremidades (**FIGURA 5C**); también, debe diferenciarse de verrugas planas, morfea en gotas, vitiligo punctata y leucodermia punctata, que puede aparecer después del tratamiento con PUVA (*psoralen (P) and ultraviolet A (UVA) therapy*).

## Esclerosis tuberosa

Las máculas hipopigmentadas “en confeti” de la esclerosis tuberosa aparecen en cualquier localización. Dada la heterogeneidad de las personas afectadas, las lesiones pueden pasar inadvertidas en el examen físico cuando los signos clínicos propios de la enfermedad no están todos presentes <sup>27</sup>.

## Amiloidosis discrómica cutis

Es una entidad rara descrita en 1970, de la cual se han reportado muy pocos casos en el mundo. Produce máculas hipopigmentadas en gotas acompañadas de máculas hiperpigmentadas asintomáticas y no se presenta compromiso ni depósito sistémico. Se ha asociado con morfea, parkinsonismo atípico, espasticidad y debilidad motora <sup>28,29</sup>.

## Endocrinopatías

Algunas endocrinopatías, como el panhipopituitarismo y el hipogonadismo, y deficiencias nutricionales con disminución del cobre y selenio, se asocian con trastornos de hipopigmentación. Es de anotar que, en su mayoría, no son entidades puras sino que se acompañan de otros signos, entre ellos, la hiperpigmentación.

Entre los síndromes asociados con manifestaciones cutáneas con despigmentación, se encuentran los diferentes tipos del síndrome poliglandular autoinmunitario. En general, se caracterizan por afección endocrina múltiple o variada, como diabetes mellitus, tiroiditis, hipoparatiroidismo, insuficiencia suprarrenal o hipogonadismo. Entre otras manifestaciones no endocrinas, se encuentra alopecia areata, anemia perniciosa, candidiasis mucocutánea, mala absorción, hepatitis y vitiligo <sup>30,31</sup>.

En resumen, el variado espectro de los trastornos de hipopigmentación en adultos incluye enfermedades inflamatorias, autoinmunitarias, infecciosas y tumorales, entre otras, en las que siempre se debe buscar e identificar la causa principal, sin olvidar el enfoque sistémico del paciente.

## Referencias

1. Tey HL. Approach to hypopigmentation disorders in adults. *Clin Exp Dermatol*. 2010;35:829-34.
2. Bologna JL. A clinical approach to leukoderma. *Int J Dermatol*. 1999;38:568-723.
3. Gupta LK, Singhi MK. Wood's lamp. *Indian J Dermatol Venereol Leprol*. 2004;70:131-5.
4. Lai LG, Xu AE. In vivo reflectance confocal microscopy imaging of vitiligo, nevus depigmentosus and nevus anemicus. *Skin Res Technol*. 2011;17:404-10.
5. Read RW, Holland GN, Rao NA, Tabbara KF, Ohno S, Arellanes-García L, et al. Revised diagnostic criteria for Vogt-Koyanagi-Harada disease: Report of an international committee on nomenclature. *Am J Ophthalmol*. 2001;131:647-52.
6. Boissy RE, Manga P. On the etiology of contact/occupational vitiligo. *Pigmentary Cell Research*. 2004;17:208-14.
7. Bajaj AK, Saraswat A, Srivastav PK. Chemical leucoderma: Indian scenario, prognosis, and treatment. *Indian J Dermatol*. 2010;55:250-4.
8. Ghosh S, Mukhopadhyay S. Chemical leucoderma: A clinico-aetiological study of 864 cases in the perspective of a developing country. *Br J Dermatol*. 2009;160:40-7.
9. Teulings HE, Tjin EP, Willemsen KJ, Krebbers G, van Noesel CJ, Kemp EH, et al. Radiation-induced melanoma-associated leucoderma, systemic antimelanoma immunity and disease-free survival in a patient with advanced-stage melanoma: A case report and immunological analysis. *Br J Dermatol*. 2013;168:733-8.
10. Quaglino P, Marengo F, Osella-Abate S, Cappello N, Ortoncelli M, Salomone B, et al. Vitiligo is an independent favourable prognostic factor in stage III and IV metastatic melanoma patients: Results from a single-institution hospital-based observational cohort study. *Ann Oncol*. 2010;21:409-14.
11. Arpaia N, Cassano N, Vena GA. Regressing cutaneous malignant melanoma and vitiligo-like depigmentation. *Int J Dermatol*. 2006;45:952-6.
12. Pandya AG. Top accessed article: Propionibacterium acnes and the pathogenesis of progressive macular hypomelanosis. *Arch Dermatol*. 2012;148:1256.
13. Westerhof W, Relyveld GN, Kingswijk MM, de Man P, Menke HE. Propionibacterium acnes and the pathogenesis of progressive macular hypomelanosis. *Arch Dermatol*. 2004;140:210-4.
14. Yang S, Makredes M, O'Donnell P, Levin NA. A case of Hansen disease presenting as tinea versicolor. *Dermatol Online J*. 2013;19:7.
15. Eichelmann K, González Gonzalez SE, Salas-Alanis JC, Ocampo-Candiani J. Leprosy. An update: Definition, pathogenesis, classification, diagnosis, and treatment. *Actas Dermosifiliogr*. 2013;104:554-63. Esta referencia está buena
16. Pandhi RK, Bedi TR, Bhutani LK. Leucoderma in early syphilis. *Br J Vener Dis*. 1977;53:19-22.
17. Gutiérrez-Pascual M, Vicente-Martín FJ, López-Esteban JL. Lichen sclerosus and squamous cell carcinoma. *Actas Dermosifiliogr*. 2012;103:21-8.
18. Monsálvez V, Rivera R, Vanaclocha F. Lichen sclerosus. *Actas Dermosifiliogr*. 2010;101:31-8.
19. Mimouni D, David M, Feinmesser M, Coire CI, Hodak E. Vitiligo-like leucoderma during photochemotherapy for mycosis fungoides. *Br J Dermatol*. 2001;145:1008-14.

20. Sánchez JL, Vázquez M, Sánchez NP. Vitiligo like macules in systemic scleroderma. *Arch Dermatol.* 1983;119:129-33.
  21. Serup J. Clinical appearance of skin lesions and disturbances of pigmentation in localized scleroderma. *Acta Derm Venereol.* 1984;64:485-92.
  22. Jawitz JC, Albert MK, Nigra TP, Bunning RD. A new skin manifestation of progressive systemic sclerosis. *J Am Acad Dermatol.* 1984;11:265-8.
  23. Rai VM, Balachandran C. Pseudovitiligo in systemic sclerosis. *Dermatol Online J.* 2005;11:41.
  24. Schmitt CE, Fabi SG, Kukreja T, Feinberg JS. Hypopigmented cutaneous sarcoidosis responsive to minocycline. *J Drugs Dermatol.* 2012;11:385-9.
  25. Gautam M, Patil S, Munde P. Skin as a marker of internal disease: A case of sarcoidosis. *Indian J Dermatol.* 2011;56:439-41.
  26. Arrunategui A, Trujillo RA, Marulanda MP, Sandoval F, Wagner A, Alzate A, *et al.* HLA-DQ3 is associated with idiopathic guttate hypomelanosis, whereas HLA-DR8 is not, in a group of renal transplant patients. *Int J Dermatol.* 2002;41:744-7.
  27. Winship IM, Connor JM, Beighton PH. Genetic heterogeneity in tuberous sclerosis: Phenotypic correlations. *J Med Genet.* 1990;27:418-21.
  28. Al-Dawsari NA, Shahab RK. Amyloidosis cutis dyschromia: A rare form of primary cutaneous amyloidosis. *Dermatol Online J.* 2014;20:223-8.
  29. Kurian SS, Rai R, Madhukar ST. Amyloidosis cutis dyschromica *Indian Dermatol Online J.* 2013;4:344-6.
  30. Eisenbarth GS, Gottlieb PA. Autoimmune polyendocrine syndrome. *N Engl J Med.* 2004;350:2068-79.
  31. Cutolo M. Autoimmune polyendocrine syndromes. *Autoimmun Rev.* 2014;13:85-9.
- 
-

# Osteoma cutis miliar múltiple de la cara, reporte de un caso

*Multiple miliary osteoma cutis of the face, case report*

**Hernando Mosquera<sup>1</sup>, Evy Reyes<sup>2</sup>, Claudia Liliana Medina<sup>3</sup>**

1. Médico dermatólogo; docente, Universidad Autónoma de Bucaramanga, Bucaramanga, Colombia
2. Médica, residente II de Dermatología, Universidad Autónoma de Bucaramanga, Bucaramanga, Colombia
3. Médica, residente III de Dermatología, Universidad Autónoma de Bucaramanga, Bucaramanga, Colombia

## Resumen

El osteoma cutis miliar múltiple es una rara entidad benigna, caracterizada por la formación de hueso en la piel. Se considera una variante de osificación cutánea primaria, cuya patogénesis es desconocida, aunque se plantean varias hipótesis, entre las que se encuentran la asociación a un proceso inflamatorio crónico como el acné, y la existencia de una relación con los estrógenos; otros casos son idiopáticos. La localización más frecuente de esta condición es la cara, pero puede encontrarse afectación de otras áreas, como el tórax superior, los hombros y la espalda.

Se reporta el caso de una mujer de 64 años de edad con osteoma cutis miliar múltiple en la cara, forma de osificación cutánea que tiene contados casos reportados en la literatura científica y cuya implicación estética es motivo de consulta de los pacientes.

**PALABRAS CLAVE:** osteoma cutis, osificación cutánea, cara.

## Summary

Multiple miliary osteoma cutis is a rare benign condition, characterized by skin bone formation. It is considered a variant of primary cutaneous ossification with unknown pathogenesis, although several hypotheses have been suggested, including the association to a chronic inflammatory process like acne, and a relationship with estrogen level, other cases are idiopathic. These lesions usually appear in the face, but other body areas such as upper chest, shoulders and back, can be affected.

We report a case of a multiple miliary osteoma cutis of the face in a 64-year-old woman, a pattern of primary cutaneous ossification with few cases reported in the literature, with important aesthetic implications between patients.

**KEY WORDS:** Osteoma cutis, cutaneous ossification, face.

### Correspondencia:

Hernando Mosquera

### Email:

hmosquera@unab.edu.co

*Recibido: 7 de julio de 2014.*

*Aceptado: 10 de agosto de 2014.*

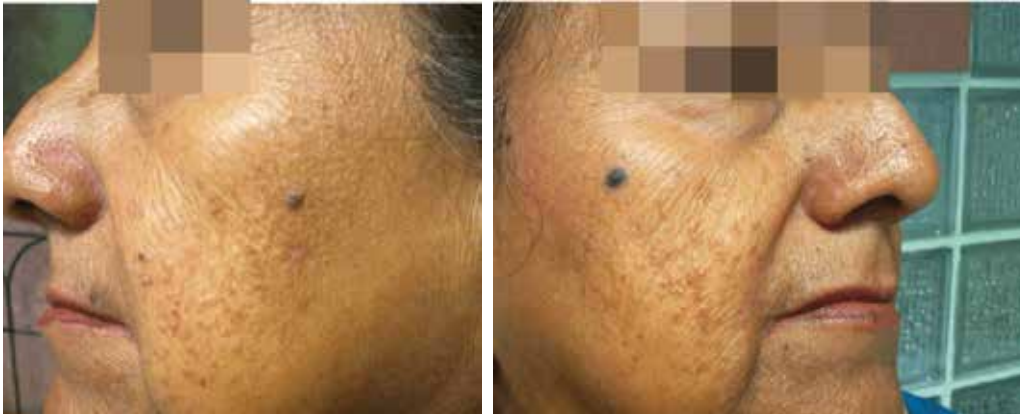**No se reportan conflictos de interés.**

## Caso clínico

Se trata de una paciente de sexo femenino, posmenopáusica, de 64 años de edad, con un cuadro clínico de tres años de evolución consistente en lesiones papulares

asintomáticas, de aparición progresiva, localizadas en las mejillas, que no había recibido tratamiento y consultó por el aspecto estético, solicitando un tratamiento definitivo.

Entre los antecedentes se destacaba la presencia de



**FIGURA 1. A y B.**  
Múltiples pápulas de 1 a 3 mm en las mejillas

acné leve en la adolescencia e hipotiroidismo en tratamiento un año atrás con 50 µg de levotiroxina al día. No había recibido tratamiento de reemplazo hormonal.

En una paciente con fototipo Fitzpatrick IV; se identificaron múltiples pápulas de 1 a 3 mm de diámetro, algunas con superficie eritematosa, otras de color piel, de consistencia dura, indoloras, que afectaban ambas mejillas. No se evidenciaban lesiones en otra localización (**FIGURA 1**).

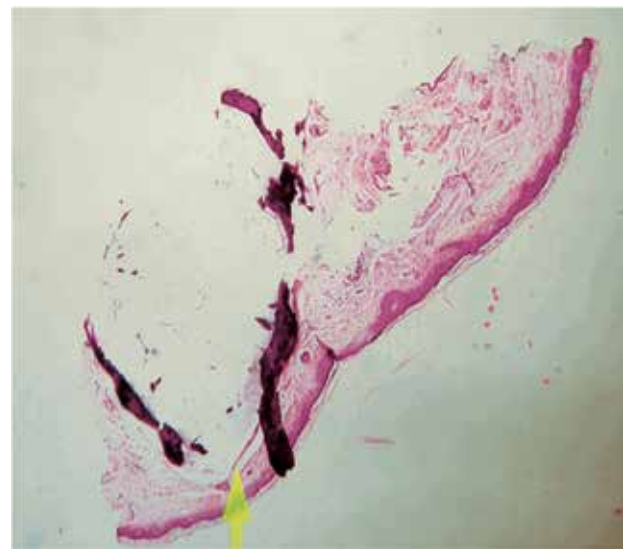Se practicó una biopsia de piel, en la que se observó en la dermis superficial una espícula ósea con canales haversianos, sin tejido medular y sin reacción inflamatoria (**FIGURA 2**).

## Discusión

El osteoma cutis miliar múltiple es una condición poco frecuente caracterizada por la formación de tejido óseo en la dermis y en el tejido celular subcutáneo, que compromete principalmente la cara (mejillas, mentón o frente) y, con menor frecuencia, el tórax superior, la espalda y los hombros<sup>1</sup>. El primer caso de osteoma cutis miliar múltiple con afectación facial, fue descrito por Virchow en 1864, en una paciente con múltiples nódulos óseos en la cara<sup>2</sup>.

El osteoma cutis miliar múltiple corresponde a una variante de osificación cutánea. La osificación cutánea es un trastorno que se clasifica en primario, cuando el proceso de formación ósea en la piel no está precedido de una enfermedad local o sistémica<sup>2</sup>, y en secundario cuando existen enfermedades de base que determinan la formación de hueso extraesquelético<sup>1</sup>.

El proceso de osificación esquelética primaria es de dos tipos: endocondral (a partir de un molde de cartílago), que es propio de los huesos largos, o intramembranoso (diferenciación de células mesenquimales en osteo-



**FIGURA 2.** Espícula ósea con canales haversianos en la dermis. Hematoxilina y eosina, 10X.

blastos), característico de los huesos planos<sup>3</sup>. La formación ectópica de hueso en la piel está presente en cuatro síndromes genéticos: la osteodistrofia hereditaria de Albright, la heteroplasia ósea progresiva, el osteoma cutis en placa y la fibrodisplasia osificante progresiva. Los tres primeros se presentan con osificación intramembranosa y están determinados por mutaciones en el gen *GNAS*<sup>4</sup>.

La patogénesis del osteoma cutis miliar múltiple aún es desconocida; se ha planteado la hipótesis de que puede ser secundaria a un proceso inflamatorio crónico, como el acné vulgar, por cambios distróficos en las cicatrices de acné, con varios casos reportados en la literatura científica que apoyan esta asociación<sup>1</sup>. Por otro lado, la mayor frecuencia de la enfermedad en mujeres sugiere una relación con los estrógenos; sin embargo, la enfermedad se presenta también en hombres y mujeres



posmenopáusicas sin terapia de reemplazo hormonal<sup>5</sup>. Los datos publicados por Myllylä, *et al.*, con base en los hallazgos histológicos en cuatro pacientes con la enfermedad, indican que el tipo de osificación que caracteriza el osteoma cutis miliar múltiple es intramembranoso, lo cual está a favor de la transformación de las células mesenquimales, como los fibroblastos, en osteoblastos, sin embargo, no se identificaron mutaciones en el gen GNAS, responsable de la osificación cutánea intramembranosa en la osteodistrofia hereditaria de Albright, la heteroplasia ósea progresiva y el osteoma cutis en placa<sup>1</sup>.

Clínicamente, el osteoma cutis miliar múltiple se caracteriza por la presencia de múltiples lesiones papulares benignas de 0,5 a 3 mm de diámetro, de consistencia firme, del color de la piel, blancas o azuladas<sup>4</sup>, asintomáticas, que afectan usualmente la cara y en su mayoría a mujeres, aunque se ha descrito la presencia de estas lesiones en tórax superior, hombros y espalda. Se ha establecido que la edad promedio de inicio de la enfermedad es de 47 años, con casos reportados entre los 17 y los 79 años<sup>1</sup>.

El diagnóstico de osteoma cutis miliar múltiple puede sospecharse por las características clínicas de las lesiones, su tamaño, distribución y consistencia, y por su apariencia radiológica, pero se puede hacer únicamente con base en los hallazgos clínicos e histológicos<sup>6</sup>. La histopatología muestra espículas óseas de varios tamaños en la dermis o en el tejido celular subcutáneo, con múltiples osteocitos y osteoblastos a lo largo de la superficie de las espículas<sup>7</sup>, hallazgos que se evidenciaron en nuestra paciente.

En cuanto al tratamiento, no existe uno estandarizado ni definitivo. En los casos reportados se describen varias alternativas, entre las que se incluyen desde el manejo con retinoides tópicos<sup>8</sup> con resultados satisfactorios en los casos de lesiones pequeñas y superficiales, hasta el uso de tratamientos invasivos, como microincisión con aguja y extirpación mecánica<sup>9</sup> incisión con láser de CO<sub>2</sub> o erbio:YAG y raspado, con buenos resultados cosméticos y mínimas cicatrices<sup>10</sup>. En nuestro caso y después de haberse explicado a la paciente las características benignas de su condición, se le propuso la opción de tratamiento con láser de CO<sub>2</sub>. Sin embargo, la paciente decidió no someterse a ningún tipo de intervención.

En conclusión, se presenta el caso de una paciente con osteoma cutis miliar múltiple de la cara, entidad poco frecuente y limitada, de etiología desconocida caracterizada por la formación de hueso intramembranoso en la dermis, con implicación estética y con pocas opciones de tratamiento definitivo.

## Agradecimientos

A la Dra Claudia Uribe Pérez, dermatopatóloga, por la lectura y fotografía del estudio histopatológico.

## Referencias

1. Myllylä RM, Haapasaari KM, Palatsi R, Germain-Lee EL, Hägg PM, Ignatius J, *et al.* Multiple military osteoma cutis is a distinct disease entity: Four case reports and review of the literature. *Br J Dermatology*. 2011;164:544-52.
2. Gasner W. Primary osteoma cutis. *AMA Arch Dermatol*. 1954;69:101-3.
3. Mills S. *Histology for pathologists*. 4th edition. Philadelphia: Wolters Kluwer; 2012. p. 97-103.
4. Fairley JA. Calcifying and ossifying disorders of the skin. In: Bologna JL, Jorizzo JL, Rapini RP, eds. *Dermatology*. 2nd edition. Philadelphia: Mosby Elsevier; 2008. p. 653-60.
5. Thielen AM, Stucki L, Braun RP, Masouyé I, Germanier L, Harms M, *et al.* Multiple cutaneous osteomas of the face associated with chronic inflammatory acne. *J Eur Acad Dermatol Venereol*. 2006;20:321-6.
6. Bouraoui S, Mlika M, Kort R, Cherif F, Lahmar A, Sabeh M. Miliary osteoma cutis of the face. *J Dermatol Case Rep*. 2011;4:77-81.
7. Camozzato C, Basso FDO, Duquia RP, Boff AL, Almeida Jr HL De. Facial military osteoma in HIV patient. *Ans Bras Dermatol*. 2011;86(Sup.1):66-8.
8. Cohen AD, Chetov T, Cagnano E, Naimer S. Treatment of multiple military osteoma cutis of the face with local application of tretinoin (all-trans-retinoic acid): A case report and review of the literature. *J Dermatolog Treat*. 2001;12:171-4.
9. Baskan EB, Turan H, Tunali S, Toker SC, Adim SB, Bolca N. Miliary osteoma cutis of the face: Treatment with the needle microincision-extirpation method. *J Dermatolog Treat*. 2007;18:252-4.
10. Retamar R, Hernández M, Battista V, Kaplan D, Giavino G, Pellerano G. Osteomas miliares múltiples de la cara. Tratamiento con láser de CO<sub>2</sub>: a propósito de tres casos. *Dermatol Argent*. 2009;15:111-6.

# Porfiria eritropoyética congénita

*Congenital erythropoietic porphyria*

**Luis Fernando González<sup>1</sup>, Adriana Motta<sup>2</sup>**

1. Médico, residente de Dermatología, Universidad El Bosque, Bogotá, D.C., Colombia
2. Médica dermatóloga; jefe, Departamento de Dermatología, Hospital Simón Bolívar; directora, Programa de Postgrado en Dermatología, Universidad El Bosque, Bogotá, D.C., Colombia

## Resumen

La porfiria eritropoyética congénita es una enfermedad autosómica recesiva causada por la deficiencia enzimática de la uroporfirinógeno III sintasa. Las porfirias representan trastornos metabólicos en la síntesis del grupo hem. La porfiria eritropoyética congénita presenta el mayor grado de fotosensibilidad y compromiso funcional producido por la mutilación de falanges. El diagnóstico se hace según los hallazgos clínicos y se confirma con los niveles elevados de porfirinas en orina. Se presenta el primer caso de una mujer con porfiria eritropoyética congénita reportado en la literatura científica colombiana.

**PALABRAS CLAVE:** porfiria eritropoyética congénita, fotosensibilidad, porfirinas.

## Summary

Congenital erythropoietic porphyria is an autosomal recessive disease caused by enzymatic deficiency of uroporphyrinogen III synthase. Porphyrins are a group of metabolic disorders of the haem biosynthesis pathway. Congenital erythropoietic porphyria is characterized by the most severe degree of photosensitivity and disability due to mutilations of fingers. Diagnosis is made based on clinical findings and confirmed by the identification of high titers of urine porphyrins. We report the first case of a woman with congenital erythropoietic porphyria reported in the Colombian literature.

**KEY WORDS:** congenital erythropoietic porphyria, photosensitivity, porphyrins.

### Correspondencia:

Luis Fernando González

### Email:

luisfer1000@gmail.com

*Recibido: 10 de marzo de 2014.*

*Aceptado: 20 de junio de 2014.*

**No se reportan conflictos de interés.**

## Introducción

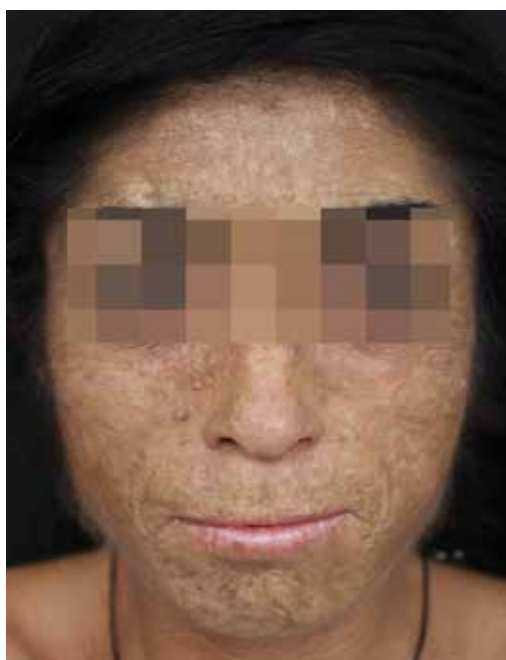Las porfirias son alteraciones metabólicas en la biosíntesis del grupo hem, molécula indispensable para la síntesis de la hemoglobina, caracterizadas por síntomas neurovisceral agudos, lesiones cutáneas o una combinación de ambos<sup>1,2</sup>. Existen siete tipos de porfirias con defectos enzimáticos puntuales y una recientemente descrita con aumento de la actividad enzimática, lo cual resulta en acumulación de precursores hem específicos denominados porfirinas<sup>2</sup>.

La porfiria eritropoyética congénita es un subtipo raro de porfiria caracterizada por presentar el mayor grado de fotosensibilidad y compromiso funcional producido por la mutilación de falanges, nariz y orejas<sup>1,2,3</sup>. Su diagnóstico se hace mediante los hallazgos clínicos, que incluyen: fotosensibilidad, eritrodoncia, hipertricosis, cambios en la pigmentación de la piel, alopecia cicatricial y mutilaciones de zonas expuestas a la luz y se confirma paraclínicamente por la elevación de los niveles de las isoformas de tipo I de uroporfirinógeno y coproporfirinógeno en orina y heces, respectivamente<sup>3</sup>.

Existen 200 casos reportados en la literatura mundial<sup>1</sup>. Se presenta el primer caso de porfiria eritropoyética congénita en una mujer adulta reportado en la literatura científica colombiana.

## Caso clínico

Se trata de una paciente de 25 años de edad con antecedentes de fotosensibilidad grave desde los cuatro meses de edad, aparición de ampollas a repetición, alopecia cicatricial, mutilación de falanges distales y coloración roja de la orina. Fue producto de un tercer embarazo entre primos de primer grado de consanguinidad.



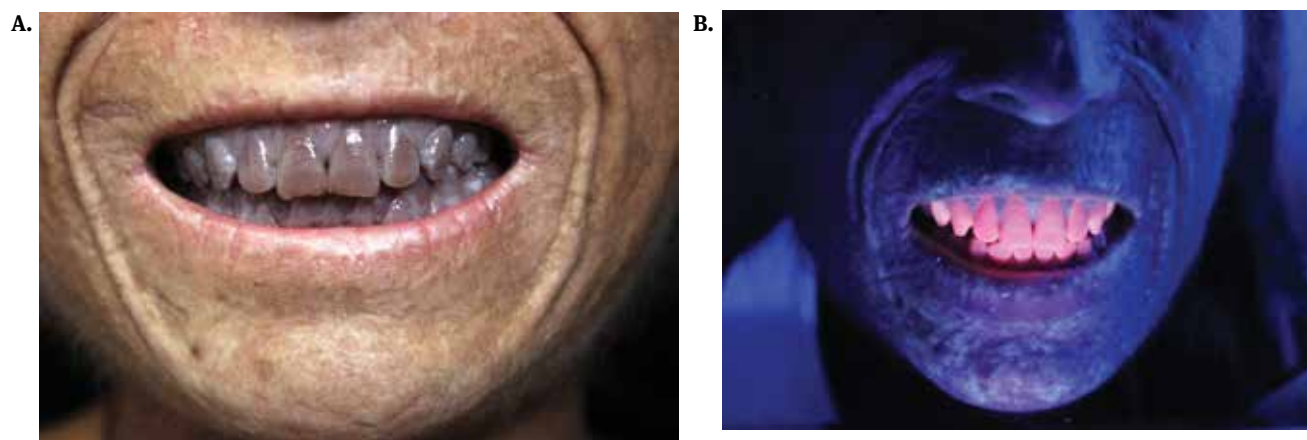
**FIGURA 1.** Múltiples máculas hipopigmentadas e hiperpigmentadas en el rostro, asociadas a hipertricosis, y úlceras en la conjuntiva bulbar en el campo temporal bilateral

En el examen físico presentaba áreas de alopecia con atrofia residual en el cuero cabelludo, hipertricosis, eritrodancia, pérdida de las falanges distales, múltiples cicatrices y máculas irregulares hipopigmentadas e hiperpigmentadas en áreas expuestas a la luz (**FIGURAS 1-3**). Las pruebas de función hepática, los tiempos de coagulación y el hemograma no mostraron ninguna alteración. Se tomó una muestra de orina que evidenció coloración roja con la luz ultravioleta y fluorescente con la luz de Wood (**FIGURA 4**), y elevación de los niveles de porfirinas en orina de 24 horas: porfobilinógeno, 6 mg (valor normal: 0-2 mg); uroporfirinas, 180,7 µg (valor normal: 0-20 µg), y coproporfirinas, 480 µg (valor normal: 0-160 µg), lo cual confirmó el diagnóstico de porfiria eritropoyética congénita.

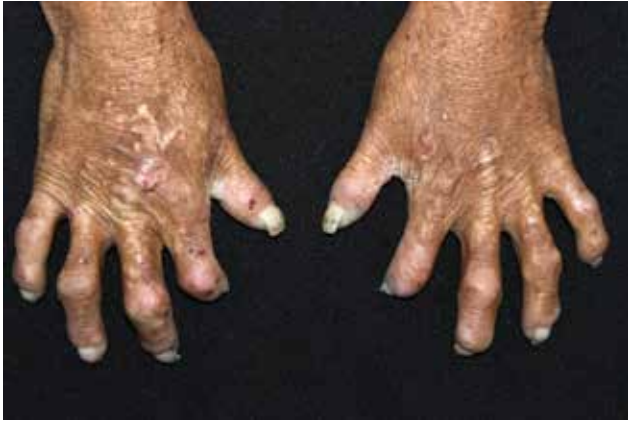## Discusión

La porfiria eritropoyética congénita es una enfermedad hereditaria rara autosómica recesiva causada por el defecto homocigoto en la actividad enzimática de la uroporfirinógeno III sintasa<sup>1</sup>. Fue descrita en 1874 por Schultz y, en 1911, Günther la relacionó con los errores innatos del metabolismo, de ahí el nombre de enfermedad de Günther<sup>2</sup>.

El gen de la uroporfirinógeno III sintasa se ubica en el brazo largo del cromosoma 10; se han identificado más de 35 mutaciones y la más frecuente es aquella con sentido sentido erróneo o contrasentido (missense)<sup>2,3</sup>. Este defecto metabólico aumenta los niveles de las porfirinas uroporfirinógeno y coproporfirinógeno de la isoforma de tipo I, presentes en orina y heces, respectivamente<sup>3</sup>. La uroporfirina y demás metabolitos se depositan en la piel, y generan un daño fototóxico que depende del oxígeno, caracterizado por ampollas subepidérmicas con inflamación grave<sup>1</sup>.



**FIGURA 2. A.** Eritrodancia (coloración roja dentaria) secundaria al depósito de porfirinas. **B.** Realce fluorescente con la luz de Wood.



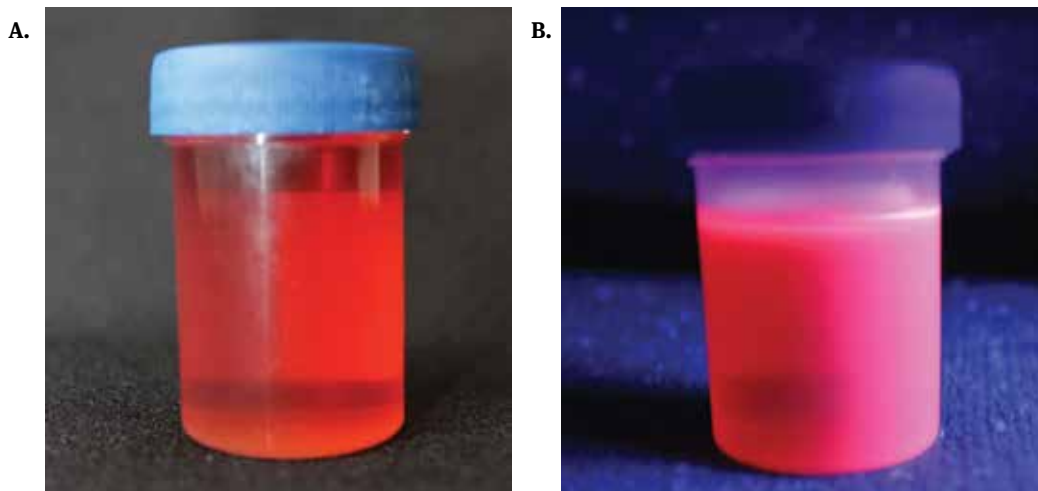
**FIGURA 3.** Mutilación de la falange distal de segundo dedo de las manos, asociada a áreas de cicatrización residual con retracción de falanges

La porfiria eritropoyética congénita representa una de las porfirias más mutilantes debido al proceso de reparación y cicatrización retardada, como fue evidente en la presente paciente en las falanges distales (**FIGURA 3**), los lóbulos de las orejas y la nariz. Además, se puede observar hirsutismo en áreas expuestas a la luz, alopecia cicatricial en el cuero cabelludo, hiperpigmentación e hipopigmentación irregular de la piel<sup>3</sup>, todos estos hallazgos presentes en este caso. Otras manifestaciones en el curso de la enfermedad incluyen diferentes alteraciones oculares, como fotofobia, queratoconjuntivitis, ectropión y úlceras corneales<sup>4</sup>. En este caso se observaron úlceras en la conjuntiva bulbar, localizadas en el campo temporal bilateral (**FIGURA 1**). En casi todos los pacientes se presentan eritrodoncia, osteodistrofia y médula ósea hiper celular<sup>5</sup>. Entre las manifestaciones

extracutáneas se puede encontrar anemia hemolítica, esplenomegalia y colelitiasis inducida por porfirinas<sup>4</sup>. Las formas más graves de porfiria eritropoyética congénita se inician durante la embriogénesis, las cuales causan anemia hemolítica grave y, posteriormente, eritroblastosis fetal y la muerte en el útero<sup>5</sup>.

El diagnóstico se sospecha clínicamente y se confirma por la inactividad enzimática de la uroporfirinógeno III sintasa o el aumento de porfirinas en orina y materia fecal. Sin embargo, la eritrodoncia es patognomónica de la enfermedad y es una herramienta útil para el diagnóstico precoz<sup>4</sup>.

El tratamiento se basa principalmente en la fotoprotección y prevención del trauma en la piel<sup>1</sup>. Se debe garantizar el uso de ropa protectora, como guantes, sacos, faldas o camisas de manga larga, e igualmente se debe recomendar evitar la exposición a la luz solar y a la incandescente<sup>6</sup>. En casos graves se requieren transfusiones sanguíneas y, en algunos casos aislados, se ha documentado la curación con el trasplante alogénico de médula ósea<sup>7</sup>. Entre las recomendaciones terapéuticas para los pacientes con porfiria eritropoyética congénita con nivel de evidencia III, se encuentran: la administración de 2 a 10 g de hidroxurea por semana, con el objetivo de suprimir la formación de porfirinas; la esplenectomía, para reducir el consumo plaquetario y la hemólisis; el carbón activado por vía oral, para facilitar la excreción fecal de porfirinas, y los bifosfonatos, para prevenir la osteólisis<sup>7</sup>. La paciente presentada actualmente está en tratamiento con medidas de prevención primaria, con barreras físicas de fotoprotección y con seguimiento regular interdisciplinario, sin necesidad de tratamiento farmacológico.



**FIGURA 4. A.** Coloración roja de la orina con la luz ultravioleta. **B.** Realce fluorescente de la orina con la luz de Wood

## Conclusión

Se presenta el primer caso de porfiria eritropoyética congénita reportado en un adulto en la literatura científica colombiana, con presentación clínica usual y alteraciones bioquímicas típicas de la enfermedad, que confirman el diagnóstico.

## Referencias

1. Fritsch C, Bolsen K, Ruzicka T, Goerz G. Congenital erythropoietic porphyria. *J Am Acad Dermatol.* 1997;36:594-610.
  2. Phillips JD, Steensma DP, Pulsipher MA, Spangrude GJ, Kushner JP. Congenital erythropoietic porphyria due to a mutation in GATA1: The first trans-acting mutation causative for a human porphyria. *Blood.* 2007;109:2618-21.
  3. Darwich E, Herrero C. New developments in erythropoietic porphyrias. *Actas Dermosifiliogr.* 2013;104:212-9.
  4. Wolff K, Goldsmith L, Katz S, Gilchrest B, Paller A, Leffell D. The porphyrias. *Fitzpatrick's Dermatology in General Medicine.* Seventh edition. New York, McGraw-Hill; 2008. p. 1247-50.
  5. Puy H, Gouya L, Deybach JC. Porphyrias. *Lancet.* 2010;375:924-37.
  6. Mathews-Roth MM. Treatment of the cutaneous porphyrias. *Clin Dermatol.* 1998;16:295-8.
  7. Tintle S, Alikhan A, Horner M, Hand J, Marie D. Cutaneous porphyrias: Treatment strategies. *Int J Dermatol.* 2014;53:3-24.
- 
-

# Nevus unius lateris, a propósito de un caso

*Nevus unius lateris, about a case*

**Claudia Marcela Gaviria<sup>1</sup>, Andrea Arango<sup>2</sup>, Ana Cristina Ruiz<sup>3</sup>**

1. Médica, residente de Dermatología, Universidad CES, Medellín, Colombia
2. Médica dermatóloga; docente de Dermatología, Universidad CES, Medellín, Colombia
3. Médica dermatopatóloga; docente de Dermatopatología, Universidad CES, Medellín, Colombia

## Resumen

Los nevus epidérmicos son hamartomas que se originan en el ectodermo embrionario, a partir de células pluripotenciales de la capa basal de la epidermis, las cuales, durante el desarrollo normal de la piel, dan origen a los queratocitos, glándulas sebáceas, folículos pilosos, glándulas apocrinas y ecrinas. Los que se derivan de los queratocitos se denominan nevus epidérmicos verrugosos. Clínicamente, estos nevus pueden tener dos formas de presentación: localizados o circunscritos y extensos, o generalizados; entre estos últimos se encuentran el *nevus unius lateris* y la *ichthyosis hystrix* que, comúnmente, toman una configuración transversa en el tronco y una configuración lineal en las extremidades.

Se presenta el caso de un paciente con un *nevus unius lateris* aislado, como variante del espectro clínico del nevus epidérmico verrugoso, que rara vez se presenta sin manifestaciones sistémicas asociadas.

**PALABRAS CLAVE:** nevus epidérmico, verrugoso epidérmico, síndrome de nevus epidérmico

## Summary

Epidermal nevi are hamartomas that originate from the ectoderm embryonic stem cells from the basal layer of the epidermis, which during normal development of the skin, giving rise to keratinocytes, sebaceous glands, hair follicles, and apocrine and eccrine glands. Those derived from keratinocytes are called verrucous epidermal nevi. Clinically, these nevi can have two forms: localized and widespread systematic circumscribed and, within the latter are: *nevus unius lateris* and *ichthyosis hystrix*, which commonly take transverse configuration on the trunk and a linear configuration in the extremities.

We report a patient with isolated *nevus unius lateris* as a variant of the clinical spectrum of a verrucous epidermal nevus that rarely occurs without associated systemic manifestations.

**KEY WORDS:** epidermal nevus, verrucous epidermal, epidermal nevus syndrome

### Correspondencia:

Claudia Marcela Gaviria

### Email:

claugavio2@hotmail.com

*Recibido: 2 de enero de 2014.*

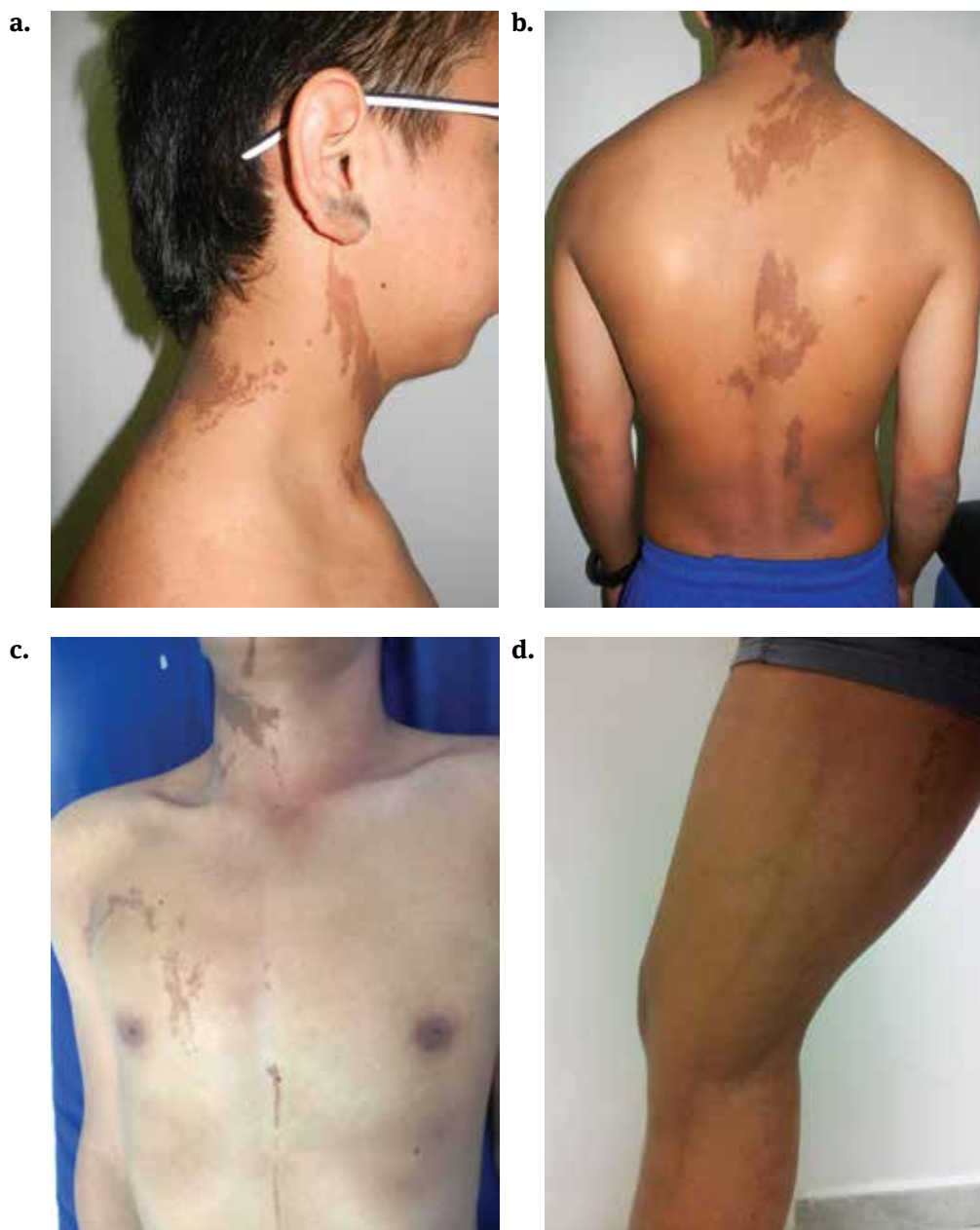*Aceptado: 30 de junio de 2014.*

**No se reportan conflictos de interés.**

## Caso clínico

Se trata de un hombre de 15 años de edad, natural y residente en Medellín, que consultó al Servicio de Dermatología por una lesión café presente desde el nacimiento, que

con el tiempo se tornó más oscura y aumentó de tamaño hasta comprometer el hemicuerpo derecho. El paciente se encontraba completamente asintomático, pero a la mamá le preocupaba la extensión de la lesión. El paciente negó presentar algún síntoma sistémico. Como antecedentes



**FIGURA 1.** Placas hiperpigmentadas de color café oscuro y de aspecto verrugoso, que siguen un trayecto lineal, localizadas en lóbulo de la oreja derecha, región submandibular y cuello (a), espalda (b), cara anterior del tórax (c), muslo y pierna del mismo lado (d)

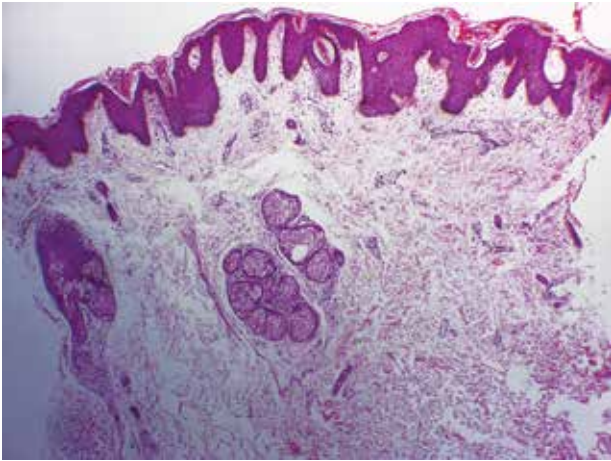
personales refirió fractura de fémur a los dos años de edad y no tenía antecedentes familiares de importancia.

En el examen físico se evidenció una lesión extensa de distribución lineal que seguía las líneas de Blaschko, caracterizada por placas hiperpigmentadas color café oscuro de aspecto verrugoso, de bordes bien definidos, localizadas en el lóbulo de la oreja derecha, en la región submandibular y en el cuello, que se extendía hasta comprometer la espalda, la cara anterior del tórax, y el muslo y la pierna del mismo lado (**FIGURA 1**).

Por la extensión de la lesión se solicitó valoración por oftalmología, ortopedia y neurología, y estos especialistas no encontraron alteraciones en el examen físico que ameritaran estudios de mayor complejidad.

Se tomó biopsia de piel, en la cual se reportó hiperqueratosis, papilomatosis y acantosis epidérmica, y dermis sin cambios llamativos. No se observó hiperqueratosis epidermolítica ni cambios inflamatorios (**FIGURA 2**).

Con los datos de la historia clínica, los hallazgos del examen físico y el reporte de histopatología, se hizo el



**FIGURA 2.** Hiperqueratosis, papilomatosis y acantosis epidérmica; dermis sin cambios llamativos. No se observa hiperqueratosis epidermolítica ni cambios inflamatorios. 10 x - Hematoxilina eosina (H-E)

diagnóstico de un nevus epidérmico verrugoso, que clínicamente se considera como un nevus unius lateris.

Al paciente no se le inició ningún tipo de tratamiento y está en controles periódicos por dermatología.

## Discusión y revisión bibliográfica

Los nevus epidérmicos son hamartomas que se originan en el ectodermo embrionario, a partir de células pluripotenciales de la capa basal de la epidermis, las cuales, durante el desarrollo normal de la piel, dan origen a queratinocitos, glándulas sebáceas, folículos pilosos, glándulas apocrinas y ecrinas, por lo que estos nevus pueden estar constituidos por cualquiera de estos elementos, adoptando su nombre del sitio de donde se originan<sup>1,3</sup>.

La mayoría aparece de forma esporádica, aunque se han descrito casos familiares. En sus diferentes variedades, presentan una incidencia aproximada de 1 por cada 1.000 nacidos vivos<sup>1,2</sup>, afectan por igual a hombres y a mujeres, y, generalmente, están presentes al nacimiento o en los primeros años de vida y, en raras ocasiones, aparecen en la pubertad<sup>1,4</sup>.

En cuanto a la patogénesis, Happle propuso que los nevus epidérmicos eran el resultado de un mosaico genético; estas mutaciones somáticas durante el desarrollo embrionario temprano, explican la distribución focal de las lesiones a lo largo de las líneas de Blaschko<sup>1,2</sup>. También, se ha visto que 33 % de los nevus epidérmicos tienen una mutación en el gen del receptor del factor de crecimiento de fibroblastos 3<sup>5</sup>.

Nevus no organoide Compuesto por queratinocitos	Nevus organoide Compuesto por cualquier anexo epidérmico
Nevus epidérmico verrugoso	1. Glándula sebácea
	2. Unidad folicular
	3. Glándula sudorípara

**TABLA 1.** Clasificación de los nevus epidérmicos

La clasificación de los nevus epidérmicos se basa principalmente en el tipo de célula histológica que predomina<sup>3</sup> y están mejor clasificados de acuerdo con su componente predominante, de la siguiente manera: nevus no organoide, cuando el componente principal es el queratinocito, y nevus organoide, cuando el componente principal es cualquier anexo, sea glándula sebácea, unidad folicular o glándulas sudoríparas. Los nevus queratinocíticos o nevus no organoide, también se conocen como nevus verrugosos o nevus epidérmicos verrugosos<sup>6</sup> (**TABLA 1**).

Este artículo se centra en los nevus epidérmicos verrugosos, que es lo que compete al presente caso.

Clínicamente, estas lesiones se caracterizan por pápulas verrugosas pardas o gris marrón, de superficie aterciopelada, dispuestas muy cerca unas a otras que tienden a agruparse para formar placas papilomatosas bien definidas. La configuración lineal es común en las extremidades siguiendo las líneas de Blaschko, en relación con las líneas de tensión de la piel en reposo<sup>2,3</sup>. Estos nevus afectan, principalmente, el tronco y las extremidades, y en ocasiones, pueden comprometer la cabeza como parte de una lesión muy extensa<sup>6</sup>.

Pueden tener dos formas de presentación: localizados o de distribución extensa. El localizado o circunscrito se limita a un área pequeña de un hemicuerpo y se denomina nevus epidérmico verrugoso lineal o nevus epidérmico lineal simple<sup>3</sup>. El de distribución extensa se denomina nevus epidérmico verrugoso generalizado<sup>2,3,7,8</sup> y sus variantes incluyen: el *nevus unius lateris*, que compromete una mitad del cuerpo, y la *ichthyosis hystrix* (nevus epidérmico generalizado), que afecta ambos lados del cuerpo<sup>3,7,8,9</sup>. Comúnmente, estos nevus generalizados adoptan una configuración transversa en el tronco y una configuración lineal en las extremidades<sup>2,3,5</sup>.

Del tipo localizado, hay que destacar el nevus epidérmico verrugoso inflamatorio lineal, una variante que corresponde a una forma inflamatoria y que clínicamente se manifiesta con eritema, descamación y costras en su superficie, asociados a prurito intenso. Estas características no se presentan en los nevus epidérmicos verrugosos generalizados<sup>1,10,11</sup>.



Síndromes	Tipo de nevus	Otras manifestaciones cutáneas	Manifestaciones sistémicas
Síndrome de Proteus	Nevus queratinocítico no epidermolítico	Nevus telangiectásico Linfangiomas Lipomas	Hipertrofia ósea asimétrica Convulsiones Hipertrofia del bazo y del timo Lesiones pulmonares quísticas Cistadenoma de ovario
Síndrome de hemidisplasia congénita con nevus ictiosiforme y defectos en las extremidades (CHILD, por sus siglas en inglés)	Nevus epidérmico verrugoso ictiosiforme (siempre unilateral)	Dermatitis ictiosiforme Nevus eritematosos e inflamados, similares a un Nevus epidérmico verrugoso inflamatorio lineal Lesiones papilomatosas con apariencia de fresa localizadas en la falange distal de los dedos	Hipoplasia o ausencia del brazo o la pierna Hemihipoplasia facial Estatura baja Escoliosis Sordera neurosensorial Alteraciones cardiovasculares Hipoplasia o ausencia de los riñones, de los nervios craneales o de ambos Hipoplasia pulmonar
Facomatosis pigmento-queratósica	Nevus sebáceo	<i>Nevus spilus</i> extenso Hiperhidrosis	Convulsiones Hemiparesia Neuropatía motora, sensorial o ambas Debilidad muscular Escoliosis Ptosis
Síndrome de nevus sebáceo (Síndrome de Schimmelpennin)	Nevus sebáceo	Manchas café con leche Malformaciones vasculares Lipomas	Defectos craneofaciales Cifoescoliosis Luxación de cadera Deformidades de las extremidades Convulsiones Agenesia del cuerpo calloso Malformación de Dandy-Walker Coloboma Opacidad de la córnea Defectos del nervio óptico
Síndrome de nevus de Becker	Nevus de Becker	Hipoplasia mamaria bilateral Pezones supernumerarios Escroto accesorio	Defectos vertebrales <i>Pectus excavatum</i> o <i>carinatum</i> Asimetría de las escápulas Hipoplasia o displasia segmentaria odontomaxilar Hipoplasia o ausencia ipsilateral de los músculos de la cintura escapular
Síndrome de nevus comedónico	Nevus comedónico	Pezones separados	Catarata ipsilateral Erosiones corneales Defectos vertebrales Sindactilia Escoliosis Microcefalia Alteraciones en el electroencefalograma Disgenesia del cuerpo calloso

**TABLA 2.** Síndromes de nevus epidérmicos y sus principales características

El nombre de *nevus unius lateris* hace referencia a la localización; afecta parte o todo un hemicuerpo, sin sobrepasar la línea media del abdomen<sup>12</sup>. Las lesiones se presentan principalmente en el área descrita por Head como “La parte descendente del área que se encuentra por encima del músculo esternocleidomastoideo y que casi exclusivamente sigue el trayecto del límite anterior de este músculo”. Además, afirma que: “Es de destacar que la lesión puede tener una pequeña porción que compromete la mejilla justo por debajo de la oreja”<sup>13</sup>.

La variante *ichthyosis hystrix* es una forma rara de nevus epidérmico lineal que, como se mencionó anteriormente, tiene una amplia distribución corporal bilateral; por esta y por su similitud con las lesiones de la ictiosis vulgar, se enfatiza en el término *ichthyosis hystrix*<sup>6,7,8</sup>. Su nombre proviene del griego *ichthys*, que significa pescado e *hystrix* que significa puercoespín, términos que corresponden a la apariencia clínica de esta entidad<sup>7</sup>.

Es importante recordar que estas dos últimas formas de presentación (el *nevus unius lateris* y la *ichthyosis hystrix*) frecuentemente se asocian con manifestaciones sistémicas por la extensión de la lesión.

Se han descrito una forma aislada, cuando el nevus es la única alteración existente, y formas sindrómicas, cuando se asocia a diferentes malformaciones y alteraciones sistémicas. Esta asociación de nevus epidérmico con alteraciones sistémicas, se conoce con el nombre de síndrome de nevus epidérmico o síndrome de Solomon; que se presente o no lo haga en un paciente, depende directamente del tamaño y la extensión del nevus<sup>1,3,14</sup>.

Históricamente, se han descrito seis síndromes de nevus epidérmicos (**TABLA 2**): síndrome de Proteus, síndrome de hemidislplasia congénita con nevus ictiosiforme y defectos en las extremidades (*Congenital Hemidysplasia with Ichthyosiform erythroderma and Limb Defects*, CHILD), facomatosis pigmentoqueratósica, síndrome de nevus sebáceo (síndrome de Schimmelpenning), síndrome de nevus de Becker y síndrome de nevus comedónico<sup>1,3,14</sup>. Algunos autores sostienen que el síndrome de nevus epidérmico es una colección de diversos síndromes clínicos distintos. Así lo indicó Happle, en 1991, quien afirmó que la expresión ‘síndrome de nevus epidérmico’ es erróneo e induce a confusión, ya que parece recoger una única entidad, cuando realmente indica la asociación existente entre un nevus epidérmico y diferentes defectos congénitos, tratándose realmente de un conjunto de síndromes y no de un único síndrome aislado<sup>15</sup>.

En un estudio retrospectivo se evaluaron 133 pacientes con diagnóstico clínico, histológico o ambos, de nevus epidérmico, en un período de 30 años. Uno de los objetivos fue determinar la prevalencia del síndrome del

nevo epidérmico, del cual se encontraron tres casos, que correspondieron a 2,21 %. Se presentaron manifestaciones extracutáneas en estos tres casos, como alteraciones neurológicas (convulsiones y retardo mental) o esqueléticas (cifoesciosis, sindactilia, quistes óseos), y sólo uno tuvo alteraciones oftalmológicas; en ningún caso se presentó enfermedad vascular o cáncer asociados. En estos casos, las alteraciones se asociaron a formas lineales extensas de nevus, por lo que enfatizan en la importancia de descartar enfermedades asociadas en todo paciente con este tipo de presentación<sup>16</sup>.

En otro estudio se evaluaron 12 pacientes, de los cuales 10 presentaban nevus epidérmico lineal bilateral, *nevus unius lateris* o *ichthyosis hystrix*; en todos estos casos hubo alteraciones óseas congénitas asociadas, en cinco, enfermedad del sistema nervioso central, y en dos, alteraciones poco comunes como fibroma conjuntival y hepatoesplenomegalia. Por la gran frecuencia de alteraciones óseas y del sistema nervioso central asociadas al nevus epidérmico de este estudio, los autores sugieren la posibilidad de que un nevus epidérmico extenso forme parte de un síndrome de nevus epidérmico. Por lo tanto, la presencia de un nevus epidérmico extenso debe considerarse una indicación para anamnesis y exploración completas<sup>17</sup>.

Finalmente, en un estudio de 131 casos de nevus epidérmicos, se evaluaron 119 en busca de anormalidades en otros órganos y se encontró que 33 % de ellos tenían una o más alteraciones y, 5 %, cinco o más anomalías. Este estudio indica que los pacientes con nevus epidérmicos tienen un riesgo significativo de presentar otras alteraciones sistémicas, por lo que recomiendan una evaluación inicial detallada y un seguimiento estrecho<sup>18</sup>.

En la literatura científica encontramos dos casos publicados similares al presente, uno publicado en 1911 y el otro en 1939; los pacientes tenían diagnóstico de *nevus unius lateris*, pero no presentaban ningún tipo de alteración sistémica asociada<sup>12,13</sup>.

Se han descrito diez variantes histológicas de nevus epidérmicos. Sin embargo, más de 60 % de las lesiones se presentan con hiperplasia epidérmica, acantosis, papilomatosis e hiperqueratosis, con elongación de las crestas interpapilares. Con frecuencia, la hiperpigmentación en la capa de células basales es evidente; clínicamente, esto corresponde a las lesiones dérmicas de color marrón<sup>2,3,4</sup>.

A pesar de lo mencionado en la histología, el diagnóstico de esta entidad es clínico. En casos de duda, se debe solicitar biopsia de piel y, si persisten las dudas, se puede recurrir a la inmunohistoquímica.

El diagnóstico diferencial debe hacerse principalmente con: liquen estriado, enfermedad de Darier-White de tipo lineal, poroqueratosis lineal y psoriasis

lineal, ya que todas estas entidades se presentan con características clínicas similares a las del nevus epidérmico verrugoso lineal<sup>1,2,19</sup>.

La evolución del nevus epidérmico verrugoso suele ser benigna. Se describe crecimiento durante aproximadamente 7 años, para luego permanecer estable<sup>1,2,8</sup>. Entre las principales complicaciones descritas, se encuentran el eccema, el impétigo y la transformación maligna. Esta última es poco frecuente y puede ocasionar carcinoma basocelular y escamocelular; su frecuencia es mayor en el nevus sebáceo y es más común que ocurra en personas de edad mediana o avanzada<sup>2,3,5</sup>.

Los tratamientos propuestos no ofrecen resultados curativos ni totalmente satisfactorios cosméticamente, ya que son frecuentes las recurrencias y las cicatrices después de cualquier procedimiento. El tratamiento varía si la lesión es localizada o extensa.

Para las lesiones localizadas es de elección la cirugía, que debe incluir la dermis subyacente para evitar recidivas, ya que con medidas más conservadoras la lesión suele recurrir<sup>1,2,4</sup>.

En las lesiones muy extensas generalmente no está indicada la cirugía, por lo cual se han empleado tratamientos combinados, como crioterapia, electrofulguración o exfoliaciones químicas, como *peeling* con fenol, ablación con láser CO<sub>2</sub> y láser erbio (Er:YAG). Otras opciones incluyen el manejo tópico con esteroides, 5-fluoruracilo en apósito semiocluido y tretinoína al 0,1 %, dos veces al día<sup>1,2,4,5</sup>. Aunque estos medicamentos ofrecen poca mejoría, se han usado como tratamiento coadyuvante para aumentar la eficacia de la intervención quirúrgica, cuando esta es posible<sup>4</sup>. En caso de que se presente transformación maligna, la lesión debe researse completamente.

En conclusión, se presenta el caso de un paciente con *nevus unius lateris* aislado, como una variedad generalizada de un nevus epidérmico verrugoso que, en la mayoría de los casos por su extensión se asocia a alteraciones sistémicas, pero rara vez puede aparecer de forma aislada, como en el presente caso.

## Referencias

- Garnacho GM, Moreno JC. Nevos en la edad pediátrica. *Pediatr Integral*. 2008;12:389-402.
- Gómez B, Espíndola A, López S, Anzorena J, Lorenz AM. Nevo epidérmico verrugoso sistematizado. *Arch Argent Dermatol*. 2011;61:216-8.
- Goldsmith LA, Katz SI, Gilchrist BA, Paller AS, Leffell DJ, Wolff K. *Fitzpatrick's Dermatology in General Medicine*. 8a edición. Estados Unidos: McGraw-Hill Companies; 2012. 525-6
- Kim IS, Choi SY, Park KY, Li K, Kim BJ, Seo SJ, et al. Adult onset of nevus unius lateris. *Ann Dermatol*. 2012;24:480-1.
- Brandling-Bennett HA, Morel KD. Epidermal nevi. *Pediatr Clin North Am*. 2010;57:1177-98.
- Ahmed QM, Jeelani S, Shah IH. Ichthyosis hystrix: A case report. *Egyptian Dermatology Online Journal*. 2011;7:1-7.
- Nayak S, Achariva B, Mohanty P. Ichthyosis hystrix. *Indian Dermatol Online J*. 2013;4:47-9.
- Thappa DM, Jeevankumar B. Ichthyosis hystrix. *Indian Pediatr*. 2003;40:169.
- Haberland-Carrodegus C, Allen CM, Lovas JG, Hicks J, Flaitz CM, Carlos R, et al. Review of linear epidermal nevus with oral mucosal involvement -series of five new cases. *Oral Dis*. 2008;14:131-7.
- Akelma AZ, Cizmeci MN, Kanburoglu MK, Mete E. A diagnostic dilemma: Inflammatory linear verrucous epidermal nevus versus linear psoriasis. *J Pediatr*. 2013;162:879.
- Morag C, Metzker A. Inflammatory linear verrucous epidermal nevus: Report of seven new cases and review of the literature. *Pediatr Dermatol*. 1985;3:15-8.
- Weber FP, Lauber HK. Naevus unius lateris of the verrucosus and hystrix types. *Proc R Soc Med*. 1939;32:1584-5.
- Little EG. Two cases of naevus unius lateris. *Proc R Soc Med*. 1911;4:64-6.
- Happle R. The group of epidermal nevus syndromes. Part I. *J Am Acad Dermatol*. 2010;63:1-22.
- Martínez-Menchón T, Mahiques L, Febrer I. Facomatosis pigmentoqueratósica. *Piel*. 2004;19:31-6.
- Castro G, Della Giovanna P, Cabrera HN, García S. Nevos epidérmicos: estudio retrospectivo de 133 casos. *Dermatol Argent*. 2011;17:40-6.
- Solomon LM, Fretzin DF, Dewald RL. The epidermal nevus syndrome. *Arch Dermatol*. 1968;97:273-5.
- Rogers M, McCrosin I, Commens C. Epidermal nevi and the epidermal nevus syndrome. A review of 131 cases. *J Am Acad Dermatol*. 1989;20:476-88.
- Ozçelik D, Parlak AH, Oztürk A, Kavak A, Celikel N. Unilateral linear verrucous epidermal nevus of the face and the oral mucosa. *Plast Reconstr Surg*. 2005;115:17-9.

# Pigmentación oscura del estrato córneo, ¿cuál es su diagnóstico?

*Dark pigmentation of the stratum corneum, What is your diagnosis?*

## Alejandro Posada

1. Médico, residente de cuarto año de Patología Anatómica y Clínica, Universidad Nacional de Colombia, Bogotá, D.C., Colombia

**RESPUESTA:** Pigmentación del estrato córneo por nitrato de plata

## Resumen

La pigmentación del estrato córneo por nitrato de plata es una enfermedad muy rara causada por la impregnación de partículas de plata, al usar sustancias que contengan nitrato de plata, el cual reacciona con el cloro del sudor y forma cloruro de plata, que es reducido por la luz ultravioleta y forma partículas coloides de color negro que persisten en la epidermis. La pigmentación aparece al poco tiempo de la implantación del metal y desaparece semanas después de la suspensión del producto, sin un tratamiento específico. Clínicamente se pueden confundir con lesiones melanocíticas, pero en el estudio histopatológico se evidencian múltiples gránulos negros o marrón oscuro en el estrato córneo, sin alteración en los melanocitos.

**PALABRAS CLAVE:** epidermis, argiria, nitrato de plata, pigmentación de la piel.

## Summary

The pigmentation of the stratum corneum by silver nitrate is a very rare disease caused by particles of silver impregnation, using substances containing silver nitrate, which reacts with sweat chlorine and form silver chloride, which is reduced by ultraviolet light and color is black colloidal particles that persist in the epidermis. The pigmentation occurs shortly after the introduction of metal and disappears weeks after suspension of the product without a specific treatment. Clinically, it may mimic melanocytic lesions, but on histopathology multiple black or dark brown granules are evident in the stratum corneum without alteration in melanocytes.

**KEY WORDS:** Epidermis, argyria, silver nitrate, skin pigmentation.

## Comentario

La pigmentación del estrato córneo por nitrato de plata es una enfermedad extremadamente rara, en la cual la coloración oscura azul grisácea que se observa en la piel es el resultado de la impregnación por partículas de plata. Se han reportado casos secundarios al uso prolongado de sustancias o medicamentos tópicos que contienen nitrato de plata, como los utilizados para el manejo de úlceras crónicas, o después de la aplicación intracutánea de agujas

### Correspondencia:

Alejandro Posada

### Email:

alposadare@unal.edu.co

*Recibido: 2 de enero de 2014.*

*Aceptado: 30 de junio de 2014.*

**No se reportan conflictos de interés.**

de acupuntura o el uso de aretes de plata<sup>1</sup>. También se ha descrito en empleados bancarios y en ladrones de bancos, ya que se ha utilizado la plata elemental como un método para marcar billetes y detectar a los responsables de actos delictivos<sup>2</sup>. En el caso presentado no se pudo determinar con certeza el origen de la pigmentación ante la falta de más datos clínicos.

La pigmentación puede aparecer unos pocos años, o incluso décadas, luego de la implantación del metal. Por lo general, las lesiones desaparecen al cabo de algunas semanas después de la suspensión del producto implicado, debido al recambio epidérmico normal<sup>1,2</sup> y no requieren un tratamiento específico. Al no contar con más datos clínicos sobre esta paciente, no es posible determinar el por qué de la cronicidad de la lesión o si había estado expuesta a alguna sustancia o material que lo explicara.

La importancia clínica de estas lesiones radica en que se pueden confundir con lesiones melanocíticas y ser extirpadas para su estudio histopatológico<sup>1,3</sup>. En este caso se observó paraqueratosis con múltiples gránulos negros o de color marrón oscuro en el estrato córneo (**FIGURA 1**), sin alteración alguna en los melanocitos (**FIGURA 2**). Varios autores señalan que estos gránulos están conformados por plata elemental<sup>1,2</sup> y la coloración de Mart 1 en los melanocitos es negativa en toda la lesión aunque se aprecian melanocitos individuales en el tejido adyacente<sup>1</sup>.

En el examen microscópico en campo oscuro se observa fluorescencia del material granular, que es una característica de la plata elemental<sup>2</sup>. La microscopía electrónica de barrido demuestra la presencia de pequeñas partículas y, junto con la espectroscopia por dispersión de energía, se logran identificar dichas partículas como pequeños fragmentos de plata<sup>4,5</sup>. En el presente caso no se utilizó ninguna de las técnicas descritas para confirmar el origen de la pigmentación. En un caso reportado que involucraba a un empleado bancario, en la espectroscopia infrarroja y en el microanálisis con rayos X se encontró que algunos de los billetes que manipuló el paciente se encontraban preparados con una combinación de nitrato de plata y vaselina<sup>2</sup>, lo cual explicaba la coloración negruzca de la epidermis.

La coloración negra se produce porque el nitrato de plata se difunde hacia la epidermis y reacciona con el

cloro del sudor, formando cloruro de plata, el cual es reducido fotoquímicamente por la luz ultravioleta para formar partículas coloides de plata metálica que se observan de color negro y persisten en la epidermis<sup>2</sup>.

Entre el diagnóstico diferencial histopatológico se encuentra la argiria cutánea y diseminada, la cual compromete la membrana basal de las glándulas sudoríparas, las fibras elásticas de la dermis papilar, el tejido conjuntivo alrededor de los folículos pilosebáceos, los músculos piloerectores y las paredes de las arteriolas. Se trata de una enfermedad sistémica secundaria al consumo indiscriminado de componentes que contienen plata como parte de tratamientos de medicina alternativa o de algún régimen dietético<sup>3</sup>. Se caracteriza por una diseminación sistémica y por depósitos tisulares de partículas que contienen plata, que clínicamente puede simular cianosis o metahemoglobinemia<sup>1</sup>, a diferencia del caso presentado, el cual se trata de un proceso mucho más localizado que solo compromete la epidermis, más específicamente, el estrato córneo.

## Agradecimientos

A Viviana Arias y a Gerzaín Rodríguez, por su guía en la elaboración de este artículo.

## Referencias

1. Utikal J, Thoenke A, Becker JC, Figl R, Goerdt S, Schadendorf D, *et al*. Local cutaneous argyria mimicking melanoma metastases in a patient with disseminated melanoma. *J Am Acad Dermatol*. 2006;55(Suppl.5):S92-4.
2. Schanz S, Metzler G. A medical mystery –skin discolorations in a bank employee. *N Engl J Med*. 2007;356:1455.
3. Weedon D. Cutaneous deposits. In: Weedon D, editor. *Weedon's Skin Pathology*. Third edition. London: Churchill Livingstone-Elsevier; 2010. p. 391
4. Massi D, Santucci M. Human generalized argyria: A microscopic and X-ray spectroscopic study. *Ultrastruct Pathol*. 1998;22:47-53.
5. Hristov AC, High WA, Golitz LE. Localized cutaneous argyria. *J Am Acad Dermatol*. 2011;65:660-1.

## Terapia nutricional para el acné

*Nutritional therapy for acne*

### Luis Miguel Becerra

1. Nutricionista-Dietista, Especialista en Inmunología digestiva, magíster en Estudios Biológicos Naturistas, Clínica Salud Florida, Colombia

El acné es una enfermedad cutánea multifactorial que afecta la unidad pilosebácea en su estructura y función. Esta alteración se evidencia clínicamente en la aparición de comedones, pápulas, pústulas, nódulos, quistes, abscesos y flemones, los cuales pueden ocasionar secuelas permanentes según su gravedad<sup>1</sup>.

Desde los años 70 se viene debatiendo sobre la relación de la alimentación con las enfermedades inflamatorias de la piel, como el acné. Inicialmente, esto se fundamentó en las observaciones de la incidencia de esta enfermedad en las poblaciones cuya alimentación se caracteriza por bajo consumo de frutas, verduras y granos enteros<sup>2</sup>. En diversos estudios, como el de Cordain, *et al.*, se ha demostrado que en ciertas poblaciones no se presenta esta enfermedad (indígenas, jóvenes de Papúa, Nigeria y Gana). Según dicho estudio, podría deberse a factores genéticos, alimentarios y a una taza mayor de actividad física<sup>3</sup>.

La fase inicial del acné se presenta como una hiperqueratinización folicular que aumenta la descamación de los queratinocitos en el orificio folicular. Este proceso ocasiona una obstrucción por un microcomedón (cera y queratina), lo que fomenta el crecimiento bacteriano al facilitar un ambiente anaerobio rico en contenido lipídico. Debido a ello, se produce un proceso inflamatorio localizado por acción de factores quimiotácticos; la inflamación desencadena una hidrólisis de la grasa periférica al comedón y produce la salida de triglicéridos, lo que se conoce comúnmente como “sebo del acné”<sup>4</sup>.

La producción de la glándula sebácea depende directamente del tipo y la cantidad de lípidos consumidos, y de sus mecanismos de absorción. Mediante investigaciones *in vitro*, se ha confirmado que los ácidos grasos monoinsaturados, como el lauroleico y el caproleico, aumentan la secreción sebácea por acción agonista sobre los receptores PPAR (*Peroxisome Proliferator-Activated Receptors*)<sup>5</sup>. Este factor sería determinante en la aparición y las manifestaciones clínicas del acné.

Del mismo modo, es importante resaltar que, además del tipo y la cantidad de lípidos consumidos, los carbohidratos simples juegan un papel substancial en la

progresión de esta enfermedad. Los estudios de Smith, *et al.*, revelan que una alimentación a base de carbohidratos simples o con un alto índice glucémico favorece el aumento de los niveles del factor de crecimiento insulínico de tipo 1 (IGF-1) y, con ello, la producción de insulina. Este factor aumenta la hiperqueratinización y la producción sebácea<sup>6</sup>.

Por otra parte, el proceso de absorción, transporte y depósito de los lípidos en los adipocitos, así como la síntesis de lipoproteínas de baja y muy baja densidad, requieren altas concentraciones de insulina. Por lo cual contribuyen a la hiperinsulinemia por aumento de la ingestión de grasa y al incremento del acné<sup>7</sup>. El hiperinsulinismo produce efectos adversos como el aumento de la testosterona libre, por disminución de la concentración plasmática de glucoproteínas como la proteína fijadora de hormonas sexuales (SHBG). Del mismo modo, estas alteraciones hormonales conllevan una alteración en la actividad de los receptores retinoides<sup>8</sup>.

A raíz de los estudios que relacionan la hiperinsulinemia con la aparición de acné, se han establecido tratamientos farmacológicos encaminados a mejorar la sensibilidad de la insulina endógena, como metformina, tolbutamida, pioglitazona y acarbosa. También, los niveles de andrógenos mejoran con una dieta geogénica, baja en carbohidratos<sup>1</sup>.

Uno de los principales “mitos” sobre la relación de la alimentación con la aparición o el aumento del acné se refiere al consumo de chocolate y lácteos. En el estudio de Fulton, Plewig y Kligman se rechazó esta relación. Se trató de un estudio doble ciego en el cual se compararon dos grupos, uno de jóvenes y otro de adultos jóvenes; a un grupo se le suministraron barras de chocolate puro y, al otro, barras de las mismas características pero sin contenido de chocolate. Se concluyó que la producción sebácea no cambió en ninguno de los dos grupos.

Esto fue refutado años después con un estudio de las mismas características, en el cual se observó aumento en la gravedad del acné vulgar en un grupo de jóvenes consumidores de chocolate puro<sup>9</sup>. Debido a los múltiples estudios que presentan diferentes hallazgos, este es un tema sobre el cual aún no se ha llegado a una con-

clusión basada en la evidencia que sea aceptada dentro de la comunidad científica.

Por otra parte, se ha asociado el consumo de lácteos como un factor que aumenta el acné, por su alto contenido de hormonas y factores liberadores de hormonas (como progesterona, dehidrotestosterona, factor de liberación de la hormona del crecimiento y factores de crecimiento insulínico de tipo 1 y 2), así como de prostaglandinas, consideradas como grandes productoras de sebo en la unidad pilosebácea<sup>10</sup>.

A pesar de que se ha descrito y documentado desde hace años la relación directa entre la patogenia del acné y los factores nutricionales, en la práctica clínica se evidencia poco uso y conocimiento sobre dicha relación. La alimentación, como base fundamental de todo tratamiento dermatológico o de otro tipo, ha venido tomando fuerza dentro de la comunidad médica debido al enfoque interdisciplinario de la medicina del siglo XXI.

En conclusión, se puede afirmar que el aporte exógeno de antioxidantes, la disminución de alimentos asociados con la producción de la glándula pilosebácea y la higiene diaria de la piel son medidas preventivas que se pueden usar cuando la enfermedad ya está en tratamiento, debido a su gran efectividad en la disminución de la producción de sebo, la inflamación y la queratinización.

## Referencias

1. Kaminsky A. Acne: un enfoque global. Buenos Aires, Argentina: Grupo de Editores Argentinos Alfaomega; 2012. p. 368.
2. Goodman G. Cleansing and moisturizing in acne patients. *Am J Clin Dermatol.* 2009;10(Suppl.1):1-6.
3. Cordain L, Lindeberg S, Hurtado M, Hill K, Eaton B, Brand-Miller J. Acne vulgaris. A disease of western civilization. *Arch Dermatol.* 2002;138:1584-90.
4. Feldman S, Careccia RE, Barham L, Hancox J. Diagnosis and treatment of acne. *Am Fam Physician.* 2004;69:2123-6.
5. Makrantonaki E, Zouboulis CC. Testosterone metabolism to 5 alpha-dihydrotestosterone and synthesis of sebaceous lipids is regulated by the peroxisome proliferator-activated receptor ligand linoleic acid in human sebocytes. *Br J Dermatol.* 2007;156:428-32.
6. Smith TM, Gilliland K, Clawson GA, Thiboutot D. IGF-1 induces SREBP-1 expression and lipogenesis in SEB-1 sebocytes via activation of the phosphoinositide 3-kinase/Akt pathway. *J Invest Dermatol.* 2008;128:1286-93.
7. Reaven G. Role of insulin resistance in human disease. *Diabetes.* 1988;37:1595-607.
8. Bowe WP, Joshi SS, Shalita AR. Diet and acne. *J Am Acad Dermatol.* 2010; 63(1):1-17.
9. Block SG, Berman BS, Amini S. Ablation of facial acne vulgaris after consuming pure chocolate. *J Am Acad Dermatol.* 2011;65:115.
10. Haider A, Shaw J. Treatment of acne vulgaris. *JAMA.* 2004;292:726-35.

# En Dermatitis Seborreica

¡Hay que  
Romper  
el ciclo!



## Una marca de Confianza

Producto efectivo y bien tolerado en el tratamiento de la Dermatitis Seborreica del cuero cabelludo, la pitiriasis versicolor y la caspa común.<sup>1</sup>

- \* Selsun® es una marca con presencia mundial.
- \* Con más de 20 años de experiencia en Colombia y 60 en el mundo.
- \* Cerca de 1.316.000 pacientes tratados durante el último año (2009-2010) en Europa y Medio Oriente.<sup>2</sup>



Selsun® Amarillo Suspensión al 2,5%. Frasco x 180 mL. COMPOSICIÓN CUALITATIVA Y CUANTITATIVA: Cada 100ml. de Selsun® Amarillo Suspensión contienen: Sulfuro de Selenio 2,50g. Excipientes: c.s.p. INDICACIONES TERAPÉUTICAS: Selsun® Amarillo Suspensión está indicado en el tratamiento de la Dermatitis Seborreica del cuero cabelludo, Pitiriasis Versicolor y Caspa Común. POSOLOGÍA Y FORMA DE ADMINISTRACIÓN: Agítase bien antes de usarse. Dejar bien cerrado. Para uso externo exclusivamente. Tratamiento de pitiriasis versicolor: Humedecer y aplicar 5-10 ml del producto en las zonas afectadas formando espuma con una pequeña cantidad de agua. Dejar permanecer el producto sobre la piel durante 10 minutos y después lavar muy bien con abundante agua. Repetir este procedimiento 1 vez al día por 7 días. Repetir los tratamientos según indicaciones del médico. Tratamiento de dermatitis seborreica: Humedecer y aplicar 5 ml del producto en el cuero cabelludo o zona afectada, formando espuma con una pequeña cantidad de agua. Dejar permanecer el producto sobre la piel por 2-3 minutos, después lavar muy bien con abundante agua. Repetir este procedimiento 2 veces por semana por 2 semanas, luego 1 vez por semana o más frecuentemente, si es necesario. Repetir los tratamientos según indicaciones del médico. Tratamiento de la caspa severa: Humedecer y aplicar 5 ml del producto en el cuero cabelludo, formando espuma con una pequeña cantidad de agua. Dejar el producto sobre la piel por 2-3 minutos, después lavar muy bien con abundante agua. Repetir este procedimiento 2 veces por semana por 2 semanas, luego 1 vez por semana o más frecuentemente, si es necesario. Repetir los tratamientos según indicaciones del médico.

CONTRINDICACIONES: Selsun® Amarillo Suspensión no debe utilizarse si existe hipersensibilidad a cualquiera de sus componentes. ADVERTENCIAS Y PRECAUCIONES ESPECIALES DE USO: Para uso externo exclusivamente. No debe aplicarse si hay lesiones inflamatorias o exudativas de la piel ya que puede aumentar su absorción. Evitar el contacto con los ojos, los genitales o pliegues de la piel ya que puede causar moreteas, irritaciones y sensación de quemadura. Las áreas en las que sea aplicado el medicamento, deben lavarse con abundante agua luego del tratamiento. No dejar producto en contacto con el cabello o la piel por un tiempo superior al recomendado (ver Posología y Forma de Administración) ya que puede presentarse irritación y sensación de quemadura. El uso continuo de Sulfuro de Selenio puede producir decoloración del cabello, especialmente si se utiliza en cabello claro (rubio o gris) o en cabello que ha sido tratado químicamente. En caso que ocurra una reacción alérgica, suspender su uso y consultar al médico. Manténgase en un lugar seguro, fuera del alcance de los niños. Carcinogénesis: Aplicaciones tópicas de lociones de sulfuro de selenio al 2,5% sobre ratones de laboratorio por un período de 88 semanas no demostraron ningún efecto carcinogénico. Embarazo y Lactancia: Cuando se usa para el tratamiento de la pitiriasis versicolor, Selsun® Amarillo está clasificado en una categoría de embarazo C. No se han realizado estudios con Selsun® Amarillo en reproducción animal. En circunstancias ordinarias, Selsun® Amarillo no debe utilizarse para el tratamiento de la pitiriasis versicolor en mujeres embarazadas. Población Pediátrica: La seguridad y efectividad de Selsun® Amarillo Suspensión en niños menores de 6 años no han sido establecidas. INTERACCIONES CON OTROS MEDICAMENTOS Y OTRAS FORMAS DE INTERACCIÓN: No se han reportado. REACCIONES ADVERSAS: Con frecuencia puede presentarse irritación de la piel y/o aumento de la caída del cabello. Se ha reportado ocasionalmente pérdida atigua y transitoria del cabello (alopecia) luego del uso del producto. Puede presentarse, aunque con menor frecuencia, decoloración del cabello (puede evitarse o minimizarse enjuagando el cabello con abundante agua luego del tratamiento). Como sucede con otros champús, también puede presentarse resequecedad del cuero cabelludo y cabello o que el cabello se torne grasoso. SOBREDOSIS: Selsun® Amarillo Suspensión es exclusivamente para uso externo. No hay reportes documentados de toxicidad humana seria como resultado de la ingestión accidental de Selsun® Amarillo Suspensión. Sin embargo, estudios de toxicidad aguda en animales demuestran que ingerir grandes cantidades puede resultar potencialmente tóxico para los humanos. La evaluación del contenido atómicos se debe considerar en casos de ingestión aguda oral. PROPIEDADES FARMACOLÓGICAS: Selsun® Amarillo Suspensión pertenece al grupo farmacológico de los antifúngicos para uso dermatológico. Código ATC D01AE13. Para uso tópico exclusivamente. Debido al poco tiempo en contacto con la piel (ver Posología y Forma de Administración) no se detectan concentraciones en sangre. PRECAUCIONES ESPECIALES DE CONSERVACIÓN: Almacénese en su envase y empaque original a temperaturas inferiores de 30°C. Manténgase fuera del alcance de los niños. Venta con receta médica. TITULAR DE LA AUTORIZACIÓN DE COMERCIALIZACIÓN: Sanofi-aventis de Colombia S.A. Bogotá. REGISTRO: SANTARIO: INVIMA 2006-M-005710-R2. FECHA DE LA PRIMERA AUTORIZACIÓN/RENOVACIÓN DE LA AUTORIZACIÓN: 10 de Abril de 2006. FECHA DE REVISIÓN DEL TEXTO: Octubre 2010. Referencias: 1) Información para prescribir Selsun® Amarillo, sanofi-aventis de Colombia S.A. 2) Reporte de Farmacovigilancia Selsun® Amarillo, sanofi-aventis de Colombia S.A. Material dirigido al cuerpo médico exclusivamente.



Material dirigido exclusivamente al cuerpo médico.

Información prescriptiva completa a disposición del médico, en la Dirección Médica de sanofi-aventis de Colombia S.A. Transversal 23 N° 97-73, Pisos 8 y 9. Teléfono: 6214400 Fax: 7444237, Bogotá Colombia.