

Revista de la Asociación Colombiana de Dermatología y Cirugía Dermatológica

Editora

Ana Francisca Ramírez

Esp. en Dermatología Oncológica. Hospital Universitario del Valle, Fundación Valle del Lili, Santiago de Cali, Colombia.

Directores Comerciales

Monica Elena Rivera

Esp. en Dermatología, Universidad El Bosque, Bogotá D.C., Colombia.

Elkin Omar Peñaranda

Esp. en Dermatología Oncológica, Universidad Nacional de Colombia, Bogotá D.C., Colombia.

Comité Editorial

Gloria Sanclemente

Esp. en Dermatología, MSc en Virología, Maestría en Ciencias Clínicas (Epidemiología Clínica) Universidad de Antioquia. Universidad de Antioquia, Medellín, Colombia.

Margarita Velásquez

Esp. en Dermatología, PhD en Inmunología. Universidad de Antioquia, Medellín, Colombia.

Andrés Jaramillo

Ph.D. Departamento de Microbiología e Inmunología University of Louisville. Louisville, Kentucky Postdoctorado en Inmunología. Departamento de Investigación Médica "Banting & Best". University of Toron, Toronto, Canada

Anilza Bonelo

MSc en Microbiología, Ph.D. en Ciencias Biomédicas. Universidad del Valle, Santiago de Cali, Colombia.

Gerzaín Rodríguez

Esp. en Dermatopatología. Universidad de La Sabana. Chía, Colombia.

Rodrigo Restrepo

Esp. en Dermatopatología, Universidad Pontificia Bolivariana. Medellín, Colombia.

Paul Laissue

MSc en Genética, Ph.D. en Genética. Universidad del Rosario. Bogotá, D.C., Colombia.

María Dulfary Sánchez

Ph.D. en Ciencias Básicas Biomédicas, énfasis en Inmunología. Universidad de Antioquia, Colombia.

Comité Científico

Carlos Serrano

Esp. en Medicina Interna, Esp. de Alergología. Fundación Valle del Lili, Santiago de Cali, Colombia.

Lucy García

Esp. en Dermatología, MSc en Microbiología. Universidad del Valle, Santiago de Cali, Colombia.

Felipe Jaramillo

Esp. en Dermatología, Esp. en Dermatopatología. Universidad de Caldas, Manizales, Colombia.

Beatriz Orozco

Esp. en Dermatología, Esp. en Epidemiología. Universidad Pontificia Bolivariana, Medellín, Colombia.

Álvaro Acosta

Esp. en Dermatología, Esp. en Dermatología Oncológica. Instituto Nacional de Cancerología, Universidad Nacional de Colombia, Bogotá D.C., Colombia.

César González

Dermatólogo. Clínica de Psoriasis Hospital Militar Central, Bogotá, D.C., Colombia.

Luis Antonio Castro

Esp. en Dermatología, Esp. en Inmunodermatología. Universidad Militar Nueva Granada, Bogotá DC.

Omar Lupi

MSc, PhD en Dermatología. Federal University of Rio de Janeiro, Brasil.

María Isabel Barona

Esp. en Dermatología. Universidad del Valle, Santiago de Cali, Colombia.

María Teresa Ochoa

Esp. en Dermatología, MSc en Inmunología. UCLA, USA.

Corrector de Estilo


Carlos Arturo Hernández

Especialista en Salud Pública, Bogotá, D.C., Colombia.

Diseño Editorial

María Fernanda Ramírez

Diseñadora Gráfica, Universidad del Valle. Santiago de Cali, Colombia.



AsoColDerma

Asociación Colombiana de Dermatología
y Cirugía Dermatológica

Directivas de Asocolderma 2012-2014

Presidente Nacional

César Augusto Burgos (Bogotá D.C.)

Vicepresidenta

Amparo Ochoa (Medellín)

Presidente Honorario

Evelyne Halpert (Bogotá D.C.)

Presidenta del Congreso

Adriana Arrunátegui (Santiago de Cali)

Secretaria general

Beatríz Ofelia Armand (Bogotá D.C.)

Tesorera

Mónica Elena Rivera (Bogotá D.C.)

Vocales

Sabrina María Delgado (Bogotá D.C.)

Elkin Omar Peñaranda (Bogotá D.C.)

Ramiro Quintero (Barranquilla)

Ximena Yolanda Sánchez (Bogotá D.C.)

Constanza García (Villavicencio)

Germán Santocoloma (Manizales)

La Revista de la Asociación Colombiana de Dermatología y Cirugía Dermatológica está indizada en:



Esta revista está disponible en formato digital en la dirección electrónica www.revistasocolderma.com

INFORMACIÓN GENERAL: Los editores y la Asociación Colombiana de Dermatología y Cirugía Dermatológica no asumen ninguna responsabilidad por cualquier daño o injuria a personas u objetos resultantes de la utilización o aplicación de cualquier producto, procedimiento, cirugías, instrucciones o ideas contenidos en el material publicado en esta revista. Ningún procedimiento, prueba o terapia debe ser llevado a cabo a menos que a juicio del lector se justifique el riesgo. Debido a los constantes cambios y adelantos en la ciencia médica, se recomienda que se haga una verificación independiente de diagnósticos y dosificaciones de medicamentos. Los productos mencionados y sus dosis no son responsabilidad de sus autores.

Las aseveraciones y opiniones expresadas por los autores son propias de ellos

y no necesariamente compartidas por los editores o la Sociedad Colombiana de Dermatología, quienes declinan toda responsabilidad por tal material, así como no garantizan, apoyan ni autorizan ningún producto o servicio anunciado en esta publicación ni garantizan ninguna oferta hecha por el fabricante de dicho producto o servicio.

Aunque todo el material publicitario se espera que esté conforme con la ética médica y los estándares actuales, su inclusión en esta publicación no es una garantía o apoyo de la Asociación Colombiana de Dermatología y Cirugía Dermatológica o de los editores, a la calidad de cualquier producto anunciado.

©2012 Asociación Colombiana de Dermatología y Cirugía Dermatológica.

Todos los derechos reservados. Depósito legal: 2377 S

Reglamento de publicaciones

La Revista Colombiana de Dermatología y Cirugía Dermatológica es la publicación oficial de la Asociación Colombiana de Dermatología y Cirugía Dermatológica, sus sociedades filiales y los capítulos regionales. Se publica de forma continua desde 1991, y desde 2003 se hace trimestralmente, previo sometimiento al arbitraje por pares científicos seleccionados por el Comité Editorial. Se encarga de divulgar artículos originales e inéditos de investigación en Dermatología, artículos de revisión y de reflexión, y reportes de casos dermatológicos. Su contenido es esencialmente de tipo científico, aun cuando eventualmente puede haber contribuciones de carácter gremial o informativo cuando sean de particular importancia. Uno de sus objetivos más claros es lograr una mejor educación dermatológica continua y, por consiguiente, son bienvenidos todos aquellos trabajos que cumplan con esta meta.

El título abreviado de la Revista Colombiana de Dermatología y Cirugía Dermatológica es Rev Asoc Colomb Dermatol. que debe ser usado en las notas al pie de página, leyendas de figuras y referencias bibliográficas.

Los manuscritos deben ser enviados al editor de la revista de la Asociación Colombiana de Dermatología y Cirugía Dermatológica, al correo electrónico revistaacd@gmail.com o a la institución editora, es decir, a la Asociación Colombiana de Dermatología, Calle 104 N° 14-A-45, oficina 603, Bogotá, D.C, Colombia, telefax: (571) 634-6601, teléfono (571) 618-1455.

Información para los autores

La revista observa las normas publicadas por el International Committee of Medical Journal Editors (www.icmje.org) en sus requisitos uniformes para manuscritos enviados a revistas biomédicas y las ha incorporado en el proceso de revisión y publicación.

Tipo de artículos publicados en la revista

1. Artículo de investigación

Debe ser un trabajo original derivado de una investigación que contribuya a construir conocimiento científico

al registrar información relevante sobre nuevos datos disponibles. Debe contener las siguientes secciones: introducción, materiales y métodos, resultados, discusión y referencias. Debe contar con un resumen estructurado de máximo 250 palabras, en español e inglés, y se deben indicar de tres a seis palabras clave en español, que estén incluidas en los Descriptores de Ciencias de la Salud (DeCS) (<http://decs.bvs.br/E/homepagee.htm>), y en inglés, que aparezcan en el listado del Medical Subject Headings (MeSH) (<http://www.nlm.nih.gov/mesh>).

Los trabajos presentados deben haber observado las normas éticas del comité encargado de supervisar los estudios de investigación de la institución en donde se realizó el estudio, además de acatar los enunciados de la Declaración de Helsinki de 1975, modificada en Seúl, Corea, en 2008, <http://www.wma.net/en/30publications/10policies/b3>, y los contenidos en la Resolución 8430 de 1993 del Ministerio de Salud y en la Resolución 2378 de 2008 del Ministerio de la Protección Social. Se debe adjuntar al manuscrito la aprobación del comité institucional de ética en investigación.

2. Artículo de revisión

Es un trabajo didáctico de actualización sobre un campo particular de la Dermatología; se caracteriza por presentar una cuidadosa revisión bibliográfica de, por lo menos, 50 referencias. Se sugiere no incluir más de setenta referencias y el resumen, en español y en inglés, no debe ser de más de 150 palabras. Se deben indicar de tres a seis palabras clave en español y en inglés.

3. Artículo de reflexión

Es un manuscrito que presenta resultados de investigación desde una perspectiva analítica, interpretativa o crítica del autor, sobre un tema específico, recurriendo a fuentes originales.

4. Reporte de caso

Es la sección dedicada a la comunicación de experiencias clínico-terapéuticas o histopatológicas. Su objetivo es contribuir al conocimiento médico al describir una enfermedad nueva o poco frecuente, una aplicación clínica relevante, contribuir a esclarecer la patogénesis de

una enfermedad, describir alguna complicación inusual o aportar aspectos novedosos en cuanto a diagnóstico o tratamiento. El resumen, en español y en inglés, no debe ser mayor de 150 palabras. Deben indicarse de tres a seis palabras clave.

Debe contener la descripción del caso clínico, un corto comentario y una conclusión final.

Se sugiere un máximo de diez referencias, relacionadas con el tema, y tres fotografías clínicas o histológicas. Si los autores consideran que deben incluirse más fotografías, deben explicar la importancia de la inclusión de las imágenes para la comprensión del artículo.

A juicio del Comité Editorial, los autores de un reporte de caso no deben ser más de cuatro (Rev Asoc Colomb Dermatol. 2011;19:260-1); si los autores exceden ese número, debe sustentarse con claridad la participación de cada uno en la elaboración del artículo.

5. Haga usted el diagnóstico

Esta modalidad de artículo de educación continua tiene el propósito de estimular la habilidad diagnóstica de los lectores. Tiene dos partes, la primera hace la presentación del caso utilizando fotografías clínicas o imágenes histológicas; la segunda aparece al final de la revista y revela el diagnóstico correcto junto con un comentario sobre la entidad correspondiente.

6. Revisión de tema

Es un documento que resulta de la revisión crítica de la literatura sobre un tema en particular.

7. Revisión de la literatura

Son resúmenes cortos de artículos de importancia publicados en revistas internacionales.

8 Noticias y eventos

Esta sección publica comunicaciones de informes, obituarios, reuniones de la Asociación o eventos nacionales o extranjeros de importancia para el dermatólogo.

9. Cartas al editor

Son los comentarios, opiniones o informaciones relacionados con publicaciones previas e inquietudes sobre la revista o la Asociación Colombiana de Dermatología y Cirugía Dermatológica. La correspondencia publicada puede ser editada por razones de extensión, corrección gramatical o de estilo, y de ello se informará al autor antes de su publicación.

Evaluación de los artículos por pares científicos

Cada manuscrito es presentado al Comité Editorial, que decide si el manuscrito es relevante y pertinente para la revista. Si lo es, el manuscrito es evaluado por dos árbitros que pueden ser miembros de la institución editora o no serlo; estos árbitros se seleccionan entre expertos en el tema tratado en cada manuscrito. El proceso de revisión por pares es anónimo y doble ciego; ni los revisores conocen el nombre de los autores ni los autores saben quienes aceptan o rechazan su manuscrito, con el fin de garantizar la mayor objetividad posible en la evaluación.

Los pares deciden la conveniencia de su publicación y pueden sugerir correcciones en caso de que lo estimen necesario, las cuales se transmiten a los autores por correo electrónico; si fuere necesario, el artículo se envía de nuevo a los pares revisores para que corroboren si se realizaron los ajustes solicitados.

Si existen opiniones encontradas entre los árbitros con respecto a la publicación del manuscrito, el caso se lleva a discusión por parte del Comité Editorial con el fin de tomar la decisión final sobre la publicación o no del mismo.

Esta decisión se basa en la calidad del manuscrito, su importancia y claridad y, además, del número de manuscritos aprobados para determinado número de la revista y del espacio disponible en ella. Todos los manuscritos rechazados se devuelven a los autores.

Cuando un manuscrito es aceptado para publicación, se le envía al autor la diagramación final en un archivo en formato pdf (Portable Document Format) para su revisión y aprobación; en el caso de requerirse alguna corrección, se debe informar a la revista en los siguientes tres días.

Presentación del trabajo

Los trabajos se deben enviar junto con una carta de presentación que incluya el título del trabajo y la sección en la que se solicita publicación, con una declaración que precise que el artículo es original e inédito. Se debe declarar que todos los autores han leído y aprobado el contenido del trabajo y que éste o parte del mismo no han sido publicados con anterioridad ni han sido enviados a otro sitio para publicarse; que fue conducido bajo las reglas éticas antes mencionadas, y que se transfieren los derechos de reproducción (copyright) del artículo a la revista. A juicio del Comité Editorial, puede haber excepciones para aceptar material que haya sido publicado previamente (tablas o figuras), en cuyo caso

se debe adjuntar el permiso de la publicación que posea el derecho de reproducción. El autor debe adelantar los trámites necesarios para la obtención de tales permisos.

Conflictos de interés

Todos los autores deben declarar si tienen algún conflicto de interés relacionado con el manuscrito que están enviando. Estos conflictos de interés incluyen los apoyos económicos recibidos para la realización del trabajo, los pagos recibidos de una entidad comercial y los pagos por conducir un estudio o por ser consultor de alguna compañía farmacéutica. Igualmente, todo apoyo económico o de cualquier otro tipo para asistir a eventos sociales o académicos relacionados con la compañía farmacéutica involucrada en el estudio. La no declaración de los conflictos de interés puede llevar a sanciones como el rechazo de la publicación o, en caso de ya haber sido publicado el manuscrito, la publicación posterior del conflicto no declarado.

Consentimiento informado

Si la fotografía de un paciente enviada para publicación permite reconocer la identidad del sujeto, se debe obtener por escrito el consentimiento informado del paciente. La custodia del documento de aceptación es responsabilidad de los autores, quienes firmarán en el momento de enviar el artículo un certificado de que se cuenta con la autorización escrita del paciente para la publicación de su caso. No se debe incluir ningún tipo de información que permita identificar al paciente, como nombres, iniciales o números de historia clínica.

En la actualidad, debido al acceso de los pacientes a las revistas clínicas en medios electrónicos, el consentimiento a la publicación de fotografías cobra gran importancia. No se debe publicar una imagen en la que el paciente pueda reconocerse o ser reconocido, sin el consentimiento por escrito ya que constituye una violación de su privacidad. Esto incluye no solamente la cara, sino cualquier parte del cuerpo que el paciente pueda identificar como propia. En la edición de la fotografía se deben omitir datos que puedan permitir la identificación del paciente, pero esto no obvia la necesidad de obtener el consentimiento informado.

Envío del artículo

Todo trabajo debe ser enviado a la dirección electrónica de la revista (revistaacd@gmail.com). Los manuscritos deben escribirse en hojas tamaño carta, a doble espacio, preferiblemente en letra Arial de 12 puntos; las tablas y

figuras no deben incluirse dentro del texto, deben ir al final del mismo, después de las referencias. La revista tiene el español como idioma oficial, aunque puede aceptar colaboraciones en inglés.

La primera página debe incluir lo siguiente:

- Título del trabajo en español.
- Título del trabajo en inglés.
- Subtítulo, si lo amerita.
- Primer apellido y nombres completos de los autores.
- Cargo y categoría académica de los mismos.
- Nombre de la institución donde se realizó el trabajo.
- Nombre, dirección, número de teléfono, fax y dirección electrónica del autor responsable de la correspondencia.
- Fuentes de financiación, equipo, medicamentos o todos estos.
- Conteo de palabras del texto, excluyendo el resumen, los agradecimientos, los pies de figuras y las referencias, y conteo de las palabras del resumen.
- Número de figuras y cuadros.
- Título corto para los encabezamientos de página.

En la segunda página debe aparecer el resumen en español y su traducción al inglés, y las palabras clave en los dos idiomas.

Debe evitarse el uso de abreviaturas que no sean universalmente reconocidas, sino que hayan sido acuñadas por los autores. Siempre se deben usar los nombres genéricos de los medicamentos. Si se incluye una marca registrada, sólo se podrá citar una vez, entre paréntesis, luego de su primera mención. Toda medida se debe expresar según el sistema internacional de unidades. Las referencias se deben identificar en el texto con números arábigos entre paréntesis, en su orden de aparición.

La lista secuencial de referencias también debe ser escrita a doble espacio, y debe aparecer en nueva página al final del texto. La forma de citarlas debe ajustarse a lo recomendado en los requisitos uniformes para manuscritos presentados para publicación en revistas biomédicas, o normas de Vancouver (http://www.nlm.nih.gov/bsd/uniform_requirements.html). La abreviatura de los títulos de las revistas debe ser tal y como aparece en la lista de revistas indexadas en el Index Medicus, que puede obtenerse en <http://www.ncbi.nlm.nih.gov/sites/entrez?cmd=search&db=journals>.

Las comunicaciones personales no constituyen una referencia bibliográfica reconocida, como tampoco lo son los resúmenes de congresos; si se considera necesaria su inclusión, deben aparecer entre paréntesis en el texto. Por favor, asegúrese de que todas las referencias citadas en el texto hayan sido listadas en las referencias.

Ejemplos de referencias

Se deben listar los primeros seis autores seguidos por et al.

- **Artículos de revistas:** Autores. Título del artículo. Abreviatura internacional de la revista. Año; volumen: página inicial y final del artículo.
- **Libros:** Autores. Título del libro. Número de la edición. Lugar de publicación: editorial; año.
- **Capítulos de libros:** Autores del capítulo. Título del capítulo. En: editores del libro. Título del libro. Número de la edición. Lugar de publicación: editorial; año; página inicial y final del capítulo.
- **Medio electrónico:** Autores. Título [sede web]. Lugar de publicación: editor; fecha de publicación. Fecha de consulta. URL electrónica exacta.

Ilustraciones y cuadros

Cada una de las ilustraciones y cuadros se debe enviar en un archivo adicional al texto del artículo. Son suplementarios y no duplicadores de lo que se diga en el texto. Cada artículo puede llevar un número razonable de fotos; para los minicasos, el máximo es de tres. El número de fotos puede aumentarse cuando las características didácticas del artículo lo ameriten, a juicio del Comité Editorial.

Fotografías

Las fotografías deben enviarse en un archivo anexo al artículo, de preferencia en formato TIFF (Tagged Image File Format); el formato JPEG (Joint Photographic Experts Group) no permite una óptima impresión dado que es un archivo comprimido en el que se han eliminado un número indeterminado de píxeles para lograr su compresión. Si la foto es a color debe enviarse en alta resolución, es decir, por lo menos a 300 dpi (dots per inch); si es en blanco y negro, la resolución óptima para impresión es de 600 dpi.

Se deben numerar con cifras arábigas, tener un título breve y ser autoexplicativas. Las fotografías de histopatología deben indicar el tipo de tinción y los aumentos a los que se fotografió la imagen enviada.

Si han sido publicadas previamente, debe anotarse la referencia completa y exacta del sitio en el que fue publicada y adjuntar el permiso por escrito de la publicación que posea el derecho de reproducción (copyright).

Los gráficos y las tablas deben enviarse en sus archivos de origen (Excel, Power Point) y no enviarlos escaneados ya que impide su corrección y diagramación apropiada. Al igual que las figuras, deben ser numeradas, aparecer citadas en el texto y deben contar con una leyenda ilustrativa y ser autoexplicativas; asimismo, deben aparecer las unidades que se hayan utilizado para las diferentes variables listadas.

XXX CONGRESO COLOMBIANO DE DERMATOLOGÍA SANTA MARTA - 2014



CIENCIA Y EVIDENCIA DE AMOR A LA PIEL

Separe su agenda!!

**DEL 15 AL 18 DE
AGOSTO**





Finacea®



Una piel sofisticada merece un cuidado sofisticado



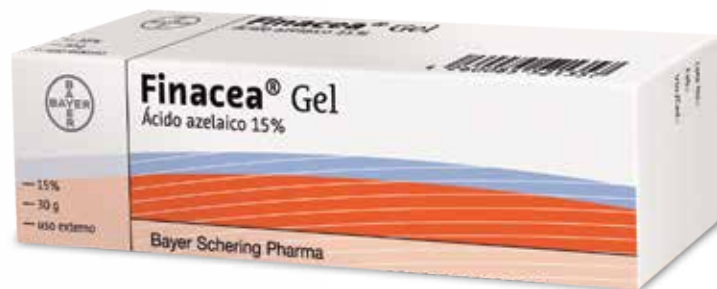Eficaz en el tratamiento del acné leve a moderado¹

Sin efectos teratogénicos¹

No induce resistencia bacteriana²

Buen perfil de tolerancia local³

Cosméticamente bien aceptado¹



L.CO.CC.02.2014.0019

018000 910858
Línea Gratuita de Atención
Teléfono fijo: (1) 3649270
COLOMBIA

1. Gollnick HPM, Graupe K, Graupe K, Zaunseil RP. Azelaic acid 15% gel in treatment of acne vulgaris. Combined results of two double-blind clinical comparative studies. J Dtsch Dermatol Ges 2004; 2(10): 841-847. 2. Maple, PA, Hamilton-Miller, JM, Brumfit W. Comparison of the in-vitro activities of the topical antimicrobials azelaic acid, nitrofurazone, silver sulphadiazine and mupirocin against methicillin-resistant Staphylococcus aureus. J Antimicrob Chemother 1992; 29(6): 661-668. 3. Katsambas A, Graupe K, Stratigos J. Clinical studies of 20% azelaic cream in the treatment of acne vulgaris. Acta Derm Venereol (Stockh) 1989; 143: 35-39.
Finacea® GEL 15%. Ácido Azelaico 15 g. FINACEA® GEL 15% está Indicado para el tratamiento del acné vulgar. Tratamiento de la Rosácea. Papulo-pustular. **Contraindicaciones y advertencias:** Hipersensibilidad a cualquiera de los componentes, en particular al Propilenglicol. Presentación Comercial: Tubo de 30 g. Para mayor información consulte nuestros textos más detallados. Registro Sanitario No. INVIMA 2010 M-0010957 Línea de Orientación al Usuario BSP 018000 910858

Instructions for authors

The Revista Colombiana de Dermatología y Cirugía Dermatológica is the official publication of the Asociación Colombiana de Dermatología y Cirugía Dermatológica, its affiliate societies and regional chapters. It has been published continuously since 1991, and it became a quarterly journal since 2003, after scientific peer reviewing by scientists selected by the Editorial Committee. It publishes original research articles related to Dermatology, review and reflective articles, and case reports.

Its content is essentially scientific, even though there may eventually be union or informational contributions, when they are particularly relevant. One of its clearest aims is to achieve a better continuous education in Dermatology, and thus, all those papers which comply with this goal are welcome.

The abbreviated title of the Revista Colombiana de Dermatología y Cirugía Dermatológica is Rev Asoc Colomb Dermatol. which must be used in footnotes, figure captions and bibliographical references.

Manuscripts must be sent to the Revista Colombiana de Dermatología y Cirugía Dermatológica editor's email (revistaacd@gmail.com) or to the editing institution, in this case, to the Asociación Colombiana de Dermatología, Calle 104 N° 14A-45, office 603, Bogotá, D.C., Colombia, telefax: (571) 634-6601, phone number: (571) 619-1455.

Information for authors

The journal complies with the guidelines published by the International Committee of Medical Journal Editors (www.icmje.org) in its "Uniform Requirements for Manuscripts Submitted to Biomedical Journals" and has incorporated them in the review and publication process.

Type of articles published in the journal

Research article

It must be an original paper derived from an investigation which contributes to the construction of scientific knowledge by registering relevant information about new available data. It must contain the following sections: introduction, materials and methods, results,

discussion and references. It must have a structured abstract with a maximum of 250 words, in Spanish and English, and 3-6 keywords must be suggested; for Spanish, these keywords must be included in the Descriptores de Ciencias de la Salud (DeCS) (<http://decs.bvs.br/E/homepagee.htm>), and for English, they must be included in the Medical Subject Headings (MeSH) (<http://www.nlm.nih.gov/mesh>).

The presented articles must comply with the ethical guidelines of the committee in charge of supervising the investigation studies of the institution where the study was conducted in addition to complying with the 1975 World Medical Association Declaration of Helsinki (Ethical Principles for Medical Research Involving Human Subjects), modified in Seoul, South Korea, in 2008 (<http://www.wma.net/en/30publications/10policies/b3>), and those in the Resolución 8430 de 1993 of the Ministerio de Salud, and the Resolución 2378 de 2008 of the Ministerio de la Protección Social. The approval of the institutional research ethics committee must be attached to the paper.

Review article

It is an educational paper relevant to the update of a particular area of dermatology, characterized by presenting a thorough bibliographic review of at least 50 references. We suggest not to add more than 70 references, and that the abstracts, both in Spanish and English, not to exceed 150 words. Three to six keywords in Spanish and English must be listed.

Reflective article

It is a paper which presents the results of an investigation from the analytical, interpretative or critical perspective of the author, regarding a specific topic, and using original sources.

Case report

It is the section dedicated to the communication of experiences, both clinical and therapeutic or histopathological. Its objective is to contribute to medical knowledge by describing a new or not frequent disease, a relevant clinical application, contributing to the elucidation of

the pathogenesis of a disease, describing an unusual complication or adding novel aspects regarding diagnostics and treatment.

The abstract, in Spanish and English, must be no longer than 150 words, and three to six keywords must be listed. It must contain the description of a clinical case, a short commentary, and a final conclusion maximum of ten references related to the topic, and three clinical or histological photographs are suggested. If the authors consider more photographs should be included, they have to explain the importance of their inclusion for understanding the article.

By decision of the editorial committee, the authors of a case report should not be more than four (Rev Asoc Colomb Dermatol. 2011;19:260-1); if there are more participants, their involvement in the article must be argued clearly.

Make your own diagnosis

The purpose of this type of continuous education article is to stimulate the diagnostic ability of the readers. It is divided in two parts: the first one presents the case by means of clinical photographs or histological images, and the second part is shown at the end of the journal and it reveals the correct diagnosis, along with a commentary about the corresponding entity.

Topic review

It is a manuscript that results from the critical review of the literature regarding a peculiar topic.

Literature review

They are short abstracts of important articles published in international journals.

News and events

This section publishes reports, obituaries, association meetings or national or foreign events which may be important for the dermatologist.

Letters to the editor

They are the comments, opinions or information related to previous issues or questions about the journal or the Asociación Colombiana de Dermatología y Cirugía Dermatológica. The published mail may be edited due to length, grammar or style; the author will be informed before the publication.

Scientific peer review of the manuscripts

Each paper is presented before the editorial committee,

which decides if the paper is relevant and pertinent to the journal. If it is, the paper is reviewed by two referees who might be members of the editing institution or not. These referees are selected among experts on the topic of the paper. The review process by the peers is anonymous and double-blinded. Neither the reviewers nor the authors know the names of each other, so the authors have no knowledge of who accepts or rejects the papers, thus guaranteeing the maximum possible objectivity in the evaluation.

The peer reviewers decide on the convenience of its publication and, if deemed necessary, may suggest corrections, which are sent via email. If it were necessary, the article is sent again to the reviewing peers to corroborate if the authors made the requested changes.

If the referees disagree on the publication of the article, the case is discussed by the Editorial Committee for the final decision regarding whether it is published or not.

This decision is based on the quality of the paper, its importance and clarity, and the number of approved papers for a specific number of the journal and the available space on it. All rejected papers are returned to the authors.

When a paper is accepted for publishing, the final layout is sent to the author in a pdf file (Portable Document Format) for its review and approval. In case a correction is necessary, this must be informed to the journal within the next three days.

Presentation of the paper

Papers must be sent along with a presentation letter including the title of the paper and the section in which they wish to be published, with a statement that specifies that the article is original and unpublished. It must specify that: all the authors have read and approved the content of the paper, and that it or any part of it has not been previously published or sent to another place for publishing; that it was conducted following the ethical rules mentioned above; and that the copyright of the article is transferred to the journal. The Editorial Committee decides if there may be exceptions to accept material that has been previously published (tables or figures) in which case the copyright permit must be attached. The author must arrange the proceedings for obtaining the permits.

Conflict of interest

All the authors must declare if they have any conflict of interest related to the paper they are submitting. These conflicts of interest include financial support for the

developing of the paper, payments from a commercial entity and payments for conducting a study or being a consultant for any pharmaceutical company. Likewise, all financial support of any other kind for assisting to social or academic events related to the pharmaceutical company involved in the study. Not declaring these conflicts of interest may end up in penalties like rejection of the publishing or, in case it has already been published, the subsequent publication of the undeclared conflict of interest.

Informed consent

If the submitted photograph of a patient allows the recognition of the subject's identity, a written informed consent of the patient must be obtained. The custody of the document of acceptance is responsibility of the authors, who will sign a certificate stating they have the written authorization of the patient for the publication of their case the moment they send the article. No identifying information should be included, such as names, initials or medical history numbers.

Nowadays, due to the electronic access of patients to clinical journals, consent for the publication of photographs is of utmost importance. An image in which patients might recognize themselves or be recognized should not be published without their written consent because it constitutes a violation of their privacy. This includes not only the face, but any part of the body patients might recognize as theirs. In the photograph editing any data that may allow for the identification of the patient must be omitted, but this does not avoid the need to obtain the informed consent.

Manuscript submission

All papers must be sent to the journal's email address (revistaacd@gmail.com). The papers must be written in letter size, double line spacing, preferably using Arial size 12; the tables and figures are not to be included inside the text, they must be at its end, after the references. The journal's official language is Spanish, but it may accept collaborations in English.

- The first page must include the following:
- Title of the paper in Spanish.
- Title of the paper in English.
- Subtitle, in case it deserves it.
- Last name and first and middle names of the authors.
- Position and category of the authors.

- Name of the institution where the paper was developed.
- Name, address, telephone number, fax and email of the corresponding author.
- Financial sources, equipment and/or drugs.
- Word count, excluding the abstract, acknowledgements, figure captions, references and the abstract word count.
- Number of figures and charts.
- Short title for the headers.

The abstract in Spanish and its translation into English, along with the keywords in both languages must be on the second page.

The use of abbreviations that are not internationally recognized, but coined by the authors must be avoided. The generic names of the drugs must be used. If a registered trademark is included, it can only be cited once in brackets after its first mention. All measurements must be expressed according to the International System of Units. References must be identified with an Arabic number in brackets, in order of appearance.

The consecutive list of references must be written using double line spacing and appear on a new page at the end of the article. Citing style must conform to the Uniform Requirements for Manuscripts Submitted to Biomedical Journals or Vancouver System (http://www.nlm.nih.gov/bsd/uniform_requirements.html). The abbreviation of the journal titles must comply with the indexed journal list in the Index Medicus which can be found here: <http://www.ncbi.nlm.nih.gov/sites/entrez?cmd=search&db=journals>.

Personal communications do not constitute a recognized bibliographical reference nor do congress summaries; if their inclusion is deemed necessary, they must appear in brackets in the text. Please, make sure all the cited references are listed in the references.

Examples of references

The first six authors must be cited followed by et al.

- Journal articles: Authors. Title of the article. International abbreviation of the magazine. Year; volume: pages.
- Books: Authors. Title of the book. Number of the edition. Place of publication: publisher; year.
- Chapters in a book: Authors of the chapter. Title of the chapter. In: editors of the book. Title of the book. Number of the edition. Place of publication: publisher; year. Pages.
- Electronic media: Authors. Title [web site]. Place of publication: editor; date of publication. Date of access. Exact URL.

Figures and tables

Each one of the figures and tables must be sent in an additional file along with the article text. They are supplementing and not duplicating the text. Each article may have a reasonable number of photographs; for mini-cases, the maximum is three. The number of photographs may increase when the didactic characteristics of the article deserve it, subject to the decision of the Editorial Committee.

Photographs

The photographs must be sent in an additional file along with the article, preferably in TIFF format (Tagged Image File Format); JPEG format (Joint Photographic Experts Group) does not allow an optimal printing due to the fact that an indeterminate number of pixels have

been deleted to support compression. If it is a color photograph, it must have a high resolution of at least 300 dpi (dots per inch); if it is black and white, the optimal resolution for printing is 600 dpi.

They must be numbered using Arabic numbers, have a short title, and be self-explanatory. Histopathological photographs must include the type of stain and the amplification used.

If they have been previously published, the complete and exact reference of where it was published must be noted, and the written copyright permit attached.

Figures and tables must be sent in their original file formats (Excel, PowerPoint) not scanned because that does not allow for corrections and the appropriate diagramming. Just as figures, they must be numbered, appear cited in the text, have an illustrative caption, and be self-explanatory. Similarly, the units used for the different variables must be listed.

Anti-tempo®

Tratamiento Reparador

NUEVA

Línea de última generación para pieles maduras.

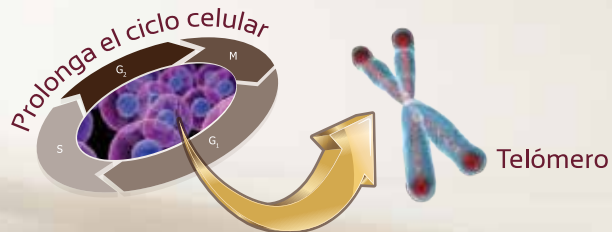


✓ Efecto miorelajante facial,

Estimulando colágeno, elastina y fibronectina
reduciendo así las líneas de expresión
Antitempo® Rostro 40+

✓ Repara el ADN y sus telómeros,

prolongando el ciclo de vida celular
Antitempo® Rostro 55+



✓ Acción local similar a la toxina botulínica,

disminuyendo la contracción
de la musculatura facial y las líneas de expresión
Antitempo® Ojos 55+

Anti-tempo®
rostro 40+

Anti-tempo®
ojos 55+

Anti-tempo®
rostro 55+

Redujo la profundidad de las arrugas, incrementó la elasticidad e hidratación de la piel en el 100% de los voluntarios estudiados¹



1. Estudios propios realizados por Derma Consult GmbH Alemania para la línea Antitempo®.
Antitempo® Rostro 40+ NSOC37287-10C - Antitempo® Rostro 55+ NSOC53931-13CO - Antitempo® Ojos 55+ NSOC53930-13CO
www.juventus.com.co

JUVENTUS

Salud y juventud para tu piel

EMPRESA LÍDER en peelings químicos

25 años al servicio de la piel



Estimado/a Doctor/a:

Nos complace anunciarle el lanzamiento de la nueva web www.mediderma.com. Una plataforma pensada para satisfacer las necesidades de la comunidad médica.

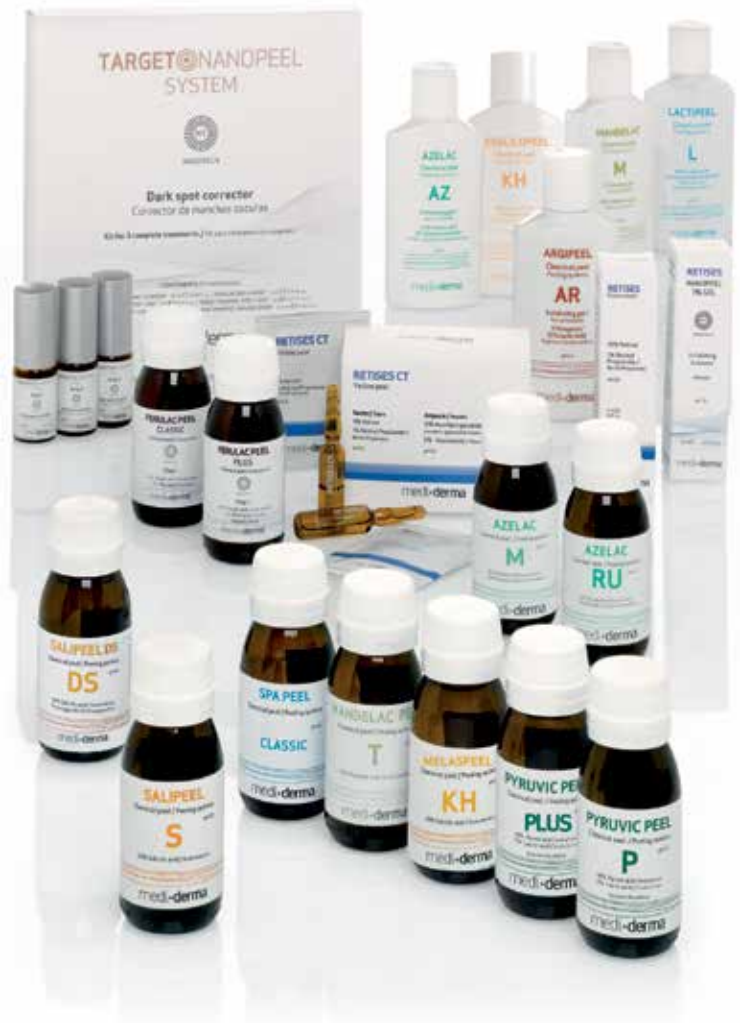Entre todas las posibilidades que ofrece esta nueva herramienta nos gustaría destacar las siguientes:

- Acceso a un área privada en la que podrá encontrar protocolos y vídeos de tratamientos.
- Información detallada de los productos y tratamientos, tanto de *sesderma* como de *mediderma*.
- Todas las novedades del sector: noticias, congresos, lanzamientos, etc.
- Gestión de sus pedidos.
- Una Atención al Cliente mejorada y más fácil que nunca a través del teléfono, e-mail o chat.

Regístrese ahora para empezar a disfrutar de todas estas ventajas. Esperamos que disfrute utilizando la nueva web.

Un cordial saludo,

Dr. Gabriel Serrano Sanmiguel
Presidente y fundador



medi+derma
by sesderma

Editorial

16

¿Debemos las Sociedades Científicas participar en los Procesos Regulatorios de los Medicamentos Biológicos y Biosimilares?

Cesar Burgos.

Haga ud. el diagnóstico. Parte 1.

18

Haga usted el diagnóstico en dermatopatología

Harvey Andrés Flórez, Ernesto Peña, Rodrigo Restrepo.

Artículo de reflexión

20

Epidemiología del cáncer no melanoma en Colombia

Javier Cormane, Alcides Rodelo.

Artículo de investigación

29

Resultados preliminares del uso clínico de la electroquimioterapia en pacientes con cáncer de piel

Wilson Galvis-Franco, Felipe Jaramillo-Ayerbe, Juan Paulo Cardona.

Artículo de revisión

39

Procesamiento de biopsias de piel en el laboratorio de patología

Wilber Javier Martínez, Rodrigo Restrepo.

Revisiones de tema

56

Zonas peligrosas en cirugía dermatológica facial: disección anatómica en el cadáver

Eduardo Fierro, Eduardo Carrillo, Álvaro Acosta, María Ximena Tobón. 56

Manifestaciones cutáneas asociadas con el HTLV-1

Claudia Juliana Díaz, Miller Valencia. 67

Reportes de caso

74

Sífilis secundaria que simula una reacción leprosa de tipo 1

Óscar Javier Hernández, Katherine Sarmiento, Mayra Alejandra Carrillo, Gilene Margarita Durán, José Augusto Da Costa. 74

Pseudoxantoma elástico

Alberto Enrique Saponaro, Tomás Mosquera, Francisca Starck, Félix Vigovich 77

Enfermedad de Fabry

Wilson Galvis-Franco, Germán Santacoloma-Osorio, Felipe Jaramillo-Ayerbe 81

Haga ud. el diagnóstico. Parte 2.

86

Haga usted el diagnóstico en dermatopatología

Harvey Andrés Flórez, Ernesto Peña, Rodrigo Restrepo.

¿Debemos las Sociedades Científicas participar en los Procesos Regulatorios de los Medicamentos Biológicos y Biosimilares?

La discusión sobre los Biotecnológicos y Biosimilares involucra varios aspectos aparte de las secuencias de procesos de validación admitidos universalmente para las solicitudes de registro.

Los países desarrollados han diseñado y aplicado esquemas de validación de los Biotecnológicos (Biológicos y Biosimilares) que espectralmente podemos clasificar en regulaciones patrones (EMA, FDA, OMS, ICH) ; en el medio, otras iniciativas regulatorias con características especiales y exigentes protocolos, como acontece en Canadá, Japón y países escandinavos; para desembocar en procesos con niveles distintos de independencia , tal es el caso de Chile, Brazil y Venezuela , donde se dan –en los dos últimos- curiosas normas restrictivas para los Biosimilares.

En Colombia, el Ministerio de la Salud y Protección Social ha publicado en su página web tres preproyectos distintos sometidos a discusión abierta que han desencadenado distintas reacciones, algunas claramente reveladoras de intereses marcados en declaraciones que se matizan de motivaciones humanitarias, sin ocultar la prevalencia de los intereses particulares.

Pero la reflexión que nos ocupa está signada por la potencial influencia y participación del sector médico comprometido en la formulación y seguimiento de patologías como la Artritis Reumatoidea, la Artritis Psoriásica , la Psoriasis en placas y las indicaciones cosméuticas, para referirnos a nuestras más cercanas y específicas responsabilidades terapéuticas , en las se aplican Biofármacos.

Hasta dónde somos parte - las Sociedades Científicas- del debate sobre un instrumento regulatorio, especialmente de Biosimilares, basado en la concepción de acceso real de los pacientes a las indicaciones y formulación bajo la au-

tónoma decisión del especialista respectivo?

Pensamos que deben aprovecharse dos niveles distintos de participación: por un lado, hacer parte del análisis general sobre la filosofía del modelo a aplicar. Nos adherimos al protocolo de la OMS, como ha sido la tendencia? O elaboramos, a partir de la discusión intersectorial, un modelo “colombiano” consensuado y flexible , ajustado a nuestra realidad, pero que garantice calidad, eficacia y seguridad? O nos plegamos, mitad a un protocolo patrón, mitad a la realidad socioeconómica del país que implique hacerle concesiones a ejercicios de comparabilidad laxos, así las prác-

"El consenso parte de todos los actores del sistema, incluyéndonos, para regresar a la lógica de los requerimientos y necesidades de los pacientes, a la lógica de la calidad, la seguridad y eficacia, y no a la lógica del dinero y el negocio."

ticas de buena manufactura estén garantizadas? O abreviamos los estudios in vitro o in vivo de la fase no clínica, o seleccionamos los casos en que se deben realizar los estudios clínicos, con todo rigor, y cuáles con determinadas exenciones para los Biosimilares?

Sobre este punto, la filosofía debe incluir la posibilidad de acceder a los medicamentos Biológicos por parte de todos los pacientes que lo requieran estrictamente, sin exponerlos a riesgos relacionados con inmunogenicidad indetectada o a la ausencia de procesos de comparabilidad adecuados o deficientes estudios in vitro e in vivo e insuficientes estudios clínicos, punto crítico donde la competencia es más sensible e impacta más los costos de producción.

De esta manera, la propuesta debe implicar un llamado a la industria propietaria de las moléculas referentes a reducir sus expectativas económicas porque las patentes y períodos de prueba les dieron la oportunidad de generar los retornos que la legislación nacional ofrece con creces. Es de esperar que se le ofrezca a la sociedad, al sistema y a nuestros pacientes la misma calidad comprobada con costos sustancialmente menores, o permitir la competencia basada en calidad, seguridad y eficacia y no en propósitos excluyentes .

Un llamado a la contraparte, a la industria de Biosimilares, a que piensen en calidad y no solo en la repartición del mercado. A hacerle concesiones a la eficacia y seguridad, con parámetros clínicos suficientes y confiables. Y a mostrar las cartas: apoyar a los pacientes necesitados implica ofrecerles garantías, no simplemente acceso.

Y al estado, para que universalice el acceso a los medicamentos sustentados en la autonomía médica con rigurosa autorregulación en nuestras instituciones, regresando a las Juntas Médicas multidisciplinares y no a los CTCs que motivan la formulación sesgada por los incentivos de los recobros.

El consenso parte de todos los actores del sistema, incluyéndonos, para regresar a la lógica de los requerimientos y necesidades de los pacientes, a la lógica de la calidad, la seguridad y eficacia, y no a la lógica del dinero y el negocio.

Ha estado ausente el debate científico, los estudios comparativos independientes , el debate de la calidad. No podemos caer en las incitaciones a engrosar las filas de las partes polarizadas, a ser testigos pasivos de cualquiera de la partes.

Apostémosle al diseño de un modelo ajustado a las necesidades de los pacientes pero en un escenario de principios básicos universales, que son el marco del que no debemos salir. Sin embargo, podemos simplificar o desmitificar algunos procesos pero respaldados por la evidencia científica. Serán necesarias repetir todas las fases de los estudios clínicos, cuando se han surtido con propiedad otras fases garantistas, entendida las complejidades y dificultades de caracterización de las moléculas?

Ninguno de estos interrogantes podrá ser resuelto en las ríspidas declaraciones de los representantes gremiales, más entrenados en las lides políticas y la rimbombancia de los medios que en los protocolos de investigación y los laboratorios . Rescatemos la autonomía en la investigación, ejerzamos el papel de veedores en los procesos de Farmacovigilancia y reivindiquemos nuestro ejercicio independiente de pares académicos en el curso de las validaciones. Y finalmente, aportémosle la altura debida a un debate signado más por las intrigas que por la ciencia y la academia.

CESAR A. BURGOS
Presidente ASOCOLDERMA

Haga usted el diagnóstico en dermatopatología

Make your own diagnosis

Harvey Andrés Flórez¹, Ernesto Peña², Rodrigo Restrepo³

1. Médico, residente de cuarto año de Anatomía Patológica. Hospital Universitari de Bellvitge, Barcelona, España.
2. Médico dermatólogo, Clínica Medellín, Medellín, Colombia.
3. Médico dermatopatólogo; jefe, Programa de Especialización en Dermatopatología, Universidad CES; profesor de Dermatopatología, Universidad Pontificia Bolivariana, Medellín, Colombia.

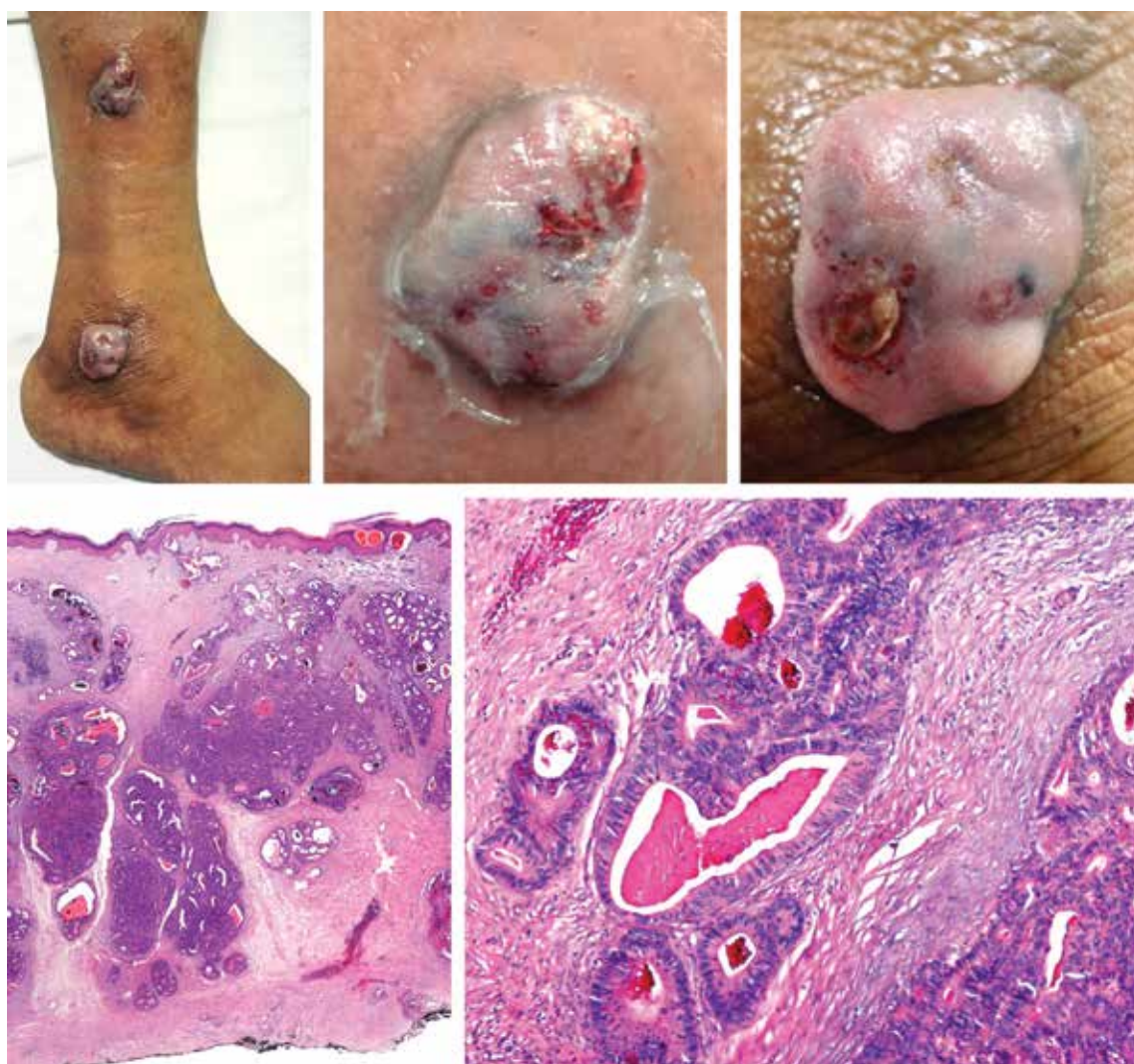

FIGURA 1. Características clínicas e histológicas de la lesión. En las imágenes superiores se observan dos nódulos tumorales. En las inferiores, el aspecto microscópico con poco y mediano aumento. Hematoxilina y eosina, 20X y 200X.

Caso clínico

Se trata de una mujer de 60 años de edad con dos nódulos tumorales en los miembros inferiores. Refirió antecedentes de estreñimiento crónico y hematoquecia (**FIGURA 1**).

Con las imágenes suministradas, el diagnóstico más probable es:

- Melanoma amelanótico
- Porocarcinoma
- Metástasis de carcinoma de colon
- Angiomixoma superficial

Correspondencia:

Harvey Andrés Flórez

Email:

dantefp3@hotmail.com

Recibido: 3 de diciembre de 2013.

Aceptado: 12 de enero de 2014.

No se reportan conflictos de interés.

HAGA UD. EL DIAGNÓSTICO CONTINÚA EN LA PÁGINA 86.

Epidemiología del cáncer no melanoma en Colombia

Epidemiology of non-melanoma skin cancer in Colombia

Javier Cormane¹, Alcides Rodelo²

1. Médico cirujano, magíster en Gobierno y Políticas Públicas; Director General, Centro Dermatológico Federico Lleras Acosta, E.S.E., Bogotá, D.C., Colombia.
2. Médico, residente de tercer año de Dermatología, Facultad de Medicina, Fundación Universitaria Sanitas, Bogotá, D.C., Colombia.

Resumen

Ante la ausencia de información epidemiológica sobre el cáncer no melanoma en Colombia, tanto en las estadísticas oficiales como en los registros internacionales, se tomaron y se procesaron los datos institucionales de dos centros de referencia a nivel nacional: el Instituto Nacional de Cancerología y el Centro Dermatológico Federico Lleras Acosta, evidenciándose la magnitud del problema sanitario. Analizada la información se concluye que el cáncer de piel es el tumor maligno más frecuente en nuestro medio, responsable de un poco más del 20 % de los diagnósticos nuevos y, de estos cánceres, el subtipo no melanoma es el más habitual con una participación superior al 83 %. La tendencia es de crecimiento en la participación del cáncer no melanoma, en contraposición con el descenso institucional que experimenta el melanoma cutáneo. Integrando las dos fuentes, por año se hacen cerca de 1.230 diagnósticos nuevos de la categoría no melanoma, cerca del 6 % del total del país.

Investigadores del Centro Dermatológico y de la Universidad Nacional de Colombia establecieron las tasas nacionales de cáncer no melanoma, mostrando que para el periodo 2003-2007 pasaron de 19 a 34 casos por 100.000 habitantes al año. La mortalidad del cáncer de piel recae, principalmente, en el subtipo melanoma; en el periodo 2004-2010, en el Instituto Nacional de Cancerología se hizo un registro promedio de veinte fallecidos por melanoma al año.

PALABRAS CLAVE: cáncer de piel, incidencia, mortalidad, Colombia

Summary

In the absence of epidemiological information on non-melanoma cancer in Colombia, both in official statistics and international registries, institutional data from two reference centers (Instituto Nacional de Cancerología and Centro Dermatológico Federico Lleras Acosta) were taken and processed to show the magnitude of this health problem. After analyzing the information we concluded that skin cancer is the most common malignant tumor in our country, being responsible for more than 20% of new diagnoses, and the most common non-melanoma cancer subtype, over 83%. The growing trend of non-melanoma cancer is evident as opposed to the institutional decrease of cutaneous melanoma. Integrating the above mentioned sources, about 1,230 new diagnoses of non-melanoma cases per year are made, about 6% of the national total.

Researchers from the Centro Dermatológico Federico Lleras Acosta and the Universidad Nacional de Colombia established national rates of non-melanoma

Correspondencia:

Javier Cormane

Email:

director@dermatologia.gov.co

Recibido: 16 de diciembre de 2013.

Aceptado: 15 de enero de 2014.

No se reportan conflictos de interés.

cancer, showing that for the period 2003-2007 it had increased from 19 to 34 cases per 100,000 inhabitants per year. Skin cancer mortality falls mainly in the melanoma subtype in the period 2004-2010, at the Instituto Nacional de Cancerología, with a mean of 29 deaths per year.

KEY WORDS: skin cancer, incidence, mortality, Colombia

En Colombia no se cuenta con datos estadísticos oficiales sobre las neoplasias cutáneas en general, a pesar de que el cáncer es una enfermedad de interés en salud pública y de prioridad para el país, como lo establece la Ley 1384 de 2010, más conocida como Ley Sandra Ceballos, y los acuerdos vinculantes de la Organización Panamericana de la Salud (OPS) y la Organización Panamericana de la Salud (OMS).

El Sistema de Vigilancia Epidemiológica (Sivigila) en su componente centinela en salud pública, no incluye el reporte obligatorio del cáncer de piel, como sí lo hace para otros cánceres, como los hematológicos, por parte de las unidades primarias generadoras del dato¹.

Por otra parte, el recién creado Observatorio Nacional de Salud tampoco contempla el seguimiento a las novedades epidemiológicas de los tumores dermatológicos malignos². En el Plan Decenal de Salud Pública, 2012-2021, se dispone como meta número 19, entre las dimensiones prioritarias en 'salud ambiental: hábitat saludable', que al año 2021 estará en implementación el sistema de vigilancia de cáncer de piel asociado a la exposición a radiaciones ultravioleta³.

Por otro lado, el Registro Poblacional (sic.) de Cáncer de Cali, cuya información forma parte de los registros mundiales de cáncer publicados por la *International Agency for Research on Cancer* (IARC), ha publicado en *Cancer Incidence in Five Continents* las tasas del melanoma cutáneo en Cali, desde 1965 hasta 2007⁴; sin embargo, no se cuenta en el país con datos de población que incluyan el cáncer no melanoma, el tumor maligno más frecuente.

Por todo lo anterior, y para revisar los aspectos epidemiológicos del cáncer no melanoma en Colombia, se tomó la información del registro institucional de cáncer del Instituto Nacional de Cancerología y de las investigaciones desarrolladas por el Centro Dermatológico Federico Lleras Acosta, ambas entidades en cumplimiento de sus objetivos sociales, el primero, como centro de referencia para el cáncer en general, y el segundo, para el cáncer cutáneo y en la delegación gubernativa de la vigilancia y control del cáncer de piel^{5,6}. Es pertinente anotar que el Instituto Nacional de Cancerología ofrece

servicios de mayor complejidad para la atención del cáncer de piel con destino a la asistencia del cáncer no melanoma en estadios avanzados y al melanoma cutáneo; esto genera algunas diferencias en las estadísticas institucionales con respecto al Centro Dermatológico Federico Lleras Acosta, que atiende más condiciones cancerígenas para los primeros estadios del cáncer no melanoma.

Registro institucional del cáncer en el Instituto Nacional de Cancerología

Morbilidad del cáncer primario en piel, 2004-2010

En la primera tabla del anuario estadístico del Instituto Nacional de Cancerología se encuentra la distribución de casos nuevos de cáncer por sexo, según su localización primaria. Allí, bajo el código C44, se identifica el cáncer de piel. En la **TABLA 1** se presenta el número de diagnósticos nuevos de cáncer primario en piel, independientemente del sexo, entre los años 2004 y 2010⁷⁻¹³. Los datos denotan una incidencia institucional relevante para esta enfermedad, con un rango entre los 880 y los 1.020 casos nuevos por año, en el periodo disponible. El cáncer de piel presenta una tendencia al incremento en el número de casos diagnosticados en el Instituto Nacional de Cancerología (**FIGURA 1, LÍNEA PUNTEADA**).

En la Tabla 6 del anuario estadístico del Instituto Nacional de Cancerología se encuentran los casos nuevos de cáncer de piel de localización primaria (código C44), según su diagnóstico histológico. Para facilitar la presentación de los datos se agrupan los diagnósticos que aparecen en la publicación con la Clasificación Estadística Internacional de Enfermedades y Problemas Relacionados con la Salud en su décima revisión, en cáncer no melanoma y melanoma cutáneo, y se cuantifica la incidencia institucional por

Años	2004	2005	2006	2007	2008	2009	2010
Casos (n)	906	1.011	956	895	880	954	1.273

TABLA 1. Casos nuevos de cáncer primario en piel, Instituto Nacional de Cancerología, 2004-2010.

Fuente: anuarios estadísticos del Instituto Nacional de Cancerología⁷⁻¹³.

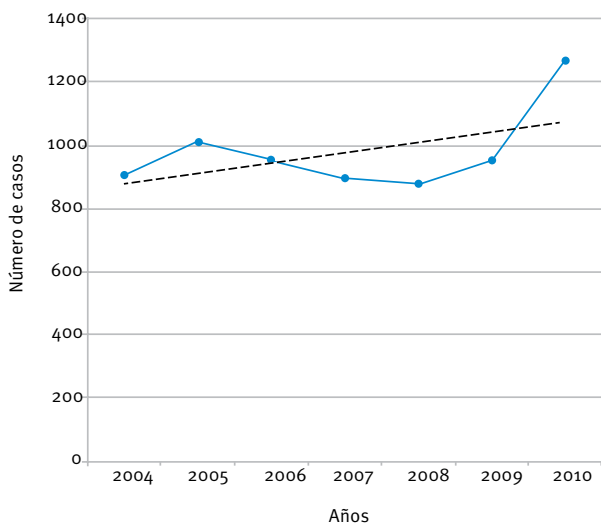
Disponibles en: www.cancer.gov.co/contenido/contenido.aspx?catID=437&conID=747

Años	2004	2005	2006	2007	2008	2009	2010
Cáncer no melanoma (n)	758	836	832	777	760	811	1.130
Melanoma cutáneo (n)	148	175	124	118	120	143	143

TABLA 2. Casos nuevos de cáncer de piel primario, según el subtipo: cáncer no melanoma o melanoma cutáneo, Instituto Nacional de Cancerología, 2004-2010

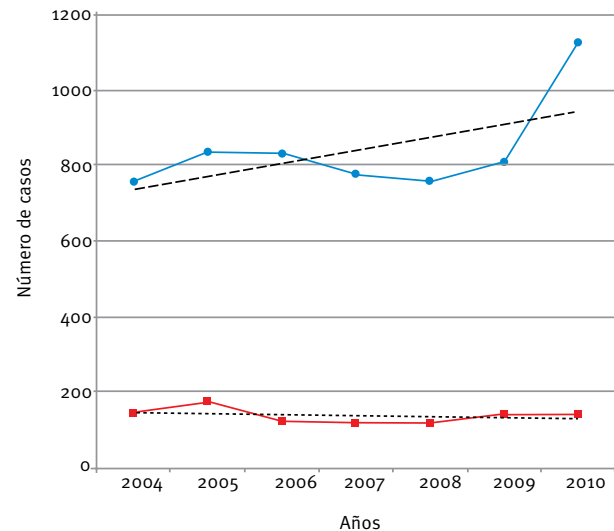
Fuente: anuarios estadísticos del Instituto Nacional de Cancerología (7-13).

Disponibles en: www.cancer.gov.co/contenido/contenido.aspx?catID=437&conID=747



—●— Casos nuevos de cáncer primario en piel, INC
- - - Lineal (Casos nuevos de cáncer primario en piel, INC)

FIGURA 1. Casos nuevos de cáncer primario de piel, Instituto Nacional de Cancerología (INC), 2004-2010⁷⁻¹³.



—●— CNM
—■— MC
- - - Lineal (CNM)
- - - Lineal (MC)

FIGURA 2. Casos nuevos de cáncer primario de piel, según el subtipo: cáncer no melanoma (CNM) o melanoma cutáneo (MC), Instituto Nacional de Cancerología, 2004-2010⁷⁻¹³.

cada uno de los dos subtipos de cáncer de piel por año del periodo disponible.

En la **TABLA 2** se observa que el cáncer no melanoma predomina sobre el melanoma cutáneo en el Instituto Nacional de Cancerología, en todos los años, con una relación de 6 a 1. En el periodo 2004-2010, el cáncer no melanoma obtuvo una participación, en el total de cánceres de piel, de 83,6 %, con un acumulado de 5.904 nuevos casos y una media por año de 843 diagnósticos.

La tendencia del cáncer no melanoma, en el periodo 2004-2010, es creciente, como se muestra en la **FIGURA 2**, lo que quiere decir que se debe esperar que continúe el incremento de casos nuevos de este

subtipo de cáncer de piel en el Instituto Nacional de Cancerología en los años venideros; por ello, la importancia de la intervención sanitaria de sus factores determinantes.

Por su parte, la incidencia institucional de melanoma cutáneo se mantiene estable, en un rango entre 118 y 175 diagnósticos. En la **FIGURA 2**, el melanoma cutáneo muestra una tendencia decreciente en el número de casos nuevos en el Instituto, en contraposición a lo que sucede con el cáncer no melanoma.

Con los casos nuevos de cáncer de piel por año, de la Tabla 1 del anuario del Instituto Nacional de Cancerología, y el total de casos diagnosticados en el Instituto

Años	2004	2005	2006	2007	2008	2009	2010
Casos (%)	15	17,1	18,3	16,9	16,2	17,6	20,2

Fuente: anuarios estadísticos del Instituto Nacional de Cancerología (7-13)

Disponibles en: www.cancer.gov.co/contenido/contenido.aspx?catID=437&conID=747

TABLA 3. Casos de cáncer de piel en el total de diagnósticos nuevos de cáncer, Instituto Nacional de Cancerología, 2004-2010.

Años	2004	2005	2006	2007	2008	2009	2010
Casos (n)	28	17	28	16	16	18	14

Fuente: anuarios estadísticos del Instituto Nacional de Cancerología (7-13)

Disponibles en: www.cancer.gov.co/contenido/contenido.aspx?catID=437&conID=747

TABLA 4. Casos reportados de muerte por melanoma cutáneo, hospitalaria y en domicilio, Instituto Nacional de Cancerología, 2004-2010.

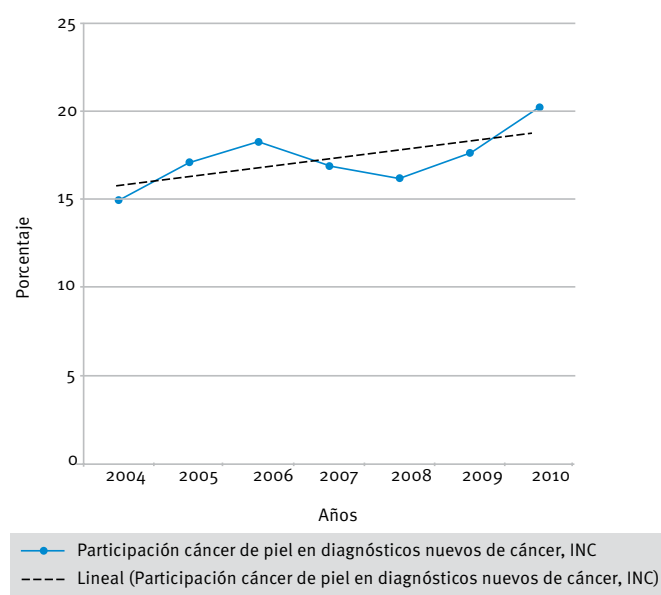


FIGURA 3. Participación de los casos nuevos de cáncer primario de piel del total de diagnósticos nuevos de cáncer, Instituto Nacional de Cancerología (INC), 2004-2010⁷⁻¹³.

de cualquier tipo de cáncer por año, que proviene también de la primera tabla, se obtiene la participación del cáncer de piel en el espectro oncológico del centro de referencia. En la **TABLA 3** se observa la participación en el periodo 2004-2010 del cáncer de piel sobre el total de cánceres en el Instituto, en porcentajes, resaltando que en el periodo de análisis nunca estuvo por debajo del 15 % y obtuvo un máximo del 20,2 %; con este último dato se puede decir que la quinta parte de los cánceres diagnosticados en el centro de referencia en el 2010, fueron de piel, siendo de gran peso la participación de esta enfermedad en la morbilidad general oncológica institucional.

Los tres grupos principales de tumores malignos en

el anuario estadístico del Instituto Nacional de Cancerología del 2010, en orden descendente, siguen siendo: piel (20,2 %), sistema digestivo (15,9 %) y aparato genital femenino (15,4 %); sin embargo, los dos últimos comienzan a disminuir su incidencia institucional y, por ende, su participación en el periodo 2004-2010, lo cual podría estar relacionado con el impacto de los planes, programas y procedimientos que ha establecido el gobierno nacional central para estos tipos de cáncer. La tendencia de la participación, en porcentaje, del cáncer de piel sobre el total de cánceres diagnosticados en el Instituto es de crecimiento (**FIGURA 3, LÍNEA PUNTEADA NEGRA**).

Mortalidad por cáncer primario de piel, 2004-2010

En las tablas 26 y 27 del anuario del Instituto Nacional de Cancerología se presenta la información de la mortalidad institucional del melanoma cutáneo, tanto hospitalaria como en el domicilio del enfermo, según causa básica de defunción y sexo. El Instituto no publica la mortalidad específica del cáncer no melanoma, sino que la incluye en el resto de tumores malignos, por lo que no se puede hacer un análisis específico de este subtipo de cáncer de piel.

Para fines prácticos, en la **TABLA 4** se presenta el total de fallecidos por melanoma cutáneo del 2004 al 2010, independiente del sexo. Excepto en los años 2004 y 2006, cuando se presentaron 28 muertes en cada uno, la mortalidad institucional por melanoma cutáneo es estable, con una tendencia franca a la baja (**FIGURA 4, LÍNEA PUNTEADA NEGRA**). Es decir, la propensión es a tener menos muertes por melanoma cutáneo en los años subsiguientes. El promedio de mortalidad institucional, en el periodo objeto de revisión, es de 20, hospitalaria o en el domicilio.

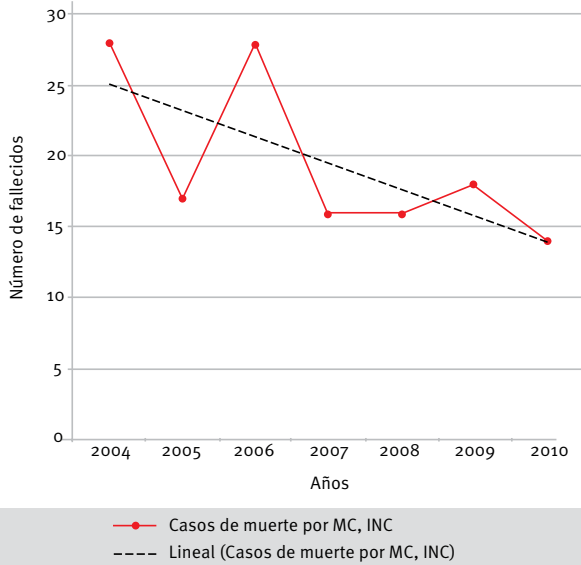


FIGURA 4. Defunciones institucionales por melanoma cutáneo (MC), tanto hospitalarias como en el domicilio, Instituto Nacional de Cancerología (INC), 2004-2010⁷⁻¹³.

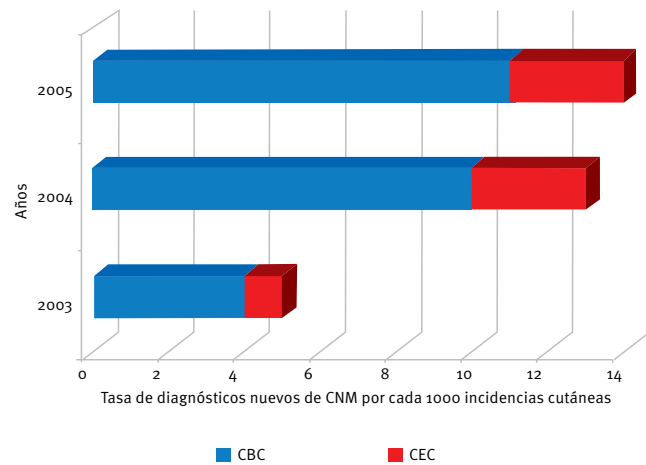


FIGURA 5. Tasa de diagnósticos nuevos de cáncer no melanoma por 1.000 incidencias cutáneas, según variantes histológicas: cáncer basocelular (CBC) y cáncer escamocelular (CEC), Centro Dermatológico Federico Lleras Acosta, 2003-2005¹⁴. Reproducido con autorización de: Revista de Salud Pública (Bogotá).

Años	Diagnósticos confirmados	Cáncer basocelular		Cáncer escamocelular		Cáncer no melanoma n
		n	Tasa	N	Tasa	
2003	55.913	224	4	75	1	299
2004	54.323	527	10	167	3	694
2005	58.423	661	11	191	3	852

TABLA 5. Tasas de cáncer basocelular y cáncer escamocelular por 1.000 diagnósticos confirmados de primera vez por año, Centro Dermatológico Federico Lleras Acosta, 2003-2005..

Reproducido y modificado con autorización de: Nova J, Sánchez G, Porras L. Skin cancer: A Colombian reference centre's epidemiological profile, 2003-2005. Rev Salud Pública (Bogotá). 2007;9:595-601.

Investigaciones desarrolladas y publicadas por el Centro Dermatológico Federico Lleras Acosta

Tasas de casos nuevos de cáncer no melanoma, 2003-2005

El Centro Dermatológico Federico Lleras Acosta llevó a cabo un estudio descriptivo basado en los registros del sistema de información integral de la institución de los años 2003 al 2005, con el fin de establecer el número de diagnósticos nuevos correspondientes a enfermedad tumoral maligna en piel¹⁴. En la **TABLA 5** se despliegan los datos del estudio para las variantes histopatológicas

basocelular y escamocelular, así como el total de diagnósticos nuevos de cáncer no melanoma. En el periodo del estudio, el total de cáncer no melanoma fue de 1.845, excluidos los linfomas y otros tumores malignos indiferenciados, y el de melanoma cutáneo fue de apenas 137, para una participación del cáncer no melanoma de 92,6% del total de cánceres de piel en el Centro Dermatológico Federico Lleras Acosta. A pesar de la significancia en el número de casos, el cáncer de piel no forma parte de las primeros diez diagnósticos del perfil epidemiológico del Centro en el periodo del estudio.

Entre el 2003 y el 2005, se evidenció un incremento de la incidencia institucional del cáncer no melanoma, pasando de 299 a 852 casos, con un crecimiento cercano al 65 % y un promedio al año de 615 casos en el Centro Dermatológico Federico Lleras Acosta. En la variante basocelular se pasó de una tasa de 4 a una de 11 por 1.000 diagnósticos confirmados nuevos, y en el cáncer

	2003	2004	2005	2006	2007
Población mayor de 29 años	17'529.878	17'915.360	18'314.585	18'698.971	19'110.824
Casos nuevos	4.001	4.796	6.426	6.949	7.805
Incidencia por 100.000	23	27	35	37	41

TABLA 6. Incidencia de cáncer de piel por 100.000 habitantes en Colombia, estandarizada por edad, 2003-2007.

Reproducido con autorización de: Sánchez G, De la Hoz F, Castañeda C, Nova J. Incidencia de cáncer de piel en Colombia, años 2003-2007. *Piel.* 2011;26:171-7.

escamocelular, de una tasa de 1 a una de 3 por 1.000 diagnósticos confirmados nuevos, triplicándose ambas variantes del cáncer no melanoma, en el lapso 2003-2005 (**FIGURA 5**). El cáncer basocelular es la variante de mayor participación en el cáncer no melanoma, cercana a 75 %; el resto corresponde a los casos con diagnóstico de cáncer escamocelular.

Incidencia del cáncer de piel en Colombia, 2003-2007

El Centro Dermatológico Federico Lleras Acosta y la Universidad Nacional de Colombia llevaron a cabo un estudio ecológico¹⁵ a partir de tres fuentes nacionales de información consolidada. En la **TABLA 6** se presentan en forma consolidada, los resultados obtenidos con la metodología aplicada por los investigadores. Se observa que la incidencia de cáncer de piel en Colombia pasó de 23 casos por 100.000 habitantes en 2003 a 41 casos por 100.000 en 2007, con una alarmante tendencia ascendente, cuando en un periodo de cinco años se han doblado las tasas de incidencia, y una proyección esperada para el año 2020 de aproximadamente 102 casos por 100.000 habitantes.

El incremento se produjo, fundamentalmente, a expensas del número de casos nuevos de cáncer no melanoma (**FIGURA 6**) para el que se calcularon tasas de 19 por 100.000 en 2003, incrementándose a 34 por 100.000 en 2007, con tendencia a continuar en aumento en la población colombiana. Sin embargo, en los casos de melanoma se observa un pequeño incremento, pasando de 4 casos por 100.000 habitantes en 2003 a 6 por 100.000 en 2007.

Discusión

El cáncer de piel es la enfermedad tumoral maligna de mayor frecuencia en Estados Unidos, Australia y España, preponderantemente en la categoría de cáncer

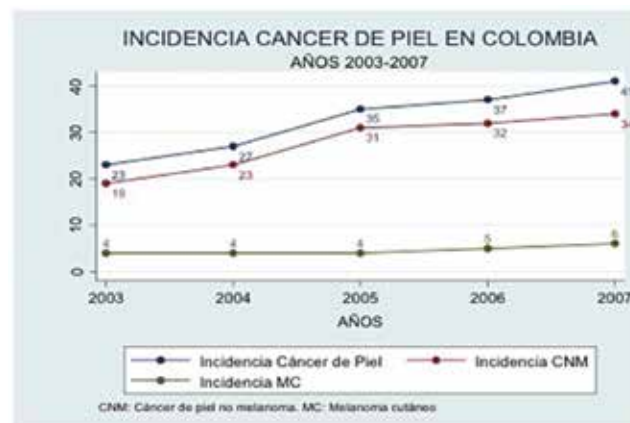


FIGURA 6. Incidencia de cáncer de piel por cada 100.000 habitantes en Colombia, según el subtipo: cáncer no melanoma o melanoma cutáneo, 2003-2007¹⁵.

Reproducido con autorización de: Revista Piel (Barcelona).

no melanoma¹⁶⁻¹⁸, lo cual genera una preocupación epidemiológica y un accionar de lo público para su control, variables que también se aplican en Colombia. Sin embargo, estos países referenciados han desarrollado sistemas de información, oportunos y confiables, que permiten no solo dimensionar y vigilar la situación sanitaria, sino verificar el impacto de las políticas saludables implantadas¹⁹, contrario a la deficiencia actual que tenemos en el país, que debe estar superada a más tardar en ocho años.

La información institucional revisada ratifica que de todo el espectro oncológico, el cáncer de piel es el de mayor presencia en nuestro medio y, de este tipo, la categoría de cáncer no melanoma es la más frecuente. No se encuentran registros o estudios específicos de mortalidad por cáncer no melanoma en Colombia, pero se puede resaltar que, en investigaciones en el área oceánica continental norteamericana, las tasas de mortalidad reportadas para el no melanoma son de 0,9 por

100.000 personas al año^{20,21}. El cáncer no melanoma se convierte en centro de la intervención de salud pública y de políticas públicas en tumores dermatológicos malignos, primero, por su presencia predominante en el total de cánceres de piel, y segundo, por la sensibilidad del factor determinante principal –la radiación ultravioleta– a las acciones de prevención.

El gran reto, en adelante, es implantar estrategias efectivas para desacelerar la tendencia creciente en la incidencia del cáncer de piel en Colombia, que amenaza con igualarse a la española, que es de 97 por cada 100.000 habitantes por año¹⁸. El Plan Decenal para el Control del Cáncer es un primer acercamiento gubernamental²².

Referencias

- República de Colombia, Ministerio de la Protección Social. Decreto número 3518 de 2006 por el cual se crea y reglamenta el Sistema de Vigilancia en Salud Pública y se dictan otras disposiciones. Bogotá: Ministerio de la Protección Social; 2006
- República de Colombia, Congreso de Colombia. Ley 1438 de 2011, segunda reforma al Sistema General de Seguridad en Salud, artículos 8º y subsiguientes, creación del Observatorio Nacional de Salud. Bogotá: Congreso de Colombia; 2011.
- República de Colombia, Ministerio de Salud y Protección Social. Resolución 1841 de 2013 por la cual se adopta el Plan Decenal de Salud Pública, 2012-2021. Bogotá: Ministerio de Salud y Protección Social; 2013
- International Agency for Research on Cancer. Cancer incidence in five continents. IARC Sci Publ. 2008;9:118.
- República de Colombia, Ministerio de Salud. Decreto número 1177 de 1999 por el cual se reestructura el Instituto Nacional de Cancerología, Empresa Social del Estado. Bogotá: Ministerio de Salud; 1999
- República de Colombia, Ministerio de Salud. Decreto número 1257 de 1994 por el cual se transforma la Unidad Administrativa Especial Centro Dermatológico Federico Lleras Acosta en Empresa Social del Estado del Orden Nacional. Bogotá: Ministerio de Salud; 1994.
- Instituto Nacional de Cancerología. Anuario Estadístico 2004. ed. Bogotá: MediLegis; 2005. p. 1-84.
- Instituto Nacional de Cancerología. Anuario Estadístico 2005. Bogotá: MediLegis; 2006. p. 1-98.
- Instituto Nacional de Cancerología. Anuario Estadístico 2006. Bogotá: MediLegis; 2007. p. 1-96.
- Instituto Nacional de Cancerología. Anuario Estadístico 2007. Bogotá: MediLegis; 2008. p. 1-96.
- Instituto Nacional de Cancerología. Anuario Estadístico 2008. Bogotá: MediLegis; 2009. p. 1-99.
- Instituto Nacional de Cancerología. Anuario Estadístico 2009. Bogotá: Buenos y Creativos; 2011. p. 1-98.
- Instituto Nacional de Cancerología. Anuario Estadístico 2010. Bogotá: Buenos y Creativos; 2012. p. 1-98.
- Nova J, Sánchez G, Porras L. Skin cancer: A Colombian reference centre's epidemiological profile, 2003-2005. Rev Salud Pública (Bogotá). 2007;9:595-601.
- Sánchez G, De la Hoz F, Castañeda C, Nova J. Incidencia de cáncer de piel en Colombia, años 2003-2007. Piel. 2011;26:171-7.
- Rogers HW, Weinstock MA, Harris AR, Hinckley MR, Feldman SR, Fleischer AB, *et al*. Incidence estimate of nonmelanoma skin cancer in the United States, 2006. Arch Dermatol. 2010;146:283-7.
- Staples MP, Elwood M, Burton RC, Williams JL, Marks R, Giles GG. Non-melanoma skin cancer in Australia: The 2002 national survey and trends since 1985. Med J Aust. 2006;184:6-10.
- Lomas A, Leonardi-Bee J, Bath-Hextall F. A systematic review of worldwide incidence of nonmelanoma skin cancer. Br J Dermatol. 2012;166:1069-80.
- Cormane J. Análisis de la política pública en prevención del cáncer de piel en Colombia (tesis). Bogotá: Universidad Externado de Colombia; 2013.
- Weinstock MA, Bogaars HA, Ashley M, Litle V, Bilodeau E, Kimmel S. Nonmelanoma skin cancer mortality. A population-based study. Arch Dermatol. 1991;127:1194-7.
- Lewis KG, Weinstock MA. Nonmelanoma skin cancer mortality (1988-2000): The Rhode Island follow-back study. Arch Dermatol. 2004;140:837-42.
- República de Colombia, Ministerio de Salud y Protección Social. Resolución 1383 de 2013 por la cual se adopta el Plan Decenal para el Control del Cáncer en Colombia, 2012-2021. Bogotá: Ministerio de Salud y Protección Social; 2013



3

CONSEJOS
DE BELLEZA
PARA TU PIEL



1

LIMPIEZA

Sensibath

Remueve de forma segura la impurezas, excesos de grasa y células muertas de la piel.



2

NUEVO

HIDRATACIÓN

Hydrafort Face

Emulsión hidratante, formulada para restablecer el manto hidrolipídico, dejando así la piel suave, fresca y elástica.



3

PROTECCIÓN SOLAR

Sunskin Gel

Contiene un innovador sistema de filtros químicos y pantallas físicas que actúa protegiendo tu piel contra los rayos UVA y UVB.



Epithelium

Innovación dermocosmética

En Dermatitis Seborreica

¡Hay que
Romper
el ciclo!



Una marca de Confianza

Producto efectivo y bien tolerado en el tratamiento de la Dermatitis Seborreica del cuero cabelludo, la pitiriasis versicolor y la caspa común.¹

- * Selsun® es una marca con presencia mundial.
- * Con más de 20 años de experiencia en Colombia y 60 en el mundo.
- * Cerca de 1.316.000 pacientes tratados durante el último año (2009-2010) en Europa y Medio Oriente.²

Selsun® Amarillo Suspensión al 2,5%. Frasco x 180 mL. COMPOSICIÓN CUALITATIVA Y CUANTITATIVA: Cada 100ml. de Selsun® Amarillo Suspensión contienen: Sulfuro de Selenio 2,50g. Excipientes c.s.p. INDICACIONES TERAPEUTICAS: Selsun® Amarillo Suspensión está indicado en el tratamiento de la Dermatitis Seborreica del cuero cabelludo, Pitiriasis Versicolor y Caspa Común. POSOLOGÍA Y FORMA DE ADMINISTRACIÓN: Agite bien antes de usarlo. Dejar bien cerrado. Para uso externo exclusivamente. Tratamiento de pitiriasis versicolor: Humedecer y aplicar 5-10 ml del producto en las zonas afectadas formando espuma con una pequeña cantidad de agua. Dejar permanecer el producto sobre la piel durante 10 minutos y después lavar muy bien con abundante agua. Repetir este procedimiento 1 vez al día por 7 días. Repetir los tratamientos según indicaciones del médico. Tratamiento de dermatitis seborreica: Humedecer y aplicar 5 ml del producto en el cuero cabelludo o zona afectada, formando espuma con una pequeña cantidad de agua. Dejar permanecer el producto sobre la piel por 2-3 minutos, después lavar muy bien con abundante agua. Repetir este procedimiento 2 veces por semana por 2 semanas, luego 1 vez por semana o más frecuentemente, si es necesario. Repetir los tratamientos según indicaciones del médico. Tratamiento de la caspa severa: Humedecer y aplicar 5 ml del producto en el cuero cabelludo, formando espuma con una pequeña cantidad de agua. Dejar el producto sobre la piel por 2-3 minutos, después lavar muy bien con abundante agua. Repetir este procedimiento 2 veces y aplicar 5 ml del producto en el cuero cabelludo, formando espuma con una pequeña cantidad de agua. Dejar el producto sobre la piel por 2-3 minutos, después lavar muy bien con abundante agua. Repetir este procedimiento 2 veces por semana por 2 semanas, luego 1 vez por semana o más frecuentemente, si es necesario. Repetir los tratamientos según indicaciones del médico. CONTRAINDICACIONES: Selsun® Amarillo Suspensión no debe utilizarse si existe hipersensibilidad a cualquiera de sus componentes. ADVERTENCIAS Y PRECAUCIONES ESPECIALES DE USO: Para uso externo exclusivamente. No debe aplicarse si hay lesiones inflamatorias o exudativas de la piel ya que puede aumentar su absorción. Evitar el contacto con los ojos, las genitales o pliegues de la piel ya que puede causar molestias, irritaciones y sensación de quemadura. Las áreas en las que se aplicó el medicamento, deben lavarse con abundante agua luego del tratamiento. No dejar producto en contacto con el cabello o la piel por un tiempo superior al recomendado (Ver Posología y Forma de Administración) ya que puede presentarse irritación y sensación de quemazón. El uso continuo de Sulfuro de Selenio puede producir decoloración del cabello, especialmente si se utiliza en cabello claro (rubio o gris) o en cabello que ha sido tratado químicamente. En caso que ocurra una reacción alérgica, suspender su uso y consultar al médico. Manténgase en un lugar seguro, fuera del alcance de los niños. Carcinogénesis: Aplicaciones dérmicas de lociones de sulfuro de selenio al 2,5% sobre ratones de laboratorio por un periodo de 88 semanas no desencadenaron ningún efecto carcinogénico. Embarazo y Lactancia: Cuando se usa para el tratamiento de la pitiriasis versicolor, Selsun® Amarillo está clasificado en una categoría de embarazo C. No se han realizado estudios con Selsun® Amarillo en reproducción animal en circunstancias ordinarias. Selsun® Amarillo no debe utilizarse para el tratamiento de la pitiriasis versicolor en mujeres embarazadas. Población Pediátrica: La seguridad y efectividad de Selsun® Amarillo Suspensión en niños menores de 6 años no han sido establecidas. INTERACCIONES CON OTROS MEDICAMENTOS Y OTRAS FORMAS DE INTERACCIÓN: No se han reportado. REACCIONES ADVERSAS: Con frecuencia puede presentarse irritación de la piel y/o aumento de la caída del cabello. Se ha reportado ocasionalmente pérdida difusa y transitoria del cabello (lopecia) luego del uso del producto. Puede presentarse, aunque con menor frecuencia, decoloración del cabello (puede evitarse o minimizarse enjuagando el cabello con abundante agua luego del tratamiento). Como sucede con otros champús, también puede presentarse resaca del cuero cabelludo y cabello o que el cabello se tome graso. SOBREDOSIS: Selsun® Amarillo Suspensión es exclusivamente para uso externo. No hay reportes documentados de toxicidad humana seria como resultado de la ingestión aguda del Selsun® Amarillo Suspensión. Sin embargo, estudios de toxicidad aguda en animales demuestran que ingerir grandes cantidades puede resultar potencialmente tóxico para los humanos. La evacuación del contenido estomacal se debe considerar en caso de ingestión aguda oral. PROPIEDADES FARMACOLÓGICAS: Selsun® Amarillo Suspensión pertenece al grupo farmacológico de los antifúngicos para uso dermatológico. Código ATC D01AE13. Para uso tópico exclusivamente. Debido al poco tiempo en contacto con la piel (ver Posología y Forma de Administración) no se detectan concentraciones en sangre. PRECAUCIONES ESPECIALES DE CONSERVACIÓN: Almacénese en su envase y empaque original a temperaturas inferiores de 30°C. Manténgase fuera del alcance de los niños. Venta con receta médica. TITULAR DE LA AUTORIZACIÓN DE COMERCIALIZACIÓN: Sanofi-aventis de Colombia S.A. Bogotá. REGISTRO SANITARIO: INVIMA 2006 M-005710-P2. FECHA DE LA PRIMERA AUTORIZACIÓN/RENOVACIÓN DE LA AUTORIZACIÓN: 18 de Abril de 2006. FEDIA DE REVISIÓN DEL TEXTO: Octubre 2010. Referencias: 1) Información para prescribir Selsun® Amarillo, sanofi-aventis de Colombia S.A. 2) Reporte de Farmacovigilancia Selsun® Amarillo, sanofi-aventis de Colombia S.A. Material dirigido al cuerpo médico exclusivamente.

SANOFI

Material dirigido exclusivamente al cuerpo médico.

Información prescriptiva completa a disposición del médico, en la Dirección Médica de sanofi-aventis de Colombia S.A. Transversal 23 N° 97-73, Pisos 8 y 9. Teléfono: 6214400 Fax: 7444237, Bogotá Colombia.

Resultados preliminares del uso clínico de la electroquimioterapia en pacientes con cáncer de piel

Preliminary results of the clinical use of electrochemotherapy in patients with skin cancer

Wilson Galvis-Franco¹, Felipe Jaramillo-Ayerbe², Juan Paulo Cardona³.

1. Médico cirujano, residente de tercer año de Dermatología, Universidad de Caldas, Manizales, Colombia
2. Médico dermatólogo, dermatopatólogo; director del posgrado de Dermatología, Universidad de Caldas, Manizales, Colombia
3. Médico oncólogo; docente, Universidad de Caldas, Manizales, Colombia

Resumen

INTRODUCCIÓN. La electroquimioterapia es la estimulación eléctrica local de un tumor para tratarlo intralesionalmente con citotóxicos en dosis menores a las utilizadas tradicionalmente. Se describe el uso clínico de la electroquimioterapia en dos pacientes de Manizales con cáncer de piel.

OBJETIVO. Determinar el efecto de la electroquimioterapia en pacientes con cáncer de piel.

MATERIALES Y MÉTODOS. Se trata de un estudio de casos en que se evaluó la respuesta clínica a la electroquimioterapia de dos pacientes con cáncer de piel, con valoraciones antes y después del tratamiento. Las valoraciones clínicas después del tratamiento fueron hechas por un dermatólogo independiente, no incluido en la investigación.

RESULTADOS. Se utilizó la electroquimioterapia en dos pacientes. El primero, con un melanoma metastásico que presentaba en la piel del muslo derecho tres lesiones nodulares de 8 mm y un tumor de 3 x 2 cm, ulcerado y con sangrado constante. En el control a las cuatro semanas después del tratamiento, se evidenció ausencia de las lesiones tratadas y del sangrado activo, con remisión clínica completa (definida como desaparición completa del tumor). El segundo paciente era una mujer con un carcinoma escamocelular verrucoso de 6,5 x 3,5 cm en la vulva. En el control mensual se evidenció el tumor sin remisión clínica (sin cambios en la lesión).

CONCLUSIÓN. La electroquimioterapia es una herramienta terapéutica novedosa y promisoriosa para el manejo coadyuvante o paliativo de pacientes con recidivas o cáncer de piel resistentes al tratamiento convencional. Se utilizó en los pacientes descritos con resultados alentadores en uno de ellos. Se requiere mayor experiencia para su recomendación y uso en el país.

PALABRAS CLAVE: cáncer de piel, electroquimioterapia, membrana celular, electroporación

Summary

INTRODUCTION: Electrochemotherapy is the electrostimulation of a tumor treated locally with cytotoxic drugs at lower doses than those traditionally used. We describe the clinical use of electrochemotherapy in Manizales in patients with skin cancer.

Correspondencia:

Wilson Galvis

Email:

wilsongalvisf@yahoo.com

Recibido: 16 de diciembre de 2013.

Aceptado: 12 de febrero de 2014.

No se reportan conflictos de interés.

OBJECTIVE: To determine the effect of electrochemotherapy in patients with skin cancer.

MATERIALS AND METHODS: Case study, which evaluated the clinical response of two patients with skin cancer treated with electrochemotherapy with pre and post-treatment evaluations. Post-treatment clinical assessments were performed by an independent dermatologist.

RESULTS: Electrochemotherapy was performed in two patients; the first one with a metastatic melanoma presenting three 8 mm nodular lesions and a 30 x 20 mm ulcerated and bleeding tumor in the right thigh; post-treatment monitoring at four weeks evidenced complete clinical response (defined as complete disappearance of the tumor). The second one was a patient with a 6,5 x 3,5 cm vulvar verrucous squamous cell carcinoma; monthly monitoring of the tumor size showed no clinical response (no change in the lesion).

CONCLUSION: Electrochemotherapy is a novel and promising therapeutic tool for adjuvant or palliative treatment of patients with recurrent or refractory skin cancer to conventional therapies. It was used in two patients with encouraging results in one of them. Larger experience is required for recommendation and use in our country.

KEY WORDS: Skin neoplasms, electrochemotherapy, cell membrane, electroporation.

Introducción

La incidencia del cáncer de piel ha aumentado a nivel mundial, principalmente en poblaciones de piel blanca donde es la enfermedad maligna más común. Se estima una incidencia anual de más de 1,5 millones de casos de cáncer de piel no melanoma en los Estados Unidos; es la forma más frecuente de cáncer en este país¹.

A nivel nacional, este aumento se demostró con el estudio llevado a cabo en un centro de referencia de Colombia, donde el volumen total de pacientes con diagnóstico de cáncer de piel presentó un incremento de 6 casos por 1.000 pacientes con diagnóstico nuevo confirmado en el 2003 a 17 casos por 1.000 pacientes en el 2005². A nivel local, en el registro de población de cáncer del quinquenio 2002-2006 en el departamento de Caldas, se reportaron 473 casos de cáncer de piel, después del cáncer de mama, cuello uterino y estómago^{3,4}.

Un problema adicional al aumento de la incidencia de la enfermedad, es la consulta tardía al dermatólogo por parte de los pacientes con cáncer de piel, los cuales en algunos casos reciben atención con lesiones avanzadas que requieren tratamientos agresivos o paliativos⁵⁻⁷. En un estudio reciente se concluyó que el factor preponderante de la consulta tardía se relaciona con características y actitudes de los pacientes, aunque también su-

gieren aspectos por mejorar en los diferentes niveles de atención en salud⁸.

El diagnóstico y tratamiento adecuados y oportunos del cáncer de piel son un reto diario para el especialista. Por esta razón, es importante la actualización en nuevas propuestas diagnósticas y terapéuticas que surgen como respuesta a la búsqueda constante de los investigadores; es así como aparece una nueva modalidad de tratamiento para tumores de piel: la electroquimioterapia, que consiste en la electroestimulación local de un tumor con aumento de la permeabilidad de la membrana celular, en forma transitoria y reversible, asociada a medicamentos citotóxicos en dosis menores a las utilizadas tradicionalmente^{9,10}. La corriente eléctrica potencia la acción antineoplásica de la quimioterapia y, a su vez, minimiza los efectos colaterales que esta induce en el organismo. Los tumores presentan mayor conductividad eléctrica que los tejidos sanos adyacentes, son más electronegativos y la densidad de corriente eléctrica que circula por ellos corresponde a su parte activa, fenómeno explicado por su mayor contenido de agua. Las células cancerosas se despolarizan y sus cargas migran hacia las membranas, lo cual hace que su polaridad sea más negativa y, de esta manera, se comportan como mejores conductores de la corriente eléctrica¹¹.

El Servicio de Dermatología de la Universidad de



FIGURA 1. 'Electroporador', equipo médico utilizado para generar electro-permeabilización de la membrana celular.

Caldas, en asocio con ingenieros de la Universidad Nacional de Colombia, sede Manizales, mantiene abiertas líneas de investigación con talento humano idóneo. En concordancia con estas líneas investigativas, se propuso el desarrollo tecnológico local y el estudio clínico de la electroquimioterapia en pacientes con cáncer de piel, dado que se carece de experiencia sobre este tema en el ámbito nacional y local, y no se tienen datos en nuestra población de la respuesta a esta nueva alternativa de manejo.

El objetivo del estudio fue determinar el efecto de la electroquimioterapia en dos pacientes de Manizales con cáncer de piel y, el propósito, implementar su protocolo de manejo en el medio.

Materiales y métodos

Se desarrolló un estudio de casos, en el cual se evaluó la respuesta clínica a la electroquimioterapia de dos pacientes con cáncer de piel, con valoraciones antes y después del tratamiento. Las valoraciones clínicas después del tratamiento fueron hechas por un dermatólogo no incluido en la investigación para garantizar un estudio ciego.

Los criterios de inclusión utilizados fueron: pacientes

con cáncer de piel de tipo melanoma y no melanoma, que no hubieran mejorado o no fueran candidatos a tratamientos convencionales, atendidos en el posgrado de Dermatología de la Universidad de Caldas y evaluados en la Clínica de Tumores de Piel y Mucosas, pacientes con diagnóstico de melanoma metastásico y en tránsito, y pacientes sin hipersensibilidad a los medicamentos utilizados en el estudio ni contraindicación clínica para el tratamiento. Se excluyeron los pacientes que no otorgaran consentimiento para practicar el tratamiento, con marcapasos o con hipersensibilidad a los medicamentos utilizados en el estudio.

En el período comprendido entre enero de 2012 y junio de 2013 dos pacientes cumplieron los criterios de inclusión. Se hizo un análisis descriptivo de los cambios en las características clínicas de las lesiones tratadas, entre ellas, la medición en centímetros de cada tumor.

Se elaboró e implementó el instrumento tecnológico ('electroporador') por parte del Departamento de Ingeniería de la Universidad Nacional de Colombia, sede Manizales (**FIGURA 1**), y el protocolo de uso y manejo de la electroquimioterapia en el Servicio de Dermatología y Oncología de la Universidad de Caldas.

Se obtuvo el aval del Comité de Bioética de la Facultad de Ciencias para la Salud y el consentimiento informado firmado por el paciente o su acudiente. El instrumento de recolección de datos fue diligenciado directamente por el investigador en la sesión inicial, y la evolución clínica del paciente después del tratamiento la evaluó un par (dermatólogo) no incluido en el estudio, el cual verificó a las cuatro semanas la respuesta clínica y la aparición de posibles efectos secundarios.

El protocolo utilizado para aplicar el tratamiento fue el establecido por el grupo de investigación con base en la literatura científica mundial. Se tomaron fotos y medidas de las lesiones antes y después del tratamiento. Se practicó una ecografía del tumor para establecer su volumen y aplicar la bleomicina intralesional, previa anestesia local perilesional con lidocaína al 1%.

La bleomicina se dosificó según el volumen del tumor, así: 0,5 unidades para tumores de hasta 100 mm³; 0,75 unidades para tumores de 100 a 150 mm³; 1 unidad para tumores de 150 a 500 mm³; 1,5 unidades para tumores de 500 a 1.000 mm³; 2 unidades para tumores de 1.000 a 2.000 mm³; 2,5 unidades para tumores de 2.000 a 3.000 mm³; 3 unidades para tumores de 3.000 a 4.000 mm³; 3,5 unidades para tumores de 4.000 a 5.000 mm³, y 4 unidades para tumores mayores de 5.000 mm³.

La bleomicina se consigue en viales de 15 unidades para diluir en 10 ml de solución salina normal y conservar a -20 °C, ya que se deteriora después de 24 horas de reconstituida.

Diez minutos después de inyectar el medicamento, se

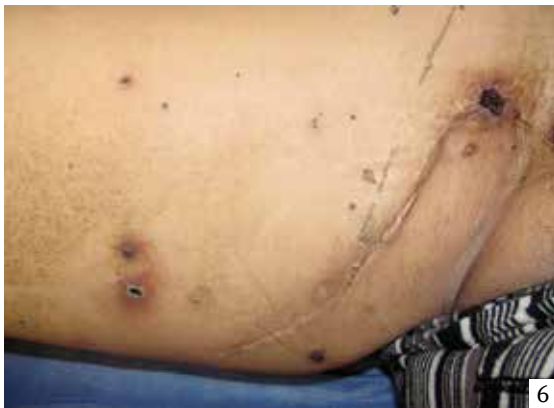
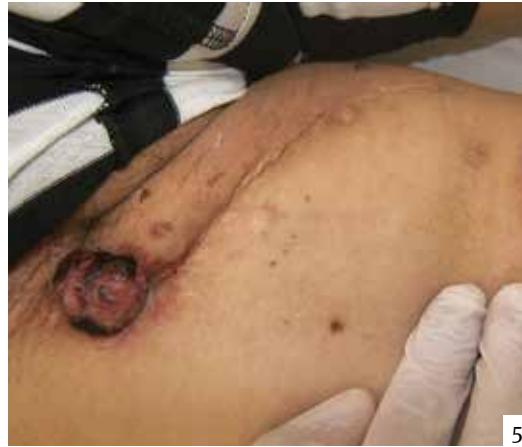
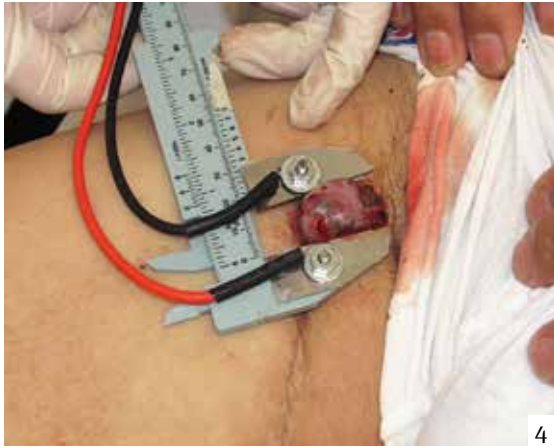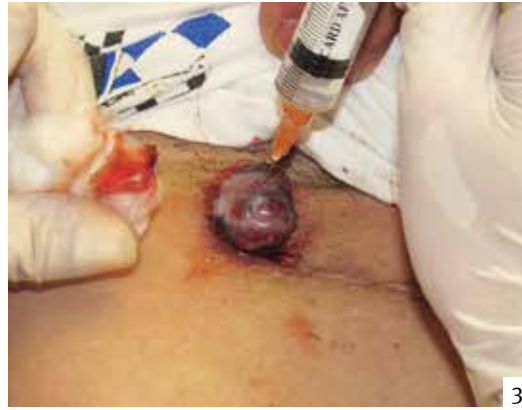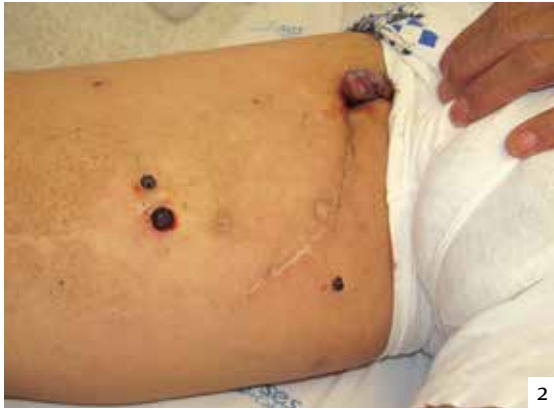FIGURA 2. En el muslo derecho, lesión tumoral ulcerada de 3 x 2 cm con sangrado y lesiones nodulares violáceas de 8 mm, antes del tratamiento.

FIGURA 3. Electroquimioterapia, aplicación de bleomicina intratumoral.

FIGURA 4. Electroquimioterapia, administración de pulsos eléctricos en la lesión tumoral.

FIGURA 5. Aspecto de las lesiones en la piel dos semanas después del tratamiento.

FIGURA 6. Remisión de las lesiones tratadas, cuatro semanas después del tratamiento.

administraron los pulsos eléctricos en cada lesión tumoral, a razón de 6 pulsos directos de corriente de 99 μ s en un campo estrecho de 1.300 voltios/cm, 1 pulso por segundo. La seguridad de la máquina se vigiló constantemente con un osciloscopio que demostraba la descarga exacta administrada al paciente, sin ningún riesgo para su vida.

Los pacientes fueron valorados durante el tratamiento e inmediatamente después y se hizo seguimiento telefónico los dos primeros días y, luego, valoración presencial

a las cuatro semanas por un dermatólogo independiente, ajeno al estudio. Se observaron y anotaron los cambios de la lesión, dejando constancia con fotografías, además de valorar la respuesta clínica al final del seguimiento, y la aparición de efectos secundarios locales y sistémicos. La respuesta clínica se graduó como sigue; sin respuesta: sin cambios en la lesión; respuesta baja: reducción de menos del 50 % de la lesión; respuesta intermedia: reducción de la lesión de 50 a 99%; y, respuesta completa: cuando la lesión desaparece totalmente.

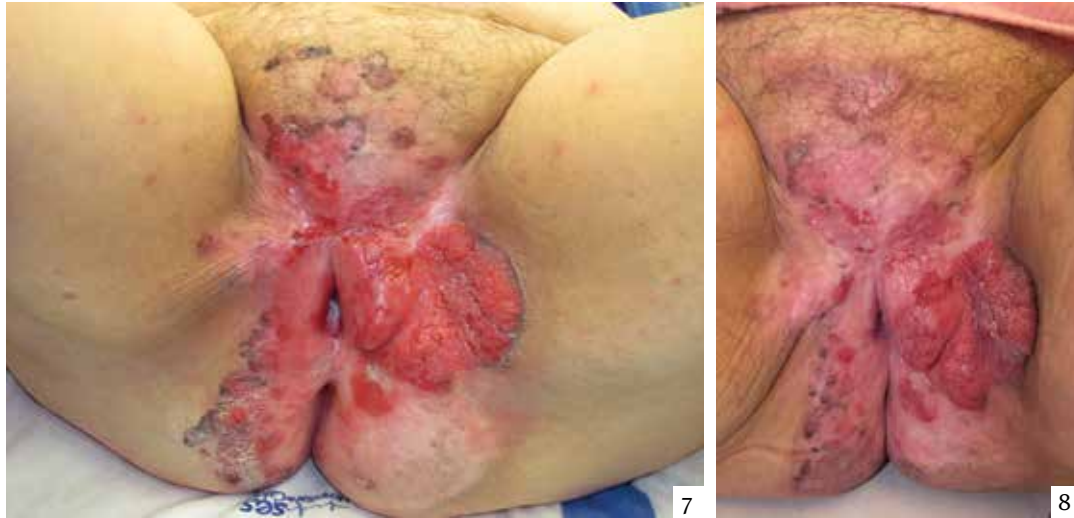


FIGURA 7. Tumor vulvo-inguinal izquierdo de 6,5 x 3,5 cm, antes del tratamiento.

FIGURA 8. Aspecto de las lesiones en la piel, cuatro semanas después del tratamiento.

Presentación de casos

Caso 1

Se trata de un paciente de sexo masculino de 58 años de edad, con antecedentes de melanoma lentiginoso ‘acral’ (sic.) en el talón derecho, manejado inicialmente con cirugía oncológica y vaciamiento ganglionar inguinal derecho por aparición de adenopatía a este nivel, con reporte positivo para neoplasia en un ganglio de 14 estudiados. Se trató con interferón alfa en 40 sesiones.

Posteriormente, presentó lesiones metastásicas nodulares en la piel del muslo derecho y tumor sobre la cicatriz crural derecha con sangrado constante.

El caso fue analizado en el Comité de Tumores de Piel y Mucosas de la Universidad de Caldas y se decidió aplicar electroquimioterapia con bleomicina intratumoral.

En el examen físico se evidenciaban en el muslo derecho, lesiones nodulares violáceas de 8 mm de diámetro y una lesión tumoral ulcerada de 3 x 2 cm con sangrado constante (**FIGURA 2**). En la ecografía del tumor se reportó un volumen de 1,5 cm³.

El tratamiento se administró según el protocolo mencionado anteriormente, previa anestesia local con lidocaína sin epinefrina. Se aplicaron 2 unidades de la dilución intratumoral en el tumor crural derecho y 0,5 unidades en los nódulos más pequeños del muslo (**FIGURA 3**). Diez minutos después de inyectar el medicamento, se administraron los pulsos eléctricos en cada lesión tumoral, recibiendo seis pulsos directos de

corriente de 99 μ s; hubo buena tolerancia al procedimiento (**FIGURA 4**).

El paciente presentó contracciones musculares con leve molestia al momento del procedimiento y, después, eritema en el área tratada con formación de ampolla en una de las lesiones; no presentó síntomas sistémicos. En el control a las dos semanas se evidenció ausencia de sangrado del tumor y disminución del tamaño de las lesiones (**FIGURA 5**); a las cuatro semanas había ausencia de las lesiones tratadas y del sangrado activo (**FIGURA 6**), es decir, hubo remisión clínica completa (desaparición completa del tumor).

Caso 2

Se trata de una mujer de 74 años de edad con antecedentes de carcinoma escamocelular verrucoso en vulva, tratada previamente con cirugía, radioterapia y criocirugía, con recurrencia tumoral.

El caso fue discutido en el Comité de Tumores por la persistencia del tumor y se decidió aplicar electroquimioterapia. En el examen físico presentaba una lesión tumoral de 6,5 x 3,5 cm en el área vulvo-inguinal izquierda (**FIGURA 7**). En la ecografía se reportó un volumen tumoral de 7 cm³.

Se trató bajo anestesia general, con aplicación de cuatro unidades de bleomicina intratumoral y pulsos eléctricos a los diez minutos, según el protocolo, haciendo varias aplicaciones según el tamaño del tumor, sin complicaciones.

Presentó contracciones musculares al momento de generar los pulsos eléctricos sobre el tumor y, posteriormente, eritema, edema, ampollas y dolor en el área tratada, sin síntomas sistémicos asociados. En el control a las cuatro semanas se evidenció el tumor de igual tamaño (**FIGURA 8**), sin cambios en la lesión.

Discusión

La electroquimioterapia es una técnica desarrollada para el manejo coadyuvante del cáncer, que combina la quimioterapia (administración por vía intravenosa o intratumoral de un agente citotóxico, generalmente bleomicina o sales de platino) con la electropermeabilización de la membrana celular, generada por la aplicación local de impulsos eléctricos cortos e intensos que modifican transitoriamente sus propiedades, lo que resulta en la permeabilización reversible y facilita el paso de moléculas normalmente no permeables a su interior². Este procedimiento fue realizado con bleomicina intratumoral, como terapia coadyuvante en dos pacientes con cáncer de piel en Manizales que no habían mejorado con terapias convencionales.

Esta técnica conlleva un aumento de la efectividad antitumoral de los medicamentos, con incremento de su citotoxicidad intracelular y una reducción notable de los efectos colaterales sistémicos, lo cual se evidenció en este estudio. Los pulsos eléctricos son aplicados con electrodos sobre la piel; se utilizan 6 a 8 impulsos de 99 μ s y 1.300 v por centímetro a la frecuencia de repetición de un Hz, es decir, uno por segundo. El protocolo es tan rápido que, si es necesario, se hacen varias aplicaciones para cubrir aquellas lesiones cuyo diámetro mida más de un centímetro. Los electrodos pueden ser externos para impulsos eléctricos transcutáneos o, también, pueden ser invasivos a base de agujas que penetran los tumores². En los casos discutidos, se realizó el procedimiento utilizando los dos tipos de electrodos según la localización de las lesiones. Las lesiones profundas fueron manejadas con el electrodo de agujas y las lesiones superficiales con electrodos externos, con respuesta clínica similar en ellas.

Según los estudios disponibles, es una técnica segura y bien tolerada por los pacientes, con efectos secundarios leves: eritema, edema, contracción muscular producida en el momento de aplicación del impulso que desaparece inmediatamente después, quemaduras, ampollas, ulceración, dolor, necrosis superficial, prurito local y, excepcionalmente, náuseas³. Lo anterior fue corroborado en los casos tratados en el presente estudio, que presentaron contracciones musculares relacionadas con las descargas eléctricas, eritema, edema,

ampollas y dolor después de la aplicación de la técnica, sin complicaciones ni aparición de síntomas sistémicos.

Las contraindicaciones reportadas hasta el momento son el uso de marcapasos cardíaco, hipersensibilidad a alguno de los medicamentos usados en el tratamiento y presencia de gases o líquidos inflamables¹⁴. Los dos pacientes manejados en este estudio, no presentaban contraindicaciones para la terapia.

En diversas series de casos se describe la tecnología como efectiva para ciertos tumores usando como medidas de resultado: sin respuesta, respuesta parcial (reducción de 50 %) y respuesta completa (desaparición completa del tumor)¹⁵⁻¹⁷, basados en estas experiencias, se decidió graduar la respuesta clínica en baja, intermedia y completa, modificando para el estudio los porcentajes de mejoría de la lesión. Se han reportado remisiones parciales y completas con este tratamiento, con mínimos efectos secundarios¹⁸⁻²³. Grupos de investigadores en el área, como el de Mir, *et al.*, han demostrado la eficacia, seguridad y buena tolerancia de la electroquimioterapia, remisión clínica satisfactoria hasta en 85,3 % del total de casos evaluados, utilizando bleomicina intravenosa o intralesional en tumores cutáneos y subcutáneos, como carcinoma basocelular, melanoma, adenocarcinoma y carcinoma escamocelular en cabeza y cuello²⁴⁻²⁸, en el presente estudio fue bien tolerado el procedimiento por los pacientes, con respuestas clínicas variables y solo efectos colaterales locales.

Se utilizó bleomicina intratumoral aplicada según el volumen del tumor, medido previamente por ecografía. En el caso 1, se observó mejoría clínica de las lesiones en el control mensual, demostrada por disminución objetiva de su tamaño hasta su desaparición, es decir, se obtuvo remisión completa sin complicaciones, lo cual está de acuerdo con lo descrito en la literatura científica. El caso 2 fue manejado siguiendo el protocolo establecido, con dosis de bleomicina intratumoral, pero en el control no se observó remisión clínica, demostrado por la falta de cambios en el tamaño de la lesión tratada. Consideramos que la pobre respuesta clínica en este caso puede obedecer al alto grado de diferenciación del tumor.

Otros autores, como Sersa, *et al.*, han evaluado la respuesta clínica a la electroquimioterapia con cisplatino, en pacientes con melanoma, carcinoma escamocelular y carcinoma basocelular. En un ensayo clínico de cuatro pacientes con 30 nódulos y tumores de diferentes tamaños, describieron remisión clínica completa a las cuatro semanas en 19 nódulos manejados con electroquimioterapia^{29,30}, en los dos casos en cuestión se utilizó bleomicina intratumoral, se carece de experiencia con cisplatino utilizado en esta terapia en nuestro medio.

También, se han descrito cambios en el flujo sanguíneo tumoral con este tratamiento, ya que posee

efectos vasculares que acentúan su acción antitumoral, siendo eficiente en casos de melanoma metastásico ulcerado que presentaban sangrado. Después del tratamiento intralesional con bleomicina y de la descarga de los pulsos eléctricos en todas las lesiones tratadas, se detuvo el sangrado de inmediato y no recurrió^{31,32}. Este es un hallazgo demostrado en el presente estudio en el paciente con melanoma metastásico, en el cual se detuvo el sangrado activo que presentaba una de las lesiones después de recibir la electroquimioterapia, sin presentar recurrencia.

En otros estudios se reportan datos similares con buena respuesta clínica al tratamiento y escasos efectos secundarios, en pacientes con melanoma metastásico, constituyéndose así la electroquimioterapia, en una herramienta terapéutica útil en pacientes con recidivas o melanomas resistentes a otros tratamientos³³⁻³⁶.

Conclusión

La electroquimioterapia es una herramienta terapéutica novedosa y promisoriosa para el tratamiento coadyuvante o paliativo de pacientes con recidivas o cáncer de piel resistente a los tratamientos convencionales. Se utilizó en los dos pacientes de este estudio sin complicaciones ni efectos secundarios sistémicos, y con resultados alentadores en uno de ellos. Se requiere mayor experiencia para su recomendación y uso en nuestro país.

El desarrollo tecnológico y la implementación del protocolo de manejo clínico de esta investigación, abren nuevos caminos para generar experiencias locales y nuevos conocimientos en una técnica que, hasta donde se sabe, es la primera vez que se utiliza en el país.

Agradecimiento

Agradecemos a Consuelo Vélez Álvarez, asesora metodológica y enfermera epidemióloga, PhD en Salud Pública, de la Universidad de Caldas, y al ingeniero Jorge Hernán Estrada, profesor de Ingeniería de la Universidad Nacional de Colombia, sede Manizales.

Referencias

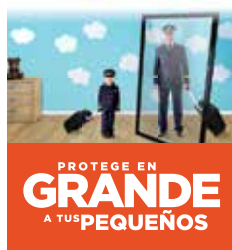1. Sober A, Tsao H, Washington C. Cáncer de piel. En: Fauci AS, Braunwald E, Isselbacher KJ, Kasper DL, Hauser SL, Longo DL, *et al.* Harrison, Principios de Medicina Interna. Edición 17. Mexico DF: McGraw Hill interamericana; 2008. p. 547-54.
2. Nova J, Sánchez G, Porras L. Cáncer de piel: perfil epidemiológico de un centro de referencia en Colombia 2003-2005. Rev Salud Pública. 2007;9:595-601.
3. López G, Vanegas M, Escobar M. Registro poblacional (sic.) de cáncer Manizales – Caldas, resultados 2006. Quinquenio 2002-2006. Manizales: Universidad de Caldas; 2009.
4. Perfil epidemiológico de Manizales, sector salud. Manizales: Alcaldía de Manizales; 2008. Disponible en <http://www.indicadoresmanizales.com>. Consulta en año 2011
5. Santacoloma-Osorio G, Jaramillo-Ayerbe F. Comportamiento clínico, epidemiológico, e histológico del carcinoma basocelular en Caldas, Colombia. Med Cután Iber Lat Am. 1998;26:184-9.
6. Ospina JF, Jaramillo F. Comportamiento clínico y epidemiológico del carcinoma escamocelular cutáneo en el Hospital de Caldas de Manizales. Rev Soc Colomb Dermatol. 1999;7:70-3.
7. Villegas MP, Jaramillo F. Comportamiento clínico, epidemiológico e histológico del melanoma maligno en el Departamento de Caldas, Colombia. Rev Soc Colomb Dermatol. 1999;7:192-6.
8. Mesa J, Jaramillo-Ayerbe F, Benjumea M. Factores relacionados con la consulta tardía a dermatología por cáncer de piel. Prueba piloto. Departamento de Caldas. Hacia promoc salud. 2008;13:178-94.
9. Camué H, Segura D. La electroquimioterapia: una nueva alternativa terapéutica en la oncología. Rev Cubana Oncol. 2001;17:188-94.
10. Mir LM. Protocolo europeo de investigación en electroquimioterapia. Oncología. 2004;27:601-3.
11. Bergues L, Gómez L. La electroterapia: una alternativa terapéutica para el tratamiento de tumores. Rev Cubana Med [revista en Internet]. 2003;42. Disponible en: <http://scielo.sld.cu/scielo.php>. Consulta en año 2011
12. Mir LM, Belehradec M, Domenge C, Orłowski S, Poddevin B, Belehradec J, *et al.* Electrochemotherapy, a new antitumor treatment: First clinical trial. C R Acad Sci. 1991;313:613-8.
13. Sistema de Información de Tecnologías Sanitarias Nuevas y Emergentes. Ministerio de Sanidad y Consumo. Electroquimioterapia. Ficha técnica de nuevas tecnologías. Marzo de 2007. Disponible en: <http://aunets.isciii.es>. Consulta en año 2011.
14. Coringrato M, Jaled M, De Carli E, Cacabelos M. Radiofrecuencia ablativa en dermatología quirúrgica: una revisión. Dermatol Argent. 2008;14:228-33.
15. Australia and New Zealand Horizon Scanning Network. Electrochemotherapy. National Horizon Scanning. Unit Horizon scanning prioritizing. 2007;15:6. Disponible en: www.horizonscanning.gov.au. Consulta en año 2011.
16. Sersa G, Miklavcic D, Cemazar M, Rudolf Z, Pucihar G, Snoj M. Electrochemotherapy in treatment of tumours. Eur J Surg Oncol. 2008;34:232-40.
17. Muñoz V, Ortega G. Electrochemotherapy for treatment of skin and soft tissue tumours. Update and definition of its role in multimodal therapy. Clin Transl Oncol. 2011;13:18-24.
18. Heller R. Treatment of cutaneous nodules using electrochemotherapy. J Fla Med Assoc. 1995;82:147-50.
19. Glass LF, Pepine ML, Fenske NA, Jaroszeski M, Reintgen DS, Heller R. Bleomycin mediated electrochemotherapy of metastatic melanoma. Arch Dermatol. 1996;132:1353-7.
20. Glass LF, Fenske NA, Jaroszeski M, Perrott R, Harvey DT, Reintgen DS, *et al.* Bleomycin mediated electrochemotherapy of basal cell carcinoma. J Am Acad Dermatol. 1996;34:82-6.
21. Glass LF, Jaroszeski M, Gilbert R, Reintgen DS, Heller R. Intralesional bleomycin mediated electrochemotherapy in 20 patients with basal cell carcinoma. J Am Acad Dermatol. 1997;37:596-9.

22. Byrne CM, Thompson JF. Role of electrochemotherapy in the treatment of metastatic melanoma and other metastatic and primary skin tumors. *Expert Rev Anticancer Ther.* 2006;6:671-8.
 23. Giardino R, Fini M, Bonazzi V, Cadossi R, Nicolini A, Carpi A. Electrochemotherapy a novel approach to the treatment of metastatic nodules on the skin and subcutaneous tissues. *Biomed Pharmacother.* 2006;60:458-62.
 24. Mir LM, Glass LF, Sersa G, Teissie J, Domenge C, Miklavcic D, *et al.* Effective treatment of cutaneous and subcutaneous malignant tumours by electrochemotherapy. *Br J Cancer.* 1998;77:2336-42.
 25. Rodríguez-Cuevas S, Barroso-Bravo S, Almanza-Estrada J, Cristóbal-Martínez L, González-Rodríguez E. Electrochemotherapy in primary and metastatic skin tumors: Phase II trial using intraleisional bleomycin. *Arch Med Res.* 2001;32:273-6.
 26. Byrne CM, Thompson JF, Johnston H, Hersey P, Quinn MJ, Michael Hughes T, *et al.* Treatment of metastatic melanoma using electroporation therapy with bleomycin (electrochemotherapy). *Melanoma Res.* 2005;15:45-51.
 27. Fantini F, Gualdi G, Cimitan A, Giannetti A. Metastatic basal cell carcinoma with squamous differentiation: Report of a case with response of cutaneous metastases to electrochemotherapy. *Arch Dermatol.* 2008;144:1186-8.
 28. Landstrom FJ, Nilsson CO, Crafoord S, Reizenstein JA, Adamsson GB, Lofgren LA. Electroporation therapy of skin cancer in the head and neck area. *Dermatol Surg.* 2010;36:1245-50.
 29. Sersa G, Stabuc B, Cemazar M, Jancar B, Miklavcic D, Rudolf Z. Electrochemotherapy with cisplatin: Potentiation of local cisplatin antitumour effectiveness by application of electric pulses in cancer patients. *Eur J Cancer.* 1998;34:1213-8.
 30. Sersa G, Stabuc B, Cemazar M, Miklavcic D, Rudolf Z. Electrochemotherapy with cisplatin: Clinical experience in malignant melanoma patients. *Clin Cancer Res.* 2000;6:863-7.
 31. Gehl J, Geertsen PF. Efficient palliation of haemorrhaging malignant melanoma skin metastases by electrochemotherapy. *Melanoma Res.* 2000;10:585-9.
 32. Snoj M, Cemazar M, Srnovrnik T, Kosir SP, Sersa G. Limb sparing treatment of bleeding melanoma recurrence by electrochemotherapy. *Tumori.* 2009;95:398-402.
 33. Gaudy C, Richard MA, Folchetti G, Bonerandi JJ, Grob JJ. Randomized controlled study of electrochemotherapy in the local treatment of skin metastases of melanoma. *J Cutan Med Surg.* 2006;10:115-21.
 34. Snoj M, Cemazar M, SlekovecKolar B, Sersa G. Effective treatment of multiple unresectable skin melanoma metastases by electrochemotherapy. *Croat Med J.* 2007;48:391-5.
 35. Quaglino P, Mortera C, Osella-Abate S, Barberis M, Illengo M, Risone M, *et al.* Electrochemotherapy with intravenous bleomycin in the local treatment of skin melanoma metastases. *Ann Surg Oncol.* 2008;15:2215-22.
 36. Kis E, Szegedsi I, OcsaiH, Gyulai R, Kemeny L, Olah J. Electrochemotherapy of melanoma cutaneous metastases. *Orv Hetil.* 2010;151:99-101.
-

PRODUCTOS NUEVOS LABORATORIOS SIEGFRIED

Fotoprotección

FOTOPROTECCIÓN INTEGRAL DE ÚLTIMA GENERACIÓN



Afelius Kids



Afelius Kids es un Protector solar de última generación. Recomendado para niños a partir de los 6 meses de edad.

- Afelius Kids es un protector solar de última generación**
Incorpora en su fórmula los más modernos fotoprotectores, los cuales permiten reducir el impacto de la radiación ultravioleta en la piel.
- Diseñado especialmente para la piel de los niños**
Su fórmula provee protección de amplio espectro incluso en diferentes actividades (natación, deporte o paseos al aire libre, entre otros).
- Previene desde temprana edad**
Los efectos dañinos acumulativos que el sol puede provocar en edad adulta, tales como envejecimiento cutáneo prematuro y manchas.

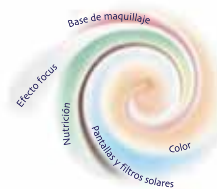

Afelius 100 FLUID COLOR



PELLET (De liberación de color)
Solo cuando se dispersa por la piel, los colores internos son liberados y se mezclan con el color externo

Presenta finalmente un color natural homogéneo al tono de la piel.



- Acabado natural, luminoso y duradero**
- Fotoestabilidad y alto rendimiento**
- Excelente cosmética**

Para mayor información:
Visítenos en www.siegfried.com.co

AFELIUS® KIDS. Protección solar contra la radiación UVA y UVB. Emulsión para niños. Notificación Sanitaria Obligatoria No. NSEC 00923-04.QN / AFELIUS® 100 FLUID COLOR Protección solar contra la radiación UVA y UVB Emulsión. Notificación Sanitaria Obligatoria No. NSOC03974-12ECC



LÍNEA DERMATOLÓGICA
Respaldo en terapias efectivas

HELIOCARE 360°

NUEVO



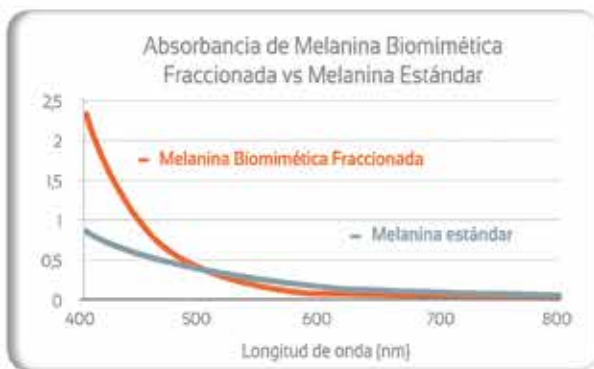
N30059652-8100

2 activos específicos frente a 2 nuevos protagonistas del daño solar

> Melanina Biomimética Fraccionada

Contra la luz visible

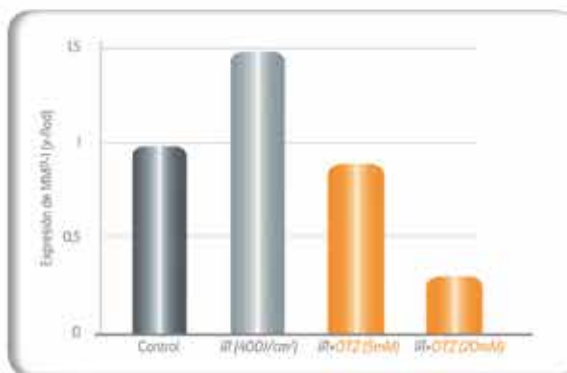
Un nuevo activo protector desarrollado para absorber a longitudes de onda comprendidas entre los 400 y 500 nm



> OTZ-10 Oxotiazolidina

Contra la luz infra roja

Reduce la degradación de colágeno y regula la expresión de genes involucrados en el mantenimiento y calidad de los tejidos



MEDIVELIUS
La Piel es Nuestro Compromiso

www.medivelius.com

> Super Antiox Complex

> Nuevo Fernblock® FC

Nueva generación de Fernblock tópico enriquecido en ácido Ferúlico y ácido cafeico

- > EPL (Extracto de *polypodium leucotomos*)
- > Te verde
- > Vitamina C + E

Procesamiento de biopsias de piel en el laboratorio de patología

Wilber Javier Martínez¹, Rodrigo Restrepo²

1. Médico patólogo, especialista en Dermatopatología y en Gerencia de IPS, profesor de Dermatopatología Universidad Autónoma de Bucaramanga, Bucaramanga, Colombia.
2. Médico dermatopatólogo, jefe programa de especialización en Dermatopatología Universidad CES, profesor de Dermatopatología Universidad Pontificia Bolivariana, Medellín, Colombia.

Resumen

El procesamiento de las biopsias de piel es el primer paso en el que interviene el dermatopatólogo. Este importante evento es a menudo delegado en personal escasamente entrenado, como auxiliares o estudiantes de posgrado en sus primeros años de formación. Las consecuencias de esta acción son generalmente irreversibles y habitualmente los errores cometidos no pueden repararse.

PALABRAS CLAVE: biopsia, laboratorio, dermatopatología, márgenes de resección.

Summary

The processing of skin biopsies is the first event in which the dermatopathologist is involved. This important step is often delegated to poorly trained staff including support staff or undergraduated students in their formative years. The consequences of this action are generally irreversible and usually the mistakes cannot be repaired.

KEYWORDS: biopsy, laboratory, dermatopathology, resection margins.

Correspondencia:

Wilber Javier Martínez

Email:

wilberjmc@hotmail.com

Recibido: 30 de diciembre de 2013.

Aceptado: 12 de febrero de 2014.

No se reportan conflictos de interés.

Introducción

En este artículo se revisan las técnicas y métodos más apropiados para el procesamiento de material quirúrgico relacionado con lesiones de piel, cuero cabelludo, uñas y bordes mucocutáneos, con el fin de suministrar una guía de referencia para el manejo de las biopsias recibidas en los laboratorios de patología y dermatopatología. El adecuado procesamiento de una biopsia es el primer paso que permite brindar al médico tratante un reporte con la información necesaria para tomar decisiones terapéuticas acertadas y definir mejor el pronóstico de los pacientes.

Conceptos generales

Hay un vacío en el conocimiento concerniente al procesamiento del material quirúrgico relacionado con

la piel. La mayoría de los laboratorios de patología no tienen procedimientos adecuadamente estandarizados que tengan en cuenta las diferentes variables que afectan dicho proceso.

En primer lugar, el dermatólogo debe tener conocimientos básicos de dermatopatología que le permitan saber cómo solicitar un estudio de patología y cómo interpretarlo. A su vez, el patólogo debe tener suficiente entrenamiento en dermatopatología que le permita manipular adecuadamente los tejidos y proponer un diagnóstico o diagnósticos diferenciales relevantes, según el contexto clínico¹. El tipo de técnica de biopsia escogida, ya sea por escisión (completa) o por incisión (parcial) es una decisión del dermatólogo, basada en su conocimiento de los diagnósticos diferenciales por considerar en un paciente en particular, además de la localización de la lesión y su tamaño². Una biopsia parcial en sacabocados o por afeitado puede conducir a un mal diag-

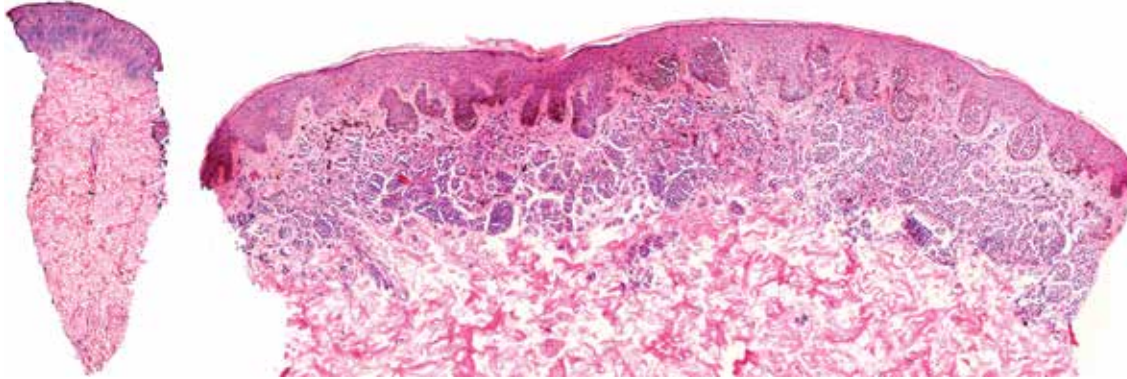


FIGURA 1. Biopsia de un nevus. A la izquierda se observa una biopsia en sacabocado de 3 mm de diámetro que no incluye toda la lesión. Hematoxilina y eosina, 20X. A la derecha se observa la misma lesión a mayor aumento. No es posible analizar en los bordes si hay extensión o no del componente epidérmico sobre el dérmico para confirmar o descartar un nevus displásico. Hematoxilina y eosina, 200X.

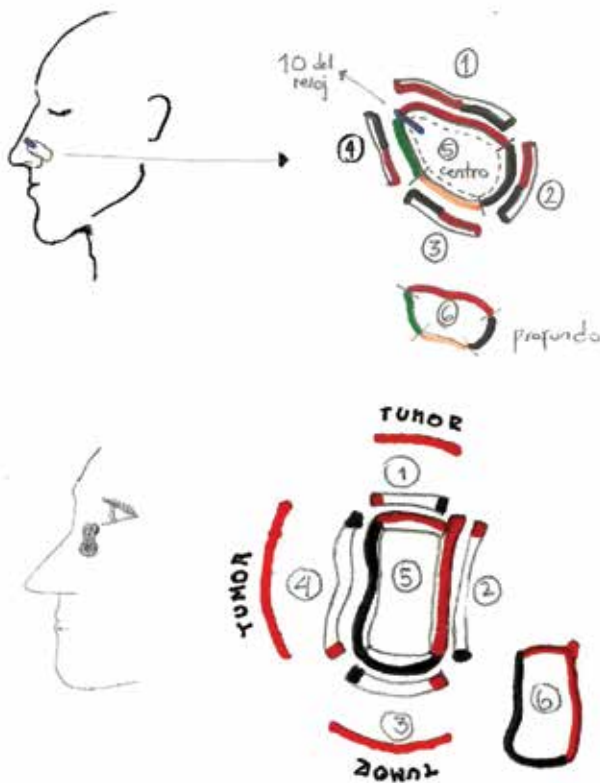


FIGURA 2. Esquemas de dos pacientes con carcinoma basocelular del ala y la raíz nasal. Los esquemas permiten identificar en un solo diagrama la localización de la lesión, la orientación espacial de los cortes en relación con el paciente y los códigos de colores empleados para identificar microscópicamente cada borde como superior, inferior, interno y externo.

nóstico histopatológico debido a un muestreo no representativo; dichos errores pueden ocurrir entre el 16 % y el 43 % de las biopsias parciales³. Dos situaciones en las que puede haber limitaciones en la información que proveen las biopsias preoperatorias por incisión son:

- Cuando con la biopsia se demuestra claramente una enfermedad, como un carcinoma *in situ* y, simultáneamente, hay focos de invasión en otras porciones no representadas en la misma, como puede suceder en un afeitado de un lentigo maligno.
- Cuando una biopsia parcial no incluye la arquitectura global de una neoplasia, lo que impide su análisis correcto, como por ejemplo sucede en el diagnóstico diferencial entre carcinoma escamocelular invasor y un queratoacantoma, o entre un melanoma y una lesión melanocítica benigna, o entre esta y un nevus displásico (**FIGURA 1**).

En estos casos el patólogo debe resaltar dichas limitaciones en su reporte final y, en la medida de lo posible, dejar claro que estas imprecisiones en el diagnóstico se pueden minimizar al obtener una biopsia más amplia^{3,4}.

En relación con las biopsias producto de la extirpación quirúrgica de un tumor, las fotografías o diagramas de los especímenes macroscópicos recibidos pueden ser definitivos en asegurar el óptimo muestreo del espécimen, permitiendo a los dermatopatólogos depender menos de los juicios y descripciones escritas de quien hace la disección del espécimen en las salas de procesamiento macroscópico (**FIGURA 2**)⁵.

Otro elemento importante que se debe tener en cuenta es que los reportes de patología de las resecciones de piel de las lesiones tumorales describen márgenes que son significativamente menores de los planeados para

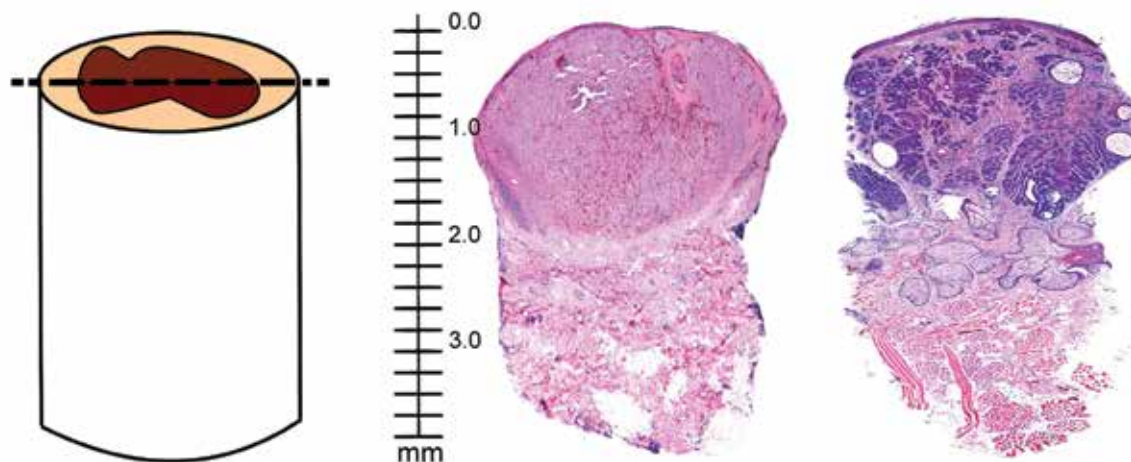


FIGURA 3. Biopsia con sacabocado. A la izquierda, el plano de sección es de adentro hacia afuera; en el centro, se observa un melanoma con índice de Breslow de 2, y a la derecha, un carcinoma basocelular con infiltración similar. En el caso del melanoma, la lesión está totalmente representada y el índice de Breslow es definitivo. En el caso del carcinoma, los márgenes laterales están comprometidos, por lo que el cálculo de la profundidad de la infiltración es únicamente tentativo, al no disponerse de todo el espécimen. Hematoxilina y eosina, 20X.

la escisión quirúrgica. Los factores que causan tal hallazgo son:

- La extensión lateral no detectada clínicamente de un tumor.
- El encogimiento de la piel después de la resección.

Esta última variable se debe fundamentalmente a la contractilidad intrínseca del tejido⁶. En promedio, los tejidos se encogen el 21 % en longitud y 12 % en anchura. De forma general, se ha evidenciado que los especímenes se encogen de manera global entre el 14 % y el 16 % después de la resección y el procesamiento histológico^{6,7}. El incremento en la edad y la elastosis solar se correlacionan con menor encogimiento. Por otra parte, la reducción de tamaño según el sitio anatómico es variable, siendo 5 % mayor sobre el tronco comparado con la región de la cabeza y el cuello.

Como dato significativo, la fijación en formol no es la causa del encogimiento del tejido; por el contrario, conlleva una ligera expansión, según lo estudiado⁷. Además, se han observado diferencias entre la piel que contiene un tumor, la cual se encoge 11 %, en promedio, y la piel adyacente libre de tumor en el mismo plano, la cual lo hace 19 %, en promedio, lo que muestra que el encogimiento no es uniforme en todo el espécimen⁶. No se debe olvidar que un corte oblicuo de un material mal incluido, puede producir falsas interpretaciones en relación con la amplitud de los márgenes de resección⁸.

Biopsias con sacabocados

Es una de las formas más frecuentes en que los dermatólogos toman muestras para estudio histopatológico. Aunque con este tipo de biopsia no se pueden evaluar exhaustivamente los márgenes de resección, son apropiadas para hacer diagnósticos histológicos de rutina. Se toman en diferentes diámetros y cuando miden 4,0 mm o más deben cortarse verticalmente en dos secciones^{9,10}. Siempre se debe tratar de extirpar toda la lesión, particularmente si es importante tomar algún tipo de medida numérica o cualitativa de la cual dependa la planeación del procedimiento quirúrgico adecuado (**FIGURA 3**).

Como toda biopsia de piel, su pequeño tamaño la hace muy propensa a presentar artefactos por aplastamiento con las pinzas al tratar de separarla de la dermis, y por torsión, cuando se usan sacabocados reutilizados que no cortan adecuadamente. Igualmente, son muy propensas a la desecación y electrocoagulación, por lo que no deben dejarse al aire libre y siempre se debe utilizar un bisturí sin electrocauterio asociado (**FIGURA 4**).

En este tipo de biopsias generalmente no se reportan márgenes, ya que siendo este un espécimen cilíndrico, el plano del corte siempre se selecciona al azar debido al infinito número de posibles planos tangenciales que se podrían escoger (**FIGURA 5**)⁹. Realmente, en un espécimen obtenido mediante sacabocado el único margen 100 % confiable de reportar es el positivo¹¹.

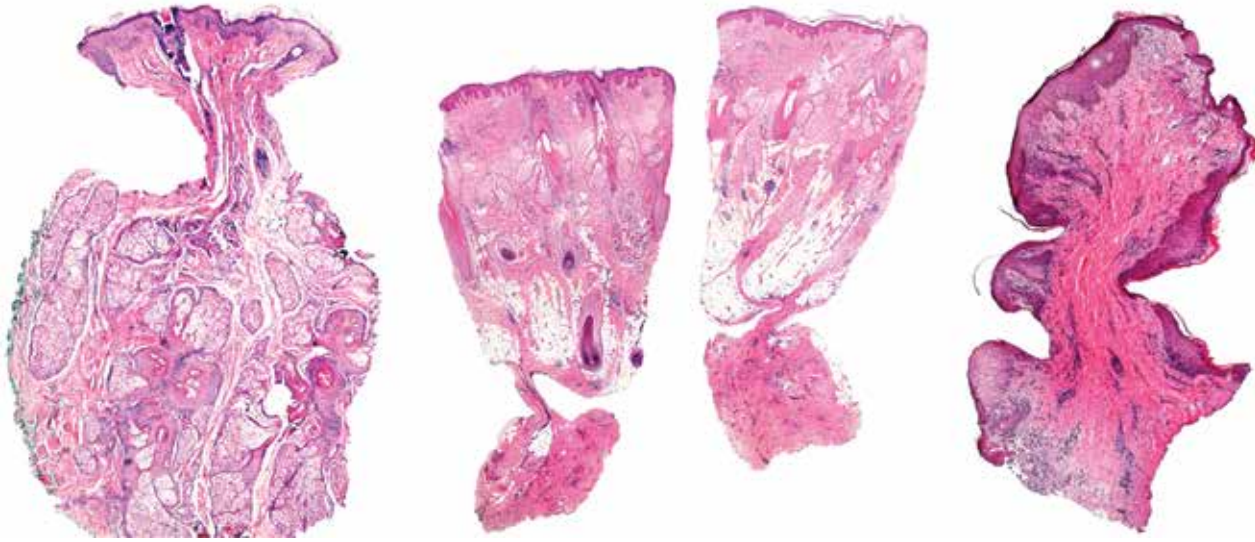


FIGURA 4. A la izquierda y en el centro, biopsias con sacabocados muy dañadas por aplastamiento debido al uso inadecuado de las pinzas, tanto en su porción superior como inferior. La biopsia del lado derecho está totalmente deformada y aplastada por el uso inadecuado de una pinza con garra. Hematoxilina y eosina, 20X.

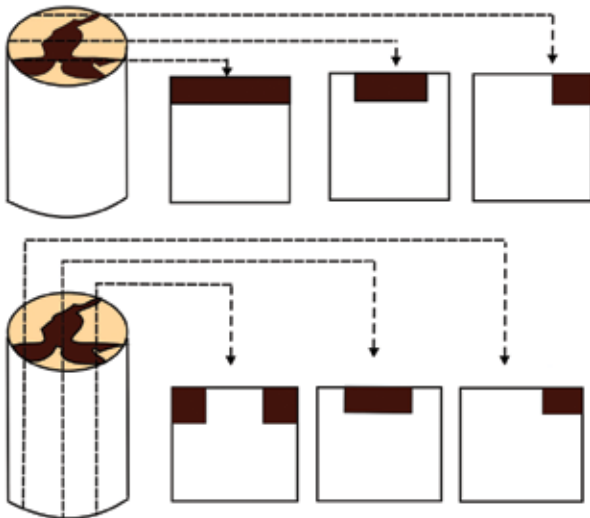


FIGURA 5. Márgenes de resección en biopsia con sacabocados. En este esquema se puede apreciar que, al seleccionar diferentes planos de sección y hacer cortes seriados de un espécimen cilíndrico, los fragmentos obtenidos muestran diferentes puntos de compromiso del margen e, incluso, muchos de ellos no muestran ningún compromiso de los bordes en las secciones microscópicas obtenidas, dando la falsa impresión de bordes libres.

Se ha observado que en las biopsias con sacabocados de lesiones melanocíticas, supuestamente por escisión desde el punto de vista clínico, el 56 % de los especímenes tiene márgenes positivos y el 30 % de las resec-

ciones de este tipo, negativas en los cortes histológicos iniciales, presentan márgenes positivos después de hacer cortes seriados en los bloques de manera exhaustiva^{9,12,13}. Además, en las lesiones de tipo inflamatorio y neoplásicas se ha encontrado que 12 % de las biopsias con sacabocado no son diagnósticas al usar cortes en una sola lámina y que hasta en 3 % de las que habían tenido un diagnóstico inicial, al hacerles cortes seriados suficientes, el diagnóstico cambia.

El error debido al muestreo incompleto a través del bloque de parafina es una causa reconocida en patología de diagnósticos falsos negativos. Por lo tanto, se recomienda hacer suficientes cortes seriados de la muestra en caso de diagnósticos negativos, o que no coincidan con el cuadro clínico. El inconveniente de esta conducta es que no quede suficiente tejido para estudios complementarios, como los de histoquímica e inmunohistoquímica, por lo cual se debe tratar de no agotar toda la biopsia con cortes aleatorios desde el comienzo¹³. Además, la presencia o ausencia de pigmento, que es clínicamente evidente a la hora del procedimiento quirúrgico, se hace menos evidente después de la fijación en formol y no se puede usar confiablemente como guía por el dermatopatólogo para orientar el espécimen y planificar los cortes⁹.

Otra limitación del estudio de biopsias pequeñas es que un margen comprometido puede perderse involuntariamente cuando se trabaja con el bloque en el microtomo, al hacer cortes seriados y nivelar el bloque de pa-

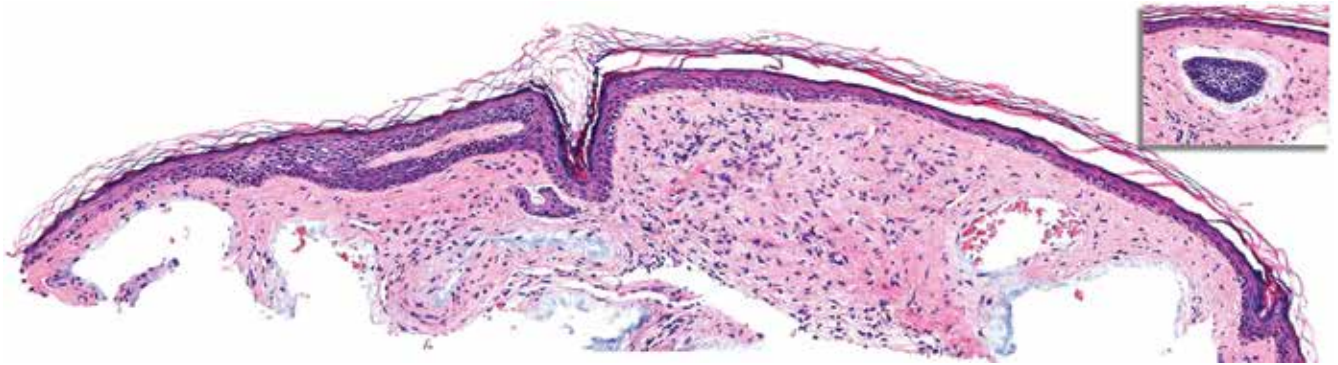


FIGURA 6. Signo del espacio vacío. En este corte todo el carcinoma basocelular ha desaparecido. Solo en los niveles más profundos fue posible detectar la presencia del carcinoma (inserto superior derecho). Hematoxilina y eosina, 40X.

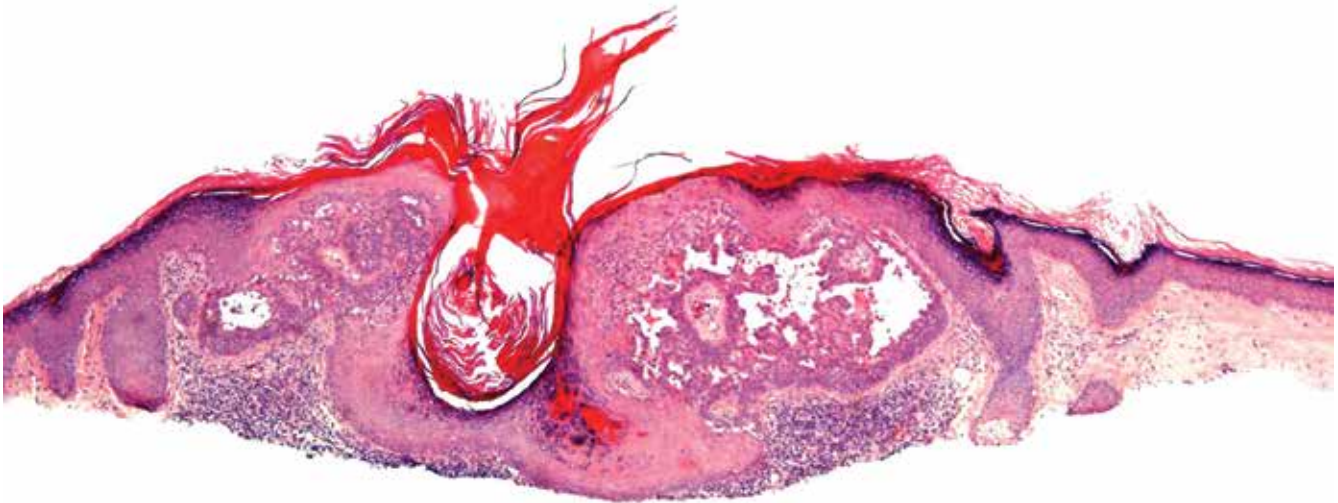

FIGURA 7. Saucerización. Las lesiones exofíticas o endofíticas se pueden reseca fácilmente con esta técnica, como en este caso de un carcinoma escamocelular acantolítico con invasión temprana, originado en una queratosis actínica. Hematoxilina y eosina, 40X.

rafina, incluso antes de obtener los fragmentos de tejido que van a quedar en la lámina histológica definitiva⁹. Ocasionalmente, por razones técnicas, también puede perderse la mayor parte o todo el tumor, particularmente cuando se trabaja con carcinomas basocelulares con mucha retracción y mucina del estroma, quedando únicamente espacios vacíos (**FIGURA 6**).

En conclusión, y dados los factores antes mencionados, se recomienda no reportar el estado de los márgenes en las biopsias con sacabocados, a no ser que sean positivos. Por lo tanto, si la evaluación de los márgenes es crucial en una lesión, el camino más seguro es hacer una resección en elipse¹¹.

Biopsias por afeitado y saucerización

La biopsia por afeitado es una de las técnicas más comúnmente usadas en dermatología debido a la rapidez con que se puede hacer, la simplicidad del cuidado de la herida y sus muy buenos resultados cosméticos¹⁴. Se obtienen discos delgados de tejido que son muy útiles para la evaluación de lesiones muy superficiales, epidérmicas o dérmicas, tal como sucede en el vitíligo, la micosis fungoide en parche, el nevus de unión, los carcinomas basocelulares superficiales, las queratosis

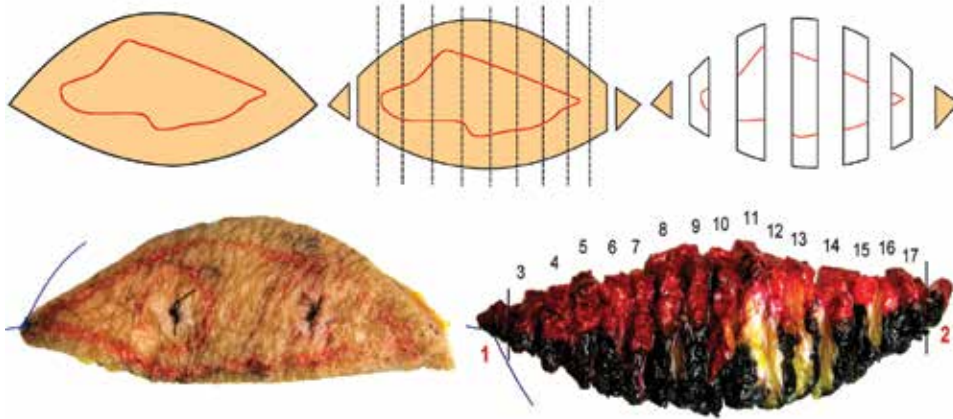


FIGURA 8. Cortes verticales seriados en tajada de pan. En el panel superior se observa la representación esquemática de los cortes y, en el inferior, un espécimen rotulado con una seda doble en el vértice. Se hace énfasis en los cortes de los vértices numerados por aparte como 1 y 2 para control de márgenes de resección a dicho nivel y en teñir cada mitad con diferentes colores.

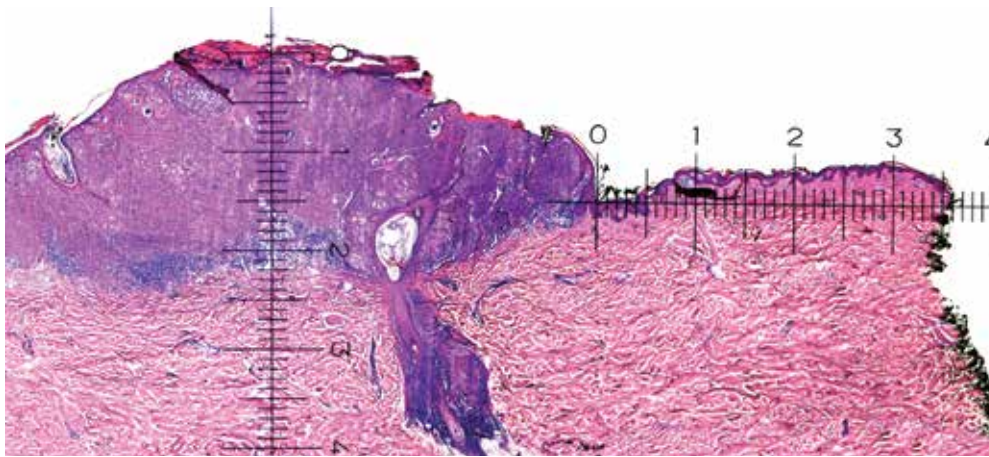


FIGURA 9. Cortes verticales de un melanoma ulcerado. Con esta técnica es fácil medir la distancia más cercana al margen lateral marcado con tinta negra (0,36 mm), al igual que la mayor profundidad de infiltración del tumor en la dermis (Breslow: 2 mm). Hay extensión perianexial en el centro del tumor que no compromete el margen profundo, no visible en esta microfotografía. Hematoxilina y eosina, 20X.

seborreicas y las queratosis actínicas, entre otros ejemplos^{1,14}. Las saucerizaciones no son más que biopsias por afeitado más profundas^{2,11}. En ellas se produce un disco de tejido más grueso en su parte central, el cual incluye epidermis y dermis, generalmente al menos hasta su porción media o incluso hasta la grasa subcutánea, dependiendo del grosor de la piel según el área anatómica (**FIGURA 7**).

Comparada con la biopsia en elipse, la saucerización deja una cicatriz pequeña, redonda y más aceptable cosméticamente¹⁴.

Las muestras producto de afeitado son de difícil manejo y requieren un protocolo más elaborado. Se deben manipular suavemente para reducir el artefacto por aplastamiento y colocarse sobre papel filtro humedecido, antes de ser inmersas en formol, para evitar que se sequen, tuerzan o enrollen sobre sí mismas¹⁵. Al ser muestras muy delgadas, el agitarlas puede fragmentarlas durante la fijación y el transporte. Todos estos artefactos pueden dificultar la correcta orientación y corte del espécimen, dando origen a la posibilidad de errores

en el diagnóstico histopatológico¹. Tanto las biopsias por afeitado como las saucerizaciones, generalmente se dividen con cortes verticales seriados en secciones como tajadas de pan¹². Como sucede con las biopsias con sacabocados, la certeza en cuanto a la presencia o ausencia de compromiso tumoral en los márgenes de resección es baja, debido a lo delgado de la muestra que no permite evaluar márgenes profundos en paralelo (véase más adelante) y a la dificultad para su adecuado procesamiento^{2,11}.

En el estudio de ciertos tipos de lesiones, particularmente en las lentiginosas malignas, este tipo de especímenes pueden dar origen a información incompleta al omitir la representación de focos de invasión^{2,4,16}. Se ha encontrado que hasta el 16 % de los tumores resecados, diagnosticados en la biopsia inicial como lentigos malignos, son en realidad lentigo maligno melanoma debido a la presencia de un componente invasor¹⁷. También, se ha observado un aumento importante en las tasas de recurrencia de nevus melanocíticos convencionales y displásicos, con este tipo de biopsias¹⁸.

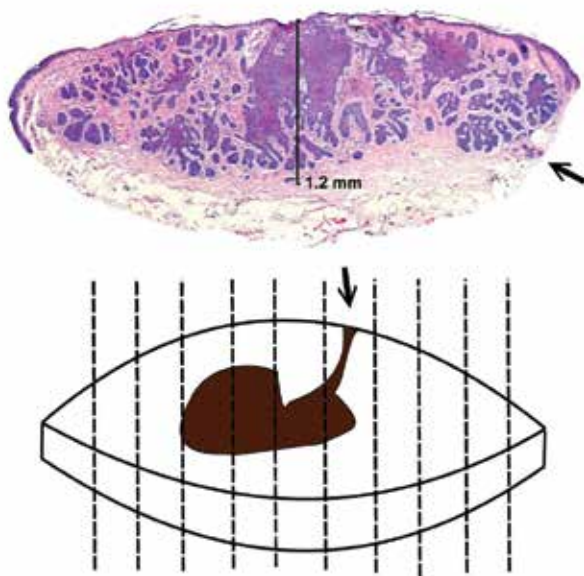


FIGURA 10. Corte en tajada de pan. Compromiso tumoral de uno de los márgenes laterales de resección en la figura superior y en uno de los puntos de los márgenes en el esquema de la figura inferior. Si no se efectúan muchos cortes seriados cuando se utiliza la técnica en tajada de pan, puede pasar desapercibida la pequeña zona de infiltración tumoral señalada con la flecha negra. Hematoxilina y eosina, 40X.

Biopsias en elipse y otras similares con intención de resección completa

Uno de los procedimientos más utilizados para practicar resecciones completas de lesiones neoplásicas es la escisión en elipse, debido a que de esta forma se dejan heridas paralelas a las líneas de tensión de la piel, lo que permite su cierre fácil y buenos resultados cosméticos. Además de las elipses alargadas, los especímenes de resección pueden presentar formas menos convencionales, como redondas, triangulares o incluso romboidales¹⁰. Con ellas se puede efectuar el estudio de los márgenes de resección y, como veremos, se han utilizado diferentes técnicas de corte para tal fin. En un caso modelo ideal, el espécimen se recibe con los márgenes de resección con marcas de sutura o de colores para indicar su orientación espacial; luego, estos márgenes se marcan en el laboratorio con diferentes tintas, para lo cual se puede utilizar un código de colores previamente protocolizado^{8,12,19}.

Al hacer la descripción macroscópica de la muestra se debe medir el espécimen en todas sus dimensiones

y evaluar cuidadosamente la superficie cutánea, con el fin de observar la presencia lesiones asociadas, describiendo su tamaño y su relación con los márgenes de resección de la pieza estudiada. A continuación se corta la muestra. Existen varias técnicas, algunas de ellas con ventajas sobre las otras. Sin embargo, no existe la técnica perfecta que permita un 100 % de seguridad al evaluar los márgenes. La certeza de que no hay tumor en los márgenes de resección depende en gran medida de un adecuado muestreo^{20,21,22}.

Para evaluar los márgenes de resección, las técnicas más usadas en la actualidad son los cortes perpendiculares al margen quirúrgico o seriados verticales (en tajada de pan), los cortes por congelación (Mohs) y los cortes paralelos al margen quirúrgico (*en face*).

Cortes perpendiculares al margen quirúrgico (en tajada de pan)

Consisten en cortes verticales seriados a lo largo de todo el espécimen. Se acostumbra que las puntas o extremos de la elipse se coloquen en casetes separados (**FIGURA 8**)¹².

Con este tipo de técnica se facilita la observación de la transición entre el tumor y la piel adyacente, por lo que es muy útil en la evaluación de lesiones melanocíticas en piel dañada por el sol que, generalmente, hacen una transición gradual y no abrupta^{20,23}. Además, permite examinar las características morfológicas de una determinada lesión, y medir la distancia desde esta hasta el margen quirúrgico más cercano (**FIGURA 9**)²⁴.

Sin embargo, esta técnica tiene la desventaja de que no permite evaluar el margen de manera completa, como se ha hecho evidente en diferentes estudios, demostrándose que al hacer los cortes verticales seriados a intervalos de 1, 2, 4 y 10 mm, se tendría 58 %, 37 %, 19 % y 7 % de oportunidad de detectar márgenes positivos, respectivamente^{20,23,25}. Para detectar cerca del 100 % de los márgenes positivos, los cortes seriados tendrían que hacerse cada 0,1 mm, lo que los hace impracticables²⁵. Se ha encontrado que con esta técnica se pasa por alto la presencia de tumor en los márgenes quirúrgicos en porcentajes que oscilan entre el 44 % y 56 % de los casos^{26,27}. Esto se debe a que los cortes seriados estándar se hacen, aproximadamente, cada 3 a 5 mm y cada corte sobre la lámina tiene un grosor en promedio de apenas cuatro μm . En otras palabras, para detectar todas las posibles extensiones tumorales en un espécimen de 1 cm de longitud y haciendo cortes microscópicos cada 4 μm , se requerirían, aproximadamente, 2.500 cortes seriados a lo largo del bloque para examinar totalmente los márgenes (**FIGURA 10**)^{25,27,28}.

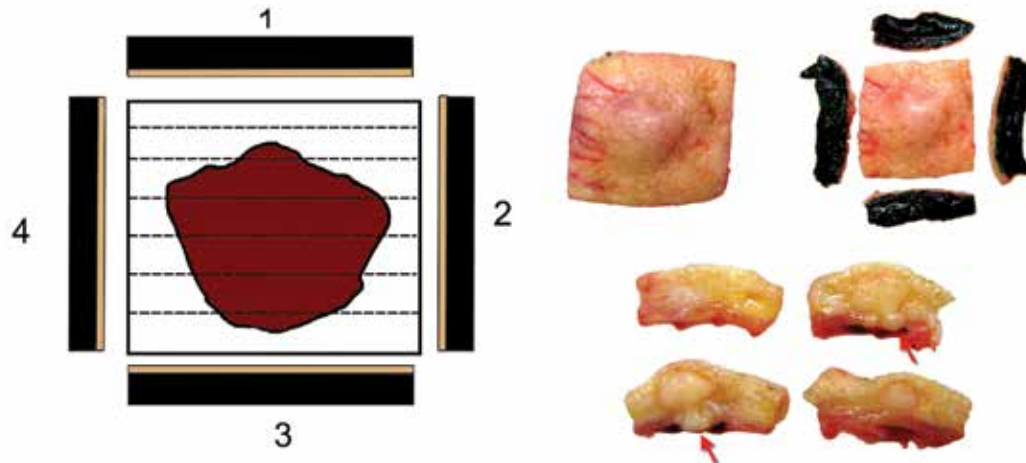


FIGURA 11. Cortes seriados en paralelo (*en face sections*) al margen quirúrgico de un espécimen cuadrangular, marcando con tinta negra los márgenes de resección laterales. En el lado derecho, se observa que en los cortes en tajada de pan de la porción central, el tumor se acerca al margen profundo (flecha roja).

Se concluye, entonces, que los cortes seriados transversales (en tajada de pan) pueden producir falsos negativos en el estudio de los márgenes.

Cortes por congelación o cirugía micrográfica estándar de Mohs

Debido a la complejidad de esta técnica y a que se efectúa rutinariamente por congelación, se mencionan únicamente sus aspectos más relevantes.

Frederick E. Mohs describió en 1938, mientras era un estudiante de medicina, el examen histológico completo de los márgenes de resección de muestras quirúrgicas –en lo que se conoce universalmente como cirugía micrográfica de Mohs–, llevando el conocimiento de la mejor manera de analizar un margen de resección a su punto más alto.

Desde ese momento, se han ideado varias modificaciones a esta técnica para manipular este tipo de especímenes y obtener mejores resultados en su evaluación²². El corte seriado de tejidos con el método de Mohs permite observar cerca del 100 % del margen quirúrgico, incluido el margen profundo^{4,23}. Sin embargo, con estos cortes es más difícil evaluar el detalle morfológico y la presencia de lesiones sutiles^{20,23}.

En este tipo de cortes hay problemas técnicos importantes asociados con la congelación lenta de los tejidos y la formación de microcristales que dañan las estructuras celulares, haciendo particularmente difícil la evaluación de las secciones microscópicas de los márgenes quirúrgicos en lesiones pigmentadas de la cabeza y el

cuello, debido a la presencia de melanocitos atípicos dispersos secundarios al daño actínico, que pueden ser muy complicados de diferenciar de los melanocitos neoplásicos por el artefacto mencionado²⁰. Otro caso complejo se presenta cuando se ha desarrollado una cicatriz en el sitio de una biopsia previa, pues hace difícil diferenciar la fibrosis reactiva de un dermatofibrosarcoma en las secciones congeladas²⁹. A pesar de sus aparentes limitaciones, es indiscutible su utilidad en la evaluación de los márgenes de resección de muchas lesiones neoplásicas^{20,23}.

Cortes seriados paralelos al margen quirúrgico (*en face sections* o *histología 3D*)

Breuninger, *et al.*, introdujeron la técnica de histología tridimensional completa en parafina de los márgenes de resección con cortes verticales paralelos al margen quirúrgico de resección (*en face sections*), que se adapta muy bien a las condiciones de cualquier laboratorio²². Se conoce también como técnica del polígono y es una modificación de la cirugía micrográfica de Mohs, que puede realizarse por congelación o mediante fijación en formol e inclusión en parafina, para producir cortes permanentes coloreados con hematoxilina y eosina^{16,22,29}. Esta técnica permite examinar la mayor parte del margen quirúrgico con un relativamente bajo número de cortes²³.

En ella se hacen cortes paralelos a los márgenes de

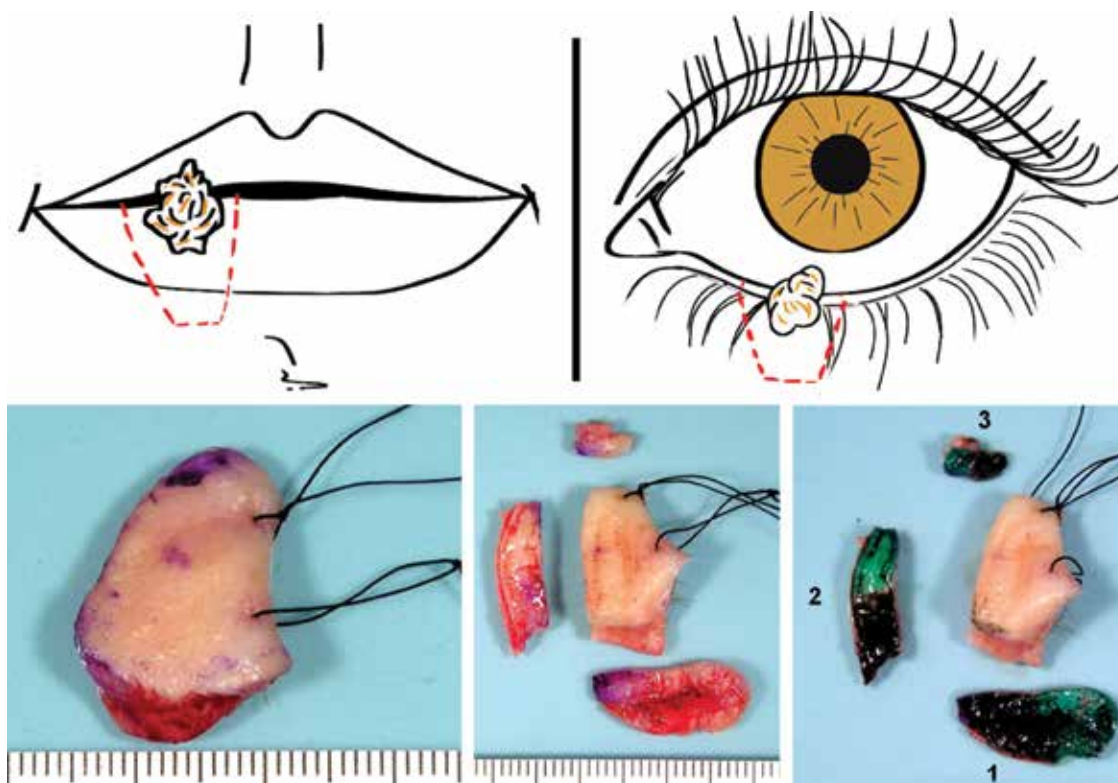


FIGURA 12. Cortes en paralelo al margen quirúrgico de resección en un borde libre. En la parte superior, esquema de lesiones tumorales extirpadas en cuña. En la parte inferior, procesamiento de una extirpación en cuña del pabellón auricular. Se hacen cortes seriados delgados de cada borde y cada mitad se tiñe con diferentes colores.

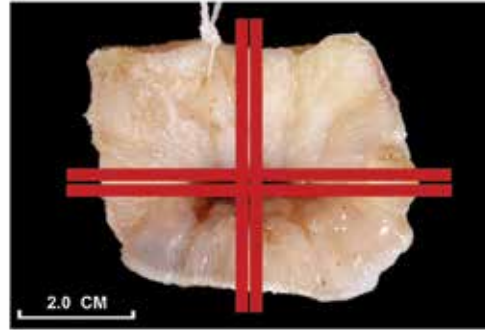
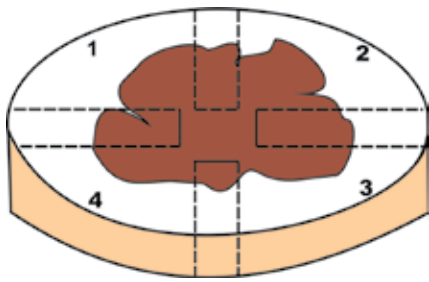
resección, marcando con tinta la periferia de los márgenes laterales y el profundo, con el fin de que el técnico haga una inclusión adecuada y realmente se observe el margen quirúrgico en las placas resultantes. Los fragmentos se identifican individualmente o se introducen separadamente en casetes histológicos y son preparados para cortes por congelación o en parafina³⁰. Esta técnica puede emplearse en especímenes de diferente forma y tamaño, aplicando los mismos principios. La porción sobrante central de la muestra, carente de márgenes de resección laterales y profundo, se secciona en cortes verticales seriados en tajada de pan a intervalos de 3 mm, con el fin de apreciar el compromiso tumoral de la epidermis, la dermis y el tejido celular subcutáneo¹⁷. Si se detectan nidos de células neoplásicas en los márgenes, se toman pasos adicionales de ampliación quirúrgica de dichos márgenes y se procesan de igual manera (**FIGURA 11**)³⁰.

Para este procedimiento se requiere un cambio en el pensamiento con respecto a las ideas tradicionales, pasando del concepto del tamaño del margen que debe ser resecado, al concepto de márgenes verdaderamente libres histológicamente. Es por esto que

se recomienda el completo control histológico de los márgenes quirúrgicos enteros, usando la orientación tisular paralela al margen (*en face*), con el fin de reducir el riesgo de recurrencia²⁵. De esta forma, se puede alcanzar el control tumoral local con una reducción simultánea de los márgenes de resección en, aproximadamente, dos terceras partes, sin incremento en el riesgo de recurrencias locales y con mejor pronóstico; además, permite alcanzar excelentes resultados cosméticos y funcionales^{22,30}.

El procesamiento en paralelo al margen quirúrgico (*en face*) tiene como desventaja el hecho de no permitir la medición de la distancia entre el tumor y el margen quirúrgico.

Los casos de lentigo maligno y lentigo maligno melanoma manejados con esta técnica, son más fáciles de evaluar usando secciones fijadas en formol e incluidas en parafina de la manera usual. Esta técnica también se ha usado en el manejo de dermatofibrosarcoma protuberans, angiosarcoma y fibroxantoma atípico²⁹. Este tipo de corte también se puede practicar muy fácilmente en los especímenes de bordes semimucosos o del borde libre de la oreja (**FIGURA 12**).

**FIGURA 13.** Cortes en cruz.

A la izquierda, piel. Con esta técnica se dejan de evaluar las zonas de las esquinas (1, 2, 3, 4) laterales y profundas.

A la derecha, escisión en cono de cuello uterino por un carcinoma escamocelelular in situ.

A ningún patólogo se le ocurriría procesar, por igual razón, un cuello uterino con solo cuatro cortes en cruz.

Cortes en cruz

Infortunadamente, todavía se utiliza en muchos laboratorios de patología general la técnica de cortes radiales en cruz para evaluar los márgenes de resección en especímenes de piel que albergan lesiones tumorales malignas. De todos los estilos descritos anteriormente de cómo procesar una biopsia de piel, este es el menos recomendable, ya que se dejan de evaluar extensas áreas del espécimen con potencial compromiso tumoral (**FIGURA 13**).

Biopsias de cuero cabelludo

El procesamiento de este tipo de biopsias ya fue revisado en extenso en otro artículo de esta revista. Aquí se mencionan los aspectos más relevantes y recientes al respecto³¹. El corte en secciones de especímenes de cuero cabelludo orientado al diagnóstico de alopecias, tuvo un cambio fundamental en 1984, cuando Headington publicó los resultados de su estudio “Anatomía microscópica transversa del cuero cabelludo humano”, en el que sugirió el corte en secciones transversales como un método nuevo y ventajoso para la evaluación y el diagnóstico de este tipo de especímenes^{32,33}.

En la actualidad, se recomienda tomar dos biopsias con sacabocados de 4 mm. Es responsabilidad del dermatólogo tomar la muestra adecuadamente, o sea, paralela a la dirección de crecimiento del pelo, y no menos importante, escoger la zona más activa, con el fin de maximizar los hallazgos que permitan hacer un diagnóstico certero^{33,34}.

Cortes horizontales

Son los tipos de corte más recomendados cuando se sospecha una alopecia difusa. En este tipo de alopecia

ambas biopsias deben ser cortadas en sentido transversal (horizontal), aproximadamente, 2 mm por debajo de la epidermis, para que el histotecnólogo haga cortes sucesivos hacia la epidermis y el tejido celular subcutáneo. Algunos autores proponen hacer tres o cuatro secciones transversas en la muestra, con el fin de permitir el examen de múltiples niveles en una lámina³⁴.

Las secciones horizontales proveen un material histológico de gran calidad para análisis morfométricos y cuantitativos, incluyendo la cuantificación de folículos terminales o miniaturizados, al igual que las distintas fases del ciclo normal de crecimiento del pelo. La mayor ventaja es que se aprecian muchos folículos pilosos en el mismo plano de corte, que pueden ser contados y examinados en diferentes niveles y en pocas placas histológicas (**FIGURA 14**). Son especialmente útiles en la evaluación de las formas no cicatriciales de alopecia, particularmente en alopecias de tipo andrógeno masculino y femenino, efluvio telógeno, tricotilomanía y algunas formas poco frecuentes de alopecia areata difusa³⁵.

Su principal limitación es la poca representación de la unión dermoepidérmica y la epidermis como tal^{31,33,34,35}. En realidad, puede ser difícil o totalmente imposible diagnosticar una psoriasis, un liquen simple crónico, una foliculitis decalvans o una alopecia lipedematosa, si no se dispone de una biopsia seccionada verticalmente.

Cortes verticales

Las secciones verticales tienen la ventaja de que son más fáciles de hacer para el técnico y de interpretar para el patólogo, ya que corresponden a los cortes de rutina utilizados cotidianamente en los laboratorios de patología. Son una excelente herramienta que permite diagnosticar muchas de las alopecias y no debería descartarse. Con esta técnica se obtiene una óptima visualización de la epidermis, la unión dermoepidérmica

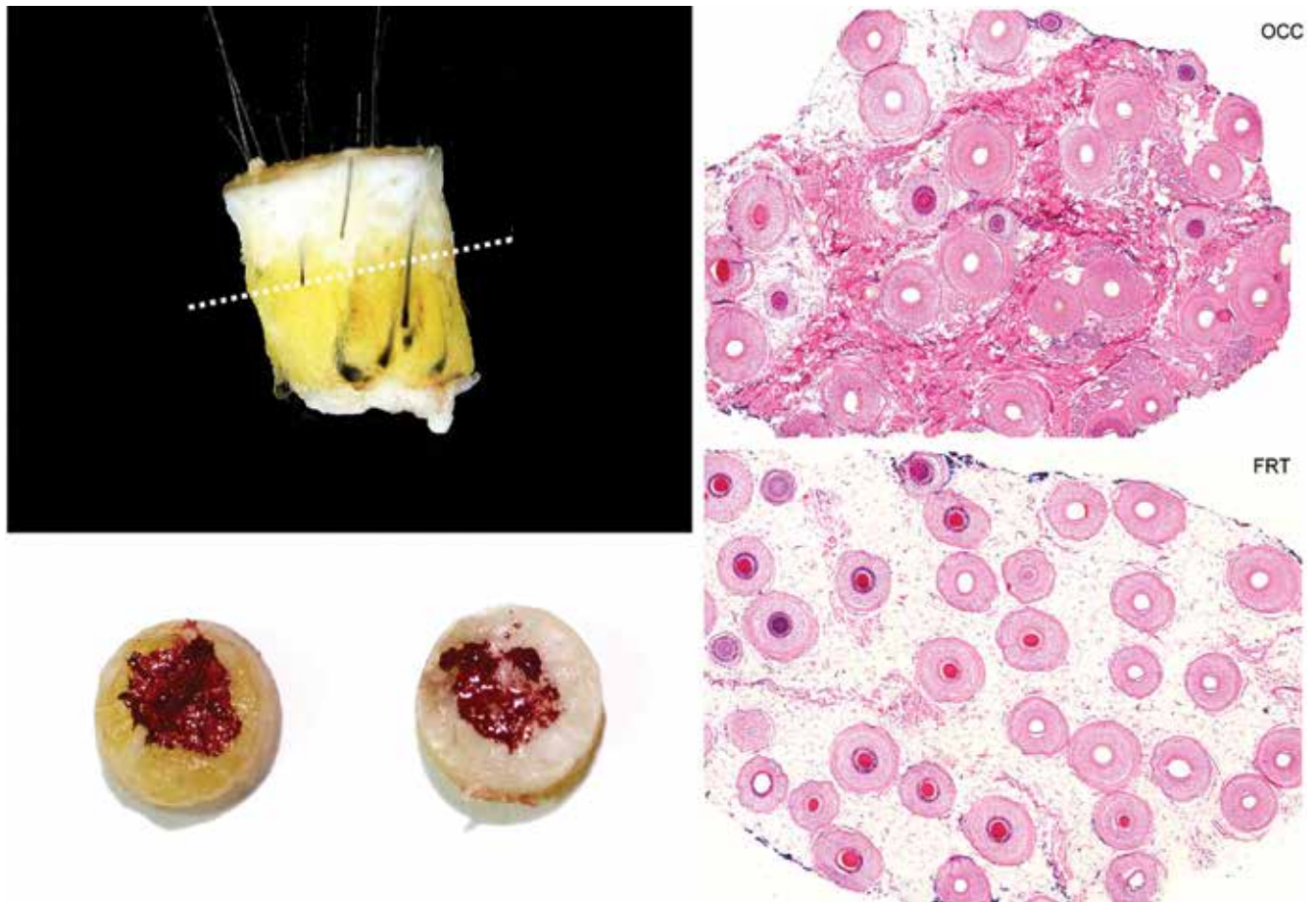


FIGURA 14. Biopsia con sacabocados de cuero cabelludo. En la parte superior izquierda, se aprecia un espécimen tomado con sacabocados, para corte horizontal. En la parte inferior izquierda, se aprecian los fragmentos obtenidos. La marca con tinta roja se toma como guía para que el histotecnólogo comience el corte en ese lado. A la derecha, se aprecian los cortes transversales comparativos, de la zona occipital y la frontal.

y la dermis superior, muy útil para el estudio de las enfermedades que afectan la interface y el segmento superior del folículo piloso, como el lupus eritematoso discoide, la psoriasis y, en general, las alopecias cicatriciales^{33,36}. Una desventaja de esta técnica radica en los pocos folículos que se observan en un solo corte, y lo segmentario y oblicuo de los tallos pilosos seccionados, por lo que se requieren numerosos cortes para visualizar un folículo completo en todos sus segmentos. No es una forma de corte adecuada para hacer estudios cuantitativos y relaciones numéricas entre las distintas fases en la que se encuentren los folículos pilosos (anágeno-telógeno, terminales-vellos, etc.); por lo tanto, su utilidad se ve muy limitada en el diagnóstico de las alopecias de tipo andrógono y el efluvio telógeno crónico^{31,34}.

La tendencia actual para alcanzar el máximo rendi-

miento diagnóstico es utilizar cortes verticales y horizontales, siempre y cuando el dermatólogo tome dos biopsias y el diagnóstico clínico no sea una alopecia andrógono, una alopecia areata difusa o un efluvio telógeno, en los cuales se debe utilizar el corte transversal para ambas biopsias^{31,33,34}.

Una técnica adicional para procesamiento de muestras de cuero cabelludo es la técnica HoVert, la cual permite hacer cortes verticales y horizontales de un único fragmento de biopsia. Con esta técnica, una biopsia con sacabocado de 4 mm se corta horizontalmente a un mm por debajo de su superficie, creándose así un disco epidérmico y una porción inferior. El disco epidérmico se somete a cortes verticales seriados y se incluye, para obtener secciones verticales estándar. La porción inferior se somete a cortes horizontales seriados para obtener secciones transversales³⁷.




FIGURA 15. A la izquierda, tallo y bulbo piloso en telógeno. A la derecha, tallo piloso distal con tricoptilosis. Ambos especímenes han sido colocados en una lámina y mantenidos en su lugar con el medio de montaje usual y una laminilla cubreobjetos. Esta técnica permite una gran resolución con microscopía de luz y luz polarizada (imágenes en fondo oscuro).

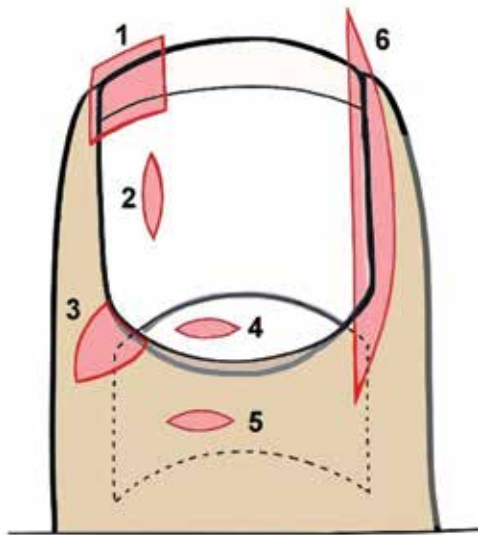


FIGURA 16. Biopsias de uña. Se ilustra la localización de los diferentes sitios en los que se puede practicar la biopsia: 1) lámina, 2) lecho, 3) pliegue; 4) matriz distal, 5) matriz proximal y 6) longitudinal.

Tallos pilosos

En general, puede decirse que en dermatopatología este tipo de muestras se toman con dos propósitos: el estudio de las enfermedades del tallo piloso y el estudio de la fase del ciclo.

Estudio de las enfermedades del tallo piloso

En estos casos las muestras deben tomarse de áreas afectadas y no afectadas, cortando suavemente el ex-

tremo más proximal del tallo, a ras del cuero cabelludo, con una tijera curva. Es muy importante evitar el más mínimo trauma por arrancamiento o aplastamiento. La muestra obtenida se puede colocar sobre un portaobjetos, cubriéndola con cinta adhesiva^{38,39}. También, se pueden cubrir con el medio de montaje de rutina utilizado en el laboratorio y, encima, con una laminilla o cubreobjetos. No se debe ejercer presión, con el fin de evitar artefactos⁴⁰. Los cambios más específicos están en la porción proximal. Siempre se debe utilizar luz polarizada, particularmente en los casos de niños con alopecia ocasionada por pelo corto y frágil en quienes se sospeche una tricotiodistrofia.

Estudio de la fase del ciclo

Para estudiar las fases del ciclo se debe observar el bulbo piloso. La muestra se puede obtener de los cabellos que haya perdido el paciente o, más frecuentemente, mediante tracción suave o forzada (tricograma). En los casos de anagen suelto, puede ser útil teñir los tallos pilosos con azul de toluidina o elástico de van Gieson, para visualizar mejor la vaina radicular interna^{41,42,43,44}. En estos casos, el montaje de los tallos pilosos con los bulbos en su extremo proximal es similar al descrito anteriormente para el estudio de las enfermedades del tallo piloso (**FIGURA 15**).

No hay que olvidar tampoco montar algunos tallos en hidróxido de potasio al 20 % y cultivar en agar de Sabourau para descartar una infección por hongos.

Biopsias de uña

Solo unos pocos estudios con un número limitado de pacientes se han llevado a cabo para verificar la utilidad de la biopsia de uña^{45,46,47,48}.

Tipo de biopsia	Indicaciones	Procedimiento
Lámina ungular	Onicomycosis, pigmentos, psoriasis, distrofias ungulares	Biopsia distal, laminectomía y con sacabocado
Lecho ungular	Onicomycosis, psoriasis, melanoma, enfermedad de Bowen, glomangioma, osteocondroma	Biopsia con sacabocados y biopsia en elipse
Matriz ungular	Psoriasis, liquen plano, lesiones pigmentadas y otras lesiones neoplásicas	Biopsia con sacabocados y biopsia en elipse o longitudinal
Unidad ungular	Melanoniquia longitudinal, psoriasis, liquen plano, lesiones pigmentadas y otras lesiones neoplásicas, uña encarnada	Biopsia longitudinal lateral

TABLA 1. Indicaciones y tipo de biopsia ungular según el área afectada.

Si bien aún existe algo de resistencia a tomar este tipo de biopsia, cada vez hay más autores que la recomiendan^{49,50,51}. Realmente, no es muy difícil de hacer. No obstante, requiere un conocimiento profundo de la anatomía y fisiología de la unidad ungular, al igual que experiencia quirúrgica, y un patólogo entrenado y motivado para su interpretación⁵². Más que en cualquier otro tipo de biopsia, el éxito o fracaso del procedimiento descansa en una selección muy adecuada del tipo de biopsia empleada, la selección del sitio más representativo de la enfermedad y la remisión adecuada de la muestra al laboratorio de patología. Dada su importancia, se discute en extenso esta fase preanalítica del estudio de la biopsia de uña (**TABLA 1**)^{49,53,54,55,56}.

Las modalidades de biopsia más empleadas son la de lámina ungular, la de lecho ungular, la de matriz ungular, la de pliegue ungular y la longitudinal de piel, matriz y lecho ungular (**FIGURA 16**).

Biopsia de la lámina ungular. Puede hacerse mediante corte de la porción distal de la lámina con unas tijeras o un cortaúñas y recolección de los detritos por debajo de la misma en el hiponiquio. Es un material muy útil para el diagnóstico de onicomycosis. La otra técnica es obtener la lámina ungular completa^{57,58}.

Biopsia del lecho ungular

Después de la extirpación de la lámina ungular, se puede obtener una biopsia fusiforme por escisión. Esta biopsia también se puede obtener a través de la lámina ungular, usando la técnica del doble sacabocados. La morbilidad y la cicatrización resultantes son mínimas⁵⁹.

Biopsia de la matriz ungular

Cuando se necesita evaluar una melanoniquia, lo mejor es obtener una biopsia de la matriz ungular. La técnica es un poco más compleja que las anteriormente enunciadas y, al igual que la del lecho, requiere retirar la lámina ungular y exponer la matriz. Puede conducir a daño grave con consecuencias estéticas desagradables, al poder producir deformación de la lámina ungular. Para minimizar esto, es mejor tomar la biopsia de la matriz distal, ya que allí hay un menor riesgo de originar distrofia. Además, la matriz distal es el sitio donde hay mayor concentración de melanocitos y, por consiguiente, la mayoría de las lesiones pigmentadas se originan allí⁶⁰.

Biopsia del pliegue ungular

Puede tomarse del pliegue proximal o del pliegue lateral y está indicada en dermatosis con paroniquia o tumores benignos o malignos.

Biopsia longitudinal de piel, matriz y lecho ungular

Es la muestra ideal para estudio histopatológico, particularmente cuando hay una lesión melanocítica, ya que incluye todas las estructuras del aparato ungular: matriz, pliegue proximal, lecho e hiponiquio. El tejido se disecciona en bloque y se remite al patólogo con las marcas de las zonas representadas⁶¹.

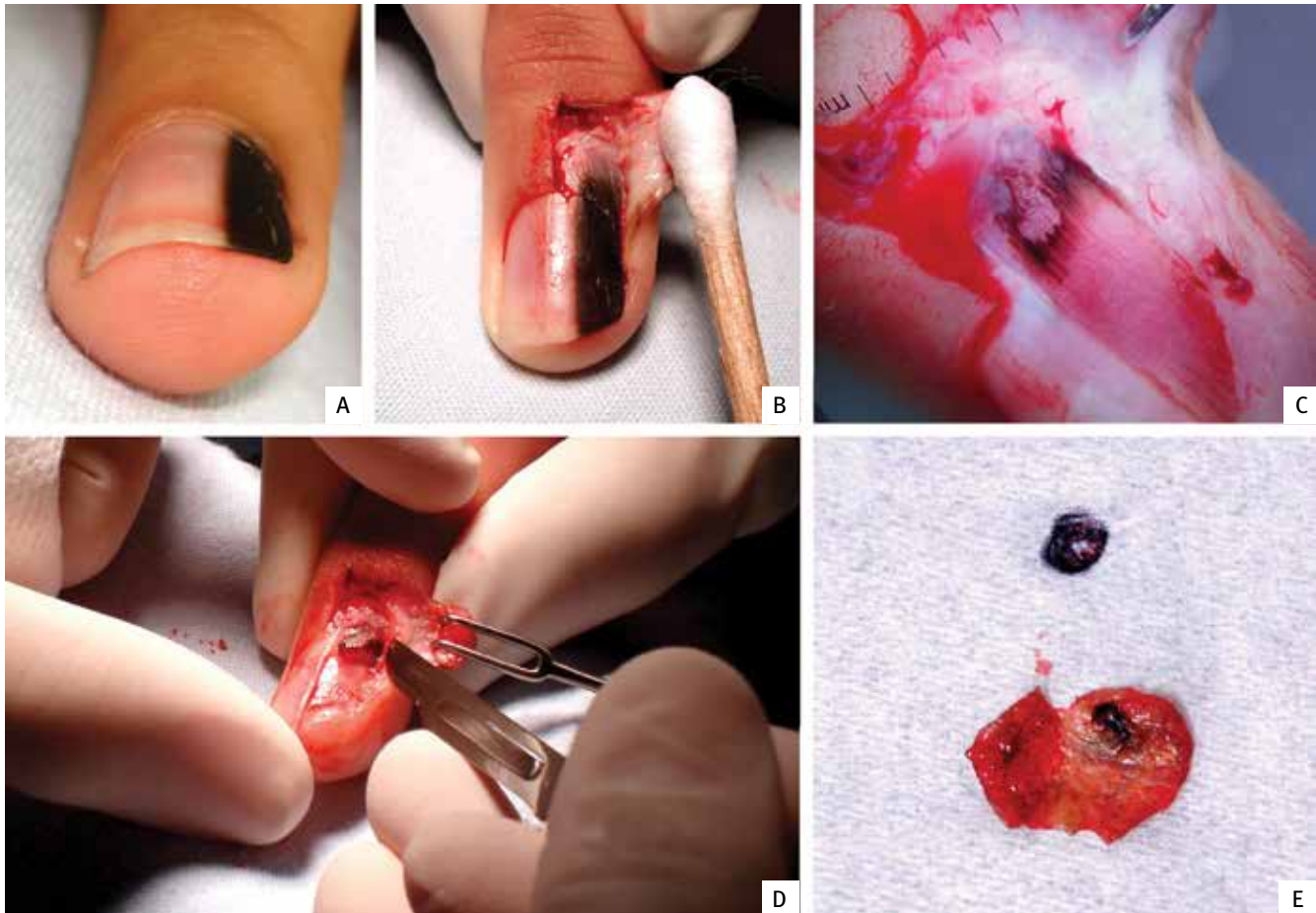

FIGURA 17. Biopsia longitudinal. **A.** Melanoniquia estriada. **B.** Incisión en forma de “L”. Se separa el tejido sobre el área pigmentada y se identifica la lesión que origina el pigmento. **C.** La dermatoscopia muestra una lesión pigmentada sobre la matriz proximal y la lúnula. **D.** Se diseña el área comprometida por el pigmento, tomando todo el lecho. **E.** El material obtenido debe colocarse sobre papel, con una marca puntual con tinta seca (arriba) que muestre la localización de la matriz ungular.

Procesamiento

El conocimiento de la histopatología de las enfermedades de las uñas ha sido mucho más limitado que el de otras enfermedades cutáneas, no solamente por las pocas biopsias que se practican, sino porque la uña tiene una estructura mucho más compleja y una forma más limitada de reaccionar a las enfermedades que el resto de los tejidos cutáneos.

Las muestras deben ser meticulosamente orientadas en la sala de cirugía y el dermatopatólogo debe mantener esta orientación a lo largo de todo el proceso. El problema más común e importante que puede presentarse al procesar una biopsia de uña, es perder la correcta orientación en el material incluido. Esto se puede evitar marcando en forma adecuada el espécimen para guiar su posición en el bloque de parafina.

El dermatólogo debe suministrarle al patólogo toda la información clínica sobre la sospecha de la enfermedad que puede padecer el paciente, al igual que una descripción precisa de la técnica de biopsia y el sitio exacto de la toma. Debe ayudarse de un diagrama que oriente espacialmente el espécimen, ojalá usando un fragmento de papel de filtro para adherir la biopsia allí mismo y poder dibujar las marcas requeridas (**FIGURA 17**).

Debido a lo delgado del epitelio, a la presencia de una dermis formada prácticamente por tejido tendinoso que se inserta en la falange distal y a la ausencia de tejido celular subcutáneo en la unidad ungular, cualquier biopsia de este sitio no tendrá como punto de referencia la grasa subcutánea, sino que debe llegar hasta el periostio. Esto hace que el procedimiento sea difícil tanto para el dermatólogo como para el patólogo que la debe manejar. Por esta misma razón, las biopsias no se ad-

hieren adecuadamente al papel de filtro y, si no se fijan con un hilo o se encierran adecuadamente en el papel, llegan sueltas en el frasco al laboratorio, y se pierde su orientación.

Se debe tener presente que el material formado por queratina de la lámina ungular debe ablandarse previamente. Hay muchas técnicas y soluciones ablandadoras. Una buena opción es hacerlo, previa fijación en formol tamponado neutro al 10 %, en solución de KOH al 20 %, Tween 40 al 10 %, o en ácido nítrico diluido al 10 %, por una o dos horas, según el tamaño y la dureza de la muestra, teniendo cuidado de que no se ablande demasiado y finalmente se pulverice. A continuación se puede lavar con agua para retirar la solución ablandadora y guardar de nuevo en formol tamponado neutro al 10 %, para su posterior inclusión en parafina y sección con cortes transversales^{62,63,64}. Finalmente, todas las muestras de tejidos blandos o fragmentos de uña ya ablandados en KOH, se tiñen inicialmente con hematoxilina y eosina, ácido peryódico de Schiff (PAS), con diastasa o sin ella, y opcionalmente con plata metenamina. Además, se puede utilizar inmunohistoquímica con S100 y HMB45, cuando se piensa en una lesión pigmentada. Muchos otros marcadores también pueden ser útiles si se está frente a una lesión de tejidos blandos acrales.

Es importante tener en cuenta que hay particularidades muy especiales en la histopatología de la uña, tanto la normal como aquella con alteraciones patológicas propiamente dichas.

Algunas de las características más significativas son las que se mencionan a continuación.

La matriz ungular no tiene capa granulosa y produce la lámina ungular mediante queratinización onicolemal.

No se puede olvidar que hay una mayor densidad de melanocitos en la matriz distal que en la proximal, ya que esta se encuentra protegida del sol por el pliegue proximal.

De igual trascendencia es que los melanocitos no son exclusivamente basales, sino que pueden visualizarse normalmente hasta la tercera capa de células epiteliales, en una disposición pseudopagetoide, particularmente en los melanocitos de localización proximal.

Otra característica muy particular es que los melanocitos intraepiteliales son negativos para el marcador S100^{65,66}.

La matriz proximal da lugar a la cara dorsal de la uña y la matriz distal da lugar a la cara ventral de la lámina ungular, por lo que un examen dermatoscópico del borde libre de la lámina puede brindar información valiosa sobre la localización del pigmento en la uña y, por ende, en la matriz.

El epitelio del lecho ungular puede ser de solamente dos o tres capas de espesor. No tiene capa granulosa y

carece de red de crestas cuando el corte se efectúa en sentido longitudinal.

Un factor que debe tenerse en cuenta es que, al estar el lecho ungular formado por un epitelio tan delgado, cuando se extrae la lámina ungular existe el riesgo de que pueda quedar adherido del lado ventral de la lámina ungular y no en la biopsia del lecho propiamente dicha. Por esta razón, siempre es prudente no desechar la lámina ungular y examinarla como cualquier otro tejido⁶⁷.

Conclusión

El trabajo del dermatopatólogo es un trabajo en equipo con el dermatólogo y depende de manera directa de la información suministrada por el médico tratante⁴⁵. Sin estos datos, el patólogo navegará a la deriva en el estudio de un caso para el cual dictaminará uno o varios diagnósticos que pueden o no relacionarse clínicamente. No es mala idea que el dermatopatólogo observe clínicamente al paciente y se forme una idea de sus problemas.

Además, son varias las expectativas que el dermatólogo tiene del estudio de los especímenes cutáneos remitidos. El dermatopatólogo debe hacer un informe claro y preciso. La práctica de reportar márgenes está influenciada predominantemente por el diagnóstico histológico, siendo por ejemplo este reporte más común en melanomas que en nevus⁶⁸. Sin embargo, los dermatopatólogos deben utilizar prácticas estandarizadas y un lenguaje común a la hora de reportar los márgenes quirúrgicos y los dermatólogos clínicos deben reconocer las limitaciones de la evaluación de dichos márgenes según el tipo de espécimen que ellos envíen para estudio histopatológico^{11,45}.

Agradecimientos

A la Dra. Marcela Carreño, por los diagramas de las figuras 3, 5, 8, 10, 11 y 13; a la Dra. Luz Marina Gómez, por la composición fotográfica de la figura 17 y al Dr. Miguel Gaitán, por los diagramas utilizados en las figuras 2, 12 y 16.

Referencias

1. Sina B, Kao GF, Deng AC, Gaspari AA. Skin biopsy for inflammatory and common neoplastic skin diseases: Optimum time, best location and preferred techniques. A critical review. *J Cutan Pathol.* 2009;36:505-10.
2. Martin RC, Scoggins CR, Ross MI, Reintgen DS, Noyes RD, Edwards MJ, *et al.* Is incisional biopsy of melanoma harmful? *Am J Surg.* 2005;190:913-7.
3. Ng JC, Swain S, Dowling JP, Wolfe R, Simpson P, Kelly JW. The im-

- pect of partial biopsy on histopathologic diagnosis of cutaneous melanoma: Experience of an Australian tertiary referral service. *Arch Dermatol.* 2010;146:234-9.
4. Weisberg NK, Becker DS. Potential utility of adjunctive histopathologic evaluation of some tumors treated by Mohs micrographic surgery. *Dermatol Surg.* 2000;26:1052-6.
 5. Hennessy J, Clarke LE, Ioffreda MD, Helm KF. Enhancement of the diagnostic accuracy of large skin excision pathology reports by adding gross specimen photographs. *J Cutan Pathol.* 2009;36:711-2.
 6. Blasdale C, Charlton FG, Weatherhead SC, Ormond P, Lawrence CM. Effect of tissue shrinkage on histological tumour-free margin after excision of basal cell carcinoma. *Br J Dermatol.* 2010;162:607-10.
 7. Kerns MJ, Darst MA, Olsen TG, Fenster M, Hall P, Grevey S. Shrinkage of cutaneous specimens: Formalin or other factors involved? *J Cutan Pathol.* 2008;35:1093-6.
 8. Paterson DA, Davies JD, McLaren KM. Failure to demonstrate the true resection margins of excised skin tumours: A case for routine marking. *Br J Dermatol.* 1992;127:119-21.
 9. Chang TT, Somach SC, Wagamon K, Somani AK, Pomeranz J, Jaworsky C, *et al.* The inadequacy of punch-excised melanocytic lesions: Sampling through the block for the determination of "margins". *J Am Acad Dermatol.* 2009;60:990-3.
 10. Westra WH, Hruban RH, Phelps TH, Isacson C. *Surgical pathology dissection: An illustrated guide.* Second edition. New York: Springer; 2003.
 11. Sellheyer K, Bergfeld WF. When to ask your dermatopathologist to evaluate for surgical margins and when not: A matter of confusion for dermatologists and dermatopathologists alike. *J Am Acad Dermatol.* 2005;52:1095-7.
 12. Kolman O, Hoang MP, Piris A, Mihm MC, Duncan LM. Histologic processing and reporting of cutaneous pigmented lesions: Recommendations based on a survey of 94 dermatopathologists. *J Am Acad Dermatol.* 2010;63:661-7.
 13. Bruecks AK, Shupe JM, Trotter MJ. Prospective step sections for small skin biopsies. *Arch Pathol Lab Med.* 2007;131:107-11.
 14. Pickett H. Shave and punch biopsy for skin lesions. *Am Fam Physician.* 2011;84:995-1002.
 15. Alavi A, Niakosari F, Sibbald RG. When and how to perform a biopsy on a chronic wound. *Adv Skin Wound Care.* 2010;23:132-40.
 16. Ariza SA, Acosta A. Lentigo maligno: clínica, histopatología y tratamiento. *Rev Asoc Col Dermatol.* 2008;16:135-42.
 17. Hazan C, Dusza SW, Delgado R, Busam KJ, Halpern AC, Nehal KS. Staged excision for lentigomaligna and lentigomaligna melanoma: A retrospective analysis of 117 cases. *J Am Acad Dermatol.* 2008;58:142-8.
 18. Sommer LL, Barcia SM, Clarke LE, Helm KF. Persistent melanocytic nevi: A review and analysis of 205 cases. *J Cutan Pathol.* 2011;38:503-7.
 19. Dayton AS, Ro JY, MD, Schwartz MR, Ayala AG, Raymond AK. Raymond's paragraph system: An alternative format for the organization of gross pathology reports and its implementation in an academic teaching hospital. *Arch Pathol Lab Med.* 2009;133:298-302.
 20. Prieto VG, Argeny ZB, Barnhill RL, Duray PH, Elenitsas R, From L, *et al.* Are en face frozen sections accurate for diagnosing margin status in melanocytic lesions? *Am J Clin Pathol.* 2003;120:203-8.
 21. Weinstein MC, Brodell RT, Bordeaux J, Honda K. The art and science of surgical margins for the dermatopathologist. *Am J Dermatopathol.* 2012;34:737-45.
 22. Mohs FE. Chemosurgery. A microscopically controlled method of cancer excision. *Arch Surg.* 1941;42:279-95.
 23. Trotter MJ. Melanoma margin assessment. *Surgical Pathology* 2009;2:543-52.
 24. Scolyer RA, Judge MJ, Evans A, Frishberg DP, Prieto VG, Thompson JF, *et al.* Data set for pathology reporting of cutaneous invasive melanoma: Recommendations from the international collaboration on cancer reporting (ICCR). *Am J Surg Pathol.* 2013;37:1797-814. Fecha de consulta: 3 de enero de 2014. Disponible en: <http://www.ncbi.nlm.nih.gov/pmc/articles/PMC3864181/>.
 25. Kimyai-Asadi A, Katz T, Goldberg LH, Ayala GB, Wang SQ, Vujevich JJ, *et al.* Margin Involvement after the excision of melanoma in situ: The need for complete en face examination of the surgical margins. *Dermatol Surg.* 2007;33:1434-9.
 26. Kimyai-Asadi A, Alam M, Goldberg LH, Peterson SR, Silapunt S, Jih MH. Efficacy of narrow-margin excision of well-demarcated primary facial basal cell carcinomas. *J Am Acad Dermatol.* 2005;53:464-8.
 27. Kimyai-Asadi A, Goldberg LH, Jih MH. Accuracy of serial transverse cross-sections in detecting residual basal cell carcinoma at the surgical margins of an elliptical excision specimen. *J Am Acad Dermatol.* 2005;53:469-74.
 28. Thomas DJ, King AR, Peat BG. Excision margins for nonmelanotic skin cancer. *Plast Reconstr Surg.* 2003;112:57-63.
 29. Clayton BD, Leshin B, Hitchcock MG, Marks M, White WL. Utility of rush paraffin-embedded tangential sections in the management of cutaneous neoplasms. *Dermatol Surg.* 2000;26:671-8.
 30. Lichte V, Breuninger H, Metzler G, Haefner HM, Moehrle M. Acral lentiginous melanoma: Conventional histology Vs. three-dimensional histology. *Br J Dermatol.* 2009;160:591-9.
 31. Restrepo R. Cortes transversales Vs. verticales para el diagnóstico de las alopecias. *Rev Asoc Col Dermatol.* 2008;16:23-8. Fecha de consulta: 1 de enero de 2014. Disponible en: <http://revistasocolderma.org/files/Articulo%20de%20revisi%20-%20Cortes%20transversales%20vs%20verticales.pdf>.
 32. Flotte TJ. Transverse sectioning of the scalp (Headington technique) in the 19th century. *J Cutan Pathol.* 2008;35:82-5.
 33. Bôer A, Hoene K. Transverse sections for diagnosis of alopecia? *Am J Dermatopathol.* 2005;27:348-52.
 34. Elston DM, Ferringer T, Dalton S, Fillman E, Tyler W. A comparison of vertical versus transverse sections in the evaluation of alopecia biopsy specimens. *J Am Acad Dermatol.* 2005;53:267-72.
 35. Bathish N, Izhak OB, Shemer A, Bergman R. A study of serial vertical sectioning of scalp biopsies to increase the histological diagnostic yield in alopecias. *J Eur Acad Dermatol Venereol.* 2010;24:709-15.
 36. García C, Poletti E. Scalp biopsy specimens: Transverse Vs. vertical sections. *Arch Dermatol.* 2007;143:268.
 37. Nguyen JV, Hudacek K, Whitten JA, Rubin AI, Seykora JT. The HoVert technique: A novel method for the sectioning of alopecia biopsies. *J Cutan Pathol.* 2011;38:401-6.
 38. Shelley WB. Hair examination using double-stick tape. *J Am Acad Dermatol.* 1983;8:430-1.
 39. Whiting DA, Dy LC. Office diagnosis of hair shaft defects. *Semin Cutan Med Surg.* 2006;25:24-34.
 40. Zitelli JA. Pseudomonilethrix. An artifact. *Arch Dermatol.* 1986;122:688-90.

41. Baden HP, Kubilus J, Baden L. A stain for plucked anagen hairs. *J Am Acad Dermatol*. 1979;1:121-2.
42. Sperling LC. Introduction to diseases of the hair. In: Demis DJ, editor. *Clinical dermatology*. 18th edition. New York: Lippincott; 1991. p. 1-17.
43. Caseiro RJ. Diagnostic techniques for hair disorders: III. Clinical hair manipulations and clinical findings. *Cutis*. 1987;40:442-8.
44. Olsen EA, Bettencourt MS, Coté NL. The presence of loose anagen hairs obtained by hair pull in the normal population. *J Invest Dermatol Symp Proc*. 1999;4:258-60.
45. Grover C, Nanda S, Reddy B, Chaturvedi K. Nail biopsy: Assessment of indications and outcome. *Dermatol Surg*. 2005;31:190-4.
46. Barrera-Vigo MV, Tejera-Vaquerizo A, Mendiola-Fernández M, Cid J, Cabra-de Luna B, Herrera-Ceballos E. Diagnostic utility of nail biopsy: A study of 15 cases. *Actas Dermosifiliogr*. 2008;99:621-7. Fecha de consulta: 10 de noviembre de 2013. Disponible en: http://apps.elsevier.es/watermark/ctl_servlet?_f=10&pident_articulo=90183286&pident_usuario=0&pcontactid=&pident_revista=403&ty=109&accion=L&origen=actasdermo&web=http://www.actasdermo.org&lan=en&fichero=403v99no8a90183286pdf001.pdf.
47. Hanno R, Mathes BM, Krull EA. Longitudinal nail biopsy in evaluation of acquired nail dystrophies. *J Am Acad Dermatol*. 1986;14:803-9.
48. deBerker DA, Dahl MG, Comaish JS, Lawrence CM. Nail surgery: An assessment of indications and outcome. *Acta Derm Venereol*. 1996;76:484-7.
49. Rich P. Nail biopsy. Indications and methods. *J Dermatol Surg Oncol*. 1992;18:673-82.
50. Rich P. Nail biopsy: Indications and methods. *Dermatol Surg*. 2001;27:229-34.
51. Grover C, Khandpur S, Reddy B, Chaturvedi K. Longitudinal nail biopsy: Utility in 20-nail dystrophy. *Dermatol Surg*. 2003;29:1125-9.
52. Martin B. Nail histopathology. *Actas Dermosifiliogr*. 2013;104(7):564-78.
53. Haneke E. Cirugía dermatológica de la región ungular. *Monogr Dermatol*. 1991;6:408-11.
54. André J, Sass U, Richert B, Theunis A. Nail pathology. *Clin Dermatol*. 2013;31:526-39.
55. Fleckman P, Omura EF. Histopathology of the nail. *Adv Dermatol*. 2001;17:385-406.
56. Haneke E. Surgical anatomy of the nail apparatus. *Dermatol Clin*. 2006;24:291-6.
57. Weinberg JM, Koestenblatt EK, Jennings MB. Utility of histopathologic analysis in the evaluation of onychomycosis. *J Am Podiatr Med Assoc*. 2005;95:258-63.
58. Grover C, Reddy BS, Chaturvedi KU. Onychomycosis and the diagnostic significance of nail biopsy. *J Dermatol*. 2003;30:116-22.
59. González-Serva A. Structure and function. In: Scher RK, Daniel CR, editors. *Nails: therapy, diagnosis, surgery*. Philadelphia: Saunders; 1997:11-30.
60. Ruben BS. Pigmented lesions of the nail unit: Clinical and histologic features. *Semin Cutan Med Surg*. 2010;29:148-58.
61. Martin B. Histopatología de la uña. *Actas Dermosifiliogr*. 2013;104:564-78.
62. Lewin K, De Wit AS, Lawson R. Softening techniques for nails biopsies. *Arch Dermatol*. 1973;107:223-4.
63. Piéard GE, Arrese JE, Pierre S, Bertrand C, Corcuff P, Lévêque JL, Piéard-Franchimont C. Diagnostic microscopique des onychomycoses. *Ann Dermatol Venerol*. 1994;121:25-9.
64. Hay RJ, Baran R, Haneke E. Fungal (onychomycosis) and other infections involving the nail apparatus. In: Baran R, Dawber RPR, de Berker DAR, Haneke E, Tosti A, editors. *Baran and Dawber's diseases of the nails and their management*. Malden, MA: Blackwell Science; 2001:211-50.
65. Perrin C, Michiels JF, Pisani A, Ortonne JP. Anatomic distribution of melanocytes in normal nail unit: An immuno-histochemical investigation. *Am J Dermatopathol*. 1997;19:462-7.
66. Tosti A, Cameli N, Piraccini BM, Fanti PA, Ortonne JP. Characterization of nail matrix melanocytes with anti-PEP1, anti-PEP8, TMH-1, and HMB-45 antibodies. *J Am Acad Dermatol*. 1994;31:193-6.
67. Jerasutus S. Histopathology. In: Scher RK, Daniel CR 3rd, editors. *Nails: Diagnosis, therapy, surgery*. 3rd edition. Philadelphia: Elsevier Saunders; 2005. p. 37-70.
68. Sellheyer K, Bergfeld WF, Stewart E, Roberson G, Hammel J. Evaluation of surgical margins in melanocytic lesions: A survey among 152 dermatopathologists. *J Cutan Pathol*. 2005;32:293-9.

Zonas peligrosas en cirugía dermatológica facial: disección anatómica en el cadáver

Eduardo Fierro¹, Eduardo Carrillo², Álvaro Acosta³, María Ximena Tobón⁴

1. Médico dermatólogo oncólogo, Oncoderma, Unidad de Dermatología Oncológica. Santiago de Cali, Colombia.
2. Médico cirujano; instructor de Anatomía, Departamento de Morfología, Pontificia Universidad Javeriana, Bogotá, D.C., Colombia.
3. Médico dermatólogo, oncólogo; coordinador, Dermatología Oncológica, Instituto Nacional de Cancerología; profesor asociado, Universidad Nacional de Colombia, Bogotá, D.C., Colombia.
4. Médica dermatóloga, Oncoderma, Unidad de Dermatología Oncológica, Santiago de Cali, Colombia.

Resumen

En la cirugía dermatológica facial existen unas áreas anatómicas que han sido denominadas ‘banderas rojas’ por el impacto anatomo-clínico que pueden generar. Por esta razón, hemos querido hacer una demostración de dichas zonas por medio de disecciones en el cadáver, con el objetivo de reforzar el aprendizaje y la formación del cirujano dermatólogo en entrenamiento.

PALABRAS CLAVE: cirugía dermatológica, banderas rojas, disecciones, cadáver.

Summary

In facial dermatological surgery there are some anatomical areas that have been denominated as ‘red flags’ because of the anatomical and clinical impact that they may produce. For this reason, we wanted to demonstrate these areas by dissecting them in the cadaver, with the objective of enhancing the formation of the dermatologist surgeon in training.

KEY WORDS: Dermatological surgery, red flags, dissection, cadaver.

Correspondencia:

Eduardo Fierro

Email:

oncoderma@gmail.com

Recibido: 20 de noviembre de 2013.

Aceptado: 2 de febrero de 2014.

No se reportan conflictos de interés.

Introducción

Debido a que cada vez la cirugía dermatológica tiene más aplicaciones y se hacen abordajes quirúrgicos más profundos, hemos querido hacer una correlación anatomo-clínica basada en disecciones en cadáver, para lo cual se escogieron las áreas denominadas ‘banderas rojas’ y otras que, según nuestro criterio, son importantes en la práctica diaria del cirujano dermatólogo.

En este trabajo se tratan de forma didáctica la disección y la ilustración de las estructuras nerviosas, agrupándolas según su origen, es decir, ramas del nervio trigémino, ramas del nervio facial y ramas del plexo cervical. Por último, se agregan estructuras del aparato lacrimal y de la irrigación superficial de la cara proporcionada por la arteria facial y la temporal superficial.

Nervio trigémino (V par craneano)

Nervios supratroclear y supraorbitario

Ambos nervios nacen del nervio frontal, rama del nervio oftálmico del trigémino (V par craneano). El nervio supratroclear se conoce también como nervio frontal interno. Sale de la órbita entre el nervio supraorbitario y la polea del músculo oblicuo mayor. Termina en el reborde supraorbitario, dando tres ramas: ramas frontales, para la piel de la frente y el periostio; ramas palpebrales, para la piel y la conjuntiva del párpado superior, y ramas nasales, para la piel del entrecejo.

El nervio supraorbitario, conocido como nervio frontal externo, atraviesa el agujero supraorbitario y termina dando tres ramas: las ramas frontales, que ascienden

ZONA FACIAL	LOCALIZACIÓN	NERVIO	SIGNO CLÍNICO DE LA LESIÓN
1	Reborde supraorbitario con línea pupilar media.	Nervio supraorbitario.	Parestesia o disestesia dolorosa de la región medial de la frente, cuero cabelludo, párpado superior y dorso de la nariz.
2	Un cm por debajo del reborde infraorbitario con línea pupilar media.	Nervio infraorbitario.	Parestesia de la región lateral de la nariz, mejilla, piel del labio superior y piel del párpado inferior.
3	Dos mm por delante de la línea preauricular, a nivel del trago.	Nervio auriculotemporal.	Parestesia de la región preauricular y temporal, hipoacusia y síndrome de Frey.
4	Área medio-mandibular con línea medio-pupilar, debajo del segundo premolar.	Nervio mentoniano.	Parestesia del hemilabio inferior y mentón.
5	Triángulo imaginario entre los siguientes puntos: 0,5 cm por debajo del trago, 2 cm por encima y lateral a la cola de la ceja y eminencia malar.	Ramas temporales del facial.	Parálisis de una hemifrente.
6	Triángulo imaginario entre los siguientes puntos: comisura labial, eminencia malar y ángulo de la mandíbula.	Ramas cigomáticas y bucales del facial.	Parálisis de la mejilla y del labio superior.
7	Sobre el cuerpo mandibular, trazando una línea horizontal de 2 cm desde la comisura labial y luego una línea de 2 cm perpendicular hacia abajo.	Rama mandibular del facial.	Parálisis del labio inferior.
8	6,5 cm por debajo del canal auditivo externo.	Nervio auricular mayor.	Parestesias de los dos tercios inferiores de la oreja, del área adyacente de la mejilla y del cuello.

TABLA 1. Áreas de alto riesgo para daños neurales en cirugía dermatológica.

por detrás del músculo frontal e inervan el pericráneo y la piel de dicha región; las ramas palpebrales, que inervan la piel y la conjuntiva del párpado superior, y una rama ósea, la cual atraviesa un conducto especial, dirigiéndose hacia arriba a lo largo de todo el espesor del hueso frontal, y termina en la mucosa del seno frontal.

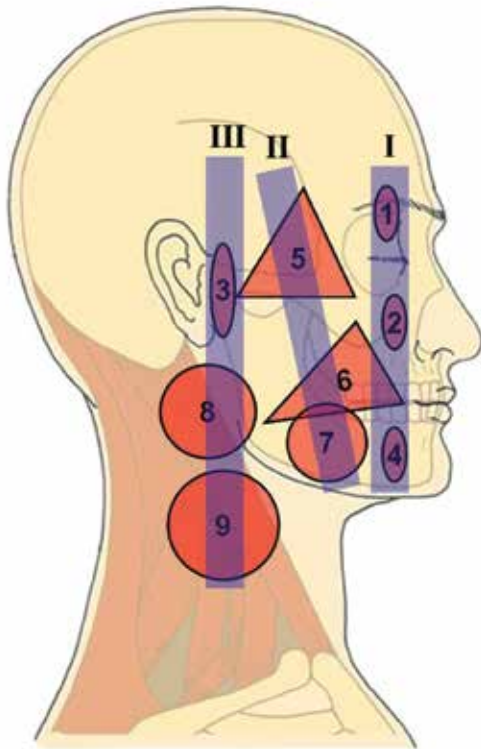
El nervio supraorbitario transcurre por detrás del músculo superciliar y el nervio supratroclear transcurre entre las fibras del músculo.

La localización de esta área se logra mediante la palpación del agujero supraorbitario, a lo largo del reborde óseo supraorbitario a la altura de la línea medio-pupilar. Una vez marcado este punto, se traza un círculo con un radio de 1,5 cm alrededor. Esta área es importante pues puede ser útil para hacer bloqueos anestésicos de la región frontal.

Durante un procedimiento quirúrgico, la sección de dichas fibras produciría en el paciente parestesias o disestesia dolorosa en el área frontal medial, cuero cabelludo adyacente al área frontal, piel del párpado superior y dorso nasal (**TABLA 1, FIGURAS 1, 2 Y 3**)¹.

Nervio infraorbitario

Es la rama terminal del nervio maxilar del trigémino (V par craneano). Discurre a lo largo del conducto infraorbitario para salir a la cara a través del agujero infraorbitario. A su salida forma un plexo suborbitario constituido por tres grupos de filetes: filetes palpebrales, los cuales inervan la piel y la conjuntiva del párpado inferior; filetes labiales, los cuales inervan la piel y la mucosa del labio superior, y filetes nasales, los cuales se



I: FRANJA ANTERIOR

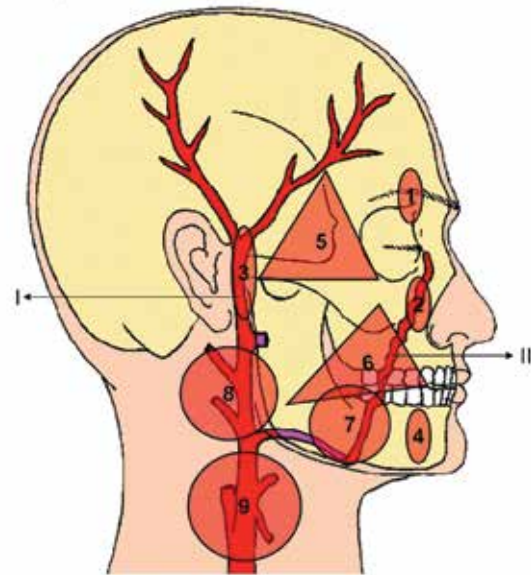
- ÁREA 1. Paquete supraorbitario y supratroclear
- ÁREA 2. Paquete infraorbitario
- ÁREA 4. Paquete mentoniano

II: FRANJA ANTERO-LATERAL

- ÁREA 5. Ramas temporales del nervio facial
- ÁREA 6. Ramas bucales del nervio facial
- ÁREA 7. Ramas mandibulares del nervio facial

III: FRANJA LATERAL

- ÁREA 3. Nervio auriculotemporal y vasos temporales superficiales
- ÁREA 8. Nervio auricular mayor
- ÁREA 9. Punto de Erb



- ÁREA 1. Paquete supraorbitario y supratroclear
- ÁREA 2. Paquete infraorbitario
- ÁREA 3. Nervio auriculotemporal y vasos temporales superficiales
- ÁREA 4. Paquete mentoniano
- ÁREA 5. Ramas temporales del nervio facial
- ÁREA 6. Ramas bucales del nervio facial
- ÁREA 7. Ramas mandibulares del nervio facial
- ÁREA 8. Nervio auricular mayor
- ÁREA 9. Punto de Erb

- I. Arteria temporal superficial
- II. Arteria facial

dirigen hacia la línea media e inervan la piel del ala de la nariz y el vestíbulo de las fosas nasales.

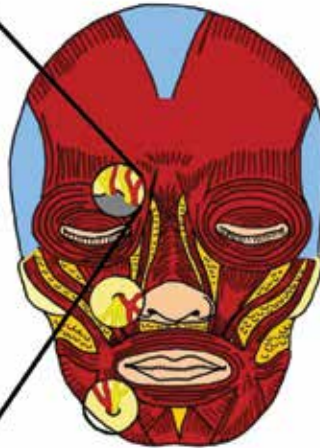
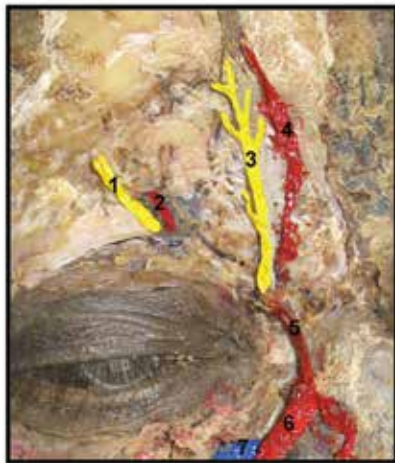La localización de esta área se logra mediante la ubicación del agujero infraorbitario. Se encuentra sobre el maxilar, trazando una línea vertical hacia abajo, 1 cm desde el reborde óseo infraorbitario con la línea medio-pupilar. Alrededor de este punto se demarca un círculo de radio de 1,5 cm, el cual incluye el nervio infraorbitario. Esta área es importante pues puede ser útil para hacer bloqueos anestésicos, del área inervada.

La sección de estas fibras produciría en el paciente parestesias, disestesia o anestesia de la región lateral de la nariz, mejilla, labio superior y parpado inferior (TABLA 1, FIGURAS 1, 2 Y 4).

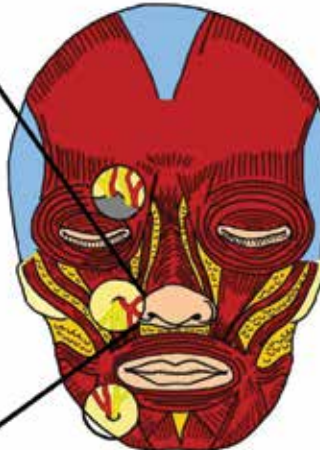
Nervio auriculotemporal

Nace del tronco posterior del nervio mandibular del trigémino (V par craneano). Surge, generalmente, de dos raíces que rodean y forman un ojal, el cual da paso a la arteria meníngea media. Se dirige luego hacia atrás y lateralmente hacia el cuello del cóndilo de la mandíbula y, rodeándolo, se dobla bruscamente hacia arriba para ascender entre el tubérculo cigomático y el conducto auditivo externo.

El nervio auriculotemporal asciende por delante del pabellón auricular en compañía de los vasos temporales superficiales. Alcanza la región temporal donde termina emitiendo las ramas temporales superficiales. Se anastomosa con el nervio facial y con el ganglio ótico. Esta última anastomosis transporta axones parasimpáticos del nervio glossofaríngeo (fibras secretomotoras), los cuales llegan a la glándula parótida por medio de su rama parotídea. Otras ramas del nervio auriculotemporal son el nervio auricular anterior, las ramas para



1. Nervio supraorbitario
2. Arteria supraorbitaria
3. Nervio supratroclear
4. Arteria supratroclear
5. Arteria angular
6. Arteria facial
7. Vena facial



1. Nervio infraorbitario
2. Vena infraorbitaria
3. Arteria infraorbitaria

el conducto auditivo externo, la rama articular para la articulación temporomandibular y el nervio parotídeo.

La localización de esta área se logra trazando una línea imaginaria, la preauricular, que se extiende desde la implantación superior de la hélice del pabellón auricular, en la cara, y descendiendo al frente del trago hasta el margen anterior al punto de implantación del lóbulo del pabellón auricular, también en su unión con la piel de la cara. La segunda línea imaginaria (horizontal), es tangente a la porción superior del trago.

La distancia entre la línea preauricular (en el punto más superior de la implantación del trago) al nervio auriculotemporal, varía entre 0,3 mm y 11,5 mm, con una media de 1,89 mm.

Las lesiones del nervio auriculotemporal en cirugías con acceso preauricular, pueden acarrear parestesia en la región preauricular y temporal, y producir el síndrome del nervio auriculotemporal o de Frey, caracterizado por la aparición de eritema, sudoración, sensación

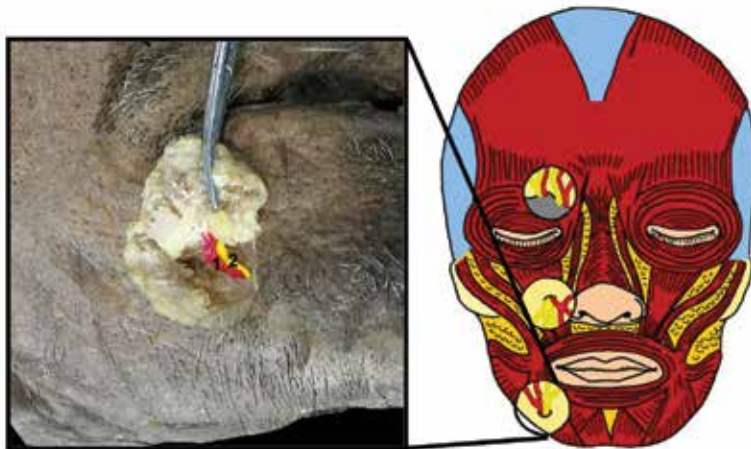
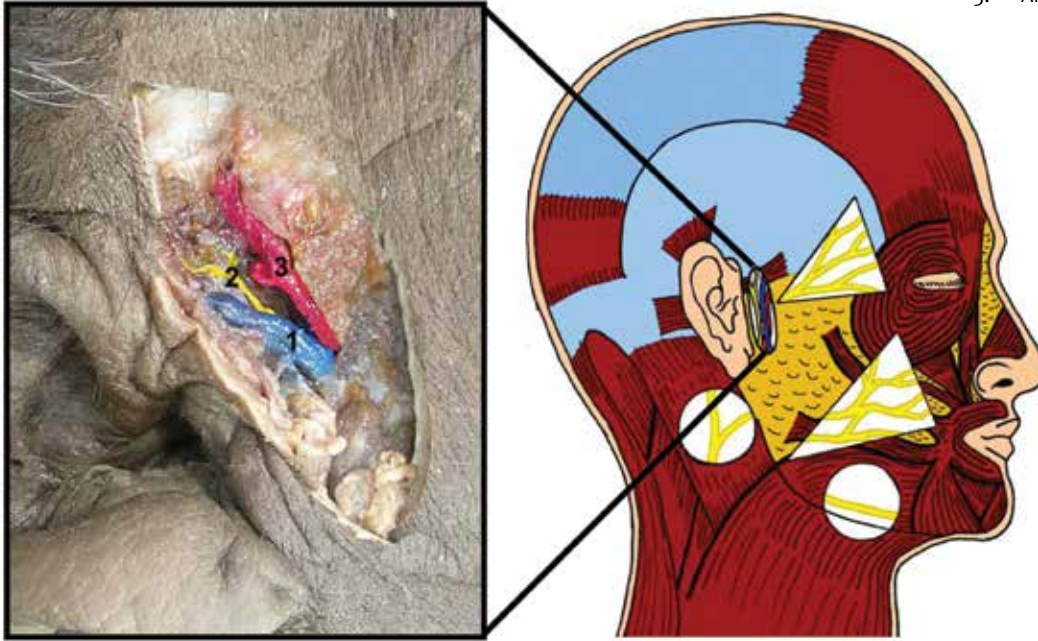
de calor y dolor localizado en el área cutánea inervada por el nervio auriculotemporal, en respuesta a un estímulo gustatorio, esto como consecuencia de un daño de las fibras parasimpáticas del nervio¹. Además, puede producir alteraciones en la audición y sensación de “oído tapado” (TABLA 1, FIGURAS 1, 2 Y 5)².

Nervio mentoniano

Es una de las ramas terminales del nervio alveolar inferior, rama del nervio mandibular del trigémino (V par craneano). Emerge por el agujero mentoniano de la mandíbula y por detrás del músculo triangular de los labios, y se divide en tres ramas: una descende e inerva la piel de la barba, y las otras dos ascienden e inervan la piel y la mucosa del labio inferior. Estas ramas se comunican con la rama mandibular del nervio facial.

Esta área se localiza mediante la ubicación del agujero mentoniano, el cual se encuentra en la región medio-

1. Vena temporal superficial
2. Nervio auriculotemporal
3. Arteria temporal superficial



1. Arteria mentoniana
2. Nervio mentoniano

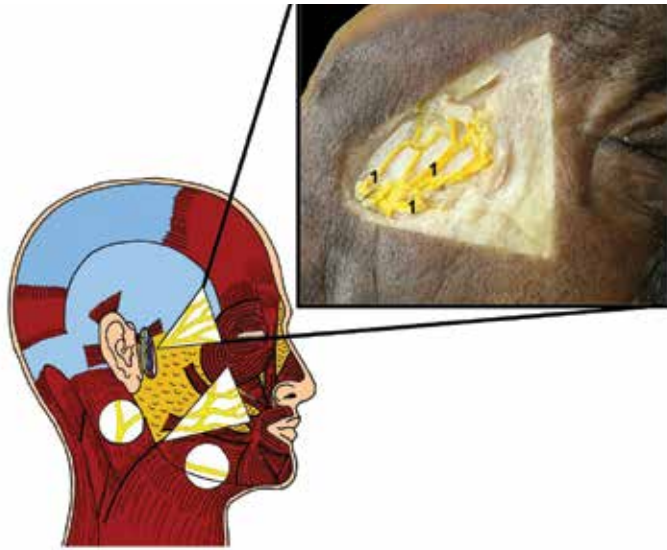
mandibular, por debajo del segundo premolar mandibular y en la unión con una línea vertical imaginaria que se extiende desde el agujero supraorbitario con línea medio-pupilar.

El compromiso de sus fibras puede producir parestesias en la mucosa y la piel del hemilabio inferior correspondiente y del mentón, lo cual lleva a una limitación en la capacidad de mantener la comida en la boca y la posibilidad de morderse el labio de forma inadvertida durante la masticación (**TABLA 1, FIGURAS 1, 2 Y 6**)¹.

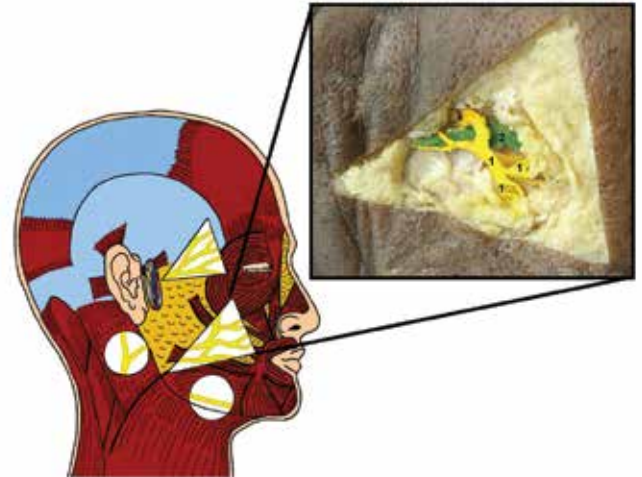
Nervio facial (VII par craneano)

Ramas temporales

Nacen de la rama temporofacial del nervio facial (VII par craneano). Al emerger de la glándula parótida, estas ramas cruzan el arco cigomático hacia la región temporal. Las ramas más posteriores inervan los músculos auriculares anterior y superior, y los intrínsecos de la cara externa de la oreja. Las ramas más anteriores inervan la porción frontal del músculo occipitofrontal, el



1. Ramas temporales del nervio facial

1. Ramas bucales del nervio facial
2. Conducto de Stenon

orbicular de los párpados y el superciliar. Las ramas posteriores se comunican con la rama cigomático-temporal del maxilar y con la rama auriculotemporal del mandibular. Las ramas anteriores se anastomosan con la rama frontal externa y la lacrimal del nervio oftálmico.

La localización de esta área se lleva a cabo mediante el trazo de un triángulo imaginario comprendido por tres puntos; el primero de ellos se localiza 0,5 cm por debajo del trago, el segundo, 2 cm por encima y lateral a la cola de la ceja, y el tercero, en el hueso malar, lateral al borde óseo orbitario.

La lesión de sus fibras produce parálisis de la hemifrente del mismo lado, con descenso de la ceja y consecuente asimetría facial. Esta secuela es mucho más notoria cuando el paciente dirige la mirada hacia arriba. Con el tiempo, en los ancianos puede llegar a ser tan acentuado el descenso de la ceja, que puede necesitarse la corrección quirúrgica (**TABLA 1, FIGURAS 1, 2 Y 7**)³⁻⁵.

Ramas cigomáticas y bucales

La rama temporofacial del nervio facial emite dos grupos de ramas bucales: las superficiales (cigomáticas) y las profundas (bucales superiores). Las ramas cigomáticas avanzan entre la piel y los músculos superficiales que inerva. Pueden alcanzar el músculo piramidal de la nariz y se anastomosan con el nervio nasal externo e infratroclear.

Las ramas bucales superiores se dirigen hacia delante de manera horizontal. Pasan por detrás del músculo cigomático mayor y del elevador propio del labio superior, y los inervan. Junto con el nervio infraorbitario, forman un plexo infraorbitario. Inervan, además, el músculo canino, el cigomático menor, el elevador del labio superior y del ala de la nariz, la porción superior del orbicular de los labios, el buccinador y algunos músculos de la nariz.

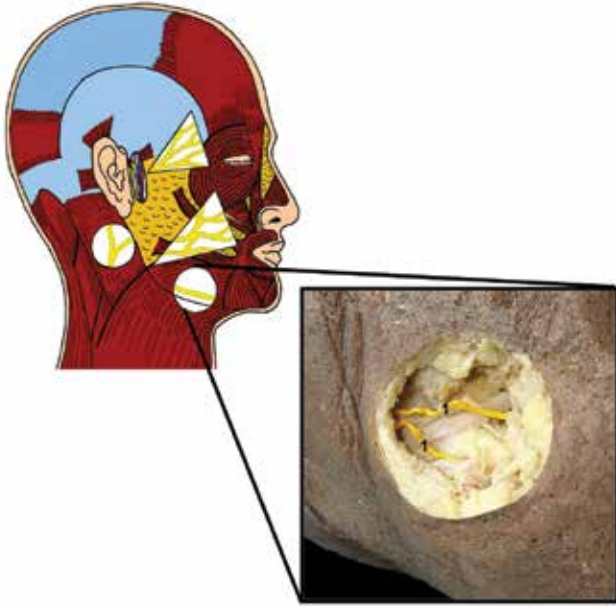
Las ramas bucales inferiores nacen de la rama cervicofacial del nervio facial. Se dirigen horizontalmente hacia delante e inervan el músculo risorio, el buccinador y la porción inferior del orbicular de los labios.

La localización de esta área se lleva a cabo mediante el trazo de un triángulo imaginario comprendido por tres puntos; el primero se ubica mediante la palpación de la eminencia malar, el segundo, en el ángulo mandibular, y el tercero corresponde a la comisura labial.

La lesión de sus fibras resulta en parálisis del músculo cigomático mayor y el menor, del elevador del ala nasal y del labio superior, y produce descenso de la comisura labial afectada y asimetría facial (**TABLA 1, FIGURAS 1, 2 Y 8**)¹⁻³.

Rama mandibular

Nace de la rama cervicofacial del nervio facial. Se dirige hacia delante por debajo del ángulo de la mandíbula. Se encuentra cubierta por el músculo platisma. Avanza hacia arriba y adelante, rodeando el cuerpo de



1. Ramas Mandibulares del Nervio Facial.

la mandíbula. Pasa por detrás del músculo triangular de los labios. Inerva el risorio, el cuadrado de la barba y la borla, y se comunica con el nervio mentoniano del alveolar inferior.

Este nervio se encuentra localizado, en su punto más vulnerable, sobre el área media de la mandíbula, trazando una línea horizontal de 2 cm desde la comisura labial y luego una línea perpendicular hacia debajo de 2 cm; en este punto se traza un círculo de 2 cm de radio.

La lesión de esta estructura puede generar parálisis del músculo depresor de la comisura labial, creando una notable y extrema deformidad, especialmente cuando el paciente sonríe. Además, puede generar dificultad para silbar y para pegar sellos o estampillas con la boca (TABLA 1, FIGURAS 1, 2 Y 9)^{1,3}.

Plexo cervical

Nervio auricular mayor

Forma parte del grupo de las ramas ascendentes del plexo cervical. Es el de mayor tamaño. Nace de la anastomosis de las ramas ventrales de CII y CIII. Rodea el borde posterior del músculo esternocleidomastoideo y asciende entre este y el músculo platisma, el cual se halla superficial al nervio. En su trayecto va acompañado de la vena yugular externa.

Al llegar cerca de la región parotídea, se divide en dos ramas, una anterior y otra posterior. La rama anterior se

dirige hacia delante e inerva la piel que cubre la región parotídea y se profundiza en la glándula para anastomosarse con el nervio facial. La rama posterior rodea por detrás el pabellón auricular e inerva la piel que recubre la apófisis mastoidea y el dorso del pabellón auricular. Además, inerva el lóbulo y la concha. Se comunica con los nervios occipital menor, la rama auricular del vago y la rama auricular posterior del nervio facial.

Esta estructura se encuentra localizada en un punto descrito por McKinney y Katrana, el cual se busca pidiéndole al paciente que gire la cabeza en el sentido contrario al área que se va a demarcar; se palpa el músculo esternocleidomastoideo y se traza una línea de 6,5 cm en sentido caudal desde el canal auditivo externo. En este punto se dibuja un círculo de 3 cm de radio, el cual incluye el punto donde emerge el nervio cerca del esternocleidomastoideo. El punto por donde emerge también se puede localizar trazando una línea de 9 cm en sentido caudal desde el canal auditivo externo.

La lesión de esta estructura nerviosa puede generar parestesia o, en caso de un neuroma, disestesia dolorosa de los dos tercios inferiores de la oreja, la región cervical y el área de la mejilla adyacente (TABLA 1, FIGURAS 1, 2 Y 10)¹.

Estructuras del aparato lacrimal

El sistema lacrimal está compuesto por las glándulas y las vías lacrimales.

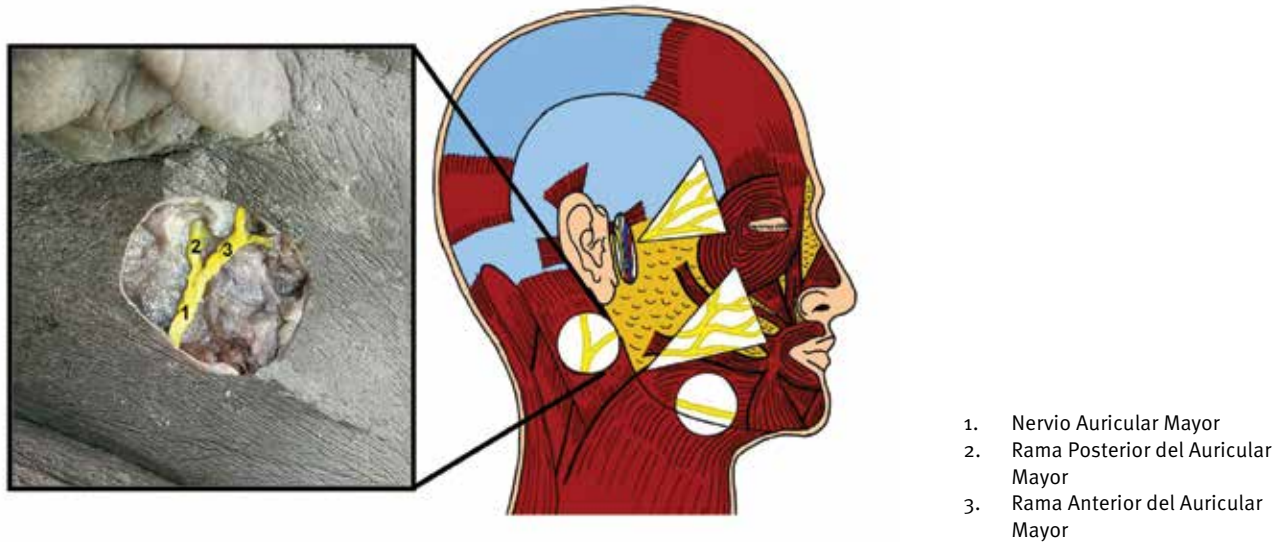
La vía lacrimal está compuesta por:

1. Puntos lacrimales, superior e inferior con un diámetro de 0,3 a 0,5 mm.
2. Canaliculos lacrimales, con una longitud de 8 mm y un diámetro de 0,3 mm.
3. Canaliculo común o canal de unión, con un diámetro de 1 mm.
4. Saco lacrimal, con un diámetro de 4 mm.
5. Canal lacrimonasal de 12 mm de longitud.
6. Meato inferior.

Glándula lacrimal

La glándula lacrimal principal tiene dos porciones: orbitaria y palpebral, situadas en el ángulo supero-externo de la órbita en la fosita lagrimal. La glándula orbitaria o principal tiene aspecto lobulado y mide, aproximadamente, 20 x 16 x 2 mm. Por su cara inferior ingresan la vena, la arteria y el nervio lacrimales. La vena lacrimal se comunica con la vena oftálmica superior y esta, a su vez, con el seno cavernoso.

La glándula lacrimal desemboca en el fondo de saco conjuntival superior a través de 10 a 12 conductillos. Las glándulas accesorias se encuentran en la conjuntiva.



Conductos lacrimales

Son dos conductos lacrimales, el superior y el inferior. Cada uno se origina de su respectivo punto lacrimal. Cada punto lacrimal se encuentra en sus respectivas papilas lacrimales, localizadas en el borde del párpado superior e inferior, respectivamente, a nivel del canto interno. Los conductos lacrimales miden, aproximadamente, 10 mm de longitud.

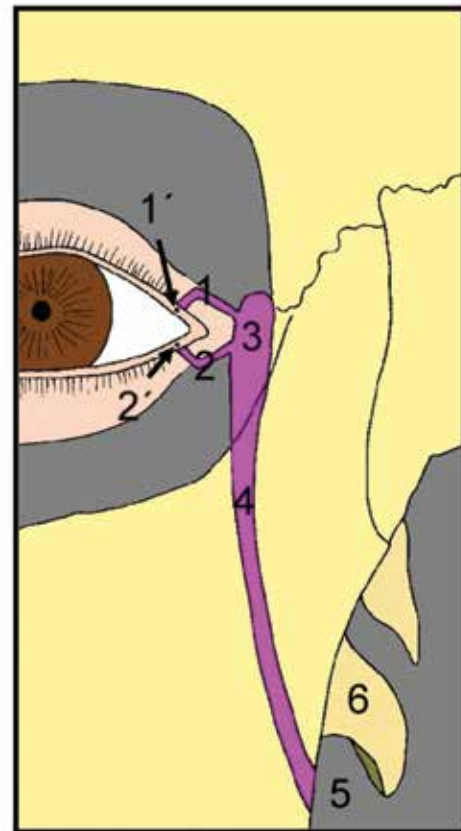
El conducto superior es más pequeño y corto que el inferior. Empieza con un trayecto ascendente, gira en ángulo agudo hacia abajo y adentro, y termina en el saco lacrimal.

El conducto inferior comienza con un trayecto descendente y luego se dirige casi horizontalmente hacia el saco lacrimal donde termina.

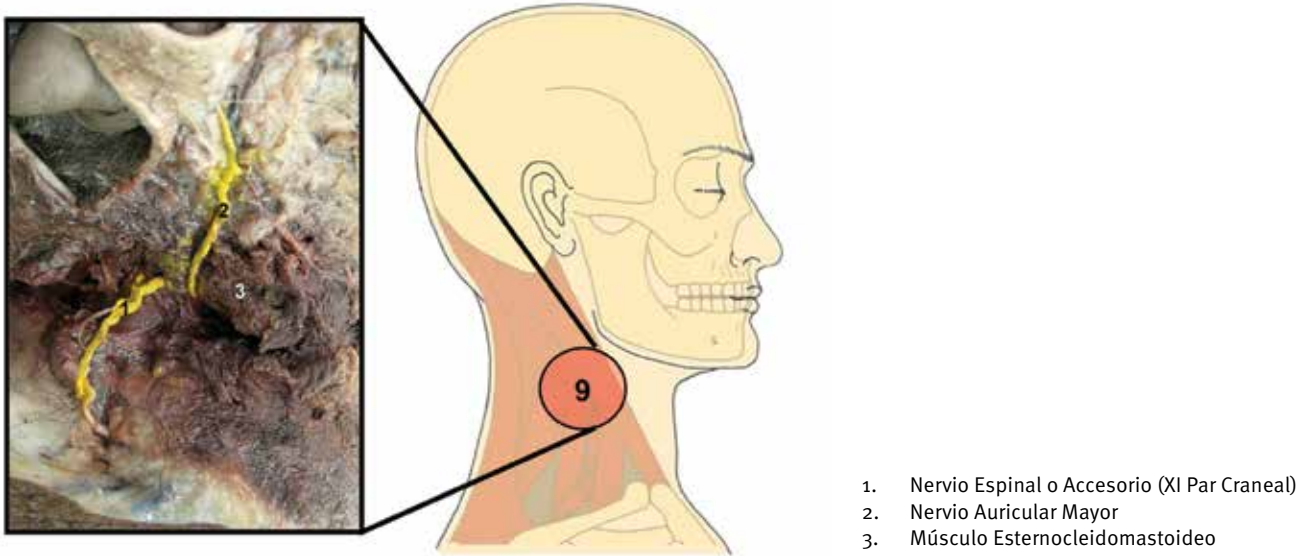
Los puntos de inflexión de los conductos se dilatan denominándose ampollas (**FIGURA 11**).

Saco lacrimal

Es una estructura fibroelástica cubierta en su interior por mucosa. Se localiza en una fosa formada por el unguis, la apófisis ascendente del maxilar superior y la fascia lacrimal. Esta última es una capa aponeurótica que se extiende desde la apófisis ascendente del maxilar hasta el unguis, formando el techo y la pared externa del saco lacrimal. El saco lacrimal mide, aproximadamente, unos 12 mm. Está comunicado por su cara externa con los conductos lacrimales. Se relaciona medialmente con el meato medio de la fosa nasal y, posteriormente, con las celdillas etmoidales anteriores. Se comunica hacia abajo con el conducto nasolacrimal, el cual desemboca en la parte anterior del meato inferior de las fosas nasales (**FIGURA 11**)¹.



1. Conducto Lacrimal Superior.
- 1'. Punto Lacrimal Superior.
2. Conducto Lacrimal Inferior.
- 2'. Punto Lacrimal Inferior.
3. Saco Lacrimal.
4. Conducto Nasolacrimal.
5. Meato Inferior.
6. Cornete Inferior.



1. Nervio Espinal o Accesorio (XI Par Craneal)
2. Nervio Auricular Mayor
3. Músculo Esternocleidomastoideo

Arteria facial

La arteria facial nace de la cara anterior de la carótida externa, por encima de la arteria lingual, inmediatamente encima del asta mayor del hioides. Por su trayecto se divide en dos porciones: la porción cervical y la facial. Por nuestro interés sobre la región facial, se describen las relaciones anatómicas de la arteria en esta región.

La porción facial rodea el borde inferior del cuerpo de la mandíbula hacia arriba, un poco por delante del masetero, e ingresa a la cara. Avanza oblicuamente hacia la comisura de los labios, para alcanzar luego el surco entre el ala de la nariz y la mejilla. Finalmente, se dirige hacia el ángulo palpebral interno, donde termina y recibe el nombre de arteria angular, la cual se anastomosa con la arteria nasal de la oftálmica. Esta porción es muy superficial en comparación con la porción cervical. En su trayecto en el cuerpo de la mandíbula, está cubierta por el músculo platisma. Luego, a medida que asciende, descansa sucesivamente sobre los músculos buccinador, el canino y el triangular de la nariz. En la cara emite las siguientes ramas: la arteria masetérica inferior, la labial inferior, la labial superior y la nasal lateral (**FIGURA 2**)¹.

Arteria temporal superficial

La arteria temporal superficial es una de las ramas terminales de la carótida externa. Se origina dentro de la glándula parótida a la altura del cóndilo mandibular. Asciende entre el tubérculo articular del arco cigomático y el conducto auditivo externo, para llegar a la región temporal, donde termina bifurcándose. Emite ramas

colaterales y ramas terminales. Las colaterales son: la arteria transversal de la cara, la rama articular, la arteria temporal profunda posterior, las ramas auriculares anteriores y una rama orbitaria. Las ramas terminales son superficiales y nacen 2 a 3 cm por encima del arco cigomático; estas son una rama frontal (anterior) y otra parietal (posterior) (**FIGURA 2**)¹.

El punto de Erb

Es un punto localizado en el borde posterior del músculo esternocleidomastoideo en toda la mitad de su longitud. En este punto emerge el nervio auricular mayor. Inmediatamente por encima, se encuentra de manera importante el XI par craneal (nervio espinal o accesorio). En relación con este punto, se pueden localizar también los siguientes nervios: el occipital menor, el cervical transverso y los nervios supraclaviculares (**FIGURA 12**)¹.

Referencias

1. Allen S, Sengelmann R. Nerve injury. En: Gloster HM, editor. *Complications in cutaneous surgery*. New York: Springer Science-Business Media; 2008. p. 21.
2. Torres TS, Lucena Neto B, Silva GO, Silva AJM, Dionisio RF, Chaves EA, Sousa Rodrigues CF. Anatomía quirúrgica del nervio auriculotemporal en el acceso pre-auricular. *Int J Morphol*. 2004;22:327-30.
3. Seckel BR. *Facial danger zones. Avoiding nerve injury in facial plastic surgery*. St Louis, MO: Quality Medical Publishing, Inc.; 1994.
4. Flynn TC, Emmanouil P, Limmer B. Unilateral transient forehead paralysis following injury to the temporal branch of the facial nerve. *Int J Dermatol*. 1999;38:474-7.
5. Hendi A. Temporal nerve neuropraxia and contralateral compensatory brow elevation. *Dermatol Surg*. 2007;33:114-6.

spectraBAN®

Protección solar diaria
por fuera y por dentro
contra el daño por la radiación UV

Contiene **SOLhydra™**
technology



spectraBAN® Sensitive

Contiene 2 filtros UV /incluyendo Tinasorb M®
Alta protección contra la radiación UVB (FPS 30) y UVA(PA+++)
Con BSG-1 y BSG-2 que hidratan y protegen la piel desde su interior y vitamina E
Crema en gel liviana y suave
Hipoalergénica
Resistente al agua

Aplicar **SpectraBAN® Sensitive** generosamente, al menos 30 minutos antes de la exposición solar y siempre que sea necesario. Se recomienda repetir la aplicación cada 2 horas, después de nadar, practicar ejercicio físico, secarse con toalla, sudoración intensa, o tiempo de exposición prolongada al sol.

Protección UV
diaria para piel
sensible

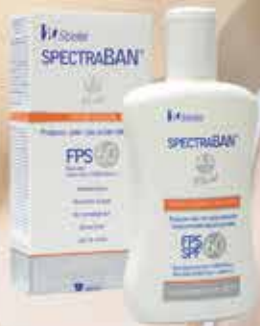

spectraBAN® Intense

Contiene 5 filtros UV /incluyendo Tinasorb M®
Alta protección contra la radiación UVB (FPS 60) y UVA(PA+++)
Con BSG-1 y BSG-2 que hidratan y protegen la piel desde su interior y vitamina E
Crema en gel liviana y suave
Hipoalergénica
Resistente al agua

SpectraBAN® Intense debe aplicarse generosamente al menos 30 minutos antes de la exposición solar, y siempre que sea necesario. Se recomienda repetir la aplicación cada 2 horas, después de nadar, practicar ejercicio físico, secarse con toalla, sudoración intensa o tiempo de exposición prolongada al sol.

Protección UV diaria.
para piel clara,
sensible** y seca



spectraBAN® Fluid

Contiene 6 filtros UV /incluyendo Tinasorb M®
Alta protección contra la radiación UVB (FPS 60) y UVA(PA+++)
Con BSG-1 y BSG-2 que hidratan y protegen la piel desde su interior y vitamina E
Textura liviana y seca al tacto

Aplicar **SpectraBAN® Fluid** generosamente, al menos 30 minutos antes de la exposición solar y siempre que sea necesario. Se recomienda repetir la aplicación cada 2 horas, después de nadar, practicar ejercicio físico, secarse con toalla, sudoración intensa o tiempo de exposición prolongada al sol.

**También ideal para piel extremadamente sensible

Protección UV
diaria para
todos los
tipos de piel
incluyendo piel
grasa

SPECTRABAN® FLUID FPS 60 INVIMA NSOC42483-11CO. SPECTRABAN® INTENSE FPS 60 GEL CREME INVIMA NSOC42492-11CO. SPECTRABAN® SENSITIVE FPS 30 INVIMA NSOC46771-12CO.
Información para prescribir completa y/o referencias disponibles a solicitud. Si usted desea reportar una situación clínica desfavorable ocurrida durante el uso de un producto de GlaxoSmithKline, favor comunicarse al teléfono 01 8000 11 86 86 o escribir al correo electrónico: programa.dirmedica@gsk.com. MAYOR INFORMACIÓN: GLAXOSMITHKLINE Colombia S.A. Calle 26 # 69B-45 Edificio Bogotá Corporate Center Piso 9. Pág. Web: www.gsk.com Línea nacional gratuita: 01 8000 118686.

Stiefel
una compañía GSK

Lo que llaman satisfacción en los
pacientes, nosotros lo llamamos...



Beneficios combinados.

**ENFOQUE
TRIDIMENSIONAL¹**

centrado en las



del rejuvenecimiento

1 Relajación Muscular

2 Redefinición de Contornos
y Rellenos de Arrugas

3 Reposición de Volumen

SOFT LIFT®

es un **TRATAMIENTO EXCLUSIVO**,
que combina la eficacia y seguridad de los resultados
de **BOTOX®** con la versatilidad de **JUVÉDERM®**
en un solo procedimiento.



SOFT LIFT® es una técnica innovadora que combina tratamientos reconocidos y líderes en rejuvenecimiento facial. En un solo procedimiento, **SOFT LIFT®** cuida de su rostro en su totalidad y el resultado es una apariencia renovada que combina totalmente con usted.

Consulte a su médico especialista y conozca más sobre **SOFT LIFT®**

BOTOX®-. Toxina Botulínica Tipo A 100 U (4.8 ng de neurotoxina, 900 kD). Producto Biológico. Polvo seco al vacío para reconstituir a solución inyectable. **Cada vial contiene:** Clostridium botulinum toxina tipo A, 100 U, Albúmina sérica humana 0.5 mg, Cloruro de sodio 0.9 mg. **Indicaciones:** Tratamiento de la hiperactividad muscular en las siguientes patologías, por su acción como agente inhibidor de la liberación de acetilcolina presináptica. **Oftalmología:** Blefaroespasma esencial benigno o asociado a distonía, estrabismo y distonía focal. **Neurología:** Coadyuvante o alternativo en parálisis cerebral, temblor esencial que no ha respondido a otros tratamientos orales, espasticidad, distonías, mioclonías que cursen con fenómenos distónicos, espasmo hemifacial, cefalea tensional, tortícolis espasmódica. **Urología:** Hiperactividad del músculo detrusor de la vejiga. **Otorrinolaringología:** Temblor palatal esencial, Disfonía espasmódica. **Dermatología:** Hiperhidrosis refractaria a tratamientos convencionales. **Traumatología/Ortopedia:** Coadyuvante en padecimientos espásticos, dolor de cuello y espina dorsal asociada a contracturas patológicas. **Brujismo** temporo-maxilar. **Proctología:** Fisura anal. **Gastroenterología:** Acalasia en casos en que no pueda realizarse dilatación neumática o cirugía. **Tratamiento de Líneas Faciales Hiperfuncionales.** **Contraindicaciones y Advertencias:** Hipersensibilidad conocida a la Toxina Botulínica Tipo A o a cualquiera de sus excipientes. En presencia de infección o inflamación en el sitio propuesto para la inyección. **BOTOX®** puede producir posibles efectos de debilidad muscular asociados a la difusión a sitios distantes del punto de aplicación. Los síntomas pueden incluir debilidad muscular, disfagia, neumonía por aspiración, trastornos del habla y depresión respiratoria. Estas reacciones pueden ser potencialmente fatales. Vehículo recomendado: Solución salina isotónica sin conservadores.

Registro Sanitario: Colombia: INVIMA 2003M-014172-R1. Uso por especialista. VENTA BAJO PRESCRIPCIÓN MÉDICA.

JUVÉDERM®-. Implantes faciales bioabsorbibles de ácido hialurónico indicados para el tratamiento y la restauración de los volúmenes del rostro y de las depresiones cutáneas (arrugas).

Recomendaciones de uso y Advertencias: Leer cuidadosamente el inserto que acompaña a los productos. Consérvese a una temperatura entre 2°C y 25°C.

Registros Sanitarios: JUVÉDERM ULTRA PLUS XC, JUVÉDERM ULTRA XC y JUVÉDERM VOLUMA WITH LIDOCAINE: INVIMA 2008DM-0002692.

JUVÉDERM REFINE, JUVÉDERM FORMA y JUVÉDERM VOLUMA: INVIMA 2007DM-0001319

Ingrese: www.masquebelleza.com.co



Manifestaciones cutáneas asociadas con el HTLV-1

Claudia Juliana Díaz¹, Miller Valencia²

1. Médica dermatóloga; docente, Escuela de Dermatología y Cirugía Dermatológica, Departamento de Medicina Interna, Universidad del Valle, Cali, Colombia
2. Médico, residente, Escuela de Dermatología y Cirugía Dermatológica, Departamento de Medicina Interna, Universidad del Valle, Cali, Colombia

Resumen

El HTLV-1 es un virus linfotrópico y neurotrópico endémico en varios países del mundo, considerado el agente etiológico de la paraparesia espástica tropical y mielopatía asociada a HTLV-1 y de la leucemia y linfoma de células T del adulto. Se acompaña de diversas manifestaciones clínicas cutáneas y sistémicas, como polimiositis, alveolitis pulmonar, uveítis, síndrome de Sjögren, artropatías, estromboloidiasis, crioglobulinemia y gammopatías monoclonales, entre otras, que producen gran morbilidad en los infectados.

PALABRAS CLAVE: virus linfotrópico T humano, dermatitis infecciosa, paraparesia espástica tropical, leucemia/linfoma de células T del adulto.

Summary

The HTLV-1 is a neurotropic and lymphotropic virus endemic in several countries, considered the etiological agent of tropical spastic paraparesis/HTLV-1 associated myelopathy (PET/MAH) and the adult T-cell leukemia/lymphoma (ATL). It is associated with various cutaneous and systemic manifestations such as polymyositis, pulmonary alveolitis, uveitis, Sjögren syndrome, arthropathy, strongyloidiasis, cryoglobulinemia, and monoclonal gammopathy among others that produce significant morbidity in infected.

KEY WORDS: Human T lymphotropic virus type 1, infective dermatitis, tropical spastic paraparesis, adult T-cell leukemia/lymphoma.

Correspondencia:

Claudia Juliana Díaz

Email:

clajudiaz@yahoo.com

Recibido: 16 de diciembre de 2013.

Aceptado: 12 de febrero de 2014.

No se reportan conflictos de interés.

Introducción

El HTLV 1 es un retrovirus de tipo C, linfotrópico y neurotrópico, que pertenece al género de los deltaretrovirus (oncovirus) y a la familia Retroviridae. Posee una envoltura lipídica y proteica con una nucleocápside central (*core*), en la que se encuentra el material genético y diferentes enzimas como la transcriptasa inversa. Además, tiene varios genes, entre ellos *gag* que codifica las proteínas internas, *pol* que codifica las enzimas y *env* que codifica las proteínas de envoltura; y también, una región X que codifica proteínas reguladoras de la replicación viral TAX y REX. El virus infecta diferentes tipos celulares que incluyen las células T, células B, monocitos

y fibroblastos, pero la infección es más efectiva en los linfocitos CD4+ y CD8+ 1. Tres moléculas se han identificado para la unión o la entrada del HTLV-1 al linfocito: proteoglicanos de sulfato de heparán, neurofilina-1 y el transportador de glucosa 1. Mediante la transcriptasa inversa viral, este virus se integra a la célula huésped favoreciendo una infección persistente.

En 1980 se identificó y aisló el primer retrovirus humano, en un paciente con linfoma cutáneo de células T. En esa misma década se describieron casos de pacientes con mielopatía y paraparesia espástica que eran portadores del virus, lo que llevó a establecer el doble papel patológico del virus².

Es endémico en diferentes regiones geográficas, como

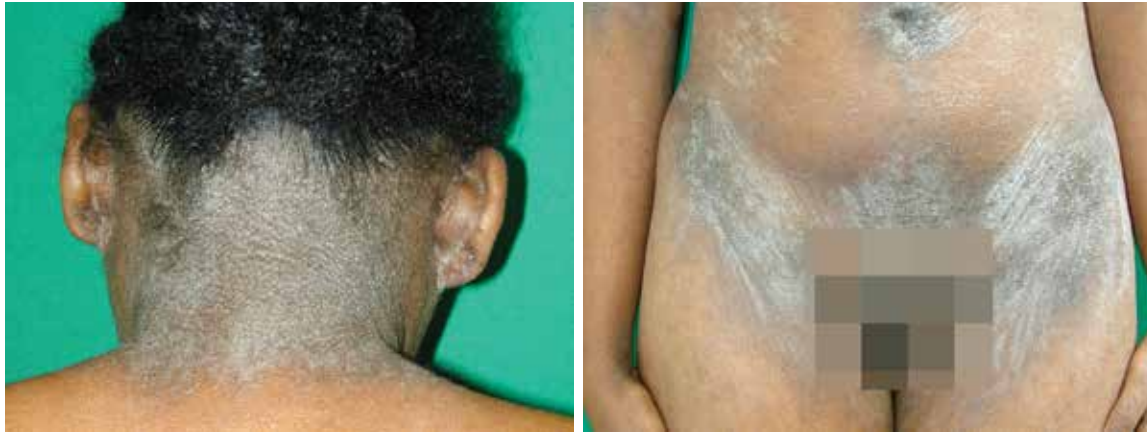

FIGURA 1. Dermatitis infecciosa asociada con talla baja en paciente con infección por HTLV-1.

Japón³, Australia, el Caribe, África central, sureste de los Estados Unidos, y en varios países de Latinoamérica, como Colombia⁴, Venezuela, Ecuador, Brasil⁵, Perú, Chile y Paraguay. En Colombia, el mayor número de casos provienen del área del Pacífico, especialmente las zonas del Valle del Cauca, Cauca, Nariño, y en el Urabá antioqueño donde varios casos se asocian con paraparesia espástica tropical y enfermedades linfoproliferativas. Se han descrito varios subtipos del virus. Vidal-Ureta, *et al.*, propusieron una clasificación del HTLV-1 en subtipos geográficos y moleculares: el subtipo I que circula en África occidental y Zaire, el subtipo II o cosmopolita, el subtipo III o japonés, el subtipo melanésico y el subtipo circulante en África central. En Colombia los aislamientos incluyen el subtipo japonés y el cosmopolita⁶.

Se estima que, aproximadamente, entre 20 y 25 millones de personas en el mundo se encuentran infectadas; sin embargo, la mayoría permanecen asintomáticas, pero, entre el 3 y el 5% de los infectados pueden desarrollar alguna enfermedad relacionada.

El virus se asocia con enfermedades malignas, como la leucemia y linfoma de células T del adulto, o enfermedades inflamatorias como la paraparesia espástica tropical o mielopatía asociada a HTLV-1 y la dermatitis infecciosa; además, se puede asociar a enfermedades como polimiositis, síndrome de Sjögren, tiroiditis, uveítis⁷, artropatías⁸ e infecciones asociadas, como escabiosis⁹, estrongiloidiasis^{10,11}, dermatomicosis y enfermedad de Hansen.

La infección se transmite por transfusión de sangre completa o contacto sexual, siendo 100 veces más eficiente la transmisión de hombre a mujer que la de mujer a hombre, y de madre a hijo o transmisión vertical, siendo la transmisión principal por la leche materna¹².

Otro mecanismo importante es el compartir jeringas infectadas con el virus de pacientes drogadictos¹³, con tatuajes y algunos reportes incluyen procedimientos odontológicos.

Manifestaciones cutáneas

Dermatitis infecciosa

Fue descrita inicialmente en 1966 en niños jamaquinos y, en 1990, La Grenade, *et al.*, la asociaron al HTLV-1¹⁴; posteriormente se han descrito casos en diversas partes del mundo. Es una forma de dermatitis de aparición en la niñez temprana; sin embargo, puede presentarse en la edad adulta en forma muy similar a la de los niños^{15,16}. El diagnóstico se basa en las características clínicas con serología positiva para HTLV-1¹⁷.

Le Grenade, *et al.*, propusieron criterios diagnósticos mayores y menores, entre los cuales se destacan el eczema costroso ubicado predominantemente en el cuero cabelludo, las axilas, la región retroauricular, los párpados, la zona perioral y perinasal y el cuello, con producción de descarga acuosa nasal sin signos de rinitis¹⁸.

También, puede encontrarse afección de la región inguino-crural y puede comprometer el abdomen, la espalda, la región inframamaria y las áreas de flexión antecubital, simulando una dermatitis atópica o una dermatitis seborreica, pero a diferencia de estas, en la dermatitis infecciosa las lesiones son más acentuadas y exudativas y producen menos prurito. Son frecuentes las infecciones recurrentes, como la otitis media, y hay retraso en el desarrollo del lenguaje y la talla¹⁹ (**FIGURA 1**).

Se encuentran, además, pápulas diseminadas finas o

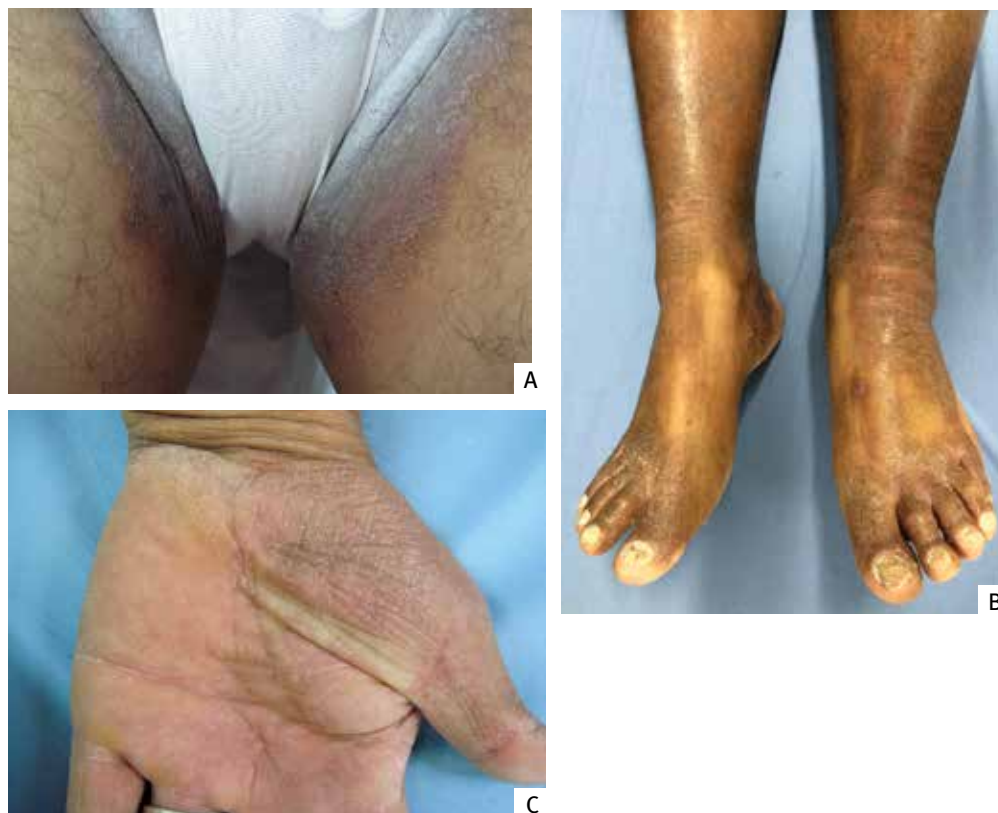

FIGURA 2. Paciente con paraparesia espástica tropical o mielopatía asociada con HTLV-1, con manifestación de tiña inguinal (A), ictiosis adquirida, cambios ungulares (B), con eritema y eczema de manos (C).

eritrodermia exfoliativa de presentación temprana en la lactancia, poliadenopatías de localización en la cadena lateral del cuello, infecciones recurrentes por *Staphylococcus aureus* o *Streptococcus beta haemolyticus*, anemia, aumento en la velocidad de eritrosedimentación, hiperinmunoglobulemia IgE e IgD y elevación de CD4+ y CD8+. Estos pacientes mejoran rápidamente con antibióticos, aunque en el curso crónico de la enfermedad se ha replanteado el uso de diferentes antibióticos durante los periodos de recurrencia, pues se ha visto que algunos pacientes acaban desarrollando infecciones por *Staphylococcus* spp. resistentes a la meticilina. El diagnóstico diferencial más importante debe hacerse con la dermatitis atópica y la dermatitis seborreica en la infancia, aunque esta última puede acompañar su cuadro clínico.

La patogénesis de la dermatitis infectiva está relacionada con una respuesta exagerada de tipo Th1, con niveles de interferón gamma y alfa similares a los encontrados en la paraparesia espástica tropical o mielopatía asociada a HTLV-1, lo que sugiere que la dermatitis infectiva podría ser un factor de riesgo para desarrollarlas. Por otro lado, los pacientes con dermatitis infectiva tienen una carga proviral significativamente alta, lo que

los predispone fuertemente a la leucemia y el linfoma de células T del adulto^{20,21}.

Otras manifestaciones cutáneas

Entre las manifestaciones cutáneas más frecuentes se destacan las dermatofitosis²² (**FIGURA 2A**), la ictiosis adquirida, la xerosis (**FIGURA 2B**)²³, la escabiosis²⁴, la dermatitis de contacto, el vitiligo, el herpes labial, la pitiriasis versicolor, la dermatitis seborreica²⁵, la acantosis nigricans, el liquen plano, la dermatitis numular y las lesiones de tipo prurigo²⁶. Se ha descrito poiquilodermia, foliculitis, dermatosis reactivas y persistentes tales como el eritema en manos (**FIGURA 2C**) y en cara que corresponden histológicamente a infiltrados linfocitarios, y dermatitis perivascular en pacientes que presentan el virus asociado a la paraparesia espástica tropical o mielopatía asociada a HTLV-1. Algunas lesiones tumorales, como el carcinoma verrugoso y el sarcoma de Kaposi, pueden acompañar la infección, correlacionándose con el grado de inmunosupresión de estos pacientes (**FIGURA 3A, 3B, 3C Y 3D**).

En estudios recientes que utilizan la PCR, se informa que el virus de HTLV-1 se encuentra en el núcleo de las

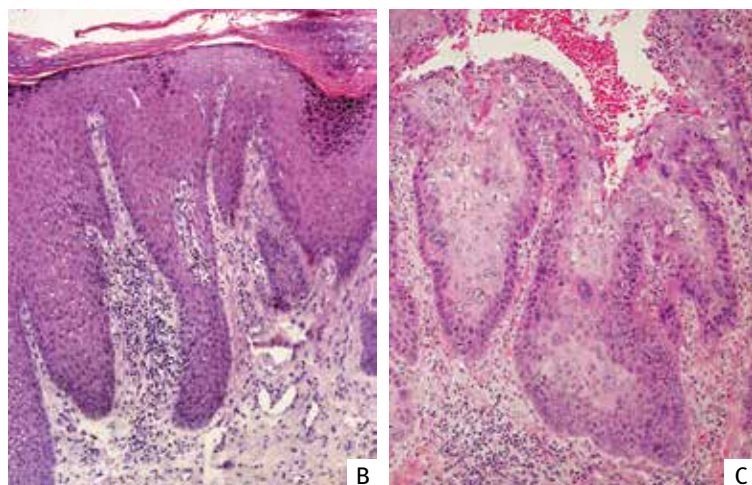
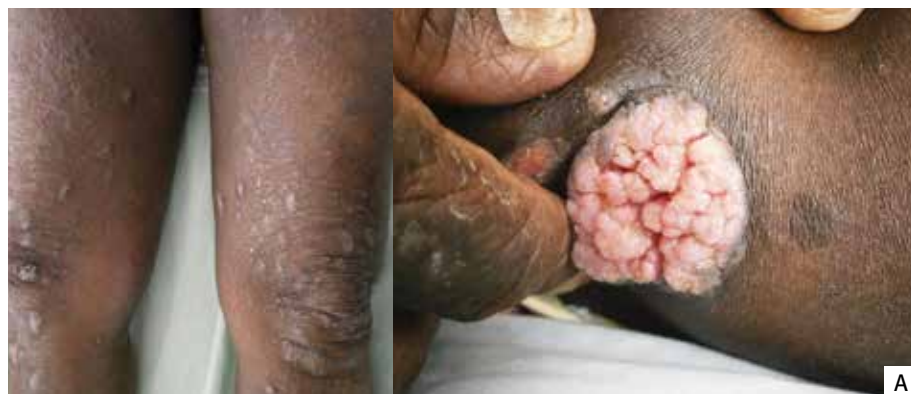

FIGURA 3. A. Leucemia o linfoma de células T del adulto asociados con HTLV-1, y con carcinoma epidermoide de tipo verrugoso de Ackerman.

3B. Dermatitis psoriasiforme y liquenoide, con neoplasia maligna de origen linfoide, e infiltrados en el intersticio y microabscesos de Pautrier.

3C. Neoplasia de origen epitelial con acantosis papilomatosa, trayectos de infiltración por células malignas con diferenciación epidermoide y vacualización citoplasmática perinuclear. .

células epiteliales y en los linfocitos de la piel; de esta forma, se pueden explicar algunas de las complicaciones dermatológicas más comunes.

Manifestaciones clínicas sistémicas

Paraparesia espástica tropical y mielopatía asociada al HTLV-1

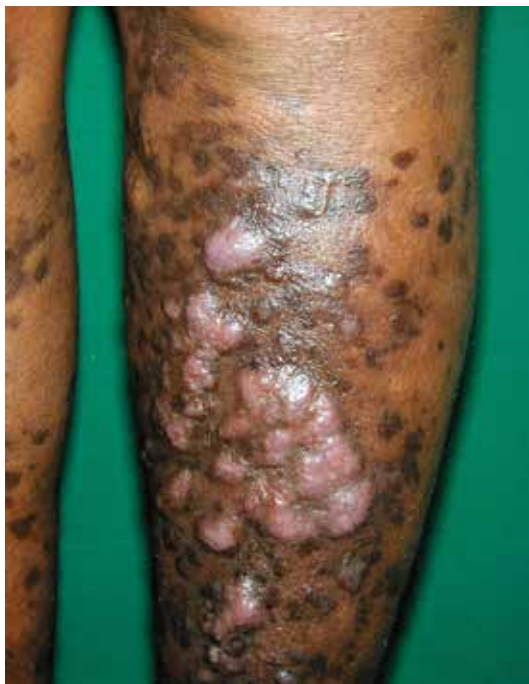Es una enfermedad crónica desmielinizante que afecta la médula espinal y la sustancia blanca del sistema nervioso central, produciendo un síndrome espástico de las extremidades inferiores, y además, compromiso autonómico. Su incidencia no está bien establecida en la literatura científica y puede variar en diferentes países debido a subdiagnóstico²⁷. El período de latencia se aproxima a 30 años, aunque puede ser menor (3 años) en los pacientes con infección por transfusión, más común en mujeres que en hombres. Los síntomas neu-

rológicos aparecen progresivamente y causan incapacidades; se inician con marcha en 'tijeras', compromiso de miembros inferiores (70 %) y de los miembros superiores (25%), espasticidad, hiperreflexia, alteración del esfínter vesical o impotencia (en hombres), urgencia urinaria, estreñimiento, calambres, disestesias en piernas o en la región plantar y dolor lumbar; la propiocepción está disminuida y en algunos casos se encuentra síndrome espino-cerebeloso^{28,29}.

En este grupo, las manifestaciones cutáneas son frecuentes: la xerosis e ictiosis en más de 66,7 % de los pacientes, edema en miembros inferiores, cambios ungulares, candidiasis cutánea y eritema palmar (**FIGURA 2B Y 2C**).

Leucemia o linfoma de células T del adulto

La leucemia y el linfoma de células T del adulto afecta a la piel en 43 a 72 % de los casos. Se estima que esta neoplasia la desarrollan de 1 a 5 % de los portadores del virus, con un período de latencia aproximado de 30



3D. Sarcoma de Kaposi en paciente portador de HTLV-1.

años después de adquirir la infección; en los niños es de rara presentación. Su manifestación cutánea puede ser como eritrodermia exfoliativa o no, pápulas, placas o nódulos de tipo prurigo, tumores y poliadenopatías³⁰ (FIGURA 3A).

Existen varias formas clínicas de clasificación que incluyen la cutánea eritemato-papular y la tumoral, cuyas prevalencias se desconocen, sin hipercalcemia y con menos de 5 % de linfocitos anormales en sangre. Según Shimoyama, se ha dividido en:

Leucemia aguda, de curso agresivo con síntomas generales como tos, fiebre y linfadenopatía; es la más prevalente (60 %); presenta células pleomorfas de estirpe T madura, organomegalia con niveles altos de deshidrogenasa láctica e hipercalcemia y lesiones cutáneas; hay compromiso de la médula ósea en 35 % de los casos.

Tipo linfoma, de curso agresivo pero con menos del 1 % de células leucémicas circulantes, niveles altos de deshidrogenasa láctica y puede o no presentarse hipercalcemia; su prevalencia es del 20 %.

Crónica, forma estable durante varios años; presenta lesiones cutáneas y linfocitosis, calcio normal y niveles normales de LDH o ligeramente elevados y 5 % o más de linfocitos atípicos.

Latente (smoldering), asintomática o con algunas manifestaciones cutáneas o pulmonares, calcio y LDH normales, sin compromiso de otros órganos.

Histopatología de las lesiones cutáneas

Se puede encontrar espongirosis, dermatitis perivascular local, paraqueratosis, acantosis, degeneración vacuolar de la lámina basal, infiltración perivascular superficial de linfocitos o infiltrados densos linfoides dérmicos, neutrófilos, células plasmáticas, epidermotropismo y, en algunas áreas, pústula espongiforme de Kogoj.

En la leucemia o linfoma de células T del adulto, la histopatología comparte características con la micosis fungoide, tiene un infiltrado de linfocitos atípicos en la dermis papilar, con epidermotropismo y formación de microabscesos de Pautrier. A diferencia de la micosis fungoide, estos microabscesos pueden contener fragmentos apoptóticos prominentes, linfocitos atípicos y, a veces, núcleos pleomorfos; en algunos casos se forman agregados dérmicos que se asemejan a granulomas y el infiltrado dérmico puede extenderse al tejido celular subcutáneo³¹.

Diagnóstico

El diagnóstico del HTLV-1 se basa en la confirmación serológica por ELISA, Western blot, PCR o Southern blot; el diagnóstico de la leucemia y el linfoma de células T del adulto se basa en una combinación de las características clínicas, la confirmación de la infección por el HTLV-1 y los cambios inmunofenotípicos³¹. A diferencia de la leucemia y el linfoma de células T del adulto que están asociados con el HTLV-1, la mayoría de los pacientes con linfoma cutáneo de células T son serológicamente negativos para este virus³². El inmunofenotipo por citometría de flujo es el de un linfocito T maduro activado, siendo el más común CD4+, CD25+, CD7- y CD8-; el CD25+ diferencia la leucemia y el linfoma de células T del adulto del síndrome de Sézary^{33,34}.

En el extendido periférico los cambios morfológicos observados son de linfocitos tumorales circulantes de tamaño mediano, con núcleos hiperlobulados y cromatina condensada, llamados 'flower cells'³⁴.

Tratamiento

Los pacientes con la leucemia y el linfoma de células T del adulto, latente o crónica, se mantienen en observación; a los demás se les ofrece tratamiento. No está claro cuál es el mejor; a pesar de ello, se establecen las siguientes pautas.

En diversos ensayos y análisis se ha evaluado el uso de la zidovudina más el interferón alfa como agentes antivirales; sin embargo, el beneficio de los agentes anti-

rales en la leucemia y el linfoma de células T del adulto aún es controversial^{35,36}.

Se sugiere el uso de vincristina, ciclofosfamida, doxorubicina, prednisona, ranimustina, vindesina, etopósido y carboplatino (VCAP-AMP-VECP); cuando no hay acceso a estos agentes, un esquema alternativo es ciclofosfamida hiperfraccionada, doxorubicina, vincristina y dexametasona (hiper-CVAD). Para los pacientes ancianos o con enfermedades concomitantes, se sugiere el uso del esquema CHOP y se excluye VCAP-AMP-VECP como opción. Se recomienda que los pacientes también reciban quimioterapia intratecal para la profilaxis del compromiso del sistema nervioso central. El trasplante de células hematopoyéticas alógenas implica una potencial enfermedad injerto versus huésped y se considera para aquellos pacientes con un donante disponible^{36,37}.

Al mejorar la inmunosupresión de base, igualmente mejoran las enfermedades concomitantes y sus manifestaciones cutáneas.

Referencias

- Sibon D, Gabet AS, Zandecki M, Pinatel C, Thête J, Delfau-Larue MH, *et al.* HTLV-1 propels untransformed CD4+ lymphocytes into the cell cycle while protecting CD8+ cells from death. *J Clin Invest.* 2006;116:974-86.
- Poiesz BJ, Ruscetti FW, Gadzar AF, Bunn PA, Minna JD, Gallo RC. Detection and isolation of type C retrovirus particles from fresh and cultured lymphocytes of a patient with cutaneous T cell lymphoma. *Proc Natl Acad Sci USA.* 1980;77:7415-9.
- Yamaguchi K. Human T-cell lymphotropic virus type I in Japan. *Lancet.* 1994;343:213-6.
- Blank A, Herrera M, Lourido MA, Rueda R, Blank M. Infective dermatitis in Colombia. *Lancet.* 1995;346:710.
- da Silva JL, Primo JR, de Oliveira M de F, Batista Eda S, Moreno-Carvalho O, Farré L, *et al.* Clustering of HTLV-1 associated myelopathy/tropical spastic paraparesis (HAM/TSP) and infective dermatitis associated with HTLV-1 (IDH) in Salvador, Bahia, Brazil. *J Clin Virol.* 2013;58:482-5.
- Chávez M, Domínguez MC, Blank A, Quintana M, Euzuru Y, García F. Reconstrucción de la evolución molecular de la infección actual por el virus linfotrópico humano tipo I en Colombia. *Biomédica.* 2004;24:20-32.
- Mochizuki M, Watanabe T, Yamaguchi K, Tajima K, Yoshimura K, Nakashima S, *et al.* Uveitis associated with human T lymphotropic virus type I: Seroepidemiologic, clinical, and virologic studies. *J Infect Dis.* 1992;166:943-4.
- Nishioka K, Maruyama I, Sato K, Kitajima I, Nakajima Y, Osame M. Chronic inflammatory arthropathy associated with HTLV-I. *Lancet.* 1989;1:441.
- Brites C, Weyll M, Pedroso C, Badaro R. Severe and Norwegian scabies are strongly associated with retroviral (HIV-1/HTLV-1) infection in Bahia, Brazil. *AIDS.* 2002;16:1292-3.
- Scowden EB, Schaffner W, Stone WJ. Overwhelming strongyloidiasis: An unappreciated opportunistic infection. *Medicine (Baltimore).* 1978;57:527-44.
- Maayan S, Wormser GP, Widerhorn J, Sy ER, Kim YH, Ernst JA. Strongyloides stercoralis hyperinfection in a patient with the acquired immune deficiency syndrome. *Am J Med.* 1987;83:945-8.
- Ando Y, Matsumoto Y, Nakano S, Saito K, Kakimoto K, Tanigawa T, *et al.* Long-term follow up study of vertical HTLV-1 infection in children breast-fed by seropositive mothers. *J Infect.* 2003;46:177-9.
- Lee HH, Weiss SH, Brown LS, Mildvan D, Shorty V, Saravolatz L, *et al.* Patterns of HIV-1 and HTLV-1/II in intravenous drug abusers from the middle Atlantic and central regions of the USA. *J Infect Dis.* 1990;162:347-5.
- La Grenade L, Hanchard B, Fletcher V, Cranston B, Blattner W. Infective dermatitis of Jamaican children: A marker for HTLV-I infection. *Lancet.* 1990;336:1345-7.
- Amano M, Setoyama M, Grant A, Kerdel FA. Human T lymphotropic virus 1 (HTLV-1) infection-dermatological implications. *Int J Dermatol.* 2011;50:915-20.
- Maragno L, Casseb J, Fukumori LM, Sotto MN, Duarte AJ, Festa-Neto C, Sanches JA. Human T-cell lymphotropic virus type 1 infective dermatitis emerging in adulthood. *Int J Dermatol.* 2009;48:723-30.
- Lee R, Schwartz RA. Human T-lymphotrophic virus type 1-associated infective dermatitis: A comprehensive review. *J Am Acad Dermatol.* 2011;64:152-60.
- La Grenade L, Manns A, Fletcher V, Derm D, Carberry C, Hanchard B, *et al.* Clinical, pathologic, and immunologic features of human T lymphotropic virus type I-associated infective dermatitis in children. *Arch Dermatol.* 1998;134:439-44.
- Bittencourt AL, de Oliveira M de F. Cutaneous manifestations associated with HTLV-1 infections. *Int J Dermatol.* 2010;49:1099-110.
- Nascimento MC, Primo J, Bittencourt A, Siqueira I, Oliveira MF, Meyer R, *et al.* Infective dermatitis has similar immunological features to human T lymphotropic virus-type 1-associated myelopathy/tropical spastic paraparesis. *Clin Exp Immunol.* 2009;156:455-62.
- Maloney EM, Yamano Y, Vanveldehuisen PC, Sawada T, Kim N, Cranston B, *et al.* Natural history of viral markers in children infected with human T lymphotropic virus type I in Jamaica. *J Infect Dis.* 2006;194:552-60.
- Goncalves DU, Guedes AC, Proietti AB, Martins ML, Proietti FA, Lambertucci JR. Dermatologic lesions in asymptomatic blood donors seropositive for human T cell lymphotropic virus type-1. *Am J Trop Med Hyg.* 2003;68:562-5.
- Lenzi ME, Cuzzi-Maya T, Oliveira AL, Andrada-Serpa MJ, Araújo AQ. Dermatological findings of human T lymphotropic virus type 1 (HTLV-I)-associated myelopathy/tropical spastic paraparesis. *Clin Infect Dis.* 2003;36:507-13.
- Nobre V, Guedes AC, Proietti FA, Stancioli E, Martins ML, Serufo JC, *et al.* Dermatologic lesions in patients infected with the human T-cell lymphotropic virus type 1 (HTLV-1). *Rev Soc Bras Med Trop.* 2005;38:43-52.
- Okajima R, Oliveira AC, Smid J, Casseb J, Sanches JA Jr. High prevalence of skindisorders among HTLV-1 infected individuals independent of clinical status. *PloS Negl Trop Dis.* 2013;7:e2546.
- Duval A, Rivet J, Moulounguet I, Cassar O, Agbalika F, Wallach D, *et al.* Atypical presentation of adult T-cell leukemia/lymphoma due to HTLV-1: Prurigo nodularis lasting twelve years followed by an acute micropapular eruption. *Acta Derm Venereol.* 2010;90:287-90.

27. Romanelli LC, Caramelli P, Martins ML, Gonçalves DU, Proietti FA, Ribas JG, *et al.* Incidence of human T cell lymphotropic virus type 1-associated myelopathy/tropical spastic paraparesis in a long-term prospective cohort study of initially asymptomatic individuals in Brazil. *AIDS Res Hum Retroviruses*. 2013;29:1199-202.
 28. Yamano Y, Sato T. Clinical pathophysiology of human T-lymphotropic virus-type 1-associated myelopathy/tropical spastic paraparesis. *Front Microbiol*. 2012;3:389.
 29. Gessain A, Mahieux R. Tropical spastic paraparesis and HTLV-1 associated myelopathy: Clinical, epidemiological, virological and therapeutic aspects. *Rev Neurol*. 2012;168:257-69.
 30. León A, Días R, Gracia F. T-cell lymphoma/leukemia secondary to HTLV-1 in adults. Report of a case. *Rev Med Panamá*. 1998;23:41-6.
 31. Strutton G. Cutaneous infiltrates—lymphomatous and leukemic. In: Weedon D, editor. *Weedon's Skin Pathology*. Third edition. Beijing, China: Churchill-Livingston-Elsevier; 2010. p. 971-1005.
 32. Jawed SI, Myskowski PL, Horwitz S, Moskowitz A, Querfeld C. Primary cutaneous T-cell lymphoma (mycosis fungoides and Sézary syndrome) Part I. Diagnosis: Clinical and histopathologic features and new molecular and biologic markers. *J Am Acad Dermatol*. 2014;70:205.
 33. Johnston RB. Cutaneous lymphomatous and leukemic infiltrates. In: Houston M, commissioning editor. *Weedon's Skin Pathology Essentials*. First edition. Dos Hermanas, SEVI, Spain: Churchill-Livingston-Elsevier; 2012. p. 750-69.
 34. Tsukasaki K, Hermine O, Bazarbachi A, Ratner L, Ramos JC, Harrington W Jr, *et al.* Definition, prognostic factors, treatment, and response criteria of adult T-cell leukemia-lymphoma: A proposal from an international consensus meeting. *J Clin Oncol*. 2009;27:453.
 35. Tobinai K. Current management of adult T-cell leukemia/lymphoma. *Oncology (Williston Park)*. 2009;23:1250.
 36. Hodson A, Crichton S, Montoto S, Mir N, Matutes E, Cwynarski K, *et al.* Use of zidovudine and interferon alpha with chemotherapy improves survival in both acute and lymphoma subtypes of adult T-cell leukemia/lymphoma. *J Clin Oncol*. 2011;29:4696.
 37. Jo T, Ishida T, Takemoto S, Suzushima H, Uozumi K, Yamamoto K, *et al.* Randomized phase II study of mogamulizumab (KW-0761) plus VCAP-AMP-VECP (mLSG15) versus mLSG15 alone for newly diagnosed aggressive adult T-cell leukemia-lymphoma (ATL). *J Clin Oncol*. 2013;31:519S.
-

Sífilis secundaria que simula una reacción leprosa de tipo 1

Syphilis mimicking leprosy reaction type 1

Óscar Javier Hernández¹, Katherine Sarmiento¹, Mayra Alejandra Carrillo², Gilene Margarita Durán², José Augusto Da Costa³

1. Médico, residente de segundo año de Dermatología, Instituto de Pós-graduação Médica Carlos Chagas, Policlínica Geral do Rio de Janeiro, Rio de Janeiro, Brasil.
2. Médico, residente de tercer año de Dermatología, Instituto de Pós-graduação Médica Carlos Chagas, Policlínica Geral do Rio de Janeiro, Rio de Janeiro, Brasil.
3. Médico dermatólogo; jefe, Laboratório de Lepra Ambulatório Souza Araujo, Fundação Oswaldo Cruz, FIOCRUZ, Rio de Janeiro, Brasil.

Resumen

La sífilis es una enfermedad infecto-contagiosa sistémica y crónica, producida por la espiroqueta *Treponema pallidum*. Se adquiere fundamentalmente por contacto sexual y transmisión vertical, y afecta a ambos sexos por igual. Presenta periodos de actividad y de latencia. Sus manifestaciones pueden ir desde lesiones clásicamente conocidas hasta cuadros clínicos inespecíficos que simulan otras enfermedades y, así, dificultan su diagnóstico y tratamiento adecuados.

PALABRAS CLAVE: sífilis, lepra, diagnóstico diferencial, VDRL, FTA-ABS.

Summary

Syphilis is a systemic and chronic infectious disease, caused by the spirochete *Treponema pallidum*. It is mainly transmitted through sexual contact or vertical transmission. It affects both sexes equally. It has active and latent periods. Syphilis manifestations range from classically known lesions to nonspecific clinical diagnosis, mimicking other clinical diseases and so hindering its diagnosis and treatment.

KEYWORDS: Syphilis, leprosy disease, differential diagnosis, VDRL, FTA-ABS.

Correspondencia:

Oscar Javier Hernández

Email:

ojavi_h@hotmail.com

Recibido: 23 de julio de 2013.

Aceptado: 12 noviembre de 2013.

No se reportan conflictos de interés.

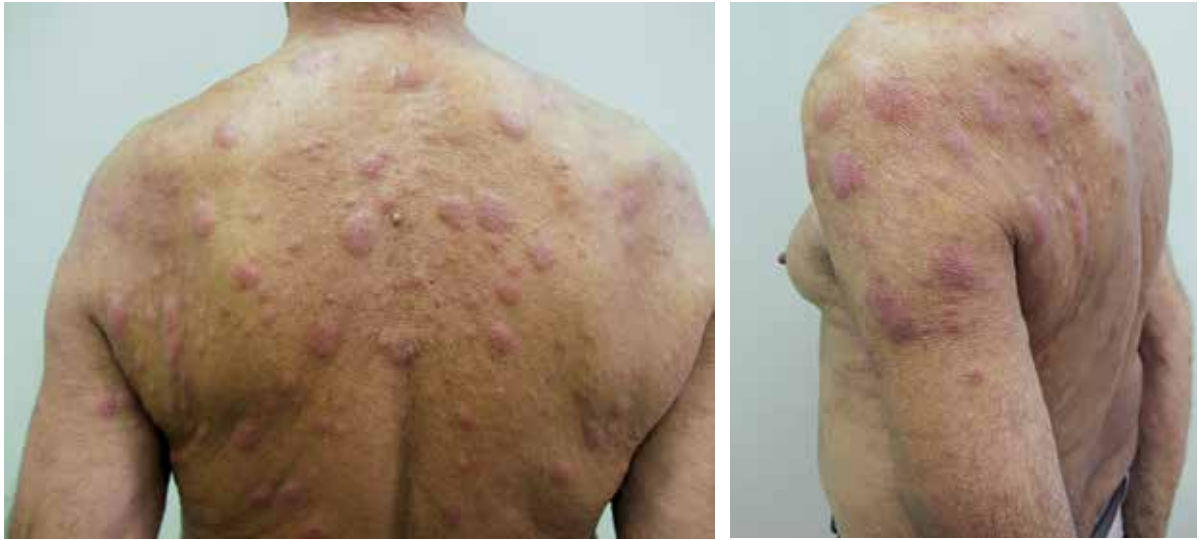Caso clínico

Se presenta el caso de un paciente de sexo masculino de 62 años de edad, de piel trigueña, natural y procedente de Rio de Janeiro (Brasil), pensionado, que consultó al servicio por un cuadro clínico de cinco semanas de evolución consistente en aparición súbita de varias lesiones eritematosas, infiltradas y discretamente pruriginosas, en miembros superiores, tronco y miembros inferiores.

Negó otra sintomatología asociada; no refirió consumo de fármacos ni otros antecedentes personales.

En el examen físico se observaron múltiples lesiones en forma de placas eritemato-violáceas, con bordes infiltrados y tamaños variable, bien delimitadas y diseminadas en todo el tegumento. Se practicó un test térmico con éter y se encontró hipoanestesia en las lesiones de la espalda (**FIGURAS 1 Y 2**).

Por los datos anteriormente expuestos, se conside-



FIGURAS 1 Y 2. Múltiples lesiones en placas eritemato-violáceas de diverso tamaño, con bordes infiltrados, bien delimitadas, diseminadas en todo el tegumento.

raron las siguientes hipótesis diagnósticas: reacción leprosa de tipo 1, urticaria y posible sífilis secundaria. Se practicaron prueba de lepromina (Mitsuda), con reacción de 3 mm, baciloscopia, que fue negativa, y hemograma, sin alteraciones.

En la biopsia de piel se observó infiltrado linfocitario con plasmocitos, perivascular, perianexial e perineural, con distribución focal en toda la extensión de la dermis. No se observaron bacilos ácido-alcohol-resistentes (BAAR) con la coloración de Wade. Se concluyó que se trataba de una reacción leprosa de tipo 1. La prueba serológica VDRL fue reactiva con un título de 1/64 y el FTA-ABS también fue reactivo.

Con base en los resultados anteriores, se hizo diagnóstico de sífilis secundaria. Según el protocolo de la institución, se solicitó examen de VIH y punción lumbar como complementarios, cuyos resultados fueron negativos, y se inició tratamiento con dos dosis de 2400.000 UI de penicilina benzatínica intramuscular. El paciente regresó a los siete días para una nueva valoración clínica, después de la primera dosis de penicilina benzatínica y, en el examen físico dermatológico, se observó resolución de las lesiones descritas inicialmente y solo algunas maculas hipocromías en el tórax y la espalda (**FIGURAS 3 Y 4**).

Comentarios

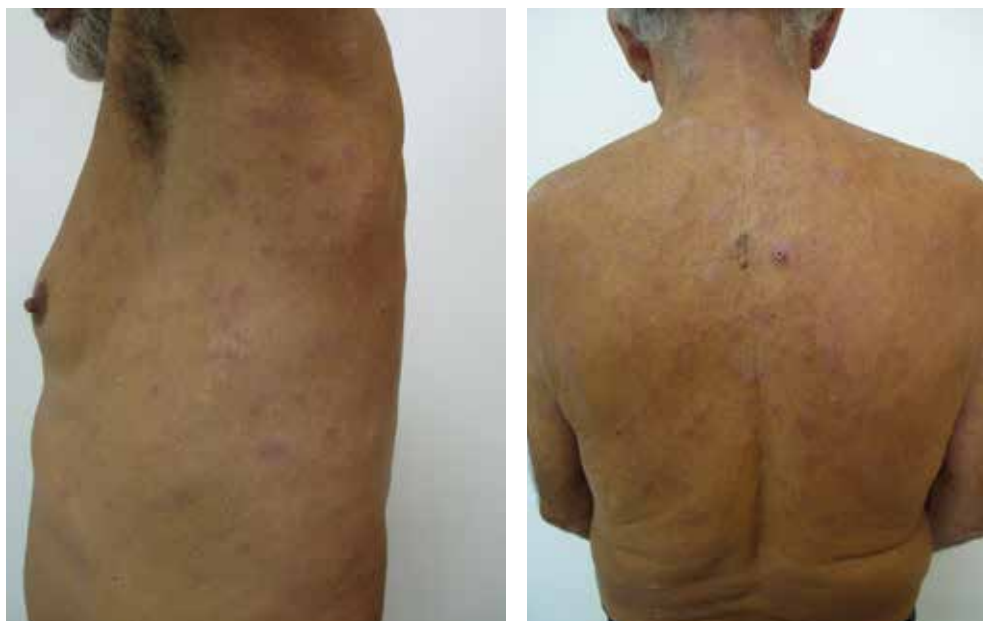La sífilis y la lepra pueden presentar lesiones cutáneas polimorfas, como máculas, pápulas, tubérculos,

nódulos, placas e infiltraciones, las cuales pueden encontrarse en sus diferentes etapas clínicas: sífilis secundaria, terciaria, lepra tuberculoide, *borderline* y virchowiana. Como en determinadas situaciones algunos exámenes complementarios para la sífilis y la lepra no son esclarecedores, muchas veces diferenciarlas y confirmar el diagnóstico clínico es difícil^{1,2,3,4}. Por esta razón, es importante una sospecha precoz de ambas enfermedades acompañada de un excelente examen dermatológico inicial, para establecer el diagnóstico diferencial mediante exámenes clínicos complementarios oportunos, que permitan un diagnóstico acertado, un tratamiento efectivo y disminución de las secuelas definitivas propias de la enfermedad no tratada^{5,6,7}.

En la literatura médica se han publicado innumerables casos clínicos de pacientes con sífilis que recibieron diagnóstico y tratamiento para lepra, lo que es más frecuente en casos positivo para VIH, lo que conduce a secuelas graves y muchas veces irreversibles^{8,9}.

Conclusión

Se presenta el caso de un hombre de 62 años procedente de una zona endémica para lepra en Rio de Janeiro (Brasil) con lesiones cutáneas, hallazgos clínicos e histopatológicos que sugerían en primera instancia un diagnóstico de reacción leprosa de tipo 1, pero con exámenes de laboratorio (VDRL y FTABS reactivos) que confirmaron sífilis secundaria. Por lo anterior, continúa siendo un desafío la diferenciación clínica de ambas en-



FIGURAS 3 Y 4. Lesiones cutáneas a los siete días de la primera dosis de tratamiento antibiótico.

fermedades en sus diferentes estadios clínicos y se hace imprescindible tener siempre presente sus diagnósticos diferenciales para la solicitud de exámenes paraclínicos que orienten al diagnóstico correcto⁹.

Referencias

1. Dias C, Bornhausen E, Gesualdo A, Cupertino F, Paulsen M, Araújo M, et al. Syphilis, leprosy, and human immunodeficiency virus coinfection: A challenging diagnosis. *Cutis*. 2013;92:71-76. Fecha de consulta: agosto de 2013. Disponible en: <http://www.cutis.com/fileadmin/qhi/ct/pdfs/CT092020071.pdf>.
2. Dupnik K, Costa M, Da Silva A, Bezerra S, Lisboa M. Nodular secondary syphilis simulating lepromatous leprosy. *Lepr Rev*. 2012;83:389-93. Fecha de consulta: diciembre de 2012; Disponible en: <http://www.lepra.org.uk/platforms/lepra/files/lr/Dec12/Lep389-393.pdf>
3. Azulay RD, Azulay DR, Azulay-Abulafia L. *Dermatología* Azulay. Quinta edición. Rio de Janeiro: Guanabara Koogan; 2011. p. 351-66.
4. Schettini A, Sardinha J, Júnior R, Schettini M, Lopes N. Sífilis simulando hanseníase borderline-tuberculóide: Interfaces quanto ao contexto histórico, clínico e de saúde pública syphilis mimicking borderline (bt) leprosy. Historical, clinical and public health interfaces. *J Bras Doenças Sex Transm*. 2004;16:67-72. Fecha de consulta: Enero de 2013; Disponible en: <http://www.dst.uff.br/revista16-1-2004/9.pdf>
5. Bologna JL, Jorizzo JL, Rapini RP. *Infecções sexualmente transmissíveis*. En: *Dermatologia*. 2ª edición. Rio de Janeiro: Elsevier; 2011. p. 1239-61.
6. Lupi O, Belo J, Cunha P. *Rotina de diagnóstico e tratamento da Sociedade Brasileira de Dermatologia*. 1ª edición. Rio de Janeiro: Guanabara Koogan; 2010. p. 439-51.
7. Avelaira RJ, Bottino G. Sífilis: diagnóstico, tratamento e controle. *Anais Brasileiros Dermatologia*. 2006;81. Fecha de consulta: Enero de 2013. Disponible en: http://www.scielo.br/scielo.php?pid=S036505962006000200002&script=sci_arttext.
8. Pandhi D, Reddy BS, Khurana N, Agarwal S. Nodular syphilis mimicking histoid leprosy. *J Eur Acad Dermatol Venereol*. 2005;19:256-7. Fecha de consulta: Marzo de 2013. Disponible en: <http://sci-hub.org/pdf/cache/c30734bb0d3d9abc4af8fceaebf4d765.pdf>
9. Carrada T. Sífilis: actualidad, diagnóstico y tratamiento. *Rev Fac Med UNAM*. 2003; 46: 236-41. Fecha de consulta: Mayo de 2013. Disponible en: <http://www.ejournal.unam.mx/rfm/no46-6/RFM46607.pdf>

EAU THERMALE Avène

MÁXIMA PROTECCIÓN
CON UN **MÍNIMO** DE FILTROS

Combinación de **SOLO 3** filtros químicos
y una pantalla orgánica
Máxima eficacia **98,8%** de fotoprotección
Máxima seguridad fotostabilidad **99%**



EXCELENTE
CUALIDADES COSMÉTICAS

- TEXTURAS ULTRALIGERAS Y LIBRES DE ACEITES
- SIN EFECTO BLANCO: sin TiO2 (dióxido de titanio)
- ACABADO SECO: Alisante y aterciopelado
- TEXTURAS RESISTENTES AL AGUA

INNOVACIÓN

TOQUE SECO

ACABADO A TERNURA

EMULSIÓN Y COLOR



Emulsión TOQUE SECO SPF 50+

- Textura ultra ligera y suave
- Acabado aterciopelado y resistente

Emulsión TOQUE SECO CON COLOR SPF 50+

- Fluido líquido con color
- Textura ultra ligera y suave
- No grasa
- Acabado aterciopelado y uniforme
- Excelente base de maquillaje



SIN alcohol, ni perfume, ni parabenos, ni derivados del petróleo

20 años **percos.com**
LABORATOIRES AVÈNE
13290 LA ROCHE-SUR-YON, FRANCE

NUEVO

kelual DS crema

Dermatitis seborreica del rostro

Ayuda a disminuir las manifestaciones superficiales de la DS presentes en el rostro

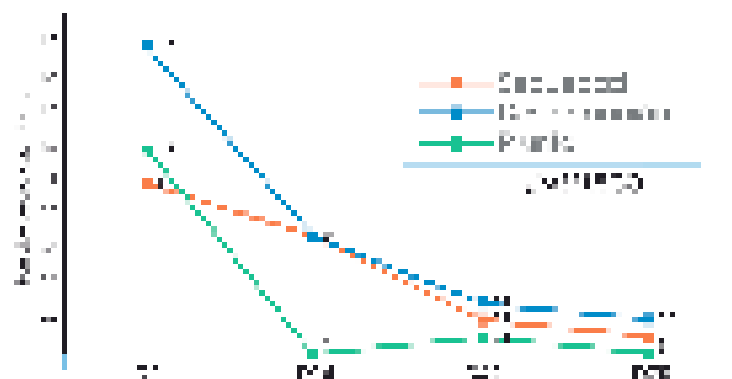
- Escamas
- Rojeces
- Puntos negros en tégulas

90%*

De los pacientes tratados, más del 90% disminuyó las manifestaciones superficiales de la DS presentes en el rostro.

100%*

De los pacientes tratados, el 100% disminuyó los rojeces superficiales de la DS presentes en el rostro.



Tratamiento con Kelual DS

Tratamiento con Dermol

Menos efectos secundarios con Kelual DS

El uso de Kelual DS no provocó efectos secundarios en los pacientes tratados. En cambio, más del 50% de los pacientes tratados con Dermol y Placebo presentaron efectos secundarios.

Ayuda a disminuir las manifestaciones superficiales de la DS presentes en el rostro.



LABORATOIRES DUCRAY

Uso: aplicar 1 vez al día, a partir de la noche al momento de acostarse.

DUCRAY
LABORATOIRES DUCRAY

Pseudoxantoma elástico

Pseudoxanthoma elasticum

Alberto Enrique Saponaro¹, Tomás Mosquera², Francisca Starck², Félix Vigovich³

1. Médico dermatólogo; profesor titular de Dermatología, Universidad Católica Argentina; jefe, Servicio de Dermatología, Hospital Británico, Buenos Aires, Argentina.
2. Médico dermatólogo, Servicio de Dermatología, Hospital Británico, Buenos Aires, Argentina.
3. Médico patólogo, Servicio de Patología, Hospital Británico, Buenos Aires, Argentina.

Resumen

El pseudoxantoma elástico es una enfermedad sistémica autosómica recesiva que ocurre como consecuencia de mutaciones del gen *ABCC6*. Afecta las fibras elásticas, y los órganos que se ven comprometidos con mayor frecuencia son la piel, los ojos y los vasos sanguíneos. El papel del dermatólogo en el diagnóstico es fundamental ya que las manifestaciones cutáneas son las más tempranas. Presentamos un caso típico en una mujer.

PALABRAS CLAVE: pseudoxantoma elástico, transportadoras de casetes de unión a ATP, tejido elástico.

Correspondencia:

Tomás Mosquera

Email:

drtomasmosquera@yahoo.com.ar

Recibido: 19 de noviembre de 2013.

Aceptado: 12 de enero de 2014.

No se reportan conflictos de interés.

Summary

Pseudoxanthoma elasticum is an autosomal recessive disease that occurs as a consequence of mutations of the *ABCC6* gene. It affects the elastic fibers and the organs compromised more frequently are the skin, the eyes and the blood vessels. The role of the dermatologist in the diagnosis is essential as the cutaneous manifestations are the earliest. We present a typical case in a woman.

KEY WORDS: Pseudoxanthoma elasticum, ATP-binding cassettes transporters, elastic fibers.

Caso clínico

Se trata de una mujer de 48 años, oriunda de la provincia de Buenos Aires, Argentina, que consultó por presentar una dermatosis caracterizada por piel laxa, blanda y redundante en el cuello, las axilas, las regiones antecubitales y las ingles. Refería que las mismas habían comenzado a manifestarse en la adolescencia como pápulas amarillentas que, con el transcurrir del tiempo, fueron uniéndose. Tenía como antecedentes de relevancia una dermolipectomía del cuello a los 28 años de edad, un episodio de hemorragia digestiva alta a los 40 años y estaba medicada con enalapril por hipertensión arterial. Manifestaba que tres de sus ocho hermanos presentaban lesiones cutáneas de iguales características.

Sus padres, ambos fallecidos, no habían manifestado alteraciones cutáneas. Desconocía si existía consanguinidad entre ellos.

Se practicó una biopsia por incisión de la piel de la fosa antecubital izquierda. El estudio histopatológico evidenció, con la técnica de Verhoeff-van Gieson, la presencia de fibras elásticas fragmentadas en la dermis media. La tinción de von Kossa demostró la calcificación de las mismas.

En el examen de fondo de ojo se observaron alteraciones indicativas de estrías angioides. El laboratorio y el ecocardiograma resultaron normales.

Los hallazgos cutáneos clínicos e histológicos, las alteraciones retinianas, en conjunto con los antecedentes personales de hemorragia digestiva e hipertensión ar-

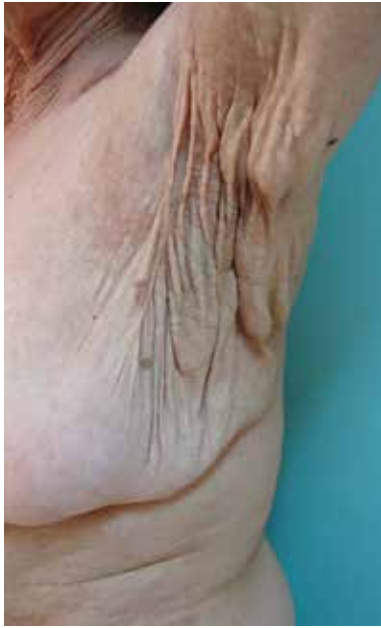

FIGURA 1. Lesiones cutáneas en la axila izquierda.

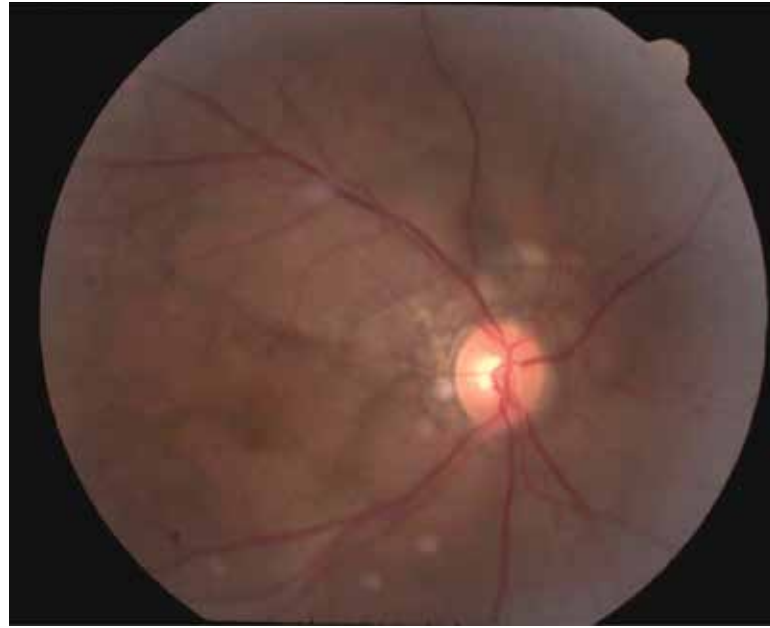


FIGURA 2. Estrías angioides en el fondo de ojo.

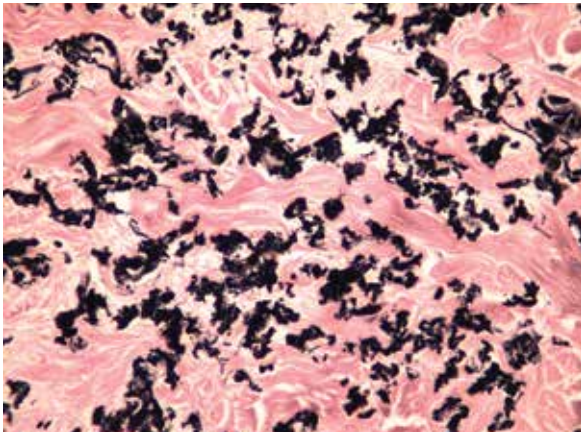


FIGURA 3. Fragmentación de la trama elástica en la biopsia de piel. Verhoeff-van Gieson, 400X.

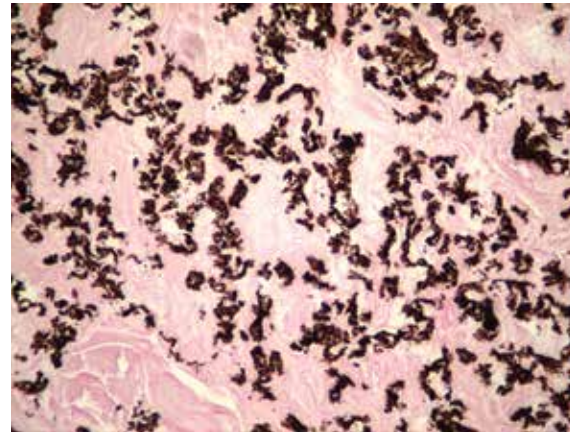


FIGURA 4. Calcificación de las fibras elásticas en la biopsia de piel. von Kossa, 400X.

terial y los antecedentes familiares, nos permitieron arribar al diagnóstico de pseudoxantoma elástico. En la actualidad continúa en control por el Servicio de Clínica Médica para el manejo de la profilaxis de enfermedad cardiovascular, y por el de Oftalmología. Para las lesiones cutáneas se propuso el tratamiento quirúrgico, que la paciente rechazó.

Discusión

El pseudoxantoma elástico es una enfermedad sistémica autosómica recesiva que ocurre como consecuencia de mutaciones del gen *ABCC6*^{1,4}. Afecta las fi-

bras elásticas, y los órganos que se ven comprometidos con mayor frecuencia son la piel, los ojos y los vasos sanguíneos^{1,4}. A pesar de ser las manifestaciones cutáneas las que suelen orientar al diagnóstico, la morbimortalidad de la afección está determinada por las complicaciones oculares y cardiovasculares^{1,3,5}. Se ha descrito una forma adquirida de la enfermedad, que únicamente compromete la piel².

En la piel, la enfermedad suele comenzar a manifestarse durante la infancia o adolescencia⁶. Se caracteriza por presentar pápulas amarillentas, similares a xantomas, localizadas en zonas de flexión como el cuello, las axilas, las ingles y las fosas antecubitales y poplíteas^{1,4}, típicamente con una distribución simétrica. La

coalescencia de las pápulas puede resultar en la pérdida total de la elasticidad cutánea, hecho que se manifiesta como piel laxa, redundante y de tono amarillento^{1,4}. En un porcentaje menor de los afectados puede haber eliminación transepitelial de las fibras elásticas alteradas, remedando la elastosis perforante serpiginosa¹. También, se ha descrito el compromiso de las mucosas¹. La afectación de la mucosa oral podría ser un indicador de riesgo cardiovascular aumentado⁷.

La primera manifestación ocular consiste en el hallazgo de “cáscara de naranja” en la retina. Las estrías angioides, que son fisuras de la membrana de Bruch, no se observan hasta los 10 años de edad. Suelen ser asintomáticas, salvo que se localicen cerca de la mácula. Con el tiempo, son reemplazadas por tejido fibroso o por parches de atrofia coriorretiniana. La progresión de estos fenómenos conduce a pérdida grave de la visión central e, incluso, a la ceguera^{1,4,5}. Un signo ocular muy específico del pseudoxantoma elástico son las lesiones en ‘cometa’, que se observan como manchas puntiformes de color blanco en la retina¹. Se han descrito otros signos oculares.

Las manifestaciones cardiovasculares se deben a una mayor predisposición a la arterioesclerosis y al desarrollo de aneurismas, consecuencia de la mineralización de las fibras elásticas de la pared de los vasos^{1,4}. Como resultado de ello, los pacientes con pseudoxantoma elástico padecen con cierta frecuencia episodios isquémicos, tales como claudicación intermitente y accidentes coronarios y cerebrovasculares^{1,4}. Sin embargo, para algunos autores, el riesgo de padecer enfermedad coronaria no estaría aumentado en los pacientes con pseudoxantoma elástico⁸. La fragilidad de los vasos debida a la calcificación de las fibras elásticas de la submucosa, conduce a hemorragias. Entre ellas, las del tubo digestivo son las más frecuentes⁴, como en el presente caso.

Pueden presentarse calcificaciones en otros órganos, aunque no suelen ocasionar síntomas¹.

Los signos histopatológicos de la piel afectada consisten en un aumento del tejido elástico, que puede evidenciarse mejor con técnicas específicas como las tinciones de Verhoeff-van Gieson^{1,3,4}. Las fibras elásticas de la dermis media o reticular se observan fragmentadas, agrupadas y, con suma frecuencia, calcificadas^{1,2}. El hallazgo de estas alteraciones de la trama elástica es muy característico de esta afección. Sin embargo, su ausencia no descarta la enfermedad¹.

El pseudoxantoma elástico es causado por mutaciones del gen *ABCC6*, que codifica un transportador transmembrana que se expresa sobre todo en el hígado y los riñones^{3,4}. La función de este transportador en condiciones normales se desconoce. Su funcionamiento de-

fectuoso en el pseudoxantoma elástico conduciría a una deficiencia en factores antimineralización en la circulación, lo que resultaría, finalmente, en una mineralización progresiva de los tejidos periféricos³.

El diagnóstico de pseudoxantoma elástico es clínico cuando presenta todas las manifestaciones típicas. El análisis genético para la detección de mutaciones del gen *ABCC6* es de particular utilidad para los casos en los cuales la afección, aún no manifiesta, es sospechada. Esta situación ocurre, en especial, entre los miembros asintomáticos de una familia afectada^{1,3,4}. Cuando se detecta una mutación homocigota de los alelos de *ABCC6*, se puede asumir con certeza el diagnóstico de pseudoxantoma elástico³, aunque aún no se manifieste. Por el contrario, los heterocigotos son portadores asintomáticos. A pesar de no manifestar la enfermedad, se ha sugerido que los portadores heterocigotos tienen un mayor riesgo de padecer enfermedad coronaria prematura, motivo por el cual es conveniente tomar las medidas adecuadas de prevención primaria³.

Entre los diagnósticos diferenciales se mencionan, entre otros, la elastosis perforante serpiginosa, el síndrome de Buschke-Ollendorf, el pseudoxantoma elástico adquirido y el síndrome de Ehlers-Danlos.

En cuanto al tratamiento, no existe ninguno curativo. Algunos estudios en animales son prometedores en cuanto a la cura de esta afección⁹. Hasta entonces, los esfuerzos deben dirigirse hacia la prevención de alteraciones cardiovasculares y oftalmológicas⁵. La cirugía para la extirpación de la piel redundante es válida con fines cosméticos^{4,6}. Algunos autores promueven el uso de quelantes del fósforo administrados por vía oral, tales como el hidróxido de aluminio y el sevelamer. Sin embargo, su eficacia no se ha demostrada¹⁰.

Se presenta el caso de un pseudoxantoma elástico con manifestaciones típicas en piel, ojos y aparato cardiovascular. A pesar de haber sido evaluada en reiteradas ocasiones por médicos de distintas especialidades, se arribó al diagnóstico en la consulta dermatológica, hecho que destaca el rol del dermatólogo en esta afección.

Referencias

1. Plomp AS, Toonstra J, Bergen AA, van Dijk MR, de Jong PT. Proposal for updating the pseudoxanthoma elasticum classification system and a review of the clinical findings. *Am J Med Genet A*. 2010;152A:1049-58.
2. Lewis KG, Bercovitch L, Dill SW, Robinson-Bostom L. Acquired disorders of elastic tissue: Part I. Increased elastic tissue and solar elastotic syndromes. *J Am Acad Dermatol*. 2004;51:1-21.
3. Li Q, Török L, Kocsis L, Uitto J. Mutation analysis (*ABCC6*) in a family with pseudoxanthoma elasticum: Presymptomatic testing with prognostic implications. *Br J Dermatol*. 2010;163:641-3.

4. Li Q, Jiang Q, Pfindner E, Váradi A, Uitto J. Pseudoxanthoma elasticum: Clinical phenotypes, molecular genetics and putative pathomechanisms. *Exp Dermatol*. 2009;18:1-11.
 5. González ME, Votava HJ, Lipkin G, Sánchez M. Pseudoxanthoma elasticum. *Dermatol Online J*. 2009;15:17.
 6. Marwah M, Godse K, Patil S, Nadkarni N, Gautam M. Surgical correction of pseudoxanthoma elasticum. *J Cutan Aesthet Surg*. 2012;5:212-3.
 7. Utani A, Tanioka M, Yamamoto Y, Taki R, Araki E, Tamura H, *et al*. Relationship between the distribution of pseudoxanthoma elasticum skin and mucous membrane lesions and cardiovascular involvement. *J Dermatol*. 2010;37:130-6.
 8. Prunier F, Terrien G, Le Corre Y, Apana AL, Bière L, Kauffenstein G, *et al*. Pseudoxanthoma elasticum: Cardiac findings in patients and *ABCC6* deficient mouse model. *PLoS One*. 2013;8:e68700.
 9. Jiang Q, Takahagi S, Uitto J. Administration of bone marrow derived mesenchymal stem cells into the liver: Potential to rescue pseudoxanthoma elasticum in a mouse model (*ABCC6*^{-/-}). 2012;2012:818937. doi: 10.1155/2012/818937. Epub 2012 Nov 26.
 10. Yoo JY, Blum RR, Singer GK, Stern DK, Emanuel PO, Fuchs W, *et al*. A randomized controlled trial of oral phosphate binders in the treatment of pseudoxanthoma elasticum. *J Am Acad Dermatol*. 2011;65:341-8.
-
-

Enfermedad de Fabry

Fabry's disease

Wilson Galvis¹, Germán Santacoloma², Felipe Jaramillo³

1. Médico cirujano, residente de Dermatología, Universidad de Caldas, Manizales, Colombia
2. Médico dermatólogo; profesor de Dermatología, Universidad de Caldas, Manizales, Colombia
3. Médico dermatólogo, dermatopatólogo; coordinador de posgrado de Dermatología, Universidad de Caldas, Manizales, Colombia

Resumen

La enfermedad de Fabry es una genodermatosis metabólica ligada al cromosoma X y caracterizada por la deficiencia o ausencia en la actividad de la alfa-galactosidasa A lisosómica que genera el depósito de glucoesfingolípidos lisosómicos. Compromete la piel y diferentes sistemas, y produce una elevada mortalidad; actualmente se cuenta con un tratamiento específico.

Se presenta el caso de un paciente con la enfermedad, manejado con terapia de reemplazo enzimático.

PALABRAS CLAVE: angioqueratomas, hipohidrosis, enfermedad de Fabry, terapia de reemplazo enzimático.

Summary

Fabry's disease is a metabolic disorder, X-linked, inherited, that it is characterized by the deficiency or activity lack of lysosomal alpha-galactosidase A. It generates lysosomal glycosphingolipid accumulation; it affects the skin and others systems, with considerable mortality; currently, there is specific therapy.

We report the case of a patient with Fabry's disease, who was treated with enzyme replacement therapy.

KEY WORDS: Angiokeratomas, hypohidrosis, Fabry's disease, enzyme replacement therapy.

Correspondencia:

Wilson Galvis

Email:

wilsongalvisf@yahoo.com

Recibido: 25 de junio de 2013.

Aceptado: 12 de enero de 2014.

No se reportan conflictos de interés.

Introducción

La enfermedad de Fabry pertenece a un grupo de, al menos, 50 alteraciones genéticas distintas relacionadas bioquímicamente con depósito lisosómico, cada una ocasionado por un error específico del metabolismo que resulta de una deficiencia en las enzimas lisosómicas. Su vía final común es la acumulación y almacenamiento lisosómico de macromoléculas específicas dentro de las células que normalmente tienen un flujo de estos sustratos; tradicionalmente, se han clasificado con base en el material almacenado.

Se heredan como trastornos autosómicos recesivos, excepto la enfermedad de Fabry y la enfermedad de Hunter (mucopolisacaridosis de tipo II) que están li-

gadas al cromosoma X. La de Fabry es la segunda enfermedad por almacenamiento lisosómico después de la enfermedad de Gaucher; es panétnica, pero debido a su rareza, es difícil determinar la frecuencia; se encuentran incidencias reportadas en un rango de 1 en 40.000 a 1 en 117.000 habitantes en la población general¹⁻⁴.

Se presenta el caso de un paciente con diagnóstico de enfermedad de Fabry, en manejo con terapia de reemplazo enzimático.

Caso clínico

Se trata de un paciente de sexo masculino, de 27 años de edad, sin hijos, natural y procedente de Riosucio

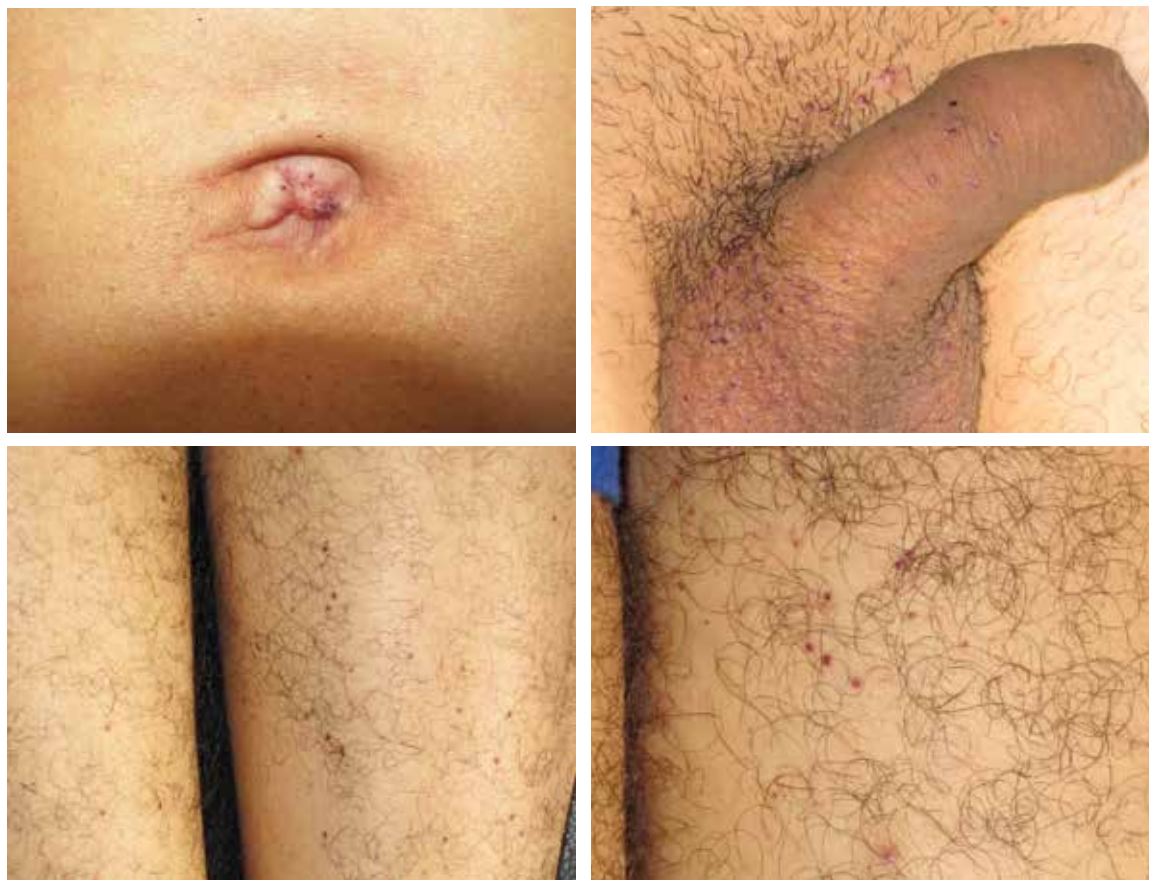

FIGURA 1. Pápulas violáceas múltiples (angioqueratomas).

(Caldas), que consultó por un cuadro clínico de 17 años de evolución consistente en lesiones asintomáticas, progresivas en número y tamaño, que se iniciaron en la piel de los genitales y luego se extendieron al abdomen y los muslos. Refirió hipohidrosis, parestesias y dolor urente palmo-plantar concomitantes, que empeoraban con el calor y el ejercicio. Desde hacía 12 años presentaba episodios de dolor abdominal de tipo cólico con diarrea ocasional.

En la consulta dermatológica se encontraron múltiples pápulas violáceas, localizadas en la zona umbilical, los muslos y genitales externos (**FIGURA 1**), sin otras lesiones. Los antecedentes personales y familiares fueron negativos.

Con la impresión diagnóstica de angioqueratoma corporis diffusum, se tomaron dos biopsias de piel que confirmaron el diagnóstico de angioqueratoma (**FIGURA 2**); posteriormente, se cuantificaron los niveles de alfa-galactosidasa A en plasma (gota de sangre en papel filtro),

y se obtuvieron valores enzimáticos de 0,15 pmol (valor de referencia, 1-7 pmol), concordantes con la enfermedad de Fabry. La prueba confirmatoria en leucocitos fue positiva para la entidad, con un resultado de 0,174 nmol (valor de referencia, 20-100 nmol). El cuadro hemático, el examen parcial de orina, los estudios de función renal y hepática, la ecografía renal, el electrocardiograma, la ecocardiografía y la audiometría, reportaron resultados normales. En la valoración oftalmológica solo se encontró hipermetropía.

Se inició manejo con 200 mg de carbamazepina y 100 mg de ácido acetilsalicílico, diarios, y terapia de reemplazo enzimático con alfa-galactosidasa A recombinante humana. El paciente está recibiendo actualmente 50 mg de beta-agalsidasa (Fabrazyme®) en infusión venosa cada quince días, con lo cual se ha obtenido disminución de la sintomatología y desaparición de algunos angioqueratomas preexistentes, y sin evidencia de nuevas lesiones en la piel.

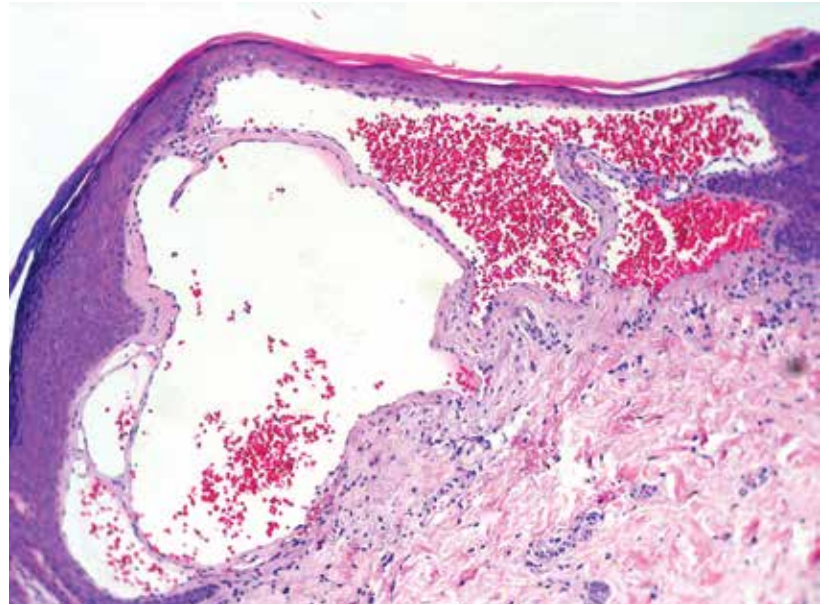


FIGURA 2. Se aprecian espacios vasculares dilatados de paredes delgadas, con un endotelio prominente, localizados en la dermis papilar, rodeados por una epidermis adelgazada. Hematoxilina y eosina, 100X.

Discusión

La enfermedad de Fabry, también conocida como angioqueratoma corporis diffusum, enfermedad de Anderson-Fabry, deficiencia de alfa-galactosidasa A y trihexosidosisceramida, es una alteración hereditaria del metabolismo, inducida por la deficiencia o ausencia de actividad de la alfa-galactosidasa A lisosómica, causada por mutación en el gen GLA, situado en el brazo largo del cromosoma X en la posición Xq22. Clásicamente, afecta hombres hemicigotos, aunque también puede afectar mujeres heterocigotas (antes denominadas portadoras), con expresividad variable. Produce disfunción celular y microvascular ocasionada por el depósito o almacenamiento progresivo de glucoesfingolípidos lisosómicos (globotriaosilceramida, Gb₃ o GL₃, conocido también como trihexosidoceramida), en una variedad de células que incluyen células endoteliales capilares, renales, cardíacas y nerviosas, que desencadenan efectos que lesionan vasos sanguíneos pequeños, estrés por oxidación, fibrosis irreversible del tejido cardíaco y renal, isquemia de tejidos y, finalmente, muerte celular^{5,6}.

El proceso de la enfermedad primaria comienza en la infancia; sin embargo, contrario a lo que sucede en otras enfermedades de depósito lisosómico, muchos pacientes permanecen asintomáticos durante los primeros años de vida^{3,4}. Usualmente, las manifestaciones clínicas comienzan entre los 3 y 10 años de edad y con el tiempo progresa el compromiso de órganos vitales (riñón, corazón y cerebro), con la potencial falla multiorgánica.

Los primeros signos y síntomas se presentan por daño neurológico, que involucra fibras de pequeños nervios

del sistema nervioso autónomo y somático, con parestesias y dolor de tipo urente en las extremidades, que pueden precipitarse por ejercicio, fiebre, fatiga, estrés y cambios rápidos de temperatura. Otras manifestaciones que aparecen en la infancia son por compromiso gastrointestinal, con dolor abdominal (con frecuencia posprandial), diarrea, náuseas y vómito⁷.

En el caso descrito, el paciente comenzó con síntomas desde los 10 años de edad, que comprometían principalmente la piel y el sistema nervioso, con presencia de acroparestesias que empeoraban con el calor y el ejercicio, y posterior aparición de síntomas gastrointestinales.

En la piel, el hallazgo característico son los angioqueratomas; aparecen entre los cinco años de edad y la adolescencia. Consisten en pequeñas lesiones papulares eritemato-violáceas, algunas de superficie plana, otras hiperqueratósicas, simétricas, que no se blanquean con la digitopresión, típicamente halladas en glúteos, genitales, región inguinal, muslos y ombligo (zona del traje de baño), algunas veces en mucosas y otras áreas corporales, las cuales aumentan en número y tamaño con la edad. También, se pueden presentar xerosis cutánea, e hipohidrosis o anhidrosis, que generan intolerancia al ejercicio o al calor y, en ocasiones, linfedema de miembros inferiores^{3,5}.

En el presente caso, se presentaron lesiones en la piel ubicada desde el ombligo hasta los muslos, que fueron aumentando en número y tamaño progresivamente, asociadas a hipohidrosis e intolerancia al calor, hallazgos que están de acuerdo con lo descrito en la literatura científica.

El compromiso renal, cardíaco o cerebral se presenta en algunos casos desde la adolescencia y va empeorando con el paso de los años, hasta llegar a insuficiencia y falla orgánica. La principal causa de muerte en los pacientes no tratados es la falla renal⁸⁻¹⁰. En este caso, al momento del diagnóstico el paciente no presentaba compromiso de ninguno de estos sistemas, lo cual fue confirmado por exámenes de laboratorio normales.

Otros signos asociados son córnea verticillata, acúfenos, hipoacusia, fatiga crónica, dificultad para ganar peso y, con menor frecuencia, priapismo^{11,12}. Actualmente, el paciente no presenta estas alteraciones.

El diagnóstico se basa en los aspectos clínicos característicos y, ante la sospecha de la enfermedad, se debe hacer la confirmación por histología de las lesiones, y el análisis bioquímico y genético. La deficiencia de la actividad de la alfa-galactosidasa A se demuestra en plasma con gota de sangre en papel filtro, y se confirma en los leucocitos. También, se puede determinar la globotriaosilceramida (Gb3) en plasma o en orina, siendo esta última más confiable para el diagnóstico. La genotipificación (análisis de mutación del gen GLA) es útil en mujeres heterocigotas, en las cuales la medición bioquímica de la actividad de la enzima puede estar dentro del rango normal⁵.

En este caso, el diagnóstico se sospechó por los hallazgos clínicos, con lesiones en piel estudiadas por histopatología (angioqueratomas difusos) y la medición enzimática de alfa-galactosidasa A, que demostró su deficiencia por valores bajos confirmados en leucocitos, lo cual confirma el diagnóstico de la enfermedad en pacientes masculinos. No se analizó la mutación del gen GLA.

El tratamiento efectivo de la enfermedad requiere un enfoque multidisciplinario con asesoría genética a los pacientes y su familia. Esta valoración se hizo en el presente caso, sin solicitud de estudios adicionales en la consulta inicial por parte de esta especialidad; en su familia no hay antecedentes de la enfermedad ni otros sujetos con síntomas sospechosos, pero se encuentran en espera de valoración y asesoramiento genético.

Entre los tratamientos descritos para manejar la enfermedad de Fabry, se incluye el manejo médico convencional y el específico con reemplazo enzimático.

El manejo de los angioqueratomas, que son usualmente asintomáticos, se hace principalmente por motivos cosméticos y se han descrito, con resultados variables, resección quirúrgica, crioterapia, electrocoagulación y uso de láser^{3,5,6}. En pacientes con tratamiento específico para la enfermedad, se ha demostrado la disminución en el almacenamiento de Gb3 en las células endoteliales de los vasos dérmicos por medio de biopsias de piel. En el paciente descrito, no hubo ningún manejo específico de

los angioqueratomas, pero estos se estabilizaron después de iniciar el tratamiento enzimático.

Clásicamente, para el dolor neuropático, se han utilizado anticonvulsivos como carbamazepina, oxacarbazepina, gabapentina, pregabalina y fenitoína, ya que los antiinflamatorios no esteroideos generalmente son inefectivos y deben evitarse por el potencial daño renal⁷. El ácido acetilsalicílico se recomienda profilácticamente para minimizar el riesgo de enfermedad cerebrovascular. También, se puede usar clopidogrel en quienes no toleran el ácido acetilsalicílico o la warfarina en pacientes que presentaron enfermedad cerebrovascular. Los síntomas digestivos y cardíacos, así como el compromiso renal y neurológico, pueden tratarse sintomáticamente, dependiendo de los hallazgos en cada caso. Por la presencia de acroparestesias y el riesgo descrito de enfermedad cerebrovascular, se recomendó el manejo con carbamazepina y ácido acetilsalicílico diario, al igual que la indicación de reemplazo enzimático.

El tratamiento específico de la enfermedad, reemplazo enzimático con alfa-galactosidasa A recombinante humana, fue introducido en el 2001. Según el consenso entre expertos, se propone administrarlo en:

- Hombres adultos (mayores de 16 años) al momento del diagnóstico.
- Niños al momento de desarrollar síntomas significativos o, si son asintomáticos, considerarlo a los 7 a 10 años.
- Mujeres (todas las edades) con síntomas o evidencia de progresión de compromiso orgánico.

Actualmente hay dos preparaciones comerciales disponibles, la alfa-galactosidasa (Replagal®), para usar en infusión a una dosis de 0,2 mg/kg en un periodo de 40 a 60 minutos, cada dos semanas, y la beta-galactosidasa (Fabrazyme®), para usar una dosis de 1 mg/kg cada dos semanas en infusión de 90 a 180 minutos^{3,5,13}. El paciente está recibiendo 50 mg de beta-galactosidasa en infusión venosa cada quince días sin interrupción, con buena tolerancia, sin presencia de efectos secundarios y con disminución de la sintomatología.

La seguridad y eficacia de ambas enzimas se han evaluado en estudios de asignación aleatoria, doble ciego, con controles y placebo. Los efectos adversos observados hasta el momento se relacionan con la infusión (urticaria, prurito, fiebre y escalofríos) y mejoran con la premedicación y la disminución en la velocidad de infusión⁵.

El pronóstico de la enfermedad depende del compromiso orgánico, pero este puede cambiar y se espera que, a largo plazo, el reemplazo enzimático pueda parar la progresión de la enfermedad, ya que disminuye la cantidad de glucoesfingolípidos almacenados en los tejidos.

Conclusión

La enfermedad de Fabry debe ser tenida en cuenta por la morbilidad y mortalidad elevadas. El hallazgo de las lesiones en la piel pueden llevarnos a su reconocimiento y diagnóstico temprano, que son esenciales para dar un tratamiento oportuno, mejorar la calidad de vida, estabilizar o disminuir la progresión de daño orgánico y disminuir la mortalidad temprana de estos pacientes. La terapia de remplazo enzimática es costosa, está disponible en Colombia y ha sido cubierto por el sistema general de seguridad social del país.

Referencias

- Hoffmann B, Mayatepek E. Fabry Disease - often seen, rarely diagnosed. *Dtsch Arztebl Int.* 2009;106:440-7.
- Hopkin RJ, Grabowski GA. Enfermedades por almacenamiento lisosómico. En: Braunwald E, Isselbacher KJ, Kasper DL, Hauser SL, Longo DL, Fauci AS, Jameson L, Loscalzo J, editores. *Harrison, Principios de Medicina Interna. Edición 17.* New York: McGraw Hill Interamericana; 2008. p. 2452-6.
- Larralde MM, Luna PC. Fabry disease. En: Wolff K, Goldsmith L, Katz S, Paller A, Leffell D, editors. *Fitzpatrick's Dermatology in General Medicine. Seventh edition.* New York: McGraw Hill; 2008. p. 1281-8.
- Politei JM, Cabrera G, Amartino H, Valdez R, Masllorens F, Ripeau D, *et al.* Fabry disease in Argentina: An evaluation of patients enrolled in the Fabry Registry. *Int J Clin Pract.* 2013;67:66-72.
- Germain DP. Fabry disease. *Orphanet J Rare Dis.* 2010;5:1-49.
- Mehta A, Beck M, Eyskens F, Feliciani C, Kantola I, Ramaswami U, *et al.* Fabry disease: A review of current management strategies. *Q J Med.* 2010;103:641-59.
- Burlina AP, Sims KB, Politei JM, Bennett GJ, Baron R, Sommer C, *et al.* Early diagnosis of peripheral nervous system involvement in Fabry disease and treatment of neuropathic pain: The report of an expert panel. *BMC Neurology.* 2011;11:1-11.
- Terryn W, Cochat P, Froissart R, Ortiz A, Pirson Y, Poppe B, *et al.* Fabry nephropathy: Indications for screening and guidance for diagnosis and treatment by the European Renal Best Practice. *Nephrol Dial Transplant.* 2013;28:505-17.
- Engelen MA, Brand E, Baumeister TB, Marquardt T, Duning T, Osada N, *et al.* Effects of enzyme replacement therapy in adult patients with Fabry disease on cardiac structure and function: A retrospective cohort study of the Fabry Münster Study (FaMüS) data. *BMJ Open.* 2012;2:1-7.
- Viana-Baptista M. Stroke and Fabry disease. *J Neurol.* 2012; 259: 1019-28.
- Rodríguez-González-Herrero ME, Marín-Sánchez JM, Gimeno JR, Molero C, DeCasas-Fernández A, Rodríguez-González-Herrero B, *et al.* Manifestaciones oftalmológicas en la enfermedad de Fabry. A propósito de 4 casos con actividad deficiente de a-galactosidasa A. *Arch Soc Esp Oftalmol.* 2008;83:713-8.
- Felisati G, Salvatici E, Pipolo C, Portaleone S, Riva E, Giovannini M. Fabry disease presenting with sudden hearing loss and otosclerosis: A case report. *J Med Case Rep.* 2012;112:1-6.
- Motabar O, Sidransky E, Goldin E, Zheng. Fabry disease –Current treatment and new drug development. *Curr Chem Genomics.* 2010;4:50-6.

Haga usted el diagnóstico en dermatopatología

Make your own diagnosis

Harvey Andrés Flórez¹, Ernesto Peña², Rodrigo Restrepo³

1. Médico, residente de cuarto año de Anatomía Patológica. Hospital Universitari de Bellvitge, Barcelona, España.
2. Médico dermatólogo, Clínica Medellín, Medellín, Colombia.
3. Médico dermatopatólogo; jefe, Programa de Especialización en Dermatopatología, Universidad CES; profesor de Dermatopatología, Universidad Pontificia Bolivariana, Medellín, Colombia.

Diagnóstico: Metástasis de carcinoma de colon

Diagnosis: Metastasis of colorectal cancer

Resumen

Se presenta el caso de una mujer de 60 años de edad con carcinoma de recto asociado a metástasis cutáneas en la pierna derecha, sin compromiso de otros sitios. Este caso ilustra que el diagnóstico puede ser difícil cuando las metástasis ocurren en las etapas tempranas en sitios poco frecuentes.

PALABRAS CLAVE: cáncer colorrectal, metástasis cutáneas.

Summary

We report the case of a 60-year-old woman with rectal cancer at diagnosis and secondary leg cutaneous involvement with no other metastatic sites. This report illustrates that diagnosis can be difficult when metastasis occurs in early stage patients and at uncommon sites.

KEYWORDS: Colorectal cancer, skin metastasis

Correspondencia:

Harvey Andrés Flórez

Email:

dantefp3@hotmail.com

Recibido: 3 de diciembre de 2013.

Aceptado: 12 de enero de 2014.

No se reportan conflictos de interés.

Comentario

En esta paciente se comprobó mediante rectosigmoidoscopia la presencia de un carcinoma de recto que comprometía la grasa perirrectal.

Las metástasis cutáneas ocurren en 0,6 % a 10,4 % de los pacientes con cáncer, y corresponden a alrededor del 2 % de todos los tumores cutáneos. Este tipo de lesiones, provenientes de neoplasias malignas viscerales, pueden tener una presentación clínica muy variable. Pueden llegar a ser de gran importancia su adecuada orientación y diagnóstico, debido al impacto en la morbilidad, pronóstico y tratamiento del paciente¹.

El primer problema por resolver ante una metástasis

cutánea, es saber si la lesión observada clínica e histológicamente es realmente una metástasis y no una lesión primaria cutánea que eventualmente se haya diseminado. En este caso, que muestra diferenciación glandular en el estudio histopatológico, se debe descartar un adenocarcinoma primario de piel. La inmunohistoquímica es particularmente útil, en especial el marcador p63, positivo en un gran porcentaje de tumores glandulares primarios de piel y, usualmente, negativo en las metástasis^{2,3}.

En algunas ocasiones las metástasis cutáneas pueden ser la primera manifestación clínica de una neoplasia visceral silente (37 % en hombres y 6 % en mujeres). En general, la frecuencia de distribución de las lesiones

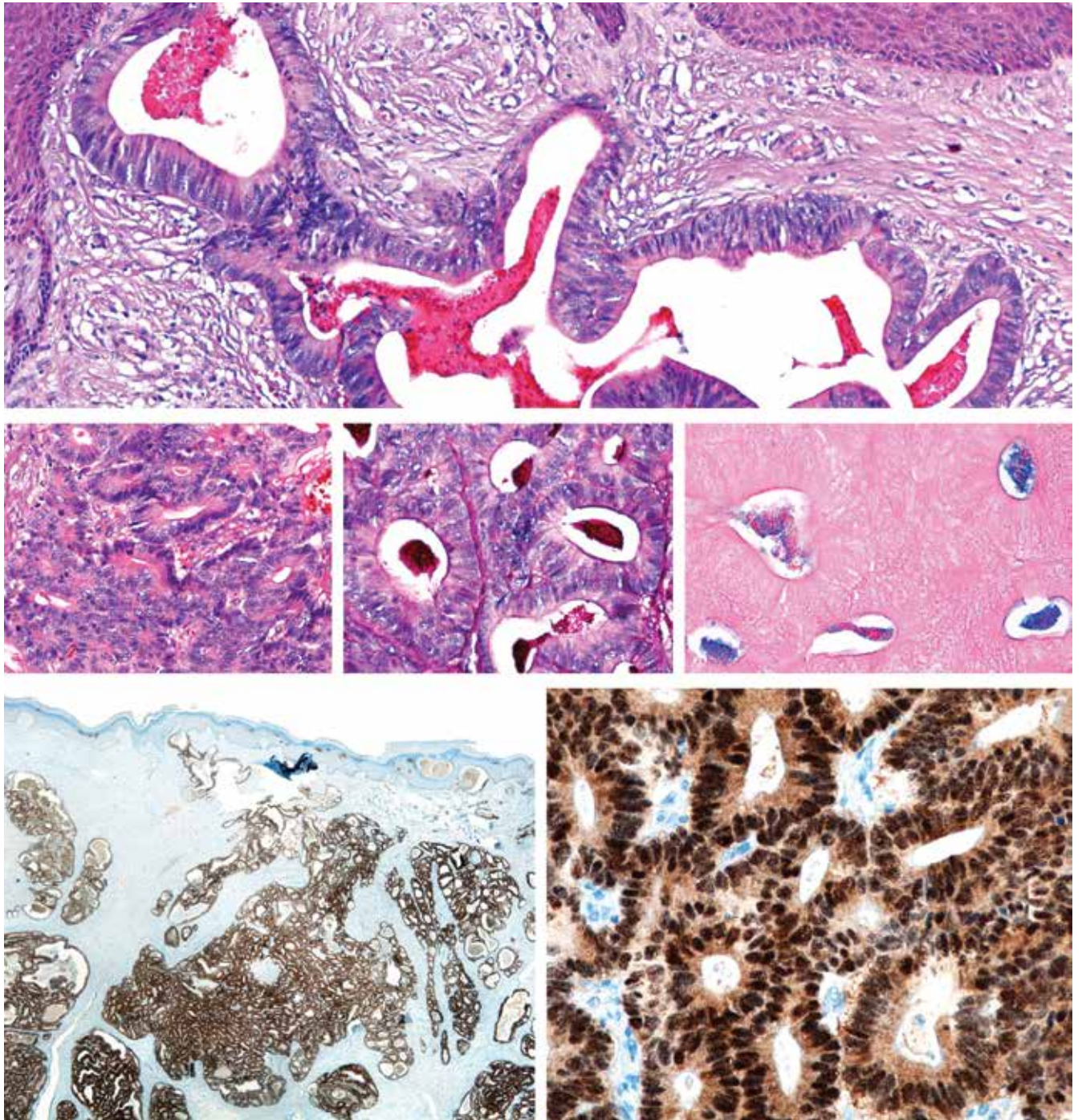


FIGURA 2. En esta composición fotográfica se observa, en el panel superior, el aspecto glandular de la lesión tumoral que infiltra la dermis y entra en contacto con la epidermis. Hematoxilina y eosina 100X. En el panel medio se aprecia, de izquierda a derecha, un mayor aumento de las áreas más sólidas, con pleomorfismo nuclear y actividad mitótica incrementada. En la mitad del panel intermedio y derecha se observa tinción positiva para moco en la luz glandular con las coloraciones de PAS y azul alciano, respectivamente (hematoxilina y eosina, PAS, azul alciano, 400X). En el panel inferior se observa la intensa reacción positiva nuclear y citoplasmática de todo el tumor para el marcador CDX2, presente usualmente en carcinomas del tubo digestivo, particularmente el colorrectal. CDX2, 220X-200X.

metastásicas cutáneas tiende a correlacionarse con la frecuencia de los diferentes tipos de neoplasias primarias en cada sexo. En cuanto al carcinoma colorrectal, que es una de las neoplasias primarias más comunes tanto en hombres como en mujeres, la frecuencia de diseminación cutánea es del 11 % que, generalmente, se presenta en los tres primeros años de seguimiento, usualmente como lesiones múltiples y de manera metacrónica. Las localizaciones típicas son la región perineal y la pared abdominal (más frecuentemente el área periumbilical). Clínicamente pueden verse como placas, lesiones ulceradas o nódulos subcutáneos. La localización en los miembros inferiores, como en este caso, es muy infrecuente⁴.

En el examen histopatológico generalmente el diagnóstico no es difícil. En la dermis se observan agregados de células neoplásicas formando glándulas, nidos o trabéculas atrapadas en un estroma fibroso, con producción de mucina y material necrótico en la luz (**FIGURA 2**).

El perfil inmunohistoquímico suele ser idéntico o semejante al primario, positivo para CDX2, CK20, CEA y EMA, teniendo en cuenta que de estos marcadores el CDX2, estudiado en esta paciente, es el que mayor utilidad presenta por su gran sensibilidad en la distinción de adenocarcinomas gastrointestinales primarios y metastásicos, sobre todo los de origen colorrectal (**FIGURA 2**). Sin embargo, hay que tener precaución en su interpretación, ya que algunos casos de carcinoma mucinoso de ovario y adenocarcinomas de la vejiga urinaria, pueden expresar este marcador de manera muy similar a la observada en los carcinomas colorrectales⁵. En este caso en particular, esas otras dos posibilidades se descartaron clínicamente.

En relación con el tratamiento, este es generalmente

paliativo, ya que la presencia de una metástasis cutánea de un carcinoma colorrectal significa usualmente una diseminación muy amplia. El pronóstico es malo y la mayoría de los pacientes fallecen en los seis primeros meses después de la aparición de la metástasis cutánea⁶.

Referencias

1. Alcaraz I, Cerroni L, Rütten A, Kutzner H, Requena L. Cutaneous metastases from internal malignancies: A clinico-pathologic and immunohistochemical review. *Am J Dermatopathol*. 2012;34:347-93.
2. Ivan D, Hafeez DA, Prieto VG. Expression of p63 in primary cutaneous adnexal neoplasms and adenocarcinoma metastatic to the skin. *Mod Pathol*. 2005;18:137-42. Fecha de consulta: 3 de enero de 2014. Disponible en: <http://www.nature.com/modpathol/journal/v18/n1/pdf/3800263a.pdf>
3. Ivan D, Nash JW, Prieto VG, Calonje E, Lyle S, Diwan AH, et al. Use of p63 expression in distinguishing primary and metastatic cutaneous adnexal neoplasms from metastatic adenocarcinoma to skin. *J Cutan Pathol*. 2007;34:474-80.
4. Nesseris I, Tsamakidis C, Gregoriou S, Ditsos I, Christofidou E, Rigopoulos D. Cutaneous metastasis of colon adenocarcinoma: Case report and review of the literature. *An Bras Dermatol*. 2013;88(Suppl.1):56-8. Fecha de consulta: 3 de enero de 2014. Disponible en: <http://www.scielo.br/pdf/abd/v88n6s1/0365-0596-abd-88-06-s1-0056.pdf>.
5. Werling RW, Yaziji H, Bacchi CE, Gown AM. CDX2, a highly sensitive and specific marker of adenocarcinomas of intestinal origin: An immunohistochemical survey of 476 primary and metastatic carcinomas. *Am J Surg Pathol*. 2003;27:303-10.
6. Wong CY, Helm MA, Kalb RE, Helm TN, Zeitouni NC. The presentation, pathology, and current management strategies of cutaneous metastasis. *N Am J Med Sci*. 2013;5:499-504. Fecha de consulta: 3 de enero de 2014. Disponible en: <http://www.ncbi.nlm.nih.gov/pmc/articles/PMC3818821/?report=classic>.