

# Revista de La Asociación Colombiana de Dermatología y Cirugía Dermatológica

## EDITORA

### **Margarita María Velásquez**

Esp. en Dermatología, PhD en Ciencias Básicas Biomédicas, énfasis en Inmunología. Universidad de Antioquia, Medellín, Colombia.

## ASESOR DE ÉTICA

### **José María Maya**

Médico, Magíster en Dirección Universitaria, Magíster en Salud Pública. Universidad CES, Medellín, Colombia.

## COMITÉ EDITORIAL

### **Gloria Sanclemente**

Esp. en Dermatología, MSc en Virología, Maestría en Ciencias Clínicas (Epidemiología Clínica) Universidad de Antioquia. Universidad de Antioquia, Medellín, Colombia.

### **Anilza Bonelo**

MSc en Microbiología, Ph.D. en Ciencias Biomédicas. Universidad del Valle, Santiago de Cali, Colombia.

### **María Dulfary Sánchez**

Ph.D. en Ciencias Básicas Biomédicas, énfasis en Inmunología. Universidad de Antioquia, Colombia. Investigadora en Stanley S. Scott Cancer Center, Louisiana State University, New Orleans, Estados Unidos.

### **Paul Laissue**

MSc en Genética, Ph.D. en Genética. Universidad del Rosario. Bogotá, D.C., Colombia.

### **Rodrigo Restrepo**

Rodrigo Restrepo. Dermatopatólogo, docente de la Universidad CES y de la Universidad Pontificia Bolivariana. Medellín, Colombia.

### **Gerzaín Rodríguez**

Esp. en Dermatopatología. Universidad de La Sabana. Chía, Colombia.

### **Omar Lupi**

MSc, PhD en Dermatología. Federal University of Rio de Janeiro, Brasil.

### **Andrés Jaramillo**

Ph.D. Departamento de Microbiología e Inmunología. University of Louisville. Louisville, Kentucky. Postdoctorado en Inmunología. Departamento de Investigación Médica "Banting & Best". University of Toron, Toronto, Canada.

## COMITÉ CIENTÍFICO

### **Carlos Serrano**

Esp. en Medicina Interna, Esp. de Alergología. Fundación Valle del Lili, Santiago de Cali, Colombia.

### **Lucy García**

Esp. en Dermatología, MSc en Microbiología. Universidad del Valle, Santiago de Cali, Colombia.

### **Ana Francisca Ramírez**

Esp. en Dermatología, Esp. en Dermatología Oncológica. Instituto Nacional de Cancerología, Bogotá D.C., Colombia.

### **Felipe Jaramillo**

Esp. en Dermatología, Esp. en Dermatopatología. Universidad de Caldas, Manizales, Colombia.

### **César González**

Esp. en Dermatología, Universidad El Bosque, Bogotá, D.C., Colombia.

### **Robert Knobler**

Assoc. Prof. of Dermatology (Emeritus), Department of Dermatology, Medical University of Vienna, Vienna, Austria. Lecturer Department of Dermatology, College of Physicians and Surgeons, Columbia University New York, New York.

### **Álvaro Acosta**

Esp. en Dermatología, Esp. en Dermatología Oncológica. Instituto Nacional de Cancerología, Universidad Nacional de Colombia, Bogotá D.C., Colombia.

### **María Isabel Barona**

Esp. en Dermatología. Universidad del Valle, Santiago de Cali, Colombia.

### **Luis Antonio Castro**

Esp. en Dermatología, Esp. en inmunodermatología. Hospital Militar Central. Universidad Militar nueva Granada, Bogotá DC.

### **María Teresa Ochoa**

Esp. en Dermatología, MSc en Inmunología. UCLA, USA.

### **Ángela María Londoño**

Esp. en Dermatología. MSc Epidemiología. Docente en Dermatología. Universidad CES. Medellín, Colombia.

## CORRECTOR DE ESTILO

---

**Carlos Arturo Hernández**  
Especialista en Salud Pública,  
Bogotá, D.C., Colombia.

## ASISTENTE EDITORIAL

---

**Mónica Velásquez**  
Diseñadora, Universidad Pontificia  
Bolivariana, Medellín, Colombia.

## DISEÑO EDITORIAL

---

**María Fernanda Ramírez**  
Diseñadora Gráfica, Universidad  
del Valle. Santiago de Cali,  
Colombia.

## DIRECTORES COMERCIALES

---

**Monica Elena Rivera**  
Esp. en Dermatología,  
Universidad El Bosque, Bogotá  
D.C., Colombia.

**Elkin Omar Peñaranda**  
Esp. en Dermatología  
Oncológica, Universidad  
Nacional de Colombia, Bogotá  
D.C., Colombia.

## DIRECTIVAS DE ASOCOLDERMA 2014-2016

---

### Presidente Nacional

Elkin Peñaranda.

### Vicepresidente

Esperanza Meléndez.

### Presidente Honorario

Luis Hernando Moreno.

### Presidente del Congreso

Alvaro Julio Correa.

### Secretaría general

Sol Beatriz Jimenez.

### Tesorera

Mónica Helena Rivera.

### Vocales Principales

Oscar Eduardo Mora.

Martha Susana Ramírez.

Sergio Alejandro Martínez.

### Vocales Suplentes

Ramiro Quintero.

Ángela María Londoño.

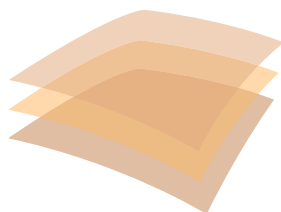
Joaquín Eliecer Berrío.

### Fiscal Honorario

Adriana Arrunátegui.

### Revisor Fiscal

Manuel Zabala.



# AsoColDerma

Asociación Colombiana de Dermatología  
y Cirugía Dermatológica

La Revista de la Asociación Colombiana de Dermatología y Cirugía Dermatológica está indizada en:  
IMBIOMED // EBSCO // PUBLINDEX

Esta revista está disponible en formato digital en la dirección electrónica [www.revistasocolderma.org](http://www.revistasocolderma.org)

**INFORMACIÓN GENERAL:** Los editores y la Asociación Colombiana de Dermatología y Cirugía Dermatológica no asumen ninguna responsabilidad por cualquier daño o injuria a personas u objetos resultantes de la utilización o aplicación de cualquier producto, procedimiento, cirugías, instrucciones o ideas contenidos en el material publicado en esta revista. Ningún procedimiento, prueba o terapia debe ser llevado a cabo a menos que a juicio del lector se justifique el riesgo. Debido a los constantes cambios y adelantos en la ciencia médica, se recomienda que se haga una verificación independiente de diagnósticos y dosificaciones de medicamentos. Los productos mencionados y sus dosis no son responsabilidad de sus autores.

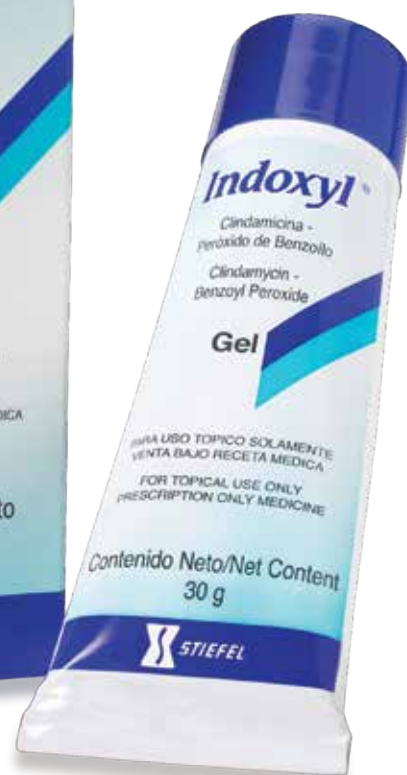Las aseveraciones y opiniones expresadas por los autores son propias de ellos

y no necesariamente compartidas por los editores o la Asociación Colombiana de Dermatología, quienes declinan toda responsabilidad por tal material, así como no garantizan, apoyan ni autorizan ningún producto o servicio anunciado en esta publicación ni garantizan ninguna oferta hecha por el fabricante de dicho producto o servicio.

Aunque todo el material publicitario se espera que esté conforme con la ética médica y los estándares actuales, su inclusión en esta publicación no es una garantía o apoyo de la Asociación Colombiana de Dermatología y Cirugía Dermatológica o de los editores, a la calidad de cualquier producto anunciado.

©2012 Asociación Colombiana de Dermatología y Cirugía Dermatológica.

Todos los derechos reservados. Depósito legal: 2377 S



INDOXYL® GEL Registro sanitario INVIMA 2014M-0002838-R1

Material exclusivo para miembros del Cuerpo Médico. Información para prescribir y referencias disponibles a solicitud. Mayores datos sobre indicaciones, contraindicaciones, advertencias y precauciones, riesgos de administración y demás información sobre seguridad, se encuentra incorporada en la Información para Prescribir (IP). IP y referencias están disponibles a solicitud. Si usted desea reportar una situación clínica desfavorable ocurrida durante el uso de un producto de GlaxoSmithKline favor comunicarse al teléfono 01 8000 11 8686 o escribir al correo electrónico: programa.dirmedica@gsk.com. Para mayor información: GlaxoSmithKline Colombia S.A., Calle 26 # 69B-45 Edificio Bogotá Corporate Center Piso 9. Línea de información gratuita: 01 8000 11 86 86. Página Web: www.gsk.com.

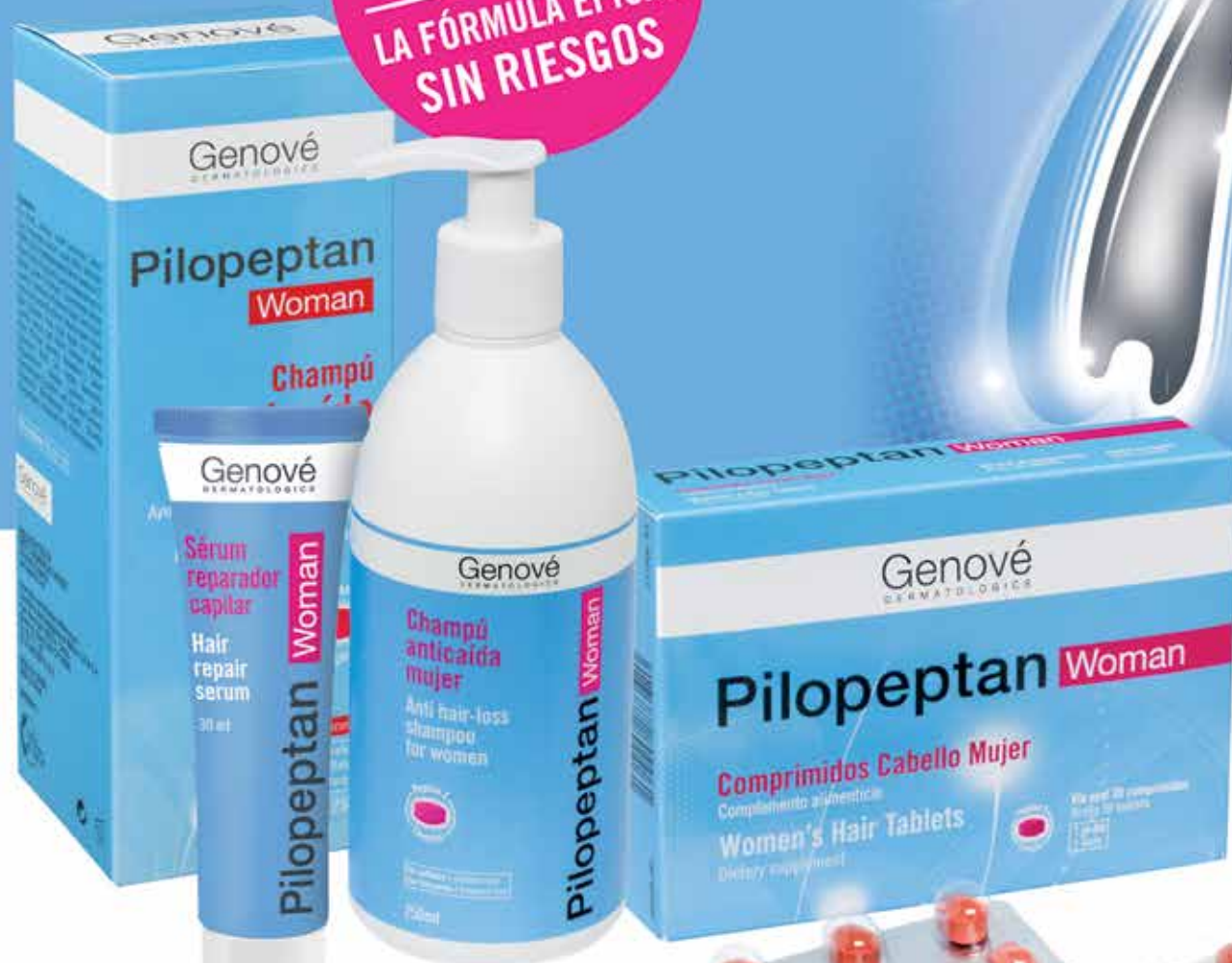CO/CBP/0001/16 Fecha de elaboración: 02/16 Fecha de vencimiento: 03/18



# Pilopeptan Woman

GAMA COMPLETA  
ANTICAÍDA  
LA FÓRMULA EFICAZ  
SIN RIESGOS

Excelente tolerancia estomacal



  
**MEDIVELIUS**  
La piel es nuestro compromiso  
[www.medivelius.com](http://www.medivelius.com)

Única línea anticaída del cabello diseñada para la mujer.

**EDITORIAL**

76

**Uniderma: ¿por qué necesitamos pertenecer?**

Junta Directiva, Uniderma

**HAGA USTED EL DIAGNÓSTICO. PARTE 1.**

78

**¿Reconoce esta clave diagnóstica?**

Gerzaín Rodríguez

**ARTÍCULO DE INVESTIGACIÓN**

81

**Resultado de pruebas de parche en pacientes con sospecha de dermatitis alérgica de contacto en Medellín, 2006-2013**

Lina María Vélez, Catalina Franco, Ángela María Londoño, Rodrigo José Núñez

**DERMATOLOGÍA EN IMÁGENES**

88

**Quiste Epidérmico Acral (QEA)**

Luz Marina Gómez, Andrés Flórez

**ARTÍCULOS DE REVISIÓN**

90

**Enfermedad de injerto cutáneo contra huésped**

Claudia Liliana Montoya, Melibea Sierra, Andrés Vidal

90

**Trastornos psiquiátricos primarios en dermatología**

John Fredy Ballén, Lizeth Milena Pinzón, Ángel Omar Jaimes, Álvaro José Tovar

105

**REPORTES DE CASO**

122

**Angiosarcoma cutáneo asociado a esclerosis sistémica**

Natalia Montoya, Claudia Juliana Díaz

122

**Síndrome de Gorlin con carcinoma basocelular metastásico en tratamiento con vismodegib**

Diego Mauricio González, Juan Carlos Velásquez, Luisa Alejandra Galvis, Leonardo Pulido

127

**Síndrome subcutáneo de Sweet asociado a síndrome mielodisplásico**

Ana María Muñoz, Delsy Yurledy del Río, Ana Cristina Ruiz

135

**Tricorrexis nudosa adquirida**

Jairo Hernán Rodríguez, Claudia Juliana Díaz

138

**Xantogranuloma juvenil diseminado asociado a picadura de insecto**

Camilo Andrés Morales, Ximena Barreneche, Diana Méndez

141

**HAGA USTED EL DIAGNÓSTICO. PARTE 2.**

144

**¿Reconoce esta clave diagnóstica?**

Gerzaín Rodríguez

## Uniderma: ¿por qué necesitamos pertenecer?

Creo que a la mayoría de nuestros colegas médicos y dermatólogos nunca se nos ha pasado por la cabeza la idea de tener que pertenecer a un sindicato. Esa palabra nos trae a la memoria pasajes de la historia de la revolución industrial del siglo XVIII, la formación de una clase obrera explotada y su lucha por lograr condiciones laborales dignas. Se sabe que, gracias a esas luchas a lo largo de los años, la mayoría de los trabajadores formales disfrutaban jornadas laborales de ocho horas, pago de seguridad social y descanso remunerado, entre otros beneficios.

Cuando iniciamos nuestros estudios de Medicina, socialmente se reconocía al médico como una persona de un alto nivel intelectual y un gran sentido altruista; en sus manos tiene la salud y la vida de sus pacientes, razón por la que se ha creído erróneamente que no requiere satisfacer necesidades básicas como comer y dormir, y mucho menos, que debe sostener una familia como cualquier persona. Hemos olvidado nosotros mismos que parte del sentido de la humanidad del médico radica en reconocernos como humanos.

Desde nuestros días en la universidad y en las prácticas hospitalarias, asumimos como normales jornadas de 12, 24 y hasta 36 horas de estudio y servicios asistenciales, las cuales no fueron remunera-

das; no obstante, las cumplimos con amor y dedicación, como parte de nuestra cuota de ayuda social que enriqueció nuestra formación académica, con la esperanza de que, cuando ingresáramos a la vida laboral, podríamos recuperar la inversión económica y, además, compensar en algo la alta cuota de sacrificio en lo social, en lo familiar y en nuestra propia salud.

Lamentablemente, la historia actual es otra; lo que para cualquier empleado, sin demeritar ninguna profesión u oficio, resulta obvio: una jornada máxima laboral de ocho horas, para el médico es una utopía. Actualmente, las empresas que conforman el sistema de salud y el Estado nos niegan el reconocimiento como fuerza laboral, incluso, nosotros no nos identifica-

mos como empleados, a pesar de estar sometidos a subordinación permanente al cumplir horarios, poder ser sancionados, ser parte de una organización jerárquica, devengar una remuneración y prestar un servicio de manera personal e indelegable.

Al no ser reconocidos como empleados, se presentan consecuencias como las que vivimos: no tenemos vacaciones remuneradas ni prestaciones sociales, nuestros pagos rara vez son oportunos e, incluso, somos los únicos empleados con pagos diferidos a más de 30 días y trabajamos con tarifas que no se ajustan hace 15 años, mientras los demás trabajadores tienen un incremento anual en su salario. Inclusive, no se reconoce parte de nuestro trabajo como

**"Lamentablemente, la historia actual es otra; lo que para cualquier empleado, sin demeritar ninguna profesión u oficio, resulta obvio: una jornada máxima laboral de ocho horas, para el médico es una utopía".**

objeto de remuneración al incluir dentro del valor de la hora de consulta, la realización de procedimientos quirúrgicos propios de la especialidad; más aún, las mujeres del gremio no tenemos licencia de maternidad. Entonces, ¿cómo constituir una familia que es la estructura básica de la sociedad?

Recordemos las épocas de explotación laboral en aquellas fábricas de Londres del siglo XVIII, ¿será algo parecido?, nos preguntamos.

Los médicos tenemos derechos laborales reconocidos dentro del ordenamiento legal, realidad que desconocemos y, por ende, no reclamamos. Las organizaciones sindicales tienen como uno de sus principales objetivos la reivindicación y el alcance de las referidas normas que han permanecido ignoradas por el gremio.

Para nuestra fortuna, los sindicatos son agremiaciones reconocidas y protegidas por la Organización Internacional del Trabajo, lo cual confiere garantías supranacionales que facilitan el acceso directo a los diferentes órganos estatales que estén relacionados, no solo con la vigilancia, el control y la inspección de las relaciones laborales, sino, además, todas aquellas que guarden relación con el ejercicio profesional en salud, como serían el ministerio de Trabajo, el de Salud, el de Educación e, incluso, el de Hacienda.

La Unión Gremial de Dermatólogos de Colombia, Uniderma, se constituyó en Cali como un sindicato gremial de ámbito nacional, el 11 de noviembre de 2015, mediante la Resolución N° 2015003230 ante el Ministerio del Trabajo, motivada por los constantes atropellos a los cuales nos hemos expuesto los

médicos dermatólogos durante nuestro ejercicio profesional; esta situación es compartida con el gremio médico en general, al punto que hoy existen más de veinte sindicatos médicos y de especialidades en Colombia, dispuestos a unirse en la búsqueda de condiciones laborales dignas y decentes.

El 13 de marzo del presente año, los sindicatos aunamos esfuerzos financieros a fin de publicar en dos diarios de circulación nacional una carta abierta al señor Presidente de la República denunciando las irregularidades del sistema de salud en general, misiva que generó el acercamiento del viceministerio de Trabajo con los nacientes sindicatos, quien expresó su voluntad de instalar mesas de trabajo que estarían orientadas a agotar una agenda con los siguientes cinco puntos:

1. Obtener un régimen especial de seguridad social para el gremio médico, que permita el acceso al reconocimiento de pensión por vejez a una edad justa, que compense el sacrificio social, familiar y profesional que implica el ejercicio médico. Igualmente, se pretende un régimen que regule y reconozca la totalidad de los riesgos laborales a que estamos expuestos.
2. Obtener una reglamentación que reconozca los pagos de remuneración que corresponden a los médicos en un primer orden de prelación, independientemente del tipo de contratación, con la finalidad de que, en el evento de intervenciones, liquidaciones e incumplimientos, se paguen nuestras acreencias

con la misma prioridad que al trabajador de planta.

3. Solicitar garantías para el ejercicio de la libertad sindical; que la autonomía sindical no se vea restringida ni coartada por actuaciones o intervenciones provenientes del Ministerio del Trabajo y que este organismo estatal intervenga de manera oportuna las situaciones de persecución sindical.
4. Instalar una mesa de trabajo conjunta con presencia del Ministerio del Trabajo y el Ministerio de Educación Nacional, para revisar las condiciones de ejercicio de las especialidades por parte de profesionales que han recibido formación en el exterior.
5. Instalar una mesa de trabajo conjunta con el Ministerio de Salud y el Ministerio de Trabajo, para reglamentar los manuales tarifarios de cada especialidad.

Para todo lo anterior se requiere de un equipo multidisciplinario con apoyo jurídico, contable, tributario y administrativo, que dirija sus esfuerzos para alcanzar estos objetivos.

Los invitamos a hacer parte de este momento histórico, en el cual el gremio médico quiere reconocer y exigir sus derechos, buscando garantías para un ejercicio profesional digno, responsable y justo, que se traduzca en atención de calidad al paciente, lo cual innegablemente somos todos.

Junta Directiva, Uniderma  
unidermacolombia@gmail.com



## ¿Reconoce esta clave diagnóstica?

**Gerzaín Rodríguez**

1. Médico dermatopatólogo; profesor, Facultad de Medicina, Universidad de La Sabana, Chía, Colombia.

Se trata de un niño de dos meses de edad que, desde los siete días de nacido, presentaba múltiples pápulas, pruriginosas, algunas de las cuales involucionaron espontáneamente y dejaron una mancha café. Se sugirió el diagnóstico de mastocitosis y se tomó biopsia de piel (**FIGURAS 1 Y 2**). Se observaron acantosis y espongiosis discretas, focos de paraqueratosis y, en la dermis, un infiltrado superficial, linfocitario, que tiende a ser liquenoide y se acompaña de buen número de eosinófilos. Se sugirió el diagnóstico de histiocitosis de células de Langerhans. La inmunohistoquímica para la proteína S100 mostró pocas células positivas, epidérmicas y dérmicas (**FIGURA 3**). Además, reveló la clave diagnóstica.

**Correspondencia:**

Gerzaín Rodríguez

**Email:**

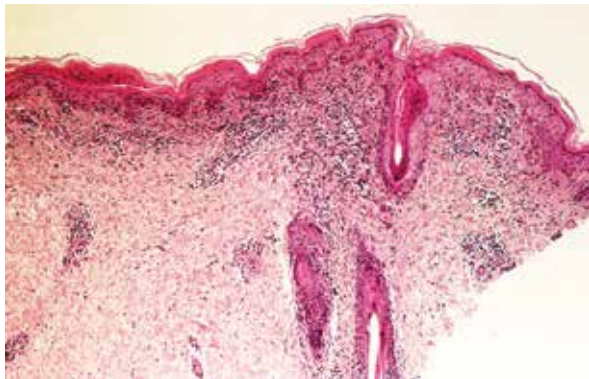
gerzainrodriguez@gmail.com

Recibido: 7 de abril de 2016

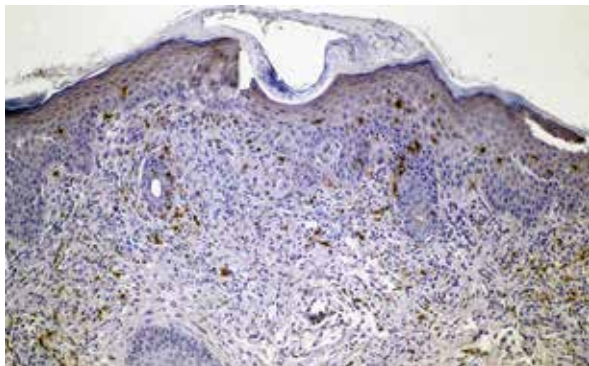
Aceptado: 16 de abril de 2016

No se reportan conflictos de interés.

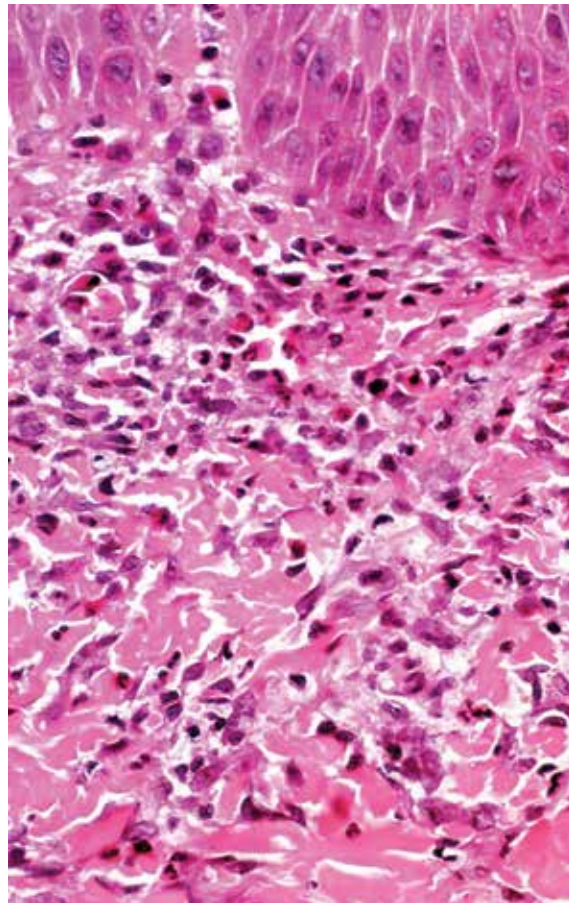
¿Cuál es su diagnóstico? Respuesta en la página 144.



**FIGURA 1.** Hematoxilina y eosina, 6,3X.



**FIGURA 3.** Inmunohistoquímica para S100, 12,5X.



**FIGURA 2.** Hematoxilina y eosina, 40X.



# DNA RECOVERY PEEL SYSTEM

La radiación ultravioleta del sol daña el **ADN** de las células de nuestra piel. Este daño puede llegar a distorsionar y modificar la estructura de nuestro **ADN**. Afortunadamente, cada vez somos más conscientes de la importancia de la protección solar.

Es fundamental combatir el fotoenvejecimiento y sus síntomas: manchas, arrugas y flacidez.

Sin embargo, la protección no es suficiente. Mediderma ha desarrollado un peeling basado en enzimas que actúa en profundidad reparando nuestro **ADN**. DNA Recovery Peel previene y repara el daño cutáneo inducido por el sol. Este sistema está concebido en dos pasos más una fase final:

## DNA RECOVERY Peel Solution

1. Primer paso se basa en el ácido ferúlico, que disminuye en un 40% el daño en el **ADN**, neutraliza radicales libres y potencia la acción de las vitaminas C y E. Además, protege la piel de la radiación **UV-B** y **UVA** y potencia la acción de otros fotoprotectores.

## DNA RECOVERY Peel Cream

2. El segundo paso, DNA Recovery Peel Cream, contiene enzimas reparadoras que se activan bien con la luz solar, bien con la oscuridad, y penetran hasta alcanzar la dermis. Además, incorpora retinol; protege, repara y estimula el colágeno. Uno de sus activos más importantes son los estabilizadores de la cadena del **ADN**: zinc + aminoácidos. Los factores de crecimiento mejoran la reparación epidérmica y la síntesis de colágeno.

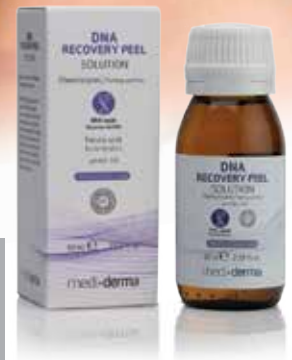## DNA RECOVERY Post-treatment cream

3. El tratamiento se completa con DNA Recovery Post-treatment cream, concebido para aplicarse en el domicilio.

**Resultado:** reparamos el daño celular inducido por el sol, ayudamos a prevenir el desarrollo de lesiones en la piel y disminuimos los signos de envejecimiento.

Para más información visite [www.sesderma.com.co](http://www.sesderma.com.co) / [www.mediderma.com.co](http://www.mediderma.com.co)

Oficinas Centrales: Av. 19 No. 120-71 oficina 105. Bogotá Colombia. Atención al cliente: (571) 64 16 728



# Fotoprotector ISDIN® Fusion Water

El primer fotoprotector de base acuosa, que ofrece una protección UV revolucionaria, invisible, fresca y de absorción inmediata.

## Oil Free - Oil Control

Ideal para todo tipo de piel, especialmente mixta y con tendencia grasa

## Safe-Eye Tech

No pica a los ojos.  
Testado oftalmológicamente.

## Wet Skin

Permite su aplicación incluso en piel mojada



- Contiene activos antiaging (ácido hialurónico) y antioxidantes (vitamina E).
- Excelente base de maquillaje.
- Sin alcohol.

# Resultado de pruebas de parche en pacientes con sospecha de dermatitis alérgica de contacto en Medellín, 2006-2013

*Patch test results in patients with allergic contact dermatitis in Medellín, Colombia, 2006-2013*

Lina María Vélez<sup>1</sup>, Catalina Franco<sup>2</sup>, Ángela María Londoño<sup>3</sup>, Rodrigo José Núñez<sup>4</sup>

1. Médica dermatóloga, Universidad Pontificia Bolivariana, Medellín, Colombia.
2. Médica, Universidad Pontificia Bolivariana, Medellín, Colombia.
3. Médica dermatóloga, MSc Epidemiología, docente Universidad CES.
4. Médico dermatólogo, Clínica Universidad Pontificia Bolivariana; docente, Universidad Pontificia Bolivariana, Medellín, Colombia.

## RESUMEN

**INTRODUCCIÓN.** La dermatitis alérgica de contacto es una reacción inflamatoria de hipersensibilidad tardía a agentes exógenos. En el ambiente existen alrededor de seis millones de sustancias químicas, muchas de las cuales pueden causar sensibilización en las personas. Hasta el momento, solo existe una publicación que refleja el comportamiento de esta entidad en Colombia, la cual resulta insuficiente para hacer predicciones y modificar conductas de riesgo.

**OBJETIVOS.** Determinar los principales alérgenos implicados en la dermatitis alérgica de contacto en los pacientes evaluados en dos centros médicos de Medellín.

**MATERIALES Y MÉTODOS.** Se llevó a cabo un estudio observacional descriptivo, retrospectivo y prospectivo, entre enero de 2006 y diciembre de 2013 de pacientes con hallazgos clínicos sugestivos de dermatitis de contacto, remitidos para pruebas de parche en dos centros médicos de Medellín.

**RESULTADOS.** Se recolectaron datos de 1.349 pacientes, 77 % mujeres, y la media de edad fue de 40±16 años. El 65,5 % de los pacientes fueron positivos, por lo menos, a un alérgeno. Los alérgenos más comunes fueron: sulfato de níquel (35,6 %), cloruro de cobalto (16,2 %), mertiolate (*thimerosal*) (12,7 %), bálsamo del Perú (8,5 %) y dicromato de potasio (6 %). Las localizaciones más frecuentes de las lesiones fueron la cara (43 %) y las manos (32,1 %).

**CONCLUSIONES.** La dermatitis alérgica de contacto es un problema frecuente en la consulta dermatológica, y la prueba de parche es una estrategia útil y costo-efectiva. Este estudio es la publicación con mayor número de pacientes en Colombia y una de las más grandes en Latinoamérica, y refleja el comportamiento de los principales alérgenos. A pesar de las estrategias internacionales de control del níquel, en Colombia persisten altas tasas de sensibilización.

**PALABRAS CLAVE:** dermatitis alérgica de contacto, pruebas de parche.

## SUMMARY

**INTRODUCTION:** Allergic contact dermatitis is an inflammatory reaction of delayed hypersensitivity to exogenous agents. It is estimated that there are about six million

### Correspondencia:

Lina María Vélez

### Email:

linavelezp@gmail.com

Recibido: 13 de enero de 2016

Aceptado: 18 de abril de 2016

No se reportan conflictos de interés.

chemicals in the environment, of which approximately 2,800 may cause sensitization in people. So far there is only one publication that reflects the behavior of this entity in Colombia, which is insufficient to make predictions and modify risk factors.

**OBJECTIVES:** To determine the major allergens involved in allergic contact dermatitis in patients evaluated at two medical centers in the city of Medellín.

**METHODS:** A descriptive, retrospective and prospective observational study was conducted between 2006 and 2013 in patients with clinical findings suggestive of contact dermatitis, referred for patch tests to two medical centers in Medellín.

**RESULTS:** Data from 1,349 patients was collected: the mean age was 40±16 years, 77% female, of which 65.5 % had at least one positive allergen. The most common allergens were: nickel sulfate, 35.6%, cobalt chloride, 16.2%, thimerosal, 12.7%, the balm of Perú, 8.5%, and potassium dichromate, 6%. Lesions were mainly located in the face (43%), followed by the hands (32.1%).

**CONCLUSIONS:** Allergic contact dermatitis is a common problem seen by dermatologists. Patch testing is a useful and cost-effective strategy in the diagnostic and therapeutic approach. This study is the largest published in Colombia and one of the largest in Latin America, reflecting the behavior of major allergens. Despite international control strategies for nickel, rates are much higher in Colombia than those reported in the United States and Europe.

**KEY WORDS:** Allergic contact dermatitis, patch test.

## INTRODUCCIÓN

La dermatitis alérgica de contacto es una dermatosis frecuente y representa el 10 % de las consultas a dermatología general y es aún más relevante en la práctica de dermatología ocupacional; es responsable, junto con la dermatitis irritativa de contacto, de aproximadamente el 90 % de las dermatosis profesionales<sup>1,2</sup>.

Clínicamente, se caracteriza por la presencia de lesiones eccematosas, generalmente pruriginosas, que aparecen entre 24 y 72 horas después de haber entrado en contacto con el alérgeno. En procesos más crónicos, se evidencia 'liquenificación' y descamación con persistencia del prurito<sup>3,4</sup>. Generalmente, tienen cursos crónicos y recidivantes, lo que implica gran compromiso de la calidad de vida de los pacientes y alteración de su desempeño laboral<sup>5,6</sup>.

Se estima que en el ambiente existen alrededor de seis millones de sustancias químicas, de las cuales 2.800 pueden causar sensibilización en las personas<sup>7</sup>.

La prueba de parche se introdujo en la práctica médica hace más de un siglo y, desde entonces, ha sido utilizada tanto en investigación como en la consulta dermatológica y alergológica<sup>8</sup>. Es el método diagnóstico de elección en esta entidad, con una sensibilidad entre el 70 y el 80 %<sup>9,10</sup>. Las pruebas de parche implican la aplicación de sustancias específicas de contacto, en

condiciones controladas, directamente sobre la piel del paciente, las cuales causan una reacción local en personas previamente sensibilizadas<sup>11</sup>. Las sustancias de contacto que se utilizan han sido determinadas por el *International Contact Dermatitis Research Group* (ICDRG) y se consideran las responsables más frecuentes de la entidad<sup>12</sup>.

En los últimos años se ha demostrado que la vigilancia clínica y el análisis sistemático de las pruebas de parche son un requisito para la identificación de los alérgenos y la determinación de la prevalencia de la dermatitis alérgica de contacto<sup>13</sup>; esto ha llevado a que la mayoría de las ciudades de Europa y Norteamérica hagan seguimiento e implementación de medidas preventivas en grupos de riesgo expuestos a diferentes sustancias<sup>14</sup>.

En Medellín, hasta el momento solo se ha llevado a cabo un estudio en el que se evaluó la prevalencia de la sensibilización a diferentes sustancias de contacto<sup>15</sup>; sin embargo, un solo estudio resulta insuficiente para hacer cambios e implementar estrategias de prevención que causen un impacto en la calidad de vida de estos pacientes.

## MATERIALES Y MÉTODOS

Se llevó a cabo un estudio observacional, descriptivo, retrospectivo y prospectivo.



Previa aprobación del proyecto por parte del Comité de Ética de la Universidad Pontificia Bolivariana, se tomó la información de los pacientes por medio del acceso a la historia clínica electrónica de la Clínica Universitaria Bolivariana y a la historia clínica de una consulta de dermatología de Medellín. Se incluyeron todos aquellos pacientes a quienes se les practicaron pruebas de parche entre el 1º de enero de 2006 y el 31 de diciembre de 2013. Inicialmente, se utilizó la batería europea estándar, la cual incluye 28 haptenos (Chomotechniq® con cámaras de Finn®) y, a partir del 2012, se incluyeron además el mertiolate (*thimerosal*) y el lauril sulfato, para un total de 30 haptenos (TABLA 1). A todos los pacientes se les hizo la primera lectura a las 48 horas y la segunda lectura a las 96 horas, de acuerdo con lo establecido por las guías del ICDRG. Todos estos pacientes tenían, entre los diagnósticos presuntivos, la dermatitis alérgica de contacto.

Las reacciones se clasificaron según el eritema, la infiltración o la formación de ampollas que se producen en el sitio de aplicación del alérgeno; una cruz para la presencia de eritema; dos cruces para la formación de eritema, edema e inicio de pápulas o vesículas, y tres cruces cuando había formación de vesículas coalescentes o ampollas. Con una cruz se consideró la prueba positiva.

En los centros de práctica evaluados, no se practicaron pruebas de parche en pacientes embarazadas, con exposición reciente a radiación ultravioleta, con lesiones activas en la espalda o con el antecedente de haber recibido esteroides o inmunosupresores sistémicos 15 días antes de las pruebas de parche, o esteroides tópicos una semana antes.

Todas las pruebas de parche fueron leídas e interpretadas por dos dermatólogos con formación y experiencia en el tema.

Se tuvieron en cuenta aspectos sociodemográficos como sexo, edad y ocupación, y clínicos, como tiempo de evolución y localización de las lesiones, y el resultado a las 96 horas de las pruebas de parche.

## Análisis de los datos

Toda la información fue recolectada y analizada mediante el programa SPSS®, versión 19. Se hizo una descripción estadística de la muestra según las variables consideradas en el estudio.

Para las variables cuantitativas se calcularon las medidas de tendencia central y dispersión (media, mediana, desviación estándar y percentiles). Para las variables cualitativas se construyeron tablas con frecuencias absolutas y relativas.

HAPTENOS UTILIZADOS
Dicromato de potasio
Fenilenediamina
Mezcla de tiuram
Sulfato de neomicina
Cobalto
Clioquinol
Lyrat®
Colofonia
Formaldehído
Resina epoxi
Quaternium 15
Formaldehído de butilfenol paraterciario (PTBP-formol)
Mercapto mix
Bálsamo del Perú
Sulfato de níquel
Parabenos mix
Mezcla de fragancias I al 8 %
Mezcla de fragancias II al 14 %
Budesonida
N-isopropil N-fenilenediamina
Mezcla de lactonas
Metildibromo glutaronitrilo
Mercapto-benzotiazol
Kathon®
Lanolina
Tixocortol-21-pivalato
Metoxi-6-N pentil 4-benzoquinona
Cainas mix III
Lauril sulfato de sodio
Mertiolate ( <i>thimerosal</i> )*

\*Adicionados en el 2012.

TABLA 1. Haptenos utilizados.

## RESULTADOS

Se recolectaron los datos de 1.349 pacientes a quienes se les practicó la prueba de parche durante el período de estudio. De estos, 77 % eran de sexo femenino (n=1.040). El rango de edad fue de 6 a 94 años (media, 40,8±16,3). El 6,2 % (n=83) de los pacientes eran me-

	n	%
<b>SEXO</b>		
Hombres	309	22,9
Mujeres	1.040	77,1
<b>Edad (años)</b>		
<18	83	6,2
19 a 40	603	44,7
41 a 60	477	35,4
>60	171	12,7
<b>OCUPACIÓN</b>		
Amas de casa	256	19
Salud	95	7
Textiles	26	2
Construcción	17	1,1
Otros	931	69
<b>LOCALIZACIÓN DE LAS LESIONES</b>		
Cara	581	43
Manos	434	32,1
Generalizado	263	19,5
Pies	107	7,9
Piernas	101	7,5
Cuero cabelludo	41	3
<b>TIEMPO DE EVOLUCIÓN (MESES)</b>		
<6	381	28
6 a 24	538	40
>24	384	28,5

**TABLA 2.** Características demográficas de la población (N=1.349)

nores de 18 años. En el grupo de adultos, el mayor porcentaje (44,7%) se encontró en las personas entre 19 y 40 años, seguido por el grupo entre 41 a 60 años (35,4 %) y, por último, el grupo de mayores de 60 años (12,7 %). (**TABLA 2**) (**FIGURA 1**).

Los alérgenos más frecuentes fueron: el sulfato de níquel (n=481, 35,6 %), el cloruro de cobalto (n=219, 16,2 %), el mertiolate (n=172, 12,7 %), el bálsamo del Perú (n=115, 8,5 %) y el dicromato de potasio (n=82, 6 %) (**TABLA 3**).

La población pediátrica, correspondiente al 6,2 %, mostró sensibilización al sulfato de níquel como primer alérgeno (n=35, 31 %), seguido por el cloruro de cobalto (n=20, 17 %), el mertiolate (n=13, 11 %) y el dicromato de potasio (n=4, 3,5 %) (**TABLA 4**).

	n	%
Sulfato de níquel	481	
Cloruro de cobalto	219	16,2
Mertiolate	172	12,7
Bálsamo del Perú	115	8,5
Dicromato de potasio	82	6
Sulfato de neomicina 20%	78	5,7
Mezcla de fragancias al 14 %	61	4,5
Parafenilendiamina al 0,1 %	53	3,9
Quaternium 15 al 0,1 %	41	3
Mezcla de fragancias al 8 %	40	3

**TABLA 3.** Alérgenos más frecuentes.

	n	%
Sulfato de níquel	35	31
Cloruro de cobalto	20	17
Timerosal	13	11
Dicromato de potasio	4	3,5

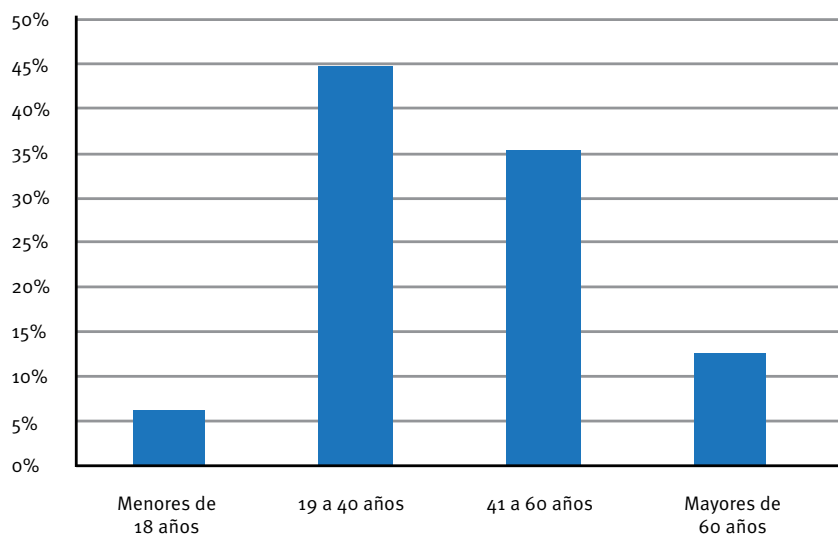
**TABLA 4.** Alérgenos más frecuentes en la infancia.

De los 1.349 pacientes, el 65,5 % (n=883) era sensible, por lo menos, a un alérgeno; el 30,9 % (n=418), a ninguno, y en el 3,5 % (n=48) restante no se pudo obtener una historia clínica completa ni información del resultado de la prueba.

Las pruebas fueron positivas para un solo alérgeno en 31 % (n=422) de los casos; para dos alérgenos, en el 19,5 % (n=263); para tres alérgenos, en el 10,4 % (n=140), y el valor máximo por pacientes fue de cuatro de alérgenos positivos en el 4,4 % (n=60) de los casos.

Las lesiones estuvieron localizadas con mayor frecuencia en la cara en 581 (43 %) pacientes, seguida por las manos en 424 (32,1 %) y, en tercer lugar, las lesiones generalizadas en 263 (19,5 %). Las localizaciones menos frecuentes fueron los pies en 107 (7,9 %) pacientes; las piernas, en 101 (7,5 %), y el cuero cabelludo en 41 (3 %).

La ocupación más frecuente fue la de ama de casa (n=256, 19 %), seguida por trabajador del área de la salud (n=95, 7 %) y trabajador del área textil (n=26, 2 %); hubo poca representación de otros oficios, como trabajador agrícola y ganadero (n=15, 1 %), sector de la construcción (n=17, 1,3 %), peluquería (n=13, 1 %), manipulador de alimentos (n=14, 1 %) y mecánico (n=12, 0,9 %). El 66 % (n=890) de los pacientes se clasificó en el grupo



**FIGURA 1.** Distribución de la frecuencia por grupos de edad.

denominado “otros”, en el cual se incluían en su mayoría trabajos de oficina.

La evolución de la lesiones fue de menos de seis meses en 28 % (n=381) de los pacientes, de seis meses a dos años en 40 % (n=539) y de más de dos años en 28,5 % (n=384).

## DISCUSIÓN

En el presente estudio se recolectaron datos de 1.349 pacientes en un periodo de ocho años, una muestra mucho mayor a lo reportado en otros estudios de nuestro país y una de las más grandes en Latinoamérica, hasta el momento<sup>15-17</sup>.

Los cinco principales alérgenos fueron: sulfato de níquel (35,6 %), cloruro de cobalto (16,2 %), mertiolate (12,7 %), bálsamo del Perú (8,5 %) y dicromato de potasio (6 %), lo cual presenta algunas variaciones con respecto al estudio que se llevó a cabo del 2000 al 2005 en esta ciudad<sup>15</sup>.

El sulfato de níquel continúa siendo el principal alérgeno en nuestra población y su porcentaje no ha disminuido en el tiempo, a pesar de las estrategias de control sobre los productos que contienen este elemento a nivel mundial, implementadas en el 2001. Estas prohíben la venta y la comercialización de sustancias que estén en

contacto directo y prolongado con la piel, y que tengan una liberación de níquel superior a 0,5 µg por cm<sup>2</sup><sup>18</sup>. El porcentaje de sensibilización a este alérgeno en nuestro medio, duplica los valores encontrados en los Estados Unidos y Europa<sup>14,19</sup>.

El cloruro de cobalto fue el segundo alérgeno en frecuencia; se sabe que se relaciona estrechamente con la sensibilización al níquel debido a que se encuentra como una impureza en accesorios y joyas de fantasía de este metal.

El tercer alérgeno en frecuencia implicado en las pruebas de parches positivas, fue el mertiolate. Esta sustancia que se utiliza como antiséptico o conservante de diferentes medicamentos, cosméticos o vacunas, se agregó a las pruebas de parche a partir del 2012 y llama la atención que en corto tiempo haya logrado un porcentaje significativo en el estudio. Sin embargo, aunque se ha mencionado en muchas series, hasta el momento todavía se cuestiona su relevancia clínica<sup>20</sup>.

El bálsamo del Perú también estuvo presente entre los alérgenos más frecuentes en el estudio llevado a cabo entre el 2000 y 2005 en Medellín<sup>15</sup>, con una ligera disminución en el porcentaje de sensibilización. Los productos químicos encontrados en el bálsamo del Perú son comunes en especias y aromatizantes, productos cosméticos, fragancias y medicinas. Es uno de los alérgenos

más frecuentes en los Estados Unidos y Europa y puede resultar difícil evitar completamente el contacto con él<sup>21</sup>.

El dicromato de potasio fue el quinto alérgeno en frecuencia, presentándose en 6 % de los casos. Es una de las causas más frecuentes de la dermatitis alérgica de contacto en hombres y su exposición se presenta principalmente en trabajadores de la construcción que tienen contacto con cemento húmedo. En el presente estudio, fue el tercer alérgeno en frecuencia en el grupo de los hombres (n=40, 13,6 %), superado solamente por el sulfato de níquel (n=52, 17 %) y el cloruro de cobalto (n=45, 15 %). En este estudio, el dicromato de potasio fue responsable del 22 % de las sensibilizaciones en los trabajadores de la construcción, grupo que fue el más representativo para este alérgeno.

Similar a lo reportado en la literatura científica nacional e internacional, la mayoría de los pacientes fueron mujeres, 77 % (2,14,15). Esto se puede relacionar con el hecho de que las mujeres tienden a consultar con mayor frecuencia y en forma más temprana que los hombres ante cualquier enfermedad en la piel. Esta alta prevalencia también se explica porque las mujeres se sensibilizan al níquel con mayor frecuencia y en forma más temprana que los hombres<sup>22</sup>, y este fue el alérgeno positivo encontrado con mayor frecuencia.

Tanto en el estudio realizado entre el 2000 y el 2005 como en el actual, la población pediátrica tuvo una representación importante (6,2 %), superior a lo reportado en la literatura científica internacional<sup>23</sup>. A todos los pacientes de este grupo se les practicó la prueba de parche con las mismas concentraciones que a los adultos, de acuerdo con lo sugerido en recientes publicaciones<sup>24</sup>.

Los alérgenos más frecuentes en este grupo de pacientes fueron: sulfato de níquel (n=35, 31 %), cloruro de cobalto (n=20, 17 %), mertiolate (n=13, 11%) y dicromato de potasio (n=4, 3,5 %). Los tres primeros alérgenos son similares a lo reportado en la literatura internacional<sup>24,25</sup>. El sulfato de níquel es el más frecuente en la mayoría de las series. En otros reportes son importantes el sulfato de neomicina y la mezcla de fragancias.

La localización más frecuente de las lesiones fue la cara, contrario a lo que reporta la literatura científica mundial, en la cual el sitio más frecuente son las manos. Esto se puede explicar, en parte, porque la mayor parte de los pacientes incluidos tenían acceso a una práctica dermatológica privada y la sensibilización no tenía origen ocupacional. En la dermatitis alérgica e irritativa de contacto de origen profesional, las manos son la parte del cuerpo más comprometida<sup>17</sup>. En Colombia se presenta un subdiagnóstico y un subregistro importante de las dermatosis profesionales<sup>26</sup>.

Las limitaciones de este estudio son los propios de un estudio descriptivo retrospectivo y prospectivo, entre las cuales se encuentran la falta de seguimiento clínico para corroborar la relevancia de la sustancia de contacto; además, se presentó un sesgo de selección dado que muchos pacientes accedieron al servicio de forma particular y, por lo tanto, no son una muestra representativa, ni revelan el comportamiento de las dermatosis profesionales en nuestro medio.

En el único estudio previo a este en Medellín, se demostró que las sustancias de contacto más frecuentes fueron el sulfato de níquel (36,8 %) y el cloruro de cobalto (19,1 %), lo cual es coherente con lo encontrado en el presente estudio. Se demostró, también, una incidencia de dermatitis alérgica de contacto en la edad pediátrica superior a la reportada a nivel mundial<sup>15</sup>.

Consideramos que tener dos estudios en nuestro país, con un aumento del número de pacientes evaluados, favorece la implementación de medidas de prevención, especialmente las relacionadas con el control industrial del níquel.

## CONCLUSIONES

La dermatitis alérgica de contacto es un problema frecuente en la consulta dermatológica, y la prueba de parche es una estrategia útil y costo-efectiva en la aproximación diagnóstica y la terapéutica. Este estudio es la publicación con mayor número de pacientes en Colombia y una de las más grandes en Latinoamérica, la cual refleja el comportamiento de los principales alérgenos. Hasta el momento se tienen múltiples reportes sobre el comportamiento de esta entidad en Estados Unidos y Europa; sin embargo, la información en Latinoamérica es escasa.

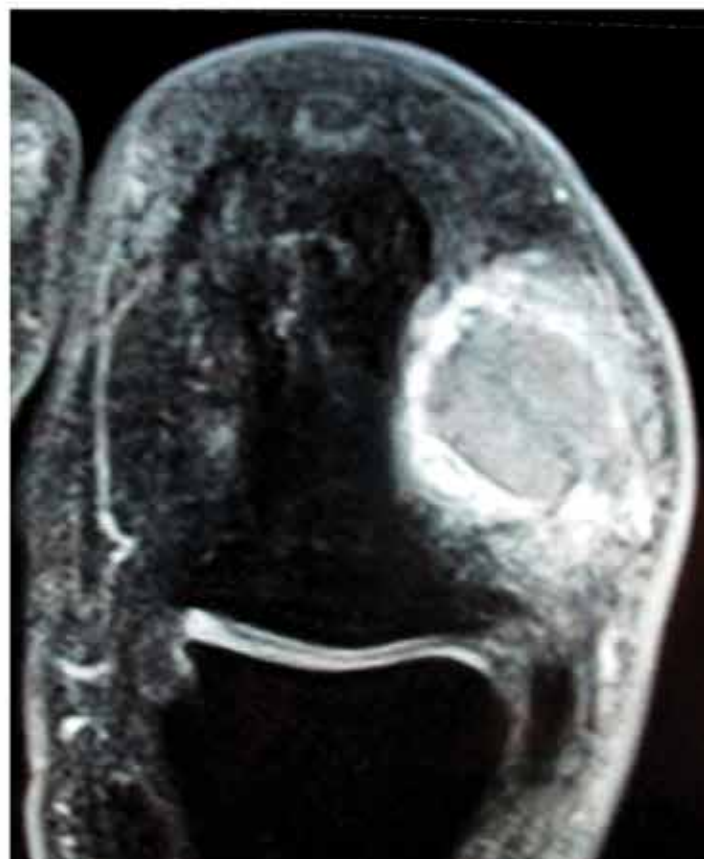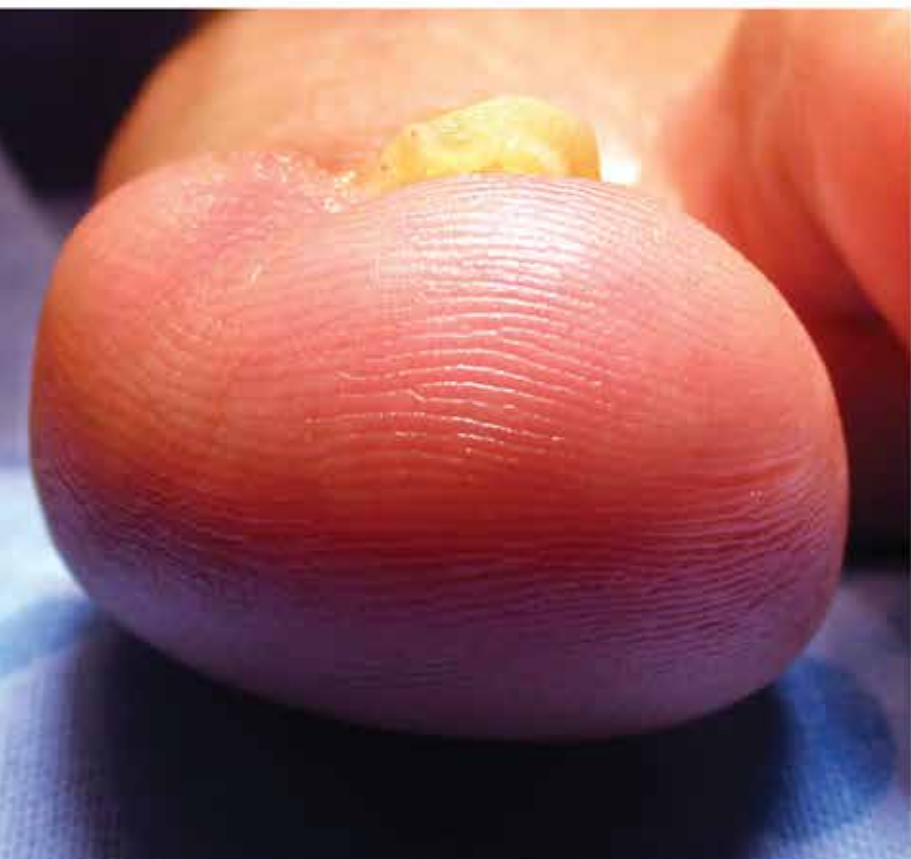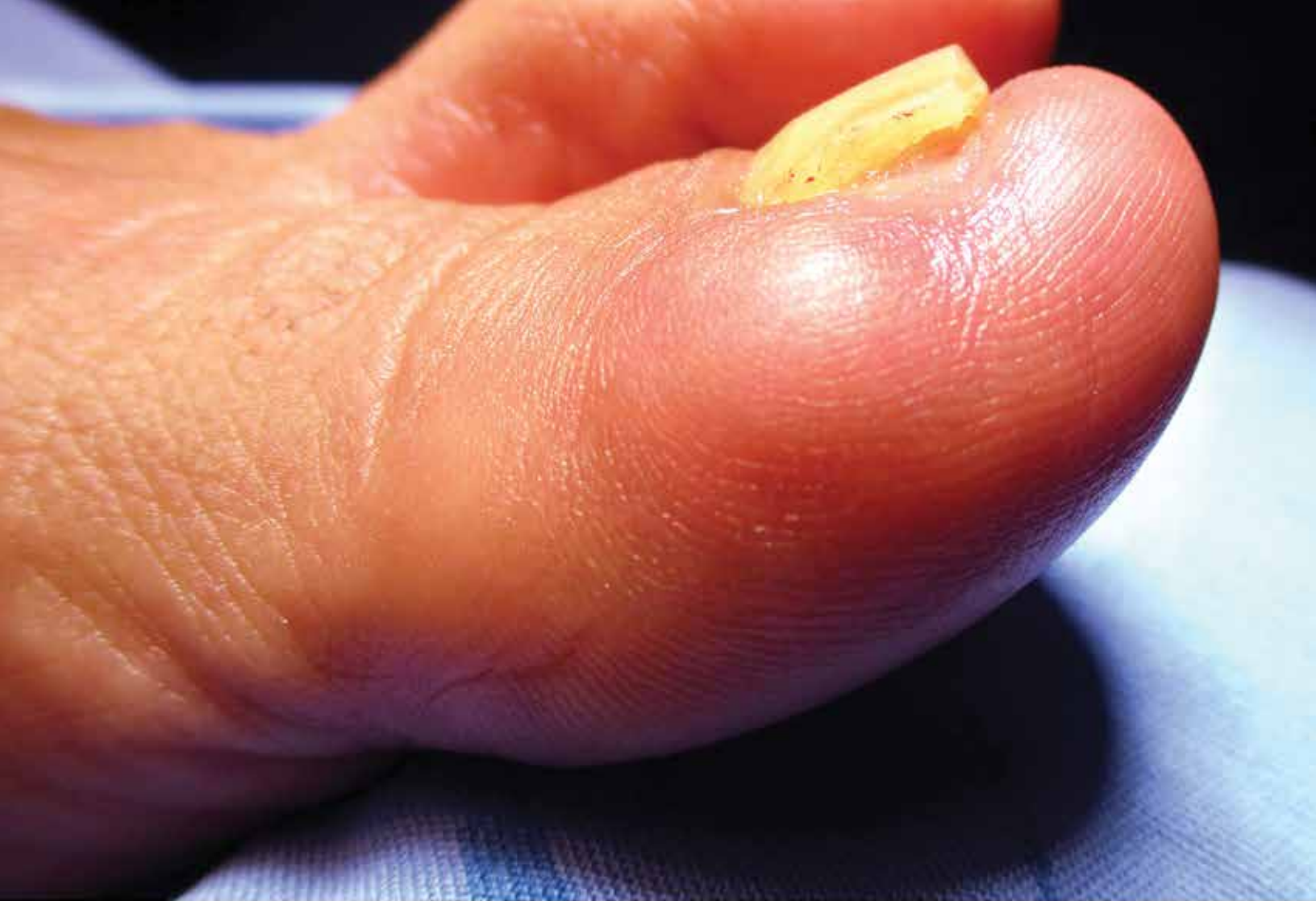Los resultados de este estudio son comparables con los de la literatura científica internacional, excepto en los altos porcentajes de sensibilización al níquel, que duplican los reportados en otras series. Esto, probablemente, se debe a la falta de implementación de estrategias de control.

## REFERENCIAS

1. Ale IS, Maibach HA. Diagnostic approach in allergic and irritant contact dermatitis. *Expert Rev Clin Immunol*. 2010;6:291-310.
2. Nelson JL, Mowad CM. Allergic contact dermatitis: Patch testing beyond the TRUE test. *J Clin Aesthet Dermatol*. 2010;3:36-41.
3. Golden S, Shaw T. Hand dermatitis: Review of clinical features and treatment options. *Semin Cutan Med Surg*. 2013;32:147-57.



4. Johansen J, Menne T, Christophersen J, Kaaber K, Veien N. Changes in the pattern of sensitization to common contact allergens in Denmark between 1985-1986, with a special view to the effect of preventive strategies. *Br J Dermatol.* 2000;142:490-5.
5. Angelini G, Meneghini CL. Patch tests: Advantages and undesirable effects. *J Ital Dermatol Venereol.* 1986;121:209-14.
6. Wolf R, Orion E, Ruocco E, Baroni A, Ruocco V. Contact dermatitis: Facts and controversies. *Clin Dermatol.* 2013;31:467-78.
7. Diepgen TL, Coenraads PJ. Sensitivity, specificity and positive predictive value of patch testing: The more you test, the more you get? ESCD Working Party on Epidemiology. *Contact Dermatitis.* 2000;42:315-7.
8. Wolf R, Orion E, Ruocco E, Baroni A *et al.* Patch testing: Facts and controversies. *Clin Dermatol.* 2013;31:479-86.
9. Corazza M, Borghi A, Mantovani L, Virgili A. Analysis of patch test referrals: Influence of appropriateness of referrals on sensitization rate. *Contact Dermatitis.* 2011;66:95-100.
10. Dickel H, Kreft B, Kuss O, Worm M. Increased sensitivity of patch testing by standardized tape stripping beforehand: A multicentre diagnostic accuracy study. *Contact Dermatitis.* 2010;62:294-302.
11. Davis MD, Hylwa SA, Allen EM. Basics of patch testing for allergic contact dermatitis. *Semin Cutan Med Surg.* 2013;32:158-68.
12. Bruynzeel DP, Andersen KE, Camarasa JG, Lachapelle JM, Menné T, White IR. The European standard series. European Environmental and Contact Dermatitis Research Group (EECDRG). *Contact Dermatitis.* 1995;33:145-8.
13. Thyssen JP, Johansen JD, Menné T. Contact allergy epidemics and their controls. *Contact Dermatitis.* 2007;56:185-95.
14. Wentworth AB, Yiannias J, Keeling JH, Hall MR, Camilleri MJ, Drage LA, *et al.* Trends in patch-test results and allergen changes in the standard series: A Mayo Clinic 5-year retrospective review (January 1, 2006, to December 31, 2010). *J Am Acad Dermatol.* 2014;70:269-75.
15. González S, Núñez R, Hurtado IC. Dermatitis de contacto alérgica en Medellín, junio 2000-agosto 2005 (tesis). Medellín: Universidad Pontificia Bolivariana; 2005.
16. Rivas AM, Kepa J, Gaviria ME, Núñez R. Estudio descriptivo de dermatitis de contacto por cosméticos en Medellín, Colombia. *Rev Asoc Colomb Dermatol.* 2011;19:262-70.
17. Duarte I, Rotter A, Lazzarini R. Frequency of occupational contact dermatitis in an ambulatory of dermatologic allergy. *An Bras Dermatol.* 2010;85:455-9.
18. Garg S, Thyssen JP, Uter W, Schnuch A. Nickel allergy following European Union regulation in Denmark, Germany, Italy and the U.K. *Br J Dermatol.* 2013;169:854-8.
19. Thyssen JP. Nickel and cobalt allergy before and after nickel regulation –evaluation of a public health intervention. *Contact Dermatitis.* 2011;65(Suppl.1):1-68.
20. Wattanakrai P, Rajatanavin N. Thimerosal allergy and clinical relevance in Thailand. *J Med Assoc Thai.* 2007;90:1775-9.
21. Scheman A, Rakowski EM, Chou V, Chhatiwala A. Balsam of Peru: Past and future. *Dermatitis.* 2013;24:153-60.
22. Uter W, Pfahlberg A, Gefeller O, Geier J, Schnuch A. Risk factors for contact allergy to nickel –results of a multifactorial analysis. *Contact Dermatitis.* 2003;48:33-8.
23. Zug KA, McGinley-Smith D, Warshaw EM, Taylor JS. Contact allergy in children referred for patch testing. *Arch Dermatol.* 2008;144:1329-36.
24. Kuljanac I, Knežević E, Cvitanovic H. Patch test results in Karlovac county. *Acta Dermatovenerol Croat.* 2011;19:91-7.
25. Jacob SE, Yang A, Herro E, Zhang C. Contact allergens in a pediatric population association with atopic dermatitis and comparison with other North American referral centers. *J Clin Aesthet Dermatol.* 2010;3:29-35.
26. Molina SA, Pérez C, Garcés MA, Mejía M. Dermatitis de contacto en el personal del área de la salud. *Revista CES Salud Pública.* 2012;3:259-72.



## Quiste epidérmico plantar

El quiste epidermoide plantar o palmar es relativamente raro comparado con los situados en la piel no glabra. En este caso, su localización sugiere otros diagnósticos diferenciales, sin embargo, los hallazgos histológicos son típicos y generalmente diagnósticos.

En razón de que no hay folículos pilosos en estas zonas, su estructura de origen ha sido discutida ampliamente, sugiriéndose un origen en la colonización de los conductos ecrinos por virus del papiloma humano. No obstante, otros estudios de inmunohistoquímica han apuntado a un origen traumático por implantación de la epidermis superficial en la dermis.

**Luz Marina Gómez**

Dermatóloga; profesora,  
Programa de Dermatología, Uni-  
versidad Pontificia Bolivariana,  
Medellín, Colombia

**Andrés Flórez**

Dermatopatólogo; profesor,  
Programa de Dermatopatología,  
Universidad CES, Medellín,  
Colombia

# Enfermedad de injerto cutáneo contra huésped

*Cutaneous graft versus host disease*

**Claudia Liliana Montoya<sup>1</sup>, Melibea Sierra<sup>2</sup>, Andrés Vidal<sup>3</sup>**

1. Médica dermatóloga, Fundación Valle de Lili, Cali, Colombia.
2. Médica interna, Universidad Icesi-Fundación Valle de Lili, Cali, Colombia.
3. Médico dermatólogo; jefe de posgrado en Dermatología, Universidad Icesi-Fundación Valle de Lili, Cali, Colombia.

## RESUMEN

El trasplante de células hematopoyéticas es un tratamiento potencialmente curativo para enfermedades hematológicas neoplásicas o no neoplásicas, en el cual se administra quimioterapia condicionante, radioterapia o ambas, para tratar la enfermedad de base y ocasionar una supresión inmunitaria que prevenga el rechazo del injerto. Posteriormente, se hace una infusión en el receptor de células hematopoyéticas progenitoras derivadas de médula ósea, sangre periférica o sangre de cordón umbilical. La piel se afecta en el 81 % de los pacientes, constituyéndose en el órgano más frecuentemente comprometido y ocasionando una heterogeneidad de lesiones clínicas a las cuales el dermatólogo debe enfrentarse; su diagnóstico y tratamiento son, en muchas ocasiones, un reto.

**PALABRAS CLAVE:** trasplante células hematopoyéticas, injerto contra huésped, manifestaciones cutáneas, tolerancia inmunitaria.

## SUMMARY

Hematopoietic stem cell transplantation is a potentially curative therapy for hematologic neoplastic or non-neoplastic diseases, in which a conditioning chemotherapy and/or radiation therapy are given to treat the underlying disease and cause immune suppression to prevent graft rejection, and then infusing in the receptor, hematopoietic progenitor cells derived from bone marrow, peripheral blood or cord blood. The skin is affected in 81 % of patients, becoming the organ most frequently compromised and causing heterogeneity of clinical lesions to which the dermatologist must face, being often a challenge to diagnosis and treatment.

**KEYWORDS:** Hematopoietic stem cell transplantation, cutaneous graft versus host disease, immune tolerance.

## INTRODUCCIÓN

Actualmente se realizan 25.000 trasplantes de células hematopoyéticas al año en el mundo<sup>1</sup> y la enfermedad de injerto contra huésped es la principal causa de muerte no relacionada con la recaída de la enfermedad primaria<sup>2</sup>. Ocurre cuando las células inmunitarias de un injerto de donante no idéntico, reconocen las diferencias con el receptor del trasplante, por lo cual se desarrolla una reacción inmunológica que causa enfermedad en el huésped. En otras palabras, es una manifestación exagerada de una reacción inflamatoria normal, en la cual los linfocitos T donados

### Correspondencia:

Claudia Liliana Montoya

### Email:

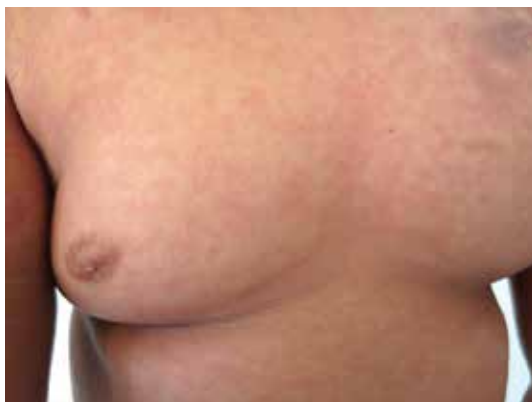gabclau@outlook.com

Recibido: 24 de julio de 2015

Aceptado: 30 de enero de 2016

No se reportan conflictos de interés.





**FIGURA 1.** Enfermedad aguda de injerto contra huésped: erupción maculopapular, eritematosa y morbiliforme, en la cara anterior del tórax anterior y el abdomen.

encuentran diferencias antigénicas en un medio que fomenta la inflamación. El trasplante puede ser autólogo, células hematopoyéticas del mismo paciente, o alogénico, de un donante familiar o no familiar o uno no relacionado de los bancos de células de cordón umbilical. La reacción entre el injerto hematopoyético y el receptor da lugar a la enfermedad injerto contra huésped y, también, al efecto terapéutico denominado injerto contra tumor<sup>3</sup>.

La piel se encuentra afectada en el 81 % de los pacientes, constituyéndose en el órgano más frecuentemente comprometido, seguido por el tubo digestivo (54 %) y el hígado (50 %)<sup>4</sup>.

En 1966, Billingham estableció criterios para que exista una enfermedad injerto contra huésped, los cuales continúan vigentes<sup>5</sup>:

- El trasplante hematopoyético debe contener células inmunocompetentes, viables y funcionales.
- Las células del injerto hematopoyético deben reconocer diferencias antigénicas entre el donante y el receptor.
- El huésped debe ser incapaz de montar una reacción inmunitaria efectiva que elimine las células trasplantadas, caso en el cual se daría el rechazo y la pérdida del injerto.

La enfermedad de injerto contra huésped clásicamente se ha clasificado en aguda, si las lesiones aparecen en los primeros 100 días después del trasplante, y en crónica, si aparecen después de 100 días. Sin embargo, debido a que sus manifestaciones no siempre cumplen estos criterios, en el 2004, los *National Institutes of Health* (NIH) establecieron una reclasificación<sup>6-9</sup>:

## Enfermedad aguda de injerto contra huésped:

- *Clásica*: en los primeros 100 días después del trasplante.
- *Persistente*: manifestaciones agudas que se mantienen más allá de los 100 días.
- *Recurrente*: recaída de un episodio agudo más allá de los primeros 100 días.
- *De inicio tardío*: manifestaciones agudas que comienzan después de los 100 días y se relacionan, especialmente, con la suspensión o disminución de los medicamentos inmunosupresores.

## Enfermedad crónica de injerto contra huésped:

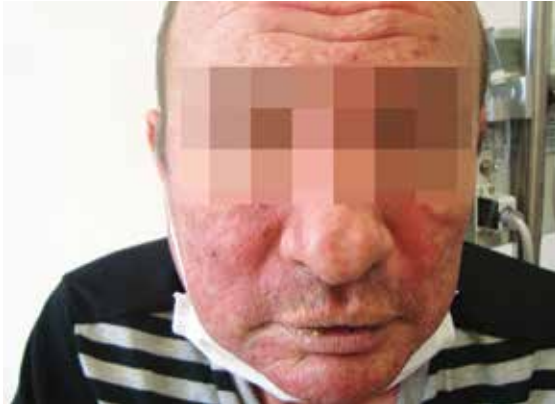- *Clásica*: después de 100 días del trasplante.
- *Síndrome de superposición*, el cual tiene características diagnósticas o presuntivas de enfermedad crónica de injerto contra huésped y, además, las típicas de la forma aguda.

La enfermedad crónica de injerto contra huésped puede presentarse después de su forma aguda (progresiva), luego de un periodo libre de síntomas (quiescente) o sin la forma aguda previa (*de novo*)<sup>10</sup>.

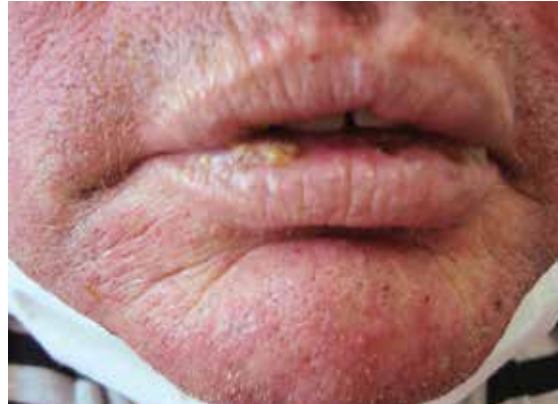## ENFERMEDAD AGUDA DE INJERTO CONTRA HUÉSPED

La incidencia varía entre 20 y 70 %, dependiendo del grado de disparidad del HLA, de la intensidad del esquema de acondicionamiento, de la edad del receptor y del estadio de la enfermedad primaria<sup>3,10,11</sup>. Los órganos más frecuentemente comprometidos son la piel, el hígado y el tubo digestivo.

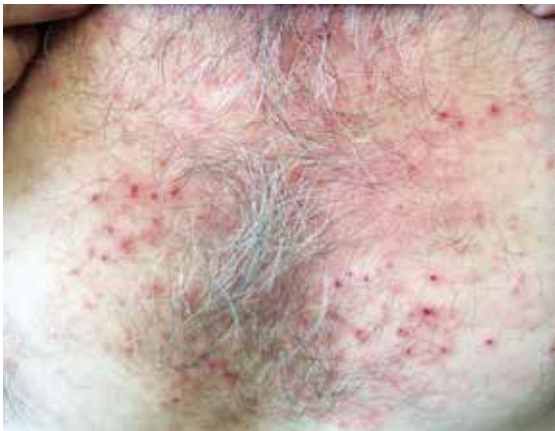El factor de riesgo más importante para la enfermedad aguda de injerto contra huésped es la disparidad en el HLA. Se ha encontrado que, entre hermanos con HLA idéntico que reciben un trasplante alogénico, la incidencia de la enfermedad aguda es mucho más baja, alrededor del 20 %, que entre aquellos que reciben varios injertos no relacionados<sup>12,13</sup>. La incidencia de enfermedad aguda de injerto contra huésped de grado III/IV es de 30 % en donantes no relacionados con HLA idéntico, de 40 % en aquellos con una disparidad en uno o dos alelos de la clase I, especialmente HLA-A, y de, aproximadamente, 33 % cuando se trata de trasplantes de familiares pero con disparidad en uno o dos alelos<sup>14-16</sup>.



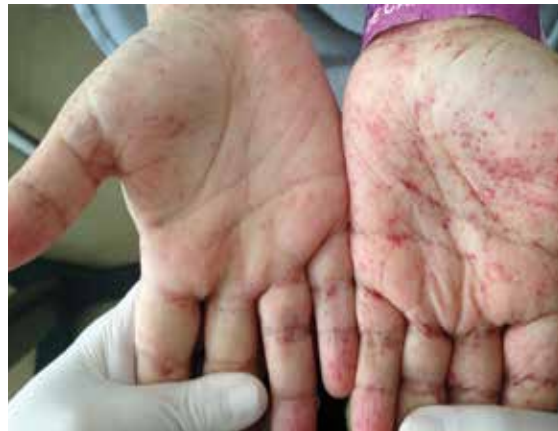**FIGURA 2.** Enfermedad aguda de injerto contra huésped: placas eritematosas, descamativas y confluentes en la cara.



**FIGURA 3.** Enfermedad aguda de injerto contra huésped: compromiso de la mucosa oral.



**FIGURA 4.** Enfermedad aguda de injerto contra huésped: pápulas foliculares eritematosas en el tórax.



**FIGURA 5.** Enfermedad aguda de injerto contra huésped: eritema y pápulas purpúricas en las palmas.

Las manifestaciones cutáneas tempranas se inician, en promedio, en el día 19 después del trasplante (rango: 5 a 47 días)<sup>3</sup>. Consisten en una erupción máculo-papular de tipo morbiliforme, con descamación, que se inicia en la parte superior del tronco y el cuello, y se extiende a palmas, plantas, orejas, mejillas, flancos y cara interna de los muslos, y puede evolucionar a vesículas o eritrodermia, con compromiso de las palmas y plantas. Puede estar acompañada de prurito y dolor. El inicio del exantema usualmente se correlaciona con el momento en que las células del donante han completado su proceso de injertarse en el receptor (*engraftment*), caracterizado por la presencia de más de  $5 \times 10^8$ /L neutrófilos por tres días consecutivos<sup>15</sup> (**FIGURAS 1-5**).

El compromiso sistémico se ha valorado cuantitativamente en grados de I a IV, con base en el tipo de compromiso cutáneo, el grado de elevación de las bilirrubinas

y el volumen de las deposiciones diarreas<sup>17</sup> (**TABLA 1**).

La enfermedad aguda de injerto contra huésped de presentación precoz, a menudo tiene un curso clínico agresivo y grave<sup>21</sup>, así como el grado IV de compromiso cutáneo, con una mortalidad de hasta el 80 %.

Los cambios histopatológicos consisten en apoptosis de la capa basal o de la capa espinosa inferior, el infundíbulo, la vaina radicular externa, el promontorio del folículo piloso o en el acrosiringio, que puede asociarse o no a una dermatitis de interfase con cambios vacuolares predominantemente en la capa basal, con o sin satelitosis de linfocitos. Estos hallazgos pueden confirmar el diagnóstico, pero no diferencian el grado de la enfermedad; además, no son patognomónicos y puede ser difícil diferenciarlos de las reacciones medicamentosas<sup>3,18</sup> (**TABLA 2**).

El compromiso de la mucosa oral se observa hasta

GRADO DE AFECCIÓN CUTÁNEA	
Grado I	Eritema máculo-papular que afecta menos de 25 % de la superficie corporal.
Grado II	Eritema máculo-papular que afecta de 25 a 50 % de la superficie corporal.
Grado III	Eritrodermia o erupción vesicular con ampollas o descamación que afectan más de 50 % de la superficie corporal.
Grado IV	Eritrodermia
GRADO DE AFECCIÓN HEPÁTICA	
Grado I	Bilirrubinas 2-3 mg/dl.
Grado II	Bilirrubinas 3 a 6 mg/dl.
Grado III	Bilirrubinas 6 a 15 mg/dl.
Grado IV	Bilirrubinas >15 mg/dl.
GRADO DE AFECCIÓN INTESTINAL	
Grado I	Diarrea >500-1.000 ml/día, con náuseas y vómito.
Grado II	Diarrea 1.000- 1.500 ml/día, náuseas y vómito.
Grado III	Diarrea >1.500 ml/día, náuseas y vómito.
Grado IV	Dolor abdominal grave, con íleo o sin él.

TABLA 1. Grado de compromiso sistémico.

Grado 0	Piel normal.
Grado I	Degeneración vacuolar de queratinocitos basales.
Grado II	Células disqueratóticas y apoptóticas en la epidermis.
Grado III	Degeneración vacuolar intensa con formación de fisuras epidermo-dérmicas.
Grado IV	Ampolla subepidérmica con necrosis epidérmica.

TABLA 2. Alteraciones dermatopatológicas en enfermedad aguda injerto contra huésped.

en 80 % de los pacientes y se manifiesta por mucositis, xerostomía, úlceras o infecciones. Las úlceras usualmente ocurren dos semanas después de la quimioterapia y se resuelven aproximadamente en dos a cuatro semanas después de su suspensión<sup>19</sup>. Algunos autores mencionan que las lesiones que persistan por más de tres semanas después del trasplante o aquellas que involucren el paladar duro, inclinan más el diagnóstico hacia una enfermedad aguda de injerto contra huésped que a mucositis secundaria a quimioterapia<sup>20</sup>. Es importante mencionar que, en ocasiones, este cuadro clínico no se documenta adecuadamente, ya que es difícil diferenciarlo de una mucositis secundaria a quimioterapia y, aunque la biopsia tiene riesgo de infección, dolor y sangrado, es importante obtenerla para confirmar el diagnóstico<sup>20</sup>.

Se han establecido protocolos para la prevención y el tratamiento de este tipo de lesiones, como el de Levy-Polack<sup>21</sup>. Se deben iniciar tres semanas antes de iniciar la quimioterapia y con ellos se debe eliminar

la placa bacteriana con enjuagues con clorhexidina al 0,12 %, aplicación tópica de yodo-povidona y enjuagues con una solución de 500.000 U de nistatina<sup>22</sup>. La xerostomía debe tratarse con saliva artificial, lubricantes y humidificadores de la mucosa oral. La mucositis y las úlceras bucales pueden manejarse con anestésicos tópicos y evitando los alimentos irritantes. Para evitar las infecciones es importante, además, utilizar los enjuagues con clorhexidina y nistatina, y administrar aciclovir sistémico para prevenir infecciones por el virus del herpes<sup>6,23</sup> (TABLA 3).

En la mayoría de los casos, la enfermedad de injerto contra huésped suele ser un diagnóstico de exclusión y deben considerarse otras posibles causas según su clasificación. Los diagnósticos diferenciales de la enfermedad aguda son, principalmente, las reacciones medicamentosas. Estas son difíciles de diferenciar clínicamente, son provocadas principalmente por antibióticos betalactámicos y antifúngicos, su seriedad es variable y pueden evolucionar a una necrólisis epi-

1. Prevención	<p>Hacer tamización anual dermatológica, por el mayor riesgo de presentación de carcinoma escamocelular.</p> <p>Tres semanas antes de la quimioterapia se deben hacer enjuagues de clorhexidina al 0,12 %, nistatina en solución de 500.000 U y yodopovidona tópica, como prevención de la enfermedad oral.</p> <p>Consulta odontológica, al menos anual, para limpieza y radiografías en caso de sospecha de infección.</p> <p>Si es necesario, se debe brindar asesoría nutricional y vigilancia para infecciones y neoplasia maligna.</p>			
2. Tratamiento tópico	<p>Se deben evitar comidas ácidas, picantes o condimentadas, que causen molestia y lesiones de la mucosa oral.</p> <p>El tratamiento tópico brinda mayores beneficios que únicamente el sistémico.</p>			
3. Úlceras y erosiones - tratamiento tópico	Se recomienda usar esteroides tópicos de gran potencia o inhibidores de la calcineurina.			
	En enjuague bucal	Clobetasol	0,5 mg/ml	Aplicar localmente con el dedo, o con una gasa por 10 a 15 minutos
		Budesonida	0,3 mg/ml	
		Dexametasona	0,1 mg/ml	
		Triamcinolona	1 mg/ml	
		Tacrolimus	0,1 mg/ml	
	Prednisolona	3 mg/ml		
En gel, ungüento o pasta	Clobetasol en gel	0,05%		
	Fluocinonida en gel	0,05%		
	Tacrolimus en ungüento	0,10%		
4. Síntomas de dolor	Infiltración intralesional	Triamcinolona	10 mg/ml: 5 ml por cm <sup>2</sup>	
		Lidocaína	2%	
	Enjuagues bucales	Lidocaína/benadril en hidróxido de aluminio o magnesio	Lidocaína al 2 % más hidrocloreto de difenhidramina en jarabe más hidróxido de aluminio o de magnesio en suspensión	
		Diclonina (anestésico local-antiinflamatorio)	0,5 % sobre todo para dolor muy intenso	
		Caolín pectina-difenhidramina-lidocaína, 1:1:1	Sin especificación	
5. Boca seca	Gel, crema de dientes	Flúor	No aplica	
	Chicle, dulces sin azúcar	Estímulan la producción de saliva	Según necesidad	
		Pilocarpina	5-10 mg tres o cuatro veces al día	Contraindicados en caso de glaucoma, enfermedad pulmonar obstructiva crónica o falla cardíaca
	Tabletas	Cevimelina	15-3 mg tres veces al día	
	No aplica	Láser con CO <sub>2</sub>	No aplica	
	Enjuagues bucales	Agua	Según necesidad	
	Otros	Saliva artificial, lubricantes de la mucosa oral	Según necesidad	
Evitar	Antidepresivos tricíclicos, inhibidores de la recaptura de serotonina, antihistamínicos, opiáceos			
6. Manifestaciones escleróticas periorales extensas	Fototerapia local	PUVA oral		
7. Higiene oral	En estos casos se debe combinar el tratamiento tópico, sobre todo las infiltraciones, acompañado del tratamiento sistémico; también, se recomiendan terapias físicas para aumentar la movilidad oral.			
	Asegurar una adecuada higiene oral con visitas frecuentes a odontología, cada 3 a 6 meses como mínimo.			
8. Prevención de infecciones	Si la crema dental causa ardor o molestias, se puede cambiar a una de niños.			
	Si el cepillado y la seda dental no se pueden usar por dolor, usar enjuagues de clorhexidina libres de alcohol; también, se pueden usar en pacientes con xerostomía quienes tienen con predisposición a la caries.			
	Usar enjuagues de clorhexidina al 0,12 %, nistatina en solución de 500.000U y aciclovir sistémico.			

\*Se recomienda usar un antifúngico (nistatina) cuando se apliquen esteroides orales tópicos.

**TABLA 3.** Recomendaciones para el manejo del compromiso oral en la enfermedad, aguda o crónica, de injerto contra huésped.



dérmica tóxica, cuyos hallazgos también podrían confundirse con los de una enfermedad de injerto contra huésped de presentación grave<sup>24-26</sup>.

Los exantemas virales también pueden simular una enfermedad de injerto contra huésped, sobre todo por el citomegalovirus y el virus del herpes de tipo 6 y 7, con erupciones máculo-papulares o morbiliformes<sup>4,24</sup>. El síndrome de reconstitución inmunitaria, en el cual hay un retorno de los linfocitos a la circulación periférica después del tratamiento por ablación, puede producir un exantema autolimitado asociado a picos febriles<sup>27</sup>. Otros diagnósticos diferenciales son la dermatitis por radiación y el síndrome del injerto<sup>24</sup>.

Debido a la gran cantidad de manifestaciones que comparte la enfermedad de injerto contra huésped con otras enfermedades, el diagnóstico puede ser desafiante, por lo cual es imperativo practicar la biopsia para confirmarlo, la cual debe ser examinada por patólogos expertos debido a que no hay lesiones patognomónicas en la histopatología<sup>24</sup>. Es de suma importancia una buena correlación clínico-patológica, para llegar al diagnóstico correcto.

El tratamiento debe estar a cargo de un equipo multidisciplinario del cual el dermatólogo hace parte. Está encaminado a disminuir el riesgo de daño de la barrera cutánea, la formación de contracturas y la discapacidad permanente. Depende del grado de compromiso cutáneo, visceral o de mucosas, de las enfermedades concomitantes, de las infecciones y del riesgo de neoplasia maligna.

La piedra angular del tratamiento tópico son los esteroides de mediana a alta potencia. En sitios de alto riesgo de atrofia o cuando se requieren tiempos prolongados, se puede iniciar la aplicación de inhibi-

dores de calcineurina. Los tratamientos sistémicos se utilizan a partir del grado II de compromiso cutáneo, o cuando existan manifestaciones gastrointestinales o hepáticas. La primera línea son los esteroides sistémicos, con los cuales la remisión es completa en 35 a 50 % de los pacientes al día 28 de iniciados<sup>28</sup>. Sin embargo, menos del 50 % de los pacientes tendrán una mejoría duradera después del primer tratamiento y requerirán un segundo tratamiento<sup>29</sup>.

La enfermedad aguda de injerto contra huésped y resistente a los esteroides, tiene una mortalidad de 70 %, con escasa respuesta a otros inmunosupresores, por lo cual se hace énfasis en la profilaxis con diferentes esquemas de inmunosupresores, uno o dos días antes del trasplante: ciclosporina más metotrexato o tacrolimus más metotrexato; este último ha demostrado superioridad en la prevención del grado II a IV en la enfermedad aguda<sup>30</sup>.

Entre los tratamientos de segunda línea está la fotoféresis extracorpórea, también llamada fotokuimioterapia extracorpórea, la cual es una terapia inmunomoduladora en la que se toman células mononucleares de la sangre periférica (leucocitos) y se exponen a un agente fotosensible, el psoraleno (8-metoxipsoraleno); posteriormente se tratan con luz ultravioleta A, para ser reinfundidas nuevamente al paciente. Este procedimiento altera las pirimidinas de las bases del ADN y causa apoptosis de las células tratadas<sup>31</sup>. En los últimos años, esta terapia se ha considerado prometedora en aquellos pacientes que no mejoran con los esteroides o en quienes no se ha logrado su suspensión. Produce mejoría completa en 72 % de los casos y, parciales, en 11 %, con supervivencia global a cinco años de 78 %, sin mostrar un impacto

GRADO	PRIMERA LÍNEA	SEGUNDA LÍNEA	TERCERA LÍNEA
Grado I	Tratamiento tópico Esteroides de mediana o gran potencia Inhibidores de calcineurina Emolientes Protección solar	-----	-----
Grado II- IV	Prednisona, 1-2 mg/kg/día por 7-14 días Metilprednisolona, 2 mg/kg	Micofenolato de mofetilo Fotoféresis extracorpórea Anti-TNF Anti- IL2	UVB-BE Pentostatín Globulina antitimocítica Ustekinumab Alemtuzumab (anti-CD52)

**TABLA 4.** Tratamiento de la enfermedad aguda de injerto contra huésped.

negativo sobre la enfermedad de base<sup>32,33</sup> (**TABLA 4**).

Como tratamiento de tercera línea se encuentra la terapia biológica, la cual se usa cuando la enfermedad es resistente a los esteroides; no obstante, hacen falta ensayos clínicos multicéntricos, doble ciego y de asignación aleatoria, para obtener una evidencia real. Entre los tratamientos evaluados para la enfermedad aguda de injerto contra huésped, están el alemtuzumab, el ustekinumab y la globulina antitimocítica.

El alemtuzumab se ha usado especialmente en la enfermedad aguda; actúa principalmente contra la glucoproteína CD52, la cual se expresa en linfocitos T, linfocitos B, monocitos, células dendríticas, macrófagos y eosinófilos. En un estudio produjo mejoría en 15 (83 %) de los casos, de los cuales 6 (33 %) presentaron remisión completa; aún falta información sobre su efecto en la forma crónica de esta enfermedad<sup>34</sup>.

El ustekinumab bloquea la subunidad p40 de la interleucina 12 (IL-12) y de la IL-23, las cuales inhiben la reacción de las células ayudadoras TH1 y TH17; los estudios sobre esta terapia son promisorios, pero, actualmente se encuentran en estudio de fase II<sup>35</sup>.

La globulina antitimocito se administra con base en el conocimiento del papel de los linfocitos T del donante y su efecto en el surgimiento de la enfermedad de injerto contra huésped, con la cual se obtiene un rango de mejoría parcial de 50 a 56 % y uno de remisión completa de 8 a 36 %<sup>36</sup>.

## ENFERMEDAD CRÓNICA DE INJERTO CONTRA HUÉSPED

La forma crónica de la enfermedad se presenta en 60 a 70 % de los pacientes<sup>37</sup>. Los factores de riesgo incluyen: un alto grado de disparidad HLA; antecedente de una enfermedad aguda de injerto contra huésped; donante femenino y receptor masculino; leucemia mieloide crónica; uso de factor estimulante de colonias de granulocitos; historia de esplenectomía; serología positiva para citomegalovirus en el donante en un receptor seronegativo o reactivación del citomegalovirus en el receptor, y un segundo trasplante alogénico; e historia de enfermedad aguda de injerto contra huésped previa<sup>38-40</sup>.

La piel es el órgano más frecuentemente comprometido en la enfermedad crónica de injerto contra huésped, con reportes hasta del 75 %, seguido por la mucosa oral, el hígado, los ojos, el tubo digestivo, el pulmón, el esófago, el aparato genital femenino y las articulaciones<sup>41</sup>.

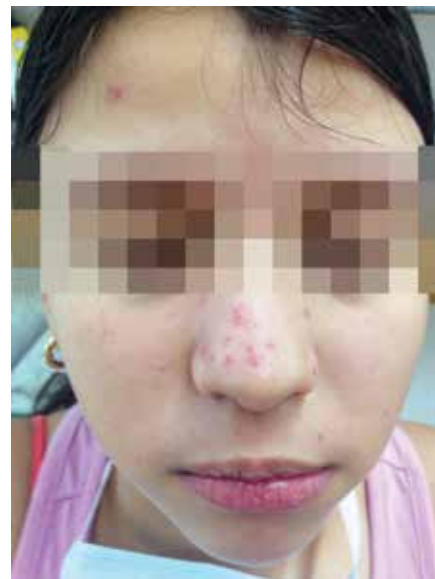La mayoría de los casos se diagnostica durante el

primer año de trasplante, con una mediana de 4 a 6 meses, pero de 5 a 10 % de los casos se presenta después de un año del trasplante. Casi la mitad de los pacientes tienen compromiso de tres órganos, con necesidad de terapias inmunosupresoras por largo tiempo (mediana de 2 a 3 años), complicaciones secundarias al tratamiento y, por ende, tasas altas de mortalidad pese al tratamiento<sup>42</sup>.

Se considera que esta enfermedad representa un síndrome, en el cual intervienen diferentes factores, como son un estado inflamatorio crónico, pérdida de la regulación de la inmunidad celular innata-adaptativa y la inmunidad humoral producida por una producción aberrante del factor de crecimiento transformador  $\beta$  (TGF- $\beta$ ), producción de autoanticuerpos y deficiencia en el número y en la función de las células T reguladoras (Treg)<sup>43</sup>.

Las manifestaciones cutáneas de la enfermedad crónica de injerto contra huésped son polimorfas, y se han dividido en patognomónicas (de tipo liquenoide o esclerótico) y presuntivas (que requieren de confirmación histopatológica). El diagnóstico requiere, al menos, de un signo diagnóstico patognomónico o de un signo presuntivo confirmado por histopatología (**TABLA 5**).

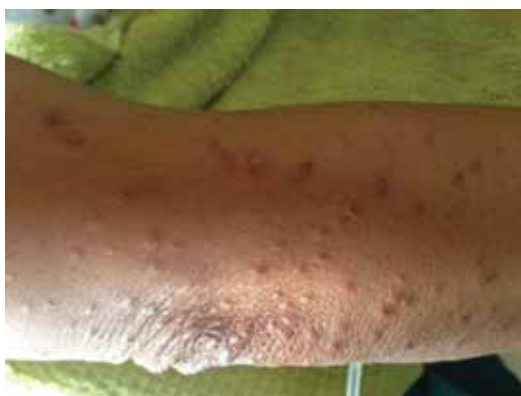Las manifestaciones cutáneas patognomónicas de tipo liquenoide consisten en pápulas o placas eritemato-violáceas descamativas, confluentes, localizadas en la región periorbitaria, los pabellones auriculares,



**FIGURA 6.** Enfermedad crónica de injerto contra huésped de tipo liquenoide: pápulas eritemato-violáceas en la cara

Sitio afectado	Manifestaciones patognomónicas	Manifestaciones presuntivas	Manifestaciones comunes a la forma aguda y a la crónica
Piel	Poiquilodermia Similar al liquen plano Esclerosis Similar a morfea Similar a liquen escleroso	Cambios en la pigmentación Queratosis pilaris	Erupción maculopapular Prurito
Uñas	----	Distrofia Onicólisis Pérdida ungular Pterigio ungular	----
Cuero cabelludo	----	Alopecia cicatricial o no cicatricial Descamación	----
Oral	Similar al liquen plano	Xerostomía Mucocele Atrofia mucosa Úlceras	Gingivitis Mucositis Eritema Dolor
Genitales	Similar al liquen plano Similar al liquen escleroso Estenosis o cicatrices, vaginales o uretrales	Erosiones Fisuras Úlceras	----

**TABLA 5.** Manifestaciones clínicas de la enfermedad crónica de injerto contra huésped.



**FIGURA 7.** Enfermedad crónica de injerto contra huésped: pápulas eritemato-violáceas en miembros superiores

las palmas y las plantas (**FIGURAS 6 Y 7**). Estas lesiones son similares a las del liquen plano, el liquen escleroso y la morfea, y su aparición hace el diagnóstico de enfermedad de injerto contra huésped crónica; sin embargo, el examen clínico no es suficiente para hacer el diagnóstico y es de mucha importancia practicar una biopsia para su confirmación<sup>30</sup>.

Las manifestaciones cutáneas patognomónicas de tipo esclerótico se presentan en 3,5 % de los receptores de trasplantes alogénicos<sup>23</sup>. Pueden ser prece-

didadas por pigmentación periocular, lo cual predice una enfermedad extensa. Las lesiones consisten en placas induradas, esclerosas, blanco-amarillentas y mal delimitadas, o poiquilodermia que se inicia en el tórax y los hombros. Las lesiones suelen progresar y generalizarse, asociándose a la aparición de contracturas y disminución de la apertura oral.

Se han descrito otras manifestaciones crónicas, que son características pero no hacen el diagnóstico, como son: cambios en la pigmentación: alteraciones ungulares de tipo distrofia; onicólisis; eritema periungular; lesiones similares al eritema multiforme; dermatomiositis; lupus eritematoso sistémico; lesiones psoriasiformes; lesiones similares a la queratosis *pilaris* e, incluso, lesiones parecidas a las de la dermatitis atópica, lo cual convierte el diagnóstico en un reto<sup>44,45</sup>.

En cuanto al diagnóstico diferencial de la enfermedad crónica de injerto contra huésped, incluye el liquen plano, las enfermedades escleróticas que, a diferencia de lo que sucede en enfermedad crónica de injerto contra huésped, se inician con progresión distal, y finalmente, la poiquilodermia, la cual generalmente se presenta en el cuello y se asocia con otras enfermedades, especialmente las reumatológicas<sup>20</sup>.

Las manifestaciones orales se presentan en 45 a 83 % de los casos, como lesiones en la mucosa, frecuentemente similares al liquen plano oral, con compromiso de las glándulas salivares por hipofunción y xerostomía,

y compromiso esclerótico de la mucosa oral y de los tejidos blandos adyacentes, que produce disminución de la apertura oral<sup>23,46</sup>. La sintomatología es diversa e incluye dolor, sensibilidad a varios alimentos y bebidas, alteración del gusto y caries dental.

Las lesiones en la mucosa oral son de gravedad variable, e incluyen eritema asociado o no a edema, atrofia o ambas, úlceras y mucocelos. Las lesiones liquenoides similares al liquen plano, pueden asociarse a leucoplaquias hiperqueratósicas, las cuales son diagnósticas de enfermedad crónica de injerto contra huésped.

Las úlceras son muy dolorosas y pueden acompañarse de seudomembranas, que son la ruta más fácil para adquirir infecciones en estos pacientes. Los mucocelos, usualmente asintomáticos, se localizan en el paladar y en los labios, y consisten en lesiones en forma de cúpula, llenas de líquido claro, rodeados por mucosa normal. Se producen por fibrosis y oclusión del conducto salivar, secundarias a la disfunción de las glándulas salivales que presentan estos pacientes, la cual se manifiesta por disminución del flujo salival y xerostomía hasta en 77 % de los casos, a menudo asociadas a ojo seco y síntomas similares a los del síndrome de Sjögren.

En la cavidad oral, el diagnóstico de enfermedad crónica de injerto contra huésped requiere que se excluyan otras causas como las infecciones, como herpes simple o candidiasis oral; por lo anterior, ante la sospecha de infección, siempre se debe tomar una biopsia de la mucosa oral y hacer el cultivo. También, se deben descartar las reacciones medicamentosas y las lesiones neoplásicas recurrentes o *de novo*, por lo cual se recomienda la biopsia para confirmar el diagnóstico, interpretada por un patólogo experto.

El tratamiento se enfoca en prevenir la infección mediante una adecuada higiene oral con enjuagues con clorhexidina, en disminuir el dolor, y en tratar las lesiones de las mucosas y los síntomas que afectan la calidad de vida, como la xerostomía. Además, se deben hacer evaluaciones periódicas cada seis meses, por el mayor riesgo de carcinoma escamocelular oral<sup>46,47</sup> (TABLA 3).

Los hallazgos histológicos iniciales de la enfermedad crónica de injerto contra huésped, se caracterizan por un denso infiltrado inflamatorio mononuclear, con acantosis irregular, hiperqueratosis o atrofia. Dependiendo de las manifestaciones clínicas, se pueden encontrar dos tipos de patrones histológicos:

- *Patrón liquenoide*: acantosis, hipergranulosis, hiperqueratosis, crestas papilares en forma de punta e infiltrado inflamatorio leve en la dermis superior.

- *Patrón esclerodermiforme*: hiperqueratosis leve y compacta, atrofia epidérmica, taponamiento folicular, fibrosis del colágeno y pérdida de grasa perianexial.

Para el diagnóstico existen tres categorías<sup>18</sup>:

- *Diagnóstico negativo*: sin evidencia de enfermedad de injerto contra huésped.
- *Posible enfermedad de injerto contra huésped*: manifestaciones clínicas e histopatológicas no patognomónicas de esta enfermedad y razones para sospechar otros diagnósticos, como reacciones medicamentosas.
- *Probable enfermedad de injerto contra huésped*: manifestaciones clínicas patognomónicas de la enfermedad, sin otra causa que las explique, o una biopsia confirmatoria.

El tratamiento debe estar a cargo de un equipo multidisciplinario; constituye un reto y su elección depende del sitio afectado, de la gravedad de los síntomas y del esquema profiláctico usado. Está encaminado a disminuir los síntomas y controlar la actividad de la enfermedad, sin causar una toxicidad desproporcionada (TABLA 5). A largo plazo, el objetivo es desarrollar tolerancia inmunológica, con una adecuada suspensión del tratamiento inmunosupresor.

Los pacientes con compromiso cutáneo leve pueden mejorar con tratamientos dirigidos a la piel, con un control periódico y evaluación de los síntomas producidos por otros órganos. Los emolientes son necesarios en casos de xerosis, y manifestaciones liquenoides y esclerodermoides, así como los esteroides tópicos, los inhibidores de la calcineurina o ambos, los cuales se recomiendan como la primera línea de tratamiento<sup>48</sup>.

En casos de compromiso moderado a grave, los esteroides sistémicos son la piedra angular del tratamiento, a dosis de 0,5 a 1 mg/kg/día, con disminución progresiva de los esteroides una vez se haya logrado la remisión completa o una muy buena mejoría parcial. Si hay persistencia o recurrencia de la enfermedad con la disminución progresiva de los esteroides, estos se deben continuar por tres meses como mínimo, hasta intentar de nuevo su disminución, la cual se debe llevar hasta una dosis de 0,1 mg/kg/día; esta puede suspenderse después de cuatro semanas, si no hay signos de reaparición de la enfermedad<sup>49</sup>.

Los tratamientos combinados con un ahorrador de esteroides, no han demostrado diferencias estadísticamente significativas en la supervivencia o la duración del tratamiento, aunque se requiere de ensayos clínicos controlados que sustenten su uso.

La fototerapia puede contribuir a la mejoría de estos



1. Evaluación por un equipo multidisciplinario que incluya a un dermatólogo con experiencia en este campo
2. Pacientes con la forma crónica en inmunosupresión prolongada, deben visitar, como mínimo, una vez al año al dermatólogo, por el mayor riesgo de neoplasias malignas cutáneas.
3. Emolientes para el control de los síntomas
4. Manejo del prurito con antihistamínicos orales; si no hay mejoría, 25-50 mg de doxepina en la noche o gabapentín.
5. Protección solar
6. Tratamiento tópico que incluya esteroides o inhibidores de la calcineurina como primera línea de tratamiento.
7. Fisioterapia en pacientes con enfermedad esclerodermoide
8. Manejo de las úlceras en las extremidades; considerar vendajes multicapa, medias de gradiente y valoración por cirugía vascular
9. Evaluar la distrofia ungular. Masaje con esteroides de gran potencia o inhibidores tópicos de calcineurina
10. Evaluar la alopecia: en fases tempranas puede ser reversible. Garantizar niveles adecuados de hierro, ferritina, vitamina B12, cinc y vitamina D.
11. Evaluar el aparato genital y la mucosa oral

**TABLA 5.** Recomendaciones para el manejo de la enfermedad crónica de injerto contra huésped.

pacientes. La UVB-BE (311 nm) se utiliza en el tratamiento de la enfermedad liquenoide, mientras que la PUVA (320-400 nm) y la UVA-1 (340-400 nm) se utilizan en casos de enfermedad esclerodermoide<sup>48,50</sup>.

Hasta en 60 a 70 % de los casos hay fallas en el tratamiento primario, por lo cual se debe recurrir a los de segunda línea, especialmente, en caso de empeoramiento de las manifestaciones clínicas existentes, aparición de nuevos síntomas y signos en órganos que no habían sido afectados, ausencia de mejoría después de un mes de tratamiento, imposibilidad para disminuir los esteroides después de dos meses a dosis de 1 mg/kg/día o signos de toxicidad. Sin embargo, no hay consenso o guías al respecto y, en muchas ocasiones, los tratamientos se basan en la experiencia de los médicos tratantes, en el riesgo de toxicidad y en la potencial exacerbación de enfermedades concomitantes preexistentes.

La fotoféresis extracorpórea ha demostrado remisión completa hasta en 80 % de los pacientes, especialmente, en casos de compromiso esclerodermoide, con

tiempos de duración de 12 semanas<sup>31,50,51,53</sup> (**TABLA 3**).

Existen otros tratamientos reportados, como la talidomida y los agentes biológicos. La talidomida es un agente inmunomodulador y antiangiogénico, usado en algunas series de casos para el tratamiento de la enfermedad crónica de injerto contra huésped resistente al tratamiento con corticoesteroides. Sin embargo, sus efectos beneficiosos siguen siendo difíciles de evaluar y se debe tener en cuenta que tiene múltiples efectos adversos, los cuales son frecuentes y pueden llegar a obligar a suspenderla, como sedación, estreñimiento, exantema y neuropatía, entre otros<sup>54</sup>.

La terapia biológica, al igual que en la forma aguda de la enfermedad, requiere múltiples estudios adicionales. Entre los medicamentos más investigados están el rituximab y el mesilato de imatinib.

El rituximab es uno de los medicamentos hasta ahora más estudiados, sobretudo en la forma crónica de la enfermedad, con una tasa relativa de éxito debido a que disminuye los linfocitos B, los cuales están implicados en la fisiopatología de la enfermedad al producir anticuerpos contra el HLA<sup>55</sup>. Con este medicamento se ha observado una tasa de éxito de 43 a 83%, con reducción de las dosis de corticoesteroides y de las manifestaciones clínicas; igualmente, se logró suspender los esteroides hasta en 10 % de los casos; no obstante, se puede llegar a necesitar profilaxis para infecciones<sup>55</sup>.

El mesilato de imatinib inhibe la tirosina cinasa, la cual participa en múltiples vías de señalización implicadas en la fibrosis cutánea. Actualmente, hay prometedores estudios de fase II que muestran mejoría parcial de 36 %, estabilidad de la enfermedad de 50 % y progreso de la misma en 14 %, e igualmente, mejoría de la movilidad en un rango de 3 a 94 %. Por esto, el imatinib se recomienda como uno de los múltiples tratamientos, principalmente en la enfermedad crónica de tipo escleroso, a dosis bajas para mejorar el rango de movilidad<sup>56</sup>.

## CONCLUSIONES

Los trasplantes hematopoyéticos son una alternativa terapéutica cada vez más utilizada y han logrado la recuperación de pacientes con neoplasias hematológicas que de otra forma fallecerían rápidamente. Este tratamiento no está exento de riesgos y la enfermedad de injerto contra huésped es su principal complicación inmunológica. En sus formas agudas, esta enfermedad puede llevar a la muerte del paciente por necrólisis epidérmica tóxica y, en sus formas crónicas, las manifestaciones esclerodermiformes graves deterioran la calidad de vida con lesiones similares a las de la esclerosis sistémica.

El dermatólogo debe estar atento a contribuir en el diagnóstico apropiado de los pacientes, estableciendo el diagnóstico diferencial de la enfermedad aguda de injerto contra huésped frente a la infección por citomegalovirus y las toxicodermias, y ayudando al cuidado de la piel y las mucosas, y en las formas crónicas, colaborando con el equipo multidisciplinario.

## REFERENCIAS

1. Pasquini M, Wang Z, Horowitz MM, Gale RP. 2013 report from the Center for International Blood and Marrow Transplant Research (CIBMTR): Current uses and outcomes of hematopoietic cell transplants for blood and bone marrow disorders. *Clin Transpl.* 2013;187-97.
2. Enfermedad injerto contra huésped en el trasplante hematopoyético. *Piel.* 2004;19:431-41. Fecha de consulta: 16 de febrero de 2015. Disponible en: <http://www.carmenbrufau.es/images/EICH.pdf>.
3. Hymes SR, Alousi AM, Cowen EW. Graft-versus-host disease: part I. Pathogenesis and clinical manifestations of graft-versus-host disease. *J Am Acad Dermatol.* 2012;66:515.e1-18.
4. Peñas PF, Zaman S. Many faces of graft-versus-host disease. *Australas J Dermatol.* 2010;51:1-10.
5. Billingham RE. The biology of graft-versus-host reactions. *Harvey Lect.* 1966-1967;62:21-78.
6. Jagasia M, Giglia J, Chinratanalab W, Dixon S, Chen H, Frangoul H, *et al.* Incidence and outcome of chronic graft-versus-host disease using National Institutes of Health consensus criteria. *Biol Blood Marrow Transplant.* 2007;13:1207-15. Fecha de consulta: 16 de febrero de 2015. [http://www.bbmt.org/article/S1083-8791\(07\)00338-2/pdf](http://www.bbmt.org/article/S1083-8791(07)00338-2/pdf).
7. Flowers MED, Inamoto Y, Carpenter PA, Lee SJ, Kiem H-P, Petersdorf EW, *et al.* Comparative analysis of risk factors for acute graft-versus-host disease and for chronic graft-versus-host disease according to National Institutes of Health consensus criteria. *Blood.* 2011;117:3214-9. Fecha de consulta: 16 de febrero de 2015. Disponible en: <http://www.ncbi.nlm.nih.gov/pmc/articles/PMC3062319/>.
8. Vigorito AC, Campregher P V, Storer BE, Carpenter PA, Moravec CK, Kiem H-P, *et al.* Evaluation of NIH consensus criteria for classification of late acute and chronic GVHD. *Blood.* 2009;114:702-8. Fecha de consulta: 16 de febrero de 2015. Disponible en: <http://www.ncbi.nlm.nih.gov/pmc/articles/PMC2713471/>.
9. Filipovich AH, Weisdorf D, Pavletic S, Socie G, Wingard JR, Lee SJ, *et al.* National Institutes of Health consensus development project on criteria for clinical trials in chronic graft-versus-host disease: I. Diagnosis and staging working group report. *Biol Blood Marrow Transplant.* 2005;11:945-55. Fecha de consulta: 19 de septiembre de 2014. Disponible en: [http://www.bbmt.org/article/S1083-8791\(05\)00631-2/pdf](http://www.bbmt.org/article/S1083-8791(05)00631-2/pdf).
10. Velásquez M. Enfermedad injerto contra huésped. *Rev Asoc Colomb Alerg Asma Inmunol.* 2001;10:110-9.
11. Jacobsohn DA, Vogelsang GB. Acute graft versus host disease. *Orphanet J Rare Dis.* 2007;2:35. Fecha de consulta: 7 de enero de 2015. Disponible en: <http://www.ncbi.nlm.nih.gov/pmc/articles/PMC2018687/>.
12. Szydlo R, Goldman JM, Klein JP, Gale RP, Ash RC, Bach FH, *et al.* Results of allogeneic bone marrow transplants for leukemia using donors other than HLA-identical siblings. *J Clin Oncol.* 1997;15:1767-77. Fecha de consulta: 16 de febrero de 2015. Disponible en: <http://web.b.ebscohost.com.bdigital.ces.edu.co:2048/ehost/pdfviewer/pdfviewer?sid=c665a1f8-c249-4db5-bcc7-b84bacdc5822%40sessionmgr107&vid=1&hid=124>.
13. Beatty PG, Clift RA, Mickelson EM, Nisperos BB, Flournoy N, Martin PJ, *et al.* Marrow transplantation from related donors other than HLA-identical siblings. *N Eng J Med.* 1985;313:765-71.
14. Murashige N, Kami M, Mori SI, Katayama Y, Kobayashi K, Onishi Y, *et al.* Characterization of acute graft-versus-host disease following reduced-intensity stem-cell transplantation from an HLA-identical related donor. *Am J Hematol.* 2008;83:630-4.
15. Flomenberg N, Baxter-Lowe LA, Confer D, Fernández-Vina M, Filipovich A, Horowitz M, *et al.* Impact of HLA class I and class II high-resolution matching on outcomes of unrelated donor bone marrow transplantation: HLA-C mismatching is associated with a strong adverse effect on transplantation outcome. *Blood.* 2004;104:1923-30. Fecha de consulta: 16 de febrero de 2015. Disponible en: <http://www.bloodjournal.org/content/104/7/1923.long?sso-checked=true>.
16. Petersdorf EW, Kollman C, Hurley CK, Dupont B, Nademanee A, Begovich AB, *et al.* Effect of HLA class II gene disparity on clinical outcome in unrelated donor hematopoietic cell transplantation for chronic myeloid leukemia: The US National Marrow Donor Program Experience. *Blood.* 2001;98:2922-9. Fecha de consulta: 20 de febrero de 2015. Disponible en: <http://www.bloodjournal.org/content/98/10/2922.long>.
17. Przepiorka D, Weisdorf D, Martin P, Klingemann HG, Beatty P, Hows J, *et al.* 1994 Consensus Conference on Acute GVHD Grading. *Bone Marrow Transplant.* 1995;15:825-8.
18. Shulman HM, Cardona DM, Greenson JK, Hingorani S, Horn T, Huber E, *et al.* NIH Consensus development project on criteria for clinical trials in chronic graft-versus-host disease: II. The 2014 Pathology Working Group Report. *Biol Blood Marrow Transplant.* 2015;21:589-603. Fecha de consulta: 22 de julio de 2015. Disponible en: <http://www.ncbi.nlm.nih.gov.bdigital.ces.edu.co:2048/pmc/articles/PMC4359636/>.
19. Imanguli M, Alevizos I, Brown R, Pavletic S, Atkinson J. Oral graft-versus-host disease. *Oral Dis.* 2008;14:396-412. Fecha de consulta: 3 de marzo de 2015. Disponible en: <http://www.ncbi.nlm.nih.gov/pmc/articles/PMC2565862/>.
20. Vargas-Díez E, García-Díez A, Marín A, Fernández-Herrera J. Life-threatening graft-vs-host disease. *Clin Dermatol.* 2005;23:285-300.
21. Levy-Polack MP, Sebelli P, Polack NL. Incidence of oral complications and application of a preventive protocol in children with acute leukemia. *Spec Care Dentist.* 1998;18:189-93.
22. Reyes AD, Martín TA, Leache EB, Suárez C. Manifestaciones orales en la enfermedad injerto contra huésped (EICH). Presentación de un caso. *Med Oral.* 2003;8: 361-5. Fecha de consulta: 5 de febrero de 2016. Disponible en: [http://www.medicinaoral.com/pubmed/medoralv8\\_i5\\_p361.pdf](http://www.medicinaoral.com/pubmed/medoralv8_i5_p361.pdf).
23. Mays JW, Fassil H, Edwards DA, Pavletic SZ, Bassim CW. Oral chronic graft-versus-host disease: Current pathogenesis, therapy, and research. *Oral Dis.* 2013;19:327-46. Fecha de consulta: 5 de febrero de 2016. Disponible en: <http://www.ncbi.nlm.nih.gov/pmc/articles/PMC3561479/?tool=pmcentrez>.

24. Mays SR, Kunishige JH, Truong E, Kontoyiannis DP, Hymes SR. Approach to the morbilliform eruption in the hematopoietic transplant patient. *Semin Cutan Med Surg.* 2007;26:155-62.
25. Lützow-Holm C, Rønnevig JR. Cutaneous drug reactions. *Tidsskr Nor Laegeforen.* 2005;125:2483-7.
26. Byun HJ, Yang JI, Kim BK, Cho KH. Clinical differentiation of acute cutaneous graft-versus-host disease from drug hypersensitivity reactions. *J Am Acad Dermatol.* 2011;65:726-32.
27. Horn TD, Redd J V, Karp JE, Beschoner WE, Burke PJ, Hood AF. Cutaneous eruptions of lymphocyte recovery. *Arch Dermatol.* 1989;125:1512-7.
28. Martín PJ, Rizzo JD, Wingard JR, Ballen K, Curtin PT, Cutler C, *et al.* First- and second-line systemic treatment of acute graft-versus-host disease: Recommendations of the American Society of Blood and Marrow Transplantation. *Biol Blood Marrow Transplant.* 2012;18:1150-63. Fecha de consulta: 10 de marzo de 2015. Disponible en: <http://www.ncbi.nlm.nih.gov/pmc/articles/PMC3404151/>.
29. Hymes SR, Alousi AM, Cowen EW. Graft-versus-host disease: part II. Management of cutaneous graft-versus-host disease. *J Am Acad Dermatol.* 2012;66:535.e1-16.
30. Ratanatharathorn V, Nash RA, Przepiorka D, Devine SM, Klein JL, Weisdorf D, *et al.* Phase III study comparing methotrexate and tacrolimus (prograf, FK506) with methotrexate and cyclosporine for graft-versus-host disease prophylaxis after HLA-identical sibling bone marrow transplantation. *Blood.* 1998;92:2303-14. Fecha de consulta: 10 de marzo de 2015. Disponible en: <http://www.bloodjournal.org/content/92/7/2303.long?sso-checked=true>.
31. Klassen J. The role of photopheresis in the treatment of graft-versus-host disease. *Curr Oncol.* 2010;17:55-8.
32. Calore E, Marson P, Pillon M, Tumino M, Tison T, Mainardi C, *et al.* Treatment of acute GVHD in childhood with extracorporeal photochemotherapy/photopheresis: The Padova experience. *Biol Blood Marrow Transplant.* 2015;21:1963-72.
33. Greinix HT, Worel N, Just U, Knobler R. Extracorporeal photopheresis in acute and chronic graft-versus-host disease. *Transfus Apher Sci.* 2014;50:349-57. Fecha de consulta: 25 de julio de 2015. Disponible en: [https://www-clinicalkey-com.bdigital.ces.edu.co:2443/service/content/pdf/watermarked/1-s2.0-S1473050214000810.pdf?locale=en\\_US](https://www-clinicalkey-com.bdigital.ces.edu.co:2443/service/content/pdf/watermarked/1-s2.0-S1473050214000810.pdf?locale=en_US).
34. Gómez-Almaguer D, Ruiz-Argüelles GJ, del Carmen Tarín-Arzuaga L, González-Llano O, Gutiérrez-Aguirre H, Cantú-Rodríguez O, *et al.* Alemtuzumab for the treatment of steroid-refractory acute graft-versus-host disease. *Biol Blood Marrow Transplant.* 2008;14:10-5.
35. Teshima T, Maeda Y, Ozaki K. Regulatory T cells and IL-17-producing cells in graft-versus-host disease. *Immunotherapy.* 2011;3:833-52.
36. Pidala J, Anasetti C. Glucocorticoid-refractory acute graft-versus-host disease. *Biol Blood Marrow Transplant.* 2010;16:1504-18. Disponible en: [http://www.bbmt.org/article/S1083-8791\(10\)00012-1/pdf](http://www.bbmt.org/article/S1083-8791(10)00012-1/pdf).
37. Lee SJ, Vogelsang G, Flowers MED. Chronic graft-versus-host disease. *Biol Blood Marrow Transplant.* 2003;9:215-33.
38. Horwitz ME, Sullivan KM. Chronic graft-versus-host disease. *Blood Reviews.* 2006;20:15-27.
39. Wojnar J, Giebel S, Holowiecka-Goral A, Krawczyk-Kulis M, Markiewicz M, Wozniczka K, *et al.* The incidence and risk factors for chronic graft-versus-host-disease. *Ann Transplant.* 2006;11:14-20.
40. Storb R, Prentice RL, Sullivan KM, Shulman HM, Deeg HJ, Doney KC, *et al.* Predictive factors in chronic graft-versus-host disease in patients with aplastic anemia treated by marrow transplantation from HLA-identical siblings. *Ann Intern Med.* 1983;98:461-6. Fecha de consulta: 22 de febrero de 2015. Disponible en: <http://web.a.ebscohost.com.bdigital.ces.edu.co:2048/ehost/pdfviewer/pdfviewer?sid=128e226f-821d-4155-9510-6734dbdad12b%40sessionmgr4004&vid=1&hid=4209>.
41. Lee SJ, Flowers MED. Recognizing and managing chronic graft-versus-host disease. *Hematology Am Soc Hematol Educ Program.* 2008:134-41. Fecha de consulta: 22 de febrero de 2015. Disponible en: <http://asheducationbook.hematologylibrary.org/content/2008/1/134.long>.
42. Lee SJ, Klein JP, Barrett AJ, Ringden O, Antin JH, Cahn J-Y, *et al.* Severity of chronic graft-versus-host disease: Association with treatment-related mortality and relapse. *Blood.* 2002;100:406-14. Fecha de consulta: 15 de julio de 2015. Disponible en: <http://www.bloodjournal.org/content/100/2/406.long?sso-checked=true>.
43. Martín PJ. Biology of chronic graft-versus-host disease: Implications for a future therapeutic approach. *Keio J Med.* 2008;57:177-83.
44. Wei J, Zhang Y, Xu H, Jin J, Zhang J. Atopic dermatitis-like presentation of graft-versus-host disease: A novel form of chronic cutaneous graft-versus-host disease. *J Am Acad Dermatol.* 2013;69:34-9.
45. Cornejo CM, Kim EJ, Rosenbach M, Micheletti RG. Atypical manifestations of graft-versus-host disease. *J Am Acad Dermatol.* 2015;72:690-5.
46. Carpenter PA, Kitko CL, Elad S, Flowers MED, Gea-Banacloche JC, Halter JP, *et al.* National Institutes of Health Consensus Development Project on Criteria for Clinical Trials in Chronic Graft-versus-Host Disease: V. The 2014 Ancillary Therapy and Supportive Care Working Group Report. *Biol Blood Marrow Transplant.* 2015;21:1167-87. Fecha de consulta: 5 de febrero de 2016. Disponible en: <http://www.sciencedirect.com/science/article/pii/S1083879115002244>
47. Hashemi A, Bahrololoumi Z, Khaksar Y, Saffarzadeh N, Neamatzade H, Foroughi E. Mouth-rinses for the prevention of chemotherapy induced oral mucositis in children: A systematic review. *Iran J Pediatr Hematol Oncol.* 2015;5:106-12. Fecha de consulta: 20 de febrero de 2016. Disponible en: <http://www.ncbi.nlm.nih.gov.bdigital.ces.edu.co:2048/pmc/articles/PMC4475632/>.
48. Dignan FL, Scarisbrick JJ, Cornish J, Clark A, Amrolia P, Jackson G, *et al.* Organ-specific management and supportive care in chronic graft-versus-host disease. *Br J Haematol.* 2012;158:62-78. Fecha de consulta: 22 de marzo de 2015. Disponible en: <http://web.b.ebscohost.com.bdigital.ces.edu.co:2048/ehost/pdfviewer/pdfviewer?sid=d82f560a-1ec3-4ab5-84d1-e685595bd253%40sessionmgr104&vid=1&hid=124>.
49. Flowers MED, Martín PJ. How we treat chronic graft-versus-host disease. *Blood.* 2015;125:606-15. Fecha de consulta: 29 de junio de 2015. Disponible en: <http://www.ncbi.nlm.nih.gov/pmc/articles/PMC4304105/>.
50. Ballester-Sánchez R, Navarro-Mira MÁ, de Unamuno-Bustos B, Pujol-Marco C, Sanz-Caballer J, Botella-Estrada R. The role of phototherapy in cutaneous chronic graft-vs-host disease: A retrospective study and review of the literature. *Actas Dermosifiliogr.* 2015;106:651-7. Fecha de consulta: 24 de julio de 2015. Disponible en: <http://www.actasdermo.org/en/the-role-phototherapy-in-cutaneous/articulo/S1578219015002188/>.

51. Ratcliffe N, Dunbar NM, Adamski J, Couriel D, Edelson R, Kitko CL, *et al.* National Institutes of Health State of the Science Symposium in Therapeutic Apheresis: Scientific opportunities in extracorporeal photopheresis. *Transfus Med Rev.* 2015;29:62-70.
52. Zhu L, Couriel DR, Chang C-H. The effect of extracorporeal photopheresis on T cell response in chronic graft-versus-host disease. *Leuk Lymphoma.* 2015;18:1-9.
53. Velásquez MM. Inmunointervención: fotoféresis, radioféresis, vacunas con células dendríticas. *Rev Asoc Colomb Alerg Asma Inmunol.* 2001;10:77-84.
54. Peñas PF, Fernández-Herrera J, García-Diez A. Dermatologic treatment of cutaneous graft versus host disease. *Am J Clin Dermatol.* 2004;5:403-16.
55. Kim SJ, Lee JW, Jung CW, Min CK, Cho B, Shin HJ, *et al.* Weekly rituximab followed by monthly rituximab treatment for steroid-refractory chronic graft-versus-host disease: Results from a prospective, multicenter, phase II study. *Haematologica.* 2010;95:1935-42.
56. Baird K, Comis LE, Joe GO, Steinberg SM, Hakim FT, Rose JJ, *et al.* Imatinib mesylate for the treatment of steroid-refractory sclerotic-type cutaneous chronic graft-versus-host disease. *Biol Blood Marrow Transplant.* 2015;21(6):1083-90.



# Fucidin® H

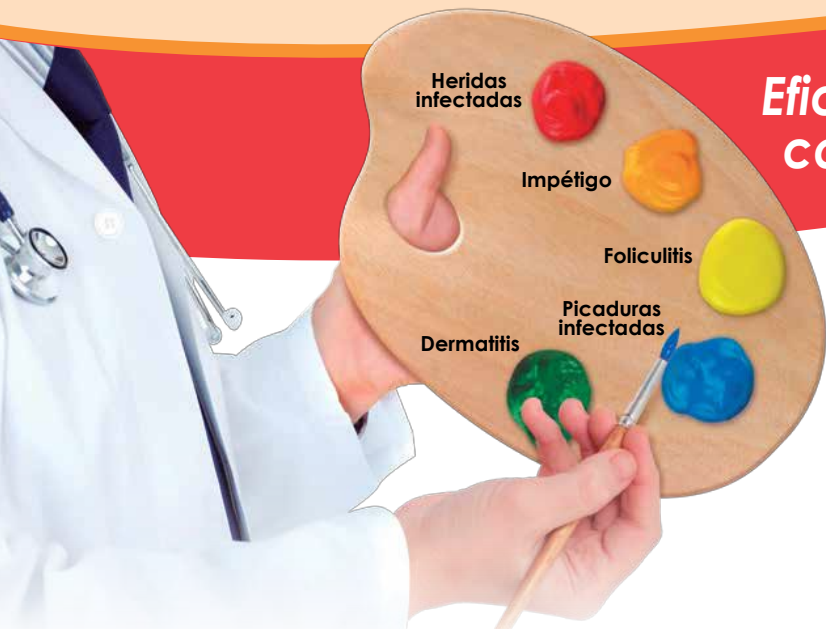
Ácido fusídico /  
Acetato de hidrocortisona

# Fucidin®

Ácido fusídico /  
fusidato de sodio

# Fucicort®

Ácido fusídico /  
Valerato de betametasona



## Eficacia, seguridad y experiencia comprobada por generaciones<sup>1-6</sup>

## El Arte de Restaurar la Piel

**Fucidin®  
Ungüento**

Tubo con 15 g

**Fucidin®  
Crema**

Tubo con 15 g

**Fucidin®  
Crema**

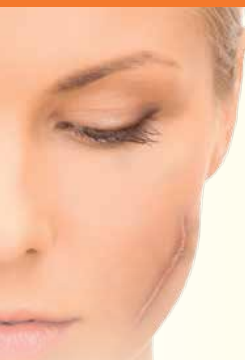Tubo con **30 g**

**Fucicort®  
Crema**

Tubo con 15 g

**Fucidin® H  
Crema**

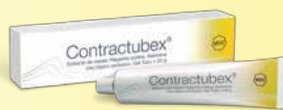Tubo con 15 g



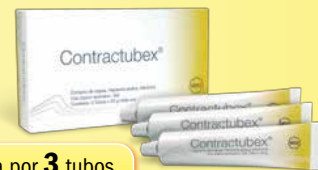## Contra las cicatrices Contractubex®

Ingredientes  
naturales

Heparina  
Alantoína  
Extracto  
cepae



Caja por **1** tubo



Caja por **3** tubos



**FUCIDIN® H CREMA:** Composición: Ácido Fusídico 20 mg / g, Acetato de hidrocortisona 10 mg / g. **Indicaciones:** afecciones inflamatorias cutáneas producidas por gérmenes sensibles al ácido fusídico. **Contraindicaciones, precauciones y advertencias:** Hipersensibilidad a alguno de los componentes, lesiones tuberculosas, fúngicas o virales de la piel. **Registro Sanitario:** INVIMA 2011-M-012162-47. **FUCIDIN® UNGÜENTO:** Composición: Fusidato de sodio 2 g. **Indicaciones:** Infecciones cutáneas producidas por gérmenes sensibles al fusidato de sodio. **Contraindicaciones, Precauciones y Advertencias:** Hipersensibilidad al ácido fusídico y sus sales. Evitar el contacto con los ojos. **Registro Sanitario:** INVIMA 2008-M-010310-R. **FUCIDIN® CREMA:** **Indicaciones:** Infecciones cutáneas producidas por gérmenes sensibles al ácido fusídico. **Contraindicaciones, precauciones y advertencias:** hipersensibilidad al medicamento. **Registro Sanitario:** INVIMA 2006-M-008790 R2. **FUCICORT® CREMA:** Composición: Ácido Fusídico 20 mg / g, Betametasona 1 mg / g. **Indicaciones:** Dermatopatías inflamatorias causadas por gérmenes sensibles al ácido fusídico. **Contraindicaciones, precauciones y advertencias:** hipersensibilidad a los componentes, infecciones micóticas o virales de la piel, evitarse su uso durante períodos prolongados y en zonas extensas, durante el embarazo y en niños menores de 2 años. **Registro Sanitario:** INVIMA 2011M-011593 R2. **Referencia:** 1. Monografía de producto, Fucidin® Crema. 2. Monografía de producto, Fucidin® Ungüento. 3. Sisto T. Approccio terapeutico nelle infezioni primarie e secondarie della cute. G Ital Dermatol Venereol, 149 (Suppl. 1 al N. 4):17-24, 2014. 4. Javier PR. et al., Fusidic acid/betamethasone in infected dermatoses – a double-blind comparison with neomycin/betamethasone. Br J Clin Pract 1986; 40: 235-8. 5. Strategos J., Fusidic acid-betamethasone combination in infected eczema: an open, randomized comparison with gentamicin-betamethasone combination. Pharmatherapeutica 1986; 4: 601-6. 6. Ramsay CA, Savoie JM, Gilbert M, Gidon M, Kidson P. The treatment of atopic dermatitis with topical fusidic acid and hydrocortisone acetate. J Eur Acad Dermatol Venereol. 1996;71(suppl1):S15-S22.

**CONTRACTUBEX® GEL:** Composición: Cada 100 g, contienen: extracto cepae 10 g., heparina sódica 5000 UI, alantoína 1 g. Excipientes: c.s.p. **Indicaciones:** Tratamiento de las cicatrices hipertróficas y queloides ocasionadas por accidentes, quemaduras o intervenciones quirúrgicas. **Contraindicaciones y advertencias:** Hipersensibilidad a los ingredientes activos extracto cepae, heparina sódica, o alantoína, al ácido sórbico o al metil-4-hidroxibenzoato (parabenos) o a cualquiera de los otros ingredientes. **Precauciones y advertencias:** Contractubex Gel contiene metil-4-hidroxibenzoato, que puede producir reacciones alérgicas (posiblemente tardías). Contractubex Gel contiene ácido sórbico, que puede producir reacciones cutáneas locales, por ejemplo dermatitis de contacto. **Registro Sanitario:** INVIMA 2012M-0000600-81. **Referencia:** 1. Resultados observados a los 4 meses, en un estudio realizado en 1.268 pacientes Willital G. H. et al. Inicio temprano del gel que contiene allium cepae, heparina y alantoína, para el tratamiento de cicatrices: Estudio observacional, no intervencionista. Journal drugs dermatol. 2013 Jan; 12(1):38-42. 2. Beuth et al. Safety and Efficacy of Local Administration of Contractubex® to hypertrophic scars in comparison to corticosteroid treatment. Results of a Multicenter, comparative Epidemiological Cohort Study in Germany. In vivo 2006;20:277-284.

Importado y Distribuido por Laboratorios Biopas S.A. Para mayor información, comuníquese con Laboratorios Biopas S.A. Carrera 17 No. 109A - 60, teléfono: 2136820, Bogotá - Colombia. Código: PU-VAR-VAR-F108-2016-Vig. FEB2018-CO

Material dirigido al cuerpo médico.



**Dermolimpiadores**

**EFAL<sup>®</sup>**  
LIMPIADOR LÍQUIDO  
**KIDS**



**¡POR FIN!**  
UN PRODUCTO  
QUE PIENSA EN LOS MÁS  
**PEQUEÑOS**



[www.siegfriedcuidasupiel.com](http://www.siegfriedcuidasupiel.com)

**SIEGFRIED**  
**CUIDA**  
**SU PIEL**



LÍNEA DERMATOLÓGICA  
Respaldo en terapias efectivas

# Trastornos psiquiátricos primarios en dermatología

Primary psychiatric disorders in dermatology

John Fredy Ballén<sup>1</sup>, Lizeth Milena Pinzón<sup>2</sup>, Ángel Omar Jaimes<sup>3</sup>, Álvaro José Tovar<sup>4</sup>

1. Médico, residente de Dermatología, Fundación Universitaria Sanitas, Bogotá, D.C., Colombia
2. Médica, residente de Psiquiatría, Fundación Universitaria Sanitas, Bogotá, D.C., Colombia
3. Médico dermatólogo, Universidad CES, Centro Dermatológico Federico Lleras Acosta, Bogotá, Colombia
4. Médico dermatólogo de planta, Centro Dermatológico Federico Lleras Acosta, Bogotá, Colombia.

## RESUMEN

Los trastornos psiquiátricos primarios relevantes en el contexto de la dermatología, comprenden un grupo de enfermedades caracterizadas por una alteración mental, asociada a afecciones cutáneas secundarias y autoinducidas. Aunque la consulta dermatológica puede ser el primer contacto médico de estos pacientes, la gran mayoría requiere el apoyo integral de otras disciplinas como la psiquiatría. Es por esto que el uso de herramientas clave en el acto médico son esenciales para identificar el tipo de trastorno y generar empatía con el paciente, lo que permitirá un adecuado manejo y la aceptación de una futura remisión al psiquiatra, para evitar complicaciones graves como la perpetuación de la enfermedad y el suicidio, entre otras. En este trabajo se pretende dilucidar las principales características clínicas y el abordaje de estas complejas enfermedades.

**PALABRAS CLAVE:** conducta autodestructiva, delirio de parasitosis, trastorno dismórfico corporal, trastornos fingidos, tricotilomanía.

## SUMMARY

The main primary psychiatric disorders in dermatology are a group of diseases characterized by a disturbance in the psyche, associated with secondary skin conditions and self-induced injury. Although the dermatologist may be the first physician in contact with these patients, support from other specialties such as psychiatry may be necessary. The acquisition of abilities in the medical act is essential to identify the type of disorder and to generate empathy, allowing proper management and acceptance of a possible referral to a psychiatrist. All this is very important to avoid serious complications such as the perpetuation of the disorder or even suicide. This work aims to elucidate the clinical features and management of these complex diseases

**KEYWORDS:** Body dysmorphic disorders, delusional parasitosis, factitious disorders, self-injurious behavior, trichotillomania.

## INTRODUCCIÓN

La psicodermatología, o medicina psicocutánea, comprende un grupo de trastornos en los límites entre la psiquiatría y la dermatología. Este campo no es nuevo, pero frecuentemente ha recibido atención limitada, y solo en las últimas dos dé-

### Correspondencia:

John Fredy Ballén

### Email:

jjobaf@gmail.com

Recibido: 21 de septiembre de 2015

Aceptado: 12 de febrero de 2016

No se reportan conflictos de interés.

cadadas ha ganado popularidad y se ha incrementado su estudio por dermatólogos del mundo entero<sup>1,2</sup>. Se calcula que, aproximadamente, 30 a 40% de los pacientes que buscan tratamiento para alguna enfermedad cutánea, tienen un problema psicológico o psiquiátrico que puede causar o exacerbar un problema cutáneo. Existe amplia información en la literatura científica que sugiere que el curso de muchos trastornos cutáneos está afectado por el estrés u otros eventos psicológicos, y que las condiciones dermatológicas deformantes frecuentemente tienen un curso crónico, produciendo una morbilidad psicológica importante, lo cual lleva a un trastorno psiquiátrico secundario que afecta la calidad de vida de quienes lo padecen<sup>3,4</sup>.

El sistema nervioso y la piel tienen un origen embriológico común en la placa neural del ectodermo<sup>3,4,5</sup>, por lo que se ha intentado investigar en forma amplia la relación entre la mente y la piel. Se ha reportado que el estrés psicológico perturba la homeostasis de la permeabilidad de la barrera epidérmica y esto puede actuar como un factor precipitante para algunos trastornos inflamatorios, como la dermatitis atópica y la psoriasis, por lo que la relación entre mente y cuerpo tiene en la piel a uno de sus principales exponentes<sup>5</sup>.

El modelo neuro-inmuno-endocrino-cutáneo fue propuesto por O'Sullivan, *et al.*<sup>6</sup>, e intenta explicar por qué muchas dermatosis cutáneas son desencadenadas o exacerbadas por factores psicológicos. Estos sistemas comparten un complejo lenguaje de neuropeptidos, citocinas, glucocorticoides y otras moléculas efectoras<sup>5</sup>. El eje hipotálamo-hipofisario reacciona al estrés psicológico aumentando la producción y la liberación de las hormonas del estrés (hormona liberadora de corticotropina, hormona liberadora de adrenocorticotropina y prolactina) activando el sistema nervioso simpático, elevando los niveles de catecolaminas y facilitando la liberación de neuropeptidos y neuromediadores (sustancia P y péptido relacionado con el gen de la calcitonina).

Los mastocitos cutáneos son un blanco importante de las hormonas del estrés y de los mediadores; su activación lleva a una desregulación inmunitaria y a varios trastornos cutáneos<sup>7</sup>. Arck, *et al.*, sugieren que la piel está exquisitamente bien inervada y tiene su propio sistema neuroendocrino, equivalente al eje hipotálamo-hipofisario, el cual está vinculado al sistema neuroendocrino principal<sup>8</sup>.

Los pacientes con trastornos psicocutáneos frecuentemente se resisten a una remisión al psiquiatra, por lo que se requiere una aproximación biopsicosocial desde la atención primaria, asistiendo las necesidades médicas y afectivas de los pacientes con enfermedades

psicocutáneas<sup>5</sup>, y una aproximación multidisciplinaria con la cooperación de psiquiatría y dermatología, para ofrecer un tratamiento integral en este tipo de casos<sup>3,4</sup>.

## CLASIFICACIÓN DE LOS TRASTORNOS PSICOCUTÁNEOS

Aunque no hay un sistema de clasificación universalmente aceptado de los trastornos psicocutáneos, el más utilizado se divide en tres categorías de acuerdo con la relación entre las enfermedades cutáneas y los trastornos mentales, en:

- I. Trastornos psicofisiológicos (psicosomáticos) causados por enfermedades cutáneas activadas por diferentes estados emocionales (estrés), pero no directamente relacionadas con trastornos mentales.
- II. Trastornos psiquiátricos primarios responsables de trastornos cutáneos autoinducidos.
- III. Trastornos psiquiátricos secundarios causados por una piel desfigurada, que puede llevar a estados de ansiedad, depresión o ideación suicida<sup>3,4,9,10</sup>.

En la **TABLA 1** se resume la clasificación de las principales psicodermatosis y en esta revisión profundizaremos en los trastornos psiquiátricos primarios con mayor relevancia en dermatología.

## TRASTORNOS PSIQUIÁTRICOS PRIMARIOS

Estas enfermedades han recibido poco énfasis en la literatura psiquiátrica o dermatológica, a pesar de que pueden estar asociadas con el suicidio y con la práctica de procedimientos quirúrgicos innecesarios<sup>3</sup>.

Durante los últimos cinco años, en el Centro Dermatológico Federico Lleras Acosta, se llevaron a cabo 464 consultas relacionadas con alguno de estos trastornos<sup>11</sup>. Muchos de estas enfermedades ocurren en el contexto de un trastorno delirante, somatomorfo, del control de los impulsos, de la personalidad, de la alimentación, de la ansiedad o de la depresión. El dermatólogo desempeña un papel importante en estos casos, inicialmente sospechando y luego estableciendo el diagnóstico para proporcionar un manejo adecuado. Algunos diagnósticos son fáciles y sencillos, pero, muchas de estas enfermedades pueden simular otros trastornos cutáneos, por lo que se requiere un alto grado de sospecha para llegar a un diagnóstico correcto<sup>4</sup>.



<b>Trastornos psicofisiológicos</b>	Dermatitis atópica Infección por herpes simple Hiperhidrosis Efluvio telógeno Dermatitis seborreica Acné Alopecia areata Rosácea Vitíligo Urticaria	
<b>Trastornos psiquiátricos primarios</b>	Trastorno por creencias dermatológicas	Delirio de infestación
	Trastornos del control de impulsos	Trastorno dismórfico corporal, tricotilomanía, tricoteiromanía, tricotemnomanía, onicofagia, onicotilomanía, onicotemnomanía, <i>morsicatio bucarum</i> , queilitis facticia, pseudoalmohadillas en los nudillos, excoiaciones neuróticas, acné excoiado
	Enfermedades cutáneas facticias	Dermatitis artefacta, dermatitis paraartefacta, trastorno por simulación, dermatitis simulata, dermatosis neglecta
	Formas especiales	Síndrome de Gardner-Diamond, síndrome de Münchhausen y síndrome de Münchhausen por poder
	Prurito psicógeno	
	Fobias cutáneas	Fobia a los lunares, venerofobia, fobia a las verrugas
	Trastornos sensoriales cutáneos	Glosodinia, vulvodinia, escrotodinia, anodinia
<b>Entidades dermatológicas que pueden desencadenar trastornos psiquiátricos secundarios</b>	Acné Alopecias Psoriasis Vitíligo Neoplasias cutáneas Trastornos de la pigmentación	

TABLA 1. Clasificación de las principales psicodermatosis.

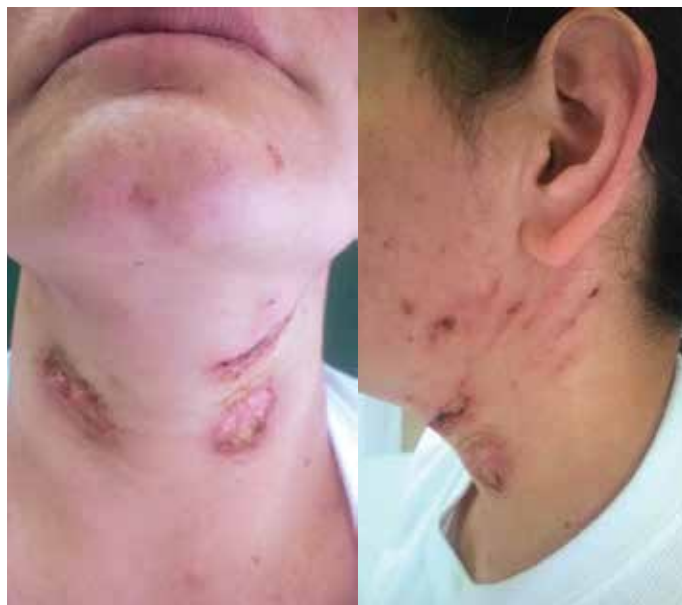## TRASTORNO POR CREENCIAS DERMATOLÓGICAS

### Delirio de infestación

Es una condición en la cual el paciente tiene una idea falsa y fija de estar infestado por pequeños patógenos vivos o inanimados, sin que haya una evidencia médica objetiva de esto. Por definición, los pacientes desconocen el origen psiquiátrico de la enfermedad y con-

secuentemente rechazan las remisiones al psiquiatra o las medicaciones antipsicóticas<sup>12-16</sup>.

En 1938, el neurólogo sueco Karl Axel Ekbohm fue el primero en diferenciar esta condición patológica de un simple temor a los insectos y lo llamó con el término alemán *Dermatozoenwahn*; por su difícil pronunciación, en muchos países se empezó a conocer con el epónimo de “síndrome de Ekbohm” que, aunque se usa en la actualidad, es ambiguo y no se recomienda porque también sirve para describir el síndrome de las piernas inquietas.



**FIGURA 1.** Úlceras y excoriaciones autoinducidas en una paciente que creía estar infestada por “gusanos”

En 1946, Wilson y Miller acuñaron el término actual y más aceptado: delirio de parasitosis. No obstante, en los últimos años los pacientes han reportado múltiples tipos de patógenos diferentes a los parásitos, por lo que en el 2009, Freudenmann, *et al.*, propusieron el nombre de delirio de infestación<sup>1,12,17,18</sup>.

El síndrome Morgellons es una condición controversial, que consiste en la creencia de infestación por fibras e hilos en la piel, el cual causa síntomas neuropsiquiátricos inespecíficos y problemas cutáneos, que frecuentemente se reportan en portales web y redes sociales. Aunque en la comunidad dermatológica esta condición ha sido reconocida como sinónimo de un delirio de infestación<sup>13</sup>, muchos consideran que se trata de un fenómeno de masas, “cibercondría”, es decir, una enfermedad transmitida socialmente por internet<sup>19,20</sup>.

Según el metaanálisis de Trabert, la prevalencia del delirio de infestación es de 5,58 casos por 1 millón de personas en los servicios públicos y asciende hasta 83,23 por 1 millón en la práctica privada<sup>21</sup>. Existe una distribución bimodal por edad, con un pico de prevalencia entre los 20 y 30 años de edad, y otro en mayores de 50 años<sup>13</sup>.

En su revisión de 2009, Freudenmann y Lepping sintetizaron los criterios diagnósticos para el delirio de infestación en:

- Existe la convicción de estar infestado por un patógeno animado o inanimado, sin una evidencia médica o microbiológica de una verdadera infestación.
- El paciente presenta una sensación cutánea anormal explicada por el primer criterio<sup>12</sup>.

El delirio de infestación puede presentarse como una psicosis primaria o secundaria. Los pacientes con psicosis primaria (o psicosis monosintomática hipochondríaca) experimentan sensaciones cutáneas como animales que caminan, muerden o pican, generando ardor y prurito<sup>13</sup>. El delirio de infestación primario debe distinguirse del ‘hormigueo’ (*formication*), en el cual el paciente tiene sensaciones similares sobre su piel, sin que exista un delirio, es decir, no hay una idea fija de que estos síntomas sean causados por parásitos u otros patógenos y se acepta fácilmente la evidencia de no tener una infestación<sup>16</sup>. Por otro lado, en la psicosis secundaria, la etiología puede ser una condición médica de base (por ejemplo, neurológica o psiquiátrica), el consumo de medicamentos o el uso de sustancias ilícitas<sup>13-15</sup>.

Es frecuente encontrar una historia de múltiples consultas a medicina general y dermatología, tratando de buscar una solución<sup>12</sup>. El inicio y el progreso

del delirio de infestación suelen ser insidiosos<sup>22</sup>; su comienzo agudo debe alertar sobre la presencia de una intoxicación aguda, un delirio o un déficit neurológico. Los pacientes frecuentemente elaboran una historia de cómo los diferentes patógenos se reproducen, mueven y diseminan bajo la piel<sup>3</sup>.

Un patrón interesante es el tamaño presumido del patógeno, por lo general, se describen como muy pequeños para ser vistos o diminutos, por lo que es difícil recolectarlos. Los patógenos que son más grandes, de centímetros, no son característicos de un delirio de infestación primario y más bien indican psicosis tóxica, delirio o esquizofrenia.

Por lo general, los pacientes intentan varias técnicas para deshacerse de la infestación, como el uso de pesticidas en ellos mismos, en sus mascotas o en sus hogares. Puede haber cambios importantes en los hábitos, al hacer varios esfuerzos para librarse de los parásitos, como mudarse de la vivienda o aislarse de amigos y familiares, por miedo de contaminar a otras personas.

Los pacientes se autoexaminan frecuentemente, creando rituales gradualmente más elaborados y autodestructivos, que cada vez toman más tiempo durante el día, con el uso de instrumentos como lupas, pinzas, espejos, exfoliantes o cortaúñas, intentando remover los patógenos de la piel y causándose excoriaciones (**FIGURA 1**), úlceras, erosiones, pérdida del cabello, liquen simple crónico, prurigo nodular e infecciones secundarias<sup>12</sup>.

Alrededor de 25 a 75 % de los pacientes con delirio de infestación traerán especímenes a la consulta médica, para probar la existencia de la infestación; esto se conoce como el “signo del espécimen”. Usualmente, estas muestras están compuestas de restos cutáneos, escamas, costras o cabello; ocasionalmente, pueden consistir en filamentos textiles, pelusa, material vegetal, insectos o sus partes, no relacionados con el tipo de lesión cutánea<sup>12,13</sup>.

Las localizaciones más frecuentes de las lesiones son en la piel de los miembros superiores e inferiores, el cuero cabelludo, el tronco superior, los genitales y los orificios corporales, como nariz, oídos, boca y ano; la afectación de todo el cuerpo es rara. Las lesiones usualmente son más graves en el lado opuesto al de la mano dominante<sup>13</sup>.

Cuando este tipo de delirio es compartido por otra persona, usualmente la pareja, recibe el nombre de *folie a deux* (“locura para dos”)<sup>16,17</sup>; se considera que de 8 a 12 % de los pacientes tienen un amigo o familiar que comparte los mismos síntomas. Por otro lado, el delirio de infestación por proximidad, consiste en un cuadro caracterizado por la creencia de que el compañero, los

hijos, otras personas o las mascotas están infestadas, pero no el paciente con la condición real<sup>12</sup>.

La posibilidad de una verdadera infestación (por ejemplo, escabiosis incógnita), así como la presencia de causas psiquiátricas o médicas que contribuyan a una psicosis, deben tenerse presentes entre los diagnósticos diferenciales. El practicar una biopsia no cambia la impresión clínica del diagnóstico ni el pronóstico<sup>23</sup>.

En general, los dermatólogos tienen la impresión de que estos pacientes padecen una grave alteración mental que tiende a la cronicidad y es de mal pronóstico. Sin embargo, hay que destacar que la gama de pacientes con delirio de infestación es muy amplia y muchos de los casos pueden evolucionar favorablemente, por lo que deben ser valorados y tratados a la mayor brevedad posible<sup>24</sup>.

De acuerdo con el esquema de tratamiento de Heller, *et al.*<sup>13</sup>, existen dos aspectos generales para un óptimo manejo del delirio de infestación, que se resumen en desarrollar una aproximación interpersonal constructiva con el paciente e instaurar un manejo farmacológico adecuado.

Aprender cómo interactuar con un paciente con delirio de infestación puede ser más útil que aprender a prescribir un medicamento. El médico tratante debe construir y mantener una alianza confiable con el paciente, para realizar un diagnóstico correcto y una prescripción efectiva. Se debe tener en mente que el objetivo de la consulta es mejorar la condición del paciente y, no, convencerlo de que está padeciendo un delirio. Debe aclararse explícitamente que el médico no está en condiciones para encontrar el agente patógeno, pero que será capaz de mejorar los síntomas si trabajan conjuntamente y que debe confiar en su experiencia al tratar previamente casos similares. Gentilmente se debe comunicar que centrarse en conocer la etiología exacta de la condición no es fructífero<sup>13</sup>.

Es necesario analizar las muestras que trae el paciente; esta es una técnica fácil y poderosa para comunicar respeto por sus preocupaciones y bienestar. La dermatoscopia es una nueva y práctica ayuda para examinar los artefactos presentados<sup>25</sup>. Se debe hacer un examen físico corporal completo, lo que ayuda a generar confianza y descartar otras condiciones dermatológicas.

Es frecuente encontrar casos con dermatitis de contacto e infecciones secundarias que requieren manejo. Hay que considerar el uso de antihistamínicos para mejorar el prurito, suspender medicaciones que induzcan prurito y evitar el aislamiento social tanto como sea posible<sup>12</sup>.

La remisión a psiquiatría debe hacerse cuando se

Principio activo	Dosis de inicio	Dosis terapéutica	Efectos secundarios	Consideraciones generales
<b>ANTIPSICÓTICOS TÍPICOS (PRIMERA GENERACIÓN)</b>				
Pimozida (no se encuentra disponible en Colombia)	0,5 mg/día	2-3 mg/día	Sedación, prolongación del QT, efectos extrapiramidales que pueden ser permanentes	Contraindicado con el uso concurrente de antidepresivos, macrólidos, fluoroquinolonas o azoles. Se requiere electrocardiograma antes y durante el tratamiento.
Haloperidol	0,5 mg /noche	1-5 mg/noche	Disquinesia tardía, síndrome neuroléptico maligno	
<b>ANTIPSICÓTICOS ATÍPICOS (SEGUNDA GENERACIÓN)</b>				
Risperidona	1 mg/noche	3-5 mg día	Mareo, ansiedad, rinitis, aumento del apetito, aumento de peso, hiperprolactinemia Prolongación del QT	Vigilar niveles de prolactina Primera línea para el delirio de infestación para algunos autores. Por los efectos anticolinérgicos limitados, puede formularse en ancianos.
Olanzapina	5-10 mg/día	10-15 mg/día	Síndrome metabólico, aumento de peso, efectos anticolinérgicos	Vigilar aumento de peso, glucemia en ayunas, HbA1C y niveles de lípidos
Quetiapina	12,5 mg/noche	150 a 600 mg/noche	Somnolencia que usualmente mejora en 3 a 7 días, moderada ganancia de peso Hipotensión ortostática, mayor riesgo de caídas	Útil en ancianos Por lo general, se toleran mejor los efectos adversos que con otros antipsicóticos (indicación no aprobada por la FDA)

**TABLA 2.** Antipsicóticos de elección para el tratamiento del delirio de infestación.

haya logrado la compenetración con el paciente, haciéndole saber que se hace, no porque se crea que su condición sea de causa imaginaria, sino porque el médico tratante sabe el sufrimiento que la enfermedad le ha ocasionado en su vida y quizá requiera de un especialista con mayor entrenamiento en este campo para poder ayudarlo.

No debe haber presión para iniciar los antipsicóticos en las primeras visitas y se recomienda que se formulen solo si hay certeza en el diagnóstico; se deben conocer las indicaciones y efectos adversos de los medicamentos para hacer un seguimiento adecuado. Cuando se escoja un tratamiento, es importante determinar si el paciente sufre de una psicosis primaria o secundaria. En el primer caso, prescribir una medicación antipsicótica es la intervención más eficaz que el médico tratante puede ofrecer, mientras que, en los delirios secundarios, es necesario tratar la condición de base.

Las opciones de tratamiento para el delirio de infestación primario incluyen antipsicóticos de primera (típicos) y de segunda generación (atípicos)<sup>22</sup>. Los tí-

picos (pimozida, haloperidol) tienen mayor y fuerte afinidad por el receptor de la dopamina, lo cual aumenta el riesgo de extrapiramidalismo. Por otro lado, los antipsicóticos atípicos (risperidona, olanzapina, quetiapina) producen un bloqueo de mayor afinidad por el receptor de la serotonina que por el de la dopamina, y mayor selectividad por los receptores relacionados con los síntomas psicóticos, lo cual disminuye el riesgo de extrapiramidalismo<sup>13,26</sup>.

En todos los casos, antes de iniciar el tratamiento, se recomienda practicar un electrocardiograma por el riesgo de arritmias, y un hemograma, con control al mes y a los seis meses, con el objetivo de identificar los signos que sugieran supresión medular, como leucopenia, neutropenia y agranulocitosis.

Por el riesgo de efectos secundarios, los medicamentos deben iniciarse a dosis bajas e ir incrementándose paulatinamente cada dos semanas, según el perfil de efectos adversos que presente el paciente (**TABLA 2**). Si se llegasen a presentar, los síntomas extrapiramidales pueden ser tratados con 25 a 50 mg de difenhidra-

mina cada cuatro a seis horas. En los casos de delirio de infestación secundario, se debe hacer una investigación sobre la condición primaria (esquizofrenia, depresión, intoxicación crónica, enfermedades neurológicas u otras condiciones médicas), para dirigir un manejo multidisciplinario junto con otros especialistas (psiquiatras, neurólogos, toxicólogos, internistas, etc.) y lograr un tratamiento oportuno e integral.

Los retos del tratamiento para el delirio de infestación son bien conocidos, ya que es difícil garantizar su adecuado cumplimiento. Por esta razón, es importante comunicar al paciente el uso correcto de las dosis, advertir que los fármacos pueden tardar de seis a ocho semanas para obtener resultados terapéuticos óptimos y alertar sobre los probables efectos adversos. Una vez el paciente notifique alguna mejoría en los síntomas, estará animado a continuar el tratamiento, disminuirá la preocupación por encontrar la etiología y el médico tratante podrá mantener la dosis estable por al menos tres meses para, entonces, disminuirla paulatinamente hasta su suspensión, según la evolución<sup>13,15</sup>.

## TRASTORNOS DEL CONTROL DE IMPULSOS

### Trastorno dismórfico corporal

La imagen cutánea corporal se define como la percepción mental del individuo sobre la apariencia de su tegumento (piel, cabello y uñas) y es, quizá, uno de los principales constructos dermatológicos más frecuentemente distorsionados en el trastorno dismórfico corporal<sup>27,28</sup>.

Entre los pacientes que asisten a consulta de dermatología o cirugía plástica, de 6 a 15 % padecen de trastorno dismórfico corporal en diferentes grados con importantes implicaciones ya que, si no se identifica, puede perturbar significativamente la satisfacción del paciente y afectar directamente los esquemas terapéuticos ofrecidos<sup>27</sup>.

La mayoría de las veces, el trastorno dismórfico corporal comienza temprano en la adolescencia, asociado con abusos (*bullying*) y está relacionado con una alta tasa de ideación suicida e intentos de suicidio, especialmente en este grupo etario<sup>27</sup>. Usualmente, son personas solteras, separadas, desempleadas o con antecedentes de abuso del alcohol u otras sustancias ilícitas<sup>3,28</sup>.

La etiología del trastorno dismórfico corporal es multifactorial e incluye factores biológicos, psicológicos y socioculturales. Los estudios neurofisiológicos y de neuroimágenes sugieren que puede haber anomalías en el procesamiento visual y alteraciones

de los circuitos fronto-estriales y temporo-parieto-occipitales, que pueden estar asociados con los síntomas de pensamientos obsesivos y comportamientos compulsivos. Por otro lado, el trastorno dismórfico corporal y los rasgos obsesivo-compulsivos comparten una base genética, con una correlación de fenotipos en cerca de 65 % de los casos<sup>28</sup>.

La enfermedad se caracteriza por una preocupación por defectos percibidos en la apariencia física, que son muy leves o incluso imperceptibles por otras personas, asociados a la presencia de comportamientos repetitivos (como mirarse en el espejo, asearse en exceso, camuflar las lesiones, rascarse la piel o querer asegurarse de las cosas) o actos mentales repetitivos (como comparar los “defectos” con la contraparte o con otras personas) como reacción a la intranquilidad por el aspecto, lo cual genera un considerable deterioro social<sup>29</sup>. Con frecuencia, los pacientes sienten que otras personas notan y comentan su supuesta deformidad y la culpan de todas sus dificultades en la vida; por lo general, no se sienten comprendidos y son reservados respecto a sus síntomas, por miedo a ser juzgados como vanidosos o narcisistas.

Los pacientes con esta condición son muy ricos en síntomas, pero pobres en signos de enfermedad orgánica<sup>3</sup>. Las preocupaciones pueden centrarse en una o más áreas corporales; las más frecuentes ocurren en la piel (acné, cicatrices, líneas de expresión, arrugas, palidez, enrojecimiento, dilatación de los poros, trastornos pigmentarios, protuberancias o depresiones de ciertas áreas), el cabello (adelgazamiento o pérdida del cabello, excesivo vello corporal o facial), la nariz (tamaño o forma) o los genitales (tamaño, forma).

Por lo general, las mujeres tienen mayor probabilidad de preocuparse por la apariencia de la cara, las mamas, la nariz o el abdomen y por su peso; los hombres, por la constitución corporal, los genitales y el cabello. Típicamente, son “compradores médicos” que repetitivamente se someten a múltiples procedimientos y tratamientos como cirugías cosméticas, aplicación de toxina botulínica, inyección de rellenos o terapias con láser, para encontrar solución a sus defectos, pero la mayoría de las veces no están satisfechos con los resultados<sup>4</sup>. Los trastornos mentales concomitantes más frecuentes incluyen depresión, fobias sociales, trastornos de la alimentación y trastornos de la personalidad<sup>4</sup>. No obstante, por lo general no se llega a un diagnóstico formal por un profesional de la salud mental, hasta los 10 a 15 años de iniciado el cuadro clínico<sup>28</sup>.

En el DSM-5 (*Diagnostic and Statistical Manual of Mental Disorders, fifth edition*) se clasifica bajo los trastornos obsesivos compulsivos y relacionados, y sub-



clasificado, dependiendo del grado de introspección sobre las creencias, en: “con introspección buena o aceptable”, “con poca introspección” o “con ausencia de introspección/con creencias delirantes”; este último puede ocurrir entre el 27 y el 39 % de los casos y es de difícil manejo<sup>28,29</sup>.

El manejo es extremadamente difícil, porque los intentos para explicar la naturaleza trivial de las preocupaciones pueden ser inútiles. El mayor reto del médico tratante es cambiar la percepción del paciente, de su condición como una enfermedad dermatológica o estética, a la de una que requiere tratamiento psiquiátrico. Obviamente, esto dependerá de la introspección del paciente y en los casos de delirio, requerirá manejo como un trastorno psicótico<sup>4</sup>.

Por lo general, los intentos para corregir el defecto percibido, médica o quirúrgicamente, resultan inútiles. La literatura científica reporta dos tratamientos efectivos para el trastorno dismórfico corporal, que incluyen los inhibidores selectivos de la recaptación de serotonina y la terapia cognitivo-conductual, encontrándose mejores resultados cuando se combinan.

En el primer caso, los inhibidores selectivos de la recaptación de serotonina se consideran la primera línea de tratamiento. Sin embargo, estos pacientes requieren dosis más elevadas que las necesarias para cuadros de depresión y pueden tomar más tiempo para mejorar; el tratamiento debe continuarse, por lo menos, seis meses a un año después de que se logre la reacción terapéutica<sup>26,30</sup>. En un metaanálisis se sugiere que la fluoxetina es segura y más efectiva que el placebo para los casos de trastorno dismórfico corporal y que, junto con la clorimipramina, disminuye la gravedad de los síntomas<sup>31</sup>.

Por otro lado, la terapia cognitivo-conductual es un tratamiento multifacético basado en el aprendizaje de principios; incluye determinar el pensamiento desadaptativo y los comportamientos que mantienen los síntomas del trastorno dismórfico corporal y que deterioran el funcionamiento, para encontrar las formas de cambiarlos<sup>28</sup>.

## Tricotilomanía

Es un trastorno que se caracteriza por un comportamiento repetitivo de halar y arrancar el pelo<sup>32</sup>, lo cual genera su pérdida y causa un malestar clínicamente significativo, con deterioro social, laboral, escolar o en otras áreas importantes del funcionamiento<sup>29</sup>.

Aunque no existen estudios epidemiológicos grandes, se estima que puede llegar a afectar entre 1 y 3 % de escolares y 1 y 3,5 % de los adolescentes<sup>33,34</sup>. En la

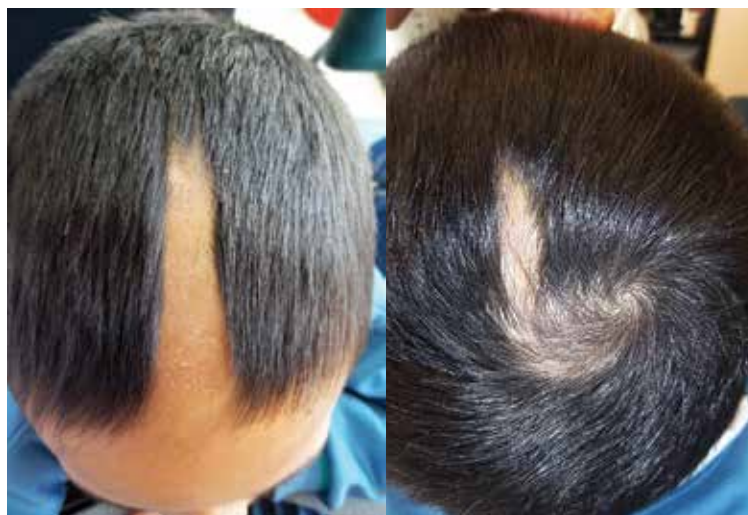población infantil son frecuentes los reportes y algunos autores han sugerido que en niños menores de cinco años se puede representar un subtipo de tricotilomanía que es menos crónico y de mejor pronóstico que en los casos de inicio más tardío<sup>35</sup>.

El deterioro emocional es prevalente y pueden encontrarse sentimientos de culpa, vergüenza o baja autoestima. Por lo general estos individuos provienen de familias disfuncionales, en las cuales los conflictos pueden incrementar los niveles de estrés, exacerbando los síntomas de la tricotilomanía, y creando un círculo vicioso. Las enfermedades psiquiátricas concomitantes en adultos, como los trastornos de ansiedad, trastornos del estado del ánimo, consumo de sustancias psicoactivas, trastornos de la alimentación y trastornos de la personalidad, son frecuentes<sup>33</sup>.

El cuadro clínico se caracteriza porque los individuos han tenido varios intentos repetidos de disminuir o dejar de arrancar el pelo<sup>29</sup>. Si bien la mayor afectación se presenta en el cuero cabelludo, las cejas y las pestañas<sup>36</sup>, todas las áreas corporales pilosas pueden estar afectadas, incluyendo la región púbica, los brazos, las piernas y las axilas, lo que puede generar complicaciones locales en el sitio de tracción, como irritación cutánea e infecciones<sup>33</sup>. Más de la mitad de los pacientes arrancan pelo de más de un sitio<sup>34</sup>. Muchos individuos reportan jugar con el pelo arrancado (por ejemplo, frotándolo entre los labios) y, aproximadamente, 10 a 30 % experimentan tricofagia (ingestión del pelo), lo cual genera un riesgo elevado de tricobezoar (masa de pelo en el intestino), que puede desencadenar serias complicaciones gastrointestinales y requerir manejo quirúrgico<sup>35,37,38</sup>.

En el examen físico, a pesar de la densidad normal del cabello, se encuentran diferentes longitudes, incluyendo terminaciones cónicas, que demuestran nuevo crecimiento y terminaciones despulidas con cabellos rotos y quebrados a la mitad, o aparecer como pequeños puntos negros en la superficie del cuero cabelludo. Típicamente, la región afectada tiene una forma inusual y la prueba de tracción es negativa<sup>36</sup> (**FIGURA 2**).

La tricoscopia es una herramienta novedosa y útil que permite diferenciar la tricotilomanía de otros diagnósticos diferenciales. Los hallazgos tricoscópicos más característicos son: pelos rotos irregulares; signo “V”, cuando dos pelos emergen de una misma apertura follicular y se rompen a la misma altura; pelo en llama, residuo de pelo proximal, el cual permanece unido al cuero cabelludo después de halar el pelo en anágeno; pelo polvoriento, solo se visualiza un resto espolvoreado donde existía un tallo piloso que fue dañado en su totalidad por manipulación mecánica; pelos enro-



**FIGURA 2.** Tricotilomanía: áreas alopécicas secundarias a tracción compulsiva del pelo en un niño.

llados, como reacción a la fuerza de tracción, hay una fractura y la parte remanente distal se contrae y se enrolla; pelo en gancho o en signo de interrogación; y pelos en tulipán, terminaciones oscuras, en forma de la flor de tulipán, causados por una fractura diagonal<sup>39,40</sup>.

En los casos dudosos, la biopsia del sitio de la lesión puede ser de gran ayuda. Los signos histológicos de la tricotilomanía incluyen los folículos en anágeno vacíos, múltiples pelos en catágeno, incontinencia del pigmento melánico en el canal folicular y hemorragia peribulbar sin inflamación perifolicular. El signo más específico es la tricomalacia (bulbos pilosos con distorsión anatómica por el trauma y tallos pilosos enrollados), el cual puede producir formas interesantes como el “signo de la hamburguesa”, en la cual hay una división orientada verticalmente en el tallo piloso, que contiene material proteico y eritrocitos; o la degeneración de la fibra pilosa puede tomar otras formas, como en el signo del ‘perro caliente’<sup>38,41-43</sup>.

En el DSM-5, la tricotilomanía se clasifica dentro del espectro del trastorno obsesivo compulsivo y si bien varios estudios han demostrado que la tricotilomanía y este trastorno frecuentemente coexisten y aparecen en las mismas familias, existen importantes diferencias en su epidemiología y fenomenología. Más importante aún, a diferencia de las compulsiones del trastorno obsesivo compulsivo, el comportamiento de arrancar el cabello en la tricotilomanía está asociado con sentimientos de placer y raramente, o nunca, es precedido por obsesiones patológicas o preocupaciones acerca de un daño potencial<sup>35,44</sup>. En su estudio, Rozeman, *et al.*, sugieren

que la tricotilomanía pediátrica es más parecida a un trastorno pediátrico de tics, que a un cuadro de trastorno obsesivo compulsivo, ansiedad o depresión<sup>45</sup>.

Los principales diagnósticos dermatológicos diferenciales incluyen la alopecia areata (que con alguna frecuencia puede coexistir con la tricotilomanía), en la cual las zonas desnudas del cuero cabelludo son suaves, el signo de la tracción es positivo y puede asociarse a cambios ungulares como la presencia de hoyuelos, a diferencia de la tricotilomanía, en la cual hay una sensación áspera al tacto y no hay cambios ungulares asociados. Otros diagnósticos que deben tenerse en mente, son la alopecia androgénica, la alopecia por tracción, la alopecia mucosa, el liquen plano *pilaris*, el lupus eritematoso discoide, la pseudopelada, la foliculitis *decalvans* y la sífilis<sup>36</sup>.

La tricotilomanía puede ser grave y extremadamente difícil de controlar. La hipótesis que en su etiología intervengan neurotransmisores como dopamina, glutamato o ácido gamma-aminobutírico, ha fomentado el uso de medicamentos estabilizadores del estado del ánimo, antipsicóticos y relacionados con la dopamina y la serotonina<sup>32</sup>. No obstante, en los últimos 25 años se han realizado varias investigaciones con la mayoría de estos medicamentos, sin que se haya establecido un esquema estándar, lo que refleja el poco entendimiento sobre la neurobiología de la tricotilomanía<sup>46</sup>. Más aún, en la última revisión sistemática al respecto se concluyó que ninguna clase de medicamento en particular demuestra eficacia en su tratamiento y que existe información preliminar que sugiere efectos te-

rapéuticos con la clorimipramina, la N-acetilcisteína y la olanzapina, con base en tres estudios individuales, pero con muestras muy pequeñas<sup>47</sup>.

En general, según la opinión de expertos, la primera línea de tratamiento para la tricotilomanía es la terapia cognitivo-conductual, específicamente, el entrenamiento de inversión del hábito<sup>33,35</sup>.

## Onicofagia

Se refiere al hábito de morder o mascar las uñas, usualmente con su deglución. El constante traumatismo, con el acortamiento de la parte distal del plato ungular, puede dar lugar o desencadenar infecciones, sangrado y malformaciones. Es usual que se relacione con conflictos no resueltos o estrés, con mayor predilección durante la infancia y la adolescencia, y afecta hasta el 45 % de las personas jóvenes<sup>48,49</sup>.

## Morsicatio buccarum

Son placas lineales blancas, hiperqueratósicas, en la mucosa oral, a lo largo de la línea de oclusión o en los labios, causadas por el hábito compulsivo de succionar o morder constante o excesivamente estas zonas<sup>48,49</sup>.

## Queilitis facticia

Son lesiones eczematosas del labio, con predisposición a causar impétigo secundario, causadas por el daño acumulativo de la piel por el estrés mecánico (succionar o lamer los labios), donde la saliva actúa como un irritante y causa humedad excesiva. Usualmente, la automanipulación afecta áreas limitadas y demarcadas que se extienden más allá del bermellón de los labios<sup>48,49</sup>.

## Pseudoalmohadillas en los nudillos

Son lesiones cutáneas, que semejan almohadillas ásperas y gruesas sobre las articulaciones de los dedos. Las verdaderas almohadillas en los nudillos solo se presentan en las genodermatosis, caracterizadas por tejido fibroso rico en células, pero en este caso, son causadas por el frote, el masaje, la succión o la masticación de estas zonas. Es frecuente que ocurra en pacientes con retardo mental y bulimia<sup>48,49</sup>.

## Excoriaciones neuróticas

Las excoriaciones neuróticas, también conocidas como excoriaciones psicógenas, dermatotilomanía o trastorno de excoriación<sup>50</sup>, son lesiones autoinducidas,

ocasionadas al pellizcar, frotar o rascar repetitivamente la piel, en el contexto de un paciente que no puede controlar estos impulsos<sup>3,36</sup>.

Los estudios sugieren que hay una incidencia de 2 a 5 % en los pacientes dermatológicos, con una relación mujer a hombre de 3:1. La edad de inicio, en promedio, se reporta entre los 40 y 60 años. La ansiedad y la depresión son frecuentes y son más comunes en aquellos con una historia familiar de síntomas de excoriaciones neuróticas<sup>3,51</sup>.

Recientemente, la entidad fue incluida en el DSM-5, con una serie de criterios que pueden resumirse en: producción de lesiones cutáneas; intentos repetidos de disminuir o dejar de rascarse la piel; generación de malestar clínicamente significativo o deterioro en lo social, laboral u otras áreas importantes del funcionamiento; no se puede atribuir a los efectos fisiológicos de una sustancia (por ejemplo, cocaína) u otra afección médica (por ejemplo, escabiosis); no se explica mejor por los síntomas de otro trastorno mental<sup>29</sup>.

Las acciones para traumatizar la piel son episódicas y pueden ser desencadenadas por la ansiedad o el estrés, por una sensación focal de prurito, por una condición cutánea o por encontrarse una irregularidad en la piel al pasar la mano. Una vez comienza el rascado, hay una acumulación de tensión, la cual se alivia solo cuando se lesiona la piel. Por lo general, las lesiones son causadas por las uñas, pero también, puede haber una historia de uso de agujas, pinzas o cualquier instrumento de uso manual<sup>51</sup>.

Las zonas más afectadas se confinan a las áreas donde las manos alcanzan a llegar, especialmente en la cara extensora de los antebrazos, los hombros, la parte superior de la espalda, el pecho, los glúteos y la cara anterior de los muslos. Por lo general, el espacio interescapular está respetado, creando el característico “signo de la mariposa”. Morfológicamente, las lesiones pueden ser circulares, lineares, limpias o con costras, exulceradas o ulceradas; los márgenes de las lesiones más antiguas pueden estar engrosados por el rascado repetido. También, puede presentarse sobreinfección y formación de prurigo nodular. Es común que las lesiones se encuentren en diferentes fases de desarrollo (recientemente excoriadas, ulceradas, con costras, con componentes nodulares, cicatrices circulares o lineales bien demarcadas, con hiperpigmentación o hipopigmentación posinflamatoria)<sup>51</sup>.

Las excoriaciones neuróticas pueden deteriorar significativamente la calidad de vida de los pacientes. Existe un amplio espectro de comportamientos. Para algunos pacientes, puede ocurrir casi que automáticamente cuando la mente se ocupa en otras tareas (por ejemplo,

cuando leen, ven televisión o manejan el carro); para otros, puede haber un ritual diario que ocurre en lugares privados por muchas horas al día. La culpa y la vergüenza usualmente acompañan a ese comportamiento, lo que lleva al paciente a esperar muchos años antes de buscar ayuda<sup>51</sup>.

Siempre se deben descartar los trastornos cutáneos primarios que pueden generar prurito, irregularidades en la superficie de la piel o trastornos sistémicos que puedan aumentar la atención en la piel, creando una sensación alterada. Con esto en mente, deben descartarse enfermedad hepática, enfermedad renal, disfunción tiroidea y linfomas<sup>51</sup>.

El tratamiento puede requerir una combinación de farmacoterapia y terapia comportamental, en orden, para modular el estrés o la ansiedad subyacente y extinguir el hábito compulsivo de traumatizar la piel. Varios antidepressivos, en particular los inhibidores selectivos de la recaptación de serotonina y la doxepina, la cual también tiene propiedades antipruriginosas y sedativas, se han usado para el tratamiento en adultos. Los estudios de farmacoterapia en niños son insuficientes; sin embargo, se han reportado éxitos en el tratamiento con fluoxetina en adolescentes<sup>52</sup>. No obstante, antes de que estos métodos puedan considerarse, el paciente debe estar dispuesto a aceptar la naturaleza psiquiátrica de la condición y ser capaz de identificar los factores desencadenantes que lo llevan a la excoriación. Respecto al manejo dermatológico, el control del prurito es esencial; las opciones incluyen antipruriginosos tópicos, como la pramoxina, lociones con mentol o fenol y base emoliente. Los antihistamínicos pueden ser de ayuda. Las compresas frías mejoran la hidratación y aceleran la remoción de costras, produciendo sensación de alivio en la piel. Los antibióticos tópicos, como la mupirocina, o los antibióticos sistémicos, deben reservarse para los casos de infección evidente<sup>36</sup>.

## Acné excoriado

El acné excoriado es una variante de las excoriaciones neuróticas, que ocurre en pacientes con acné o con trastorno dismórfico corporal, quienes pellizcan lesiones reales o percibidas, generando la producción de excoriaciones y cicatrices de predominio facial. Es frecuente en mujeres, en promedio hacia los 30 años. Aunque muchos pacientes con la entidad admiten problemas de autoestima o una necesidad compulsiva de traumatizar la piel, la mayoría no parecen tener un proceso psicopatológico de base, aunque esto no excluye el impacto psicosocial sustancial del acné<sup>52</sup>. El trata-

miento debe incluir esquemas agresivos para mejorar el acné y, por lo demás, debe enfocarse como en las excoriaciones neuróticas<sup>4</sup>.

## Enfermedades cutáneas facticias

Los trastornos facticios afectan de 0,05 a 0,4 % de la población general. Se definen como comportamientos autoagresivos que directa o indirectamente causan daños clínicamente relevantes, no vinculados necesariamente con el suicidio<sup>48</sup>.

Según el DSM-5, el trastorno facticio aplicado a uno mismo, debe cumplir los siguientes criterios:

- Falsificación de signos o síntomas físicos o psicológicos, o inducción de lesión o enfermedad, asociada a un engaño identificado.
- El individuo se presenta a sí mismo frente a los demás como enfermo, incapacitado o lesionado;
- El comportamiento engañoso es evidente, incluso en ausencia de una recompensa externa obvia.
- El comportamiento no se explica mejor por otro trastorno mental, como el trastorno delirante u otro trastorno psicótico<sup>29</sup>.

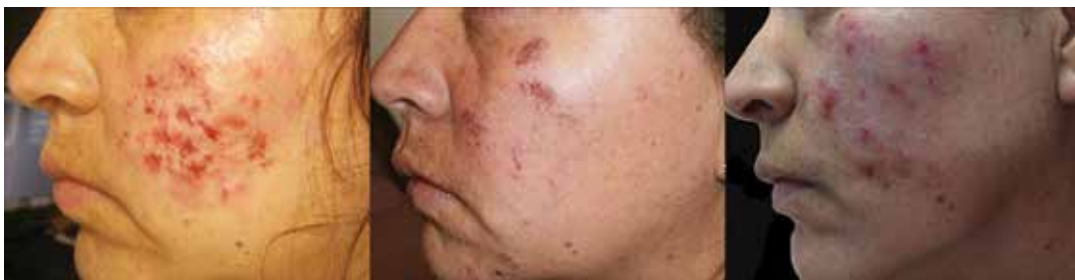## Dermatitis artefacta

Es un trastorno en el que el paciente produce intencionalmente signos y síntomas destructivos en su piel, originados de un modo secreto y misterioso, negando su responsabilidad en su aparición, con el objetivo inconsciente de satisfacer una necesidad psicológica, habitualmente el deseo de ser tratado médicamente<sup>51,53</sup>.

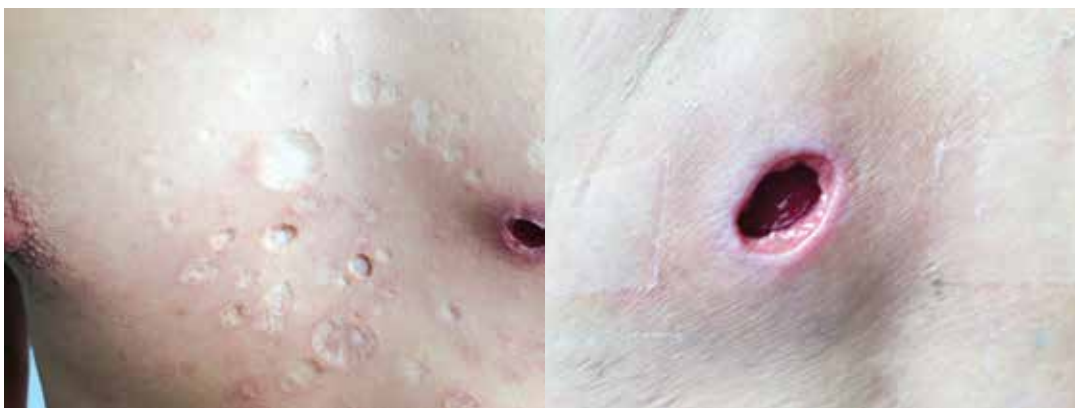La condición es más frecuente en mujeres que en hombres, con una relación de 3:1; puede aparecer a cualquier edad, especialmente en adolescentes y adultos jóvenes<sup>54</sup>, alrededor de los 20 años, y frecuentemente aparece en presencia de estrés psicosocial grave o trauma, que puede ser fácilmente identificable. La localización múltiple es una característica femenina, mientras que la localización única se observa predominantemente en varones. Afecta con mayor frecuencia a personas con escaso nivel sociocultural y no es rara su conexión con el medio hospitalario, especialmente, con personal paramédico<sup>53</sup>.

Las lesiones pueden distinguirse de las dermatosis primarias por ciertos patrones, como la localización; son más frecuente en partes de fácil acceso del cuerpo, donde el paciente alcanza, y contralateral a la mano dominante<sup>54</sup>; habitualmente, las palmas, las plantas, la nariz, la boca, los pabellones auriculares, el cuero cabelludo y los genitales, están respetados<sup>53</sup>. Las formas de las lesiones son inusuales, con bordes agudos y





**FIGURA 3.** Dermatitis artefacta: múltiples excoriaciones en la mejilla de una misma paciente, en diferentes estadios y que no siguen el patrón de una dermatosis primaria.



**FIGURA 4.** Dermatitis artefacta: cicatrices geométricas y úlcera con bordes netos autoinducidas (cortesía de la doctora Claudia Carvajal).

geométricos, márgenes perilesionales con piel sana y, en general, aspecto discordante con las lesiones cutáneas primarias. Existe una gran variedad de formas clínicas, que dependen del método empleado para causar la autolesión y de la creatividad del paciente.

Las más frecuentes son: las excoriaciones, de morfología lineal y en la mayoría de las ocasiones causadas con las uñas u objetos cortantes (**FIGURA 3**); las úlceras, con regularidad perfecta de los bordes o por el contrario, contornos irregulares con segmentos rectilíneos, ángulos agudos y obtusos (**FIGURA 4**); las ampollas, por fricción, quemaduras o cauterizaciones con agentes químicos o medicamentosos; la paniculitis, por inyección de sustancias o por traumatismos; las costras; las lesiones eccematosas (**FIGURA 5**); el edema, el linfedema recidivante unilateral, sin aparente obstrucción linfática o venosa, o bien delimitado por un anillo de distinta coloración; la púrpura; y los hematomas, por presión o traumas<sup>53</sup>.

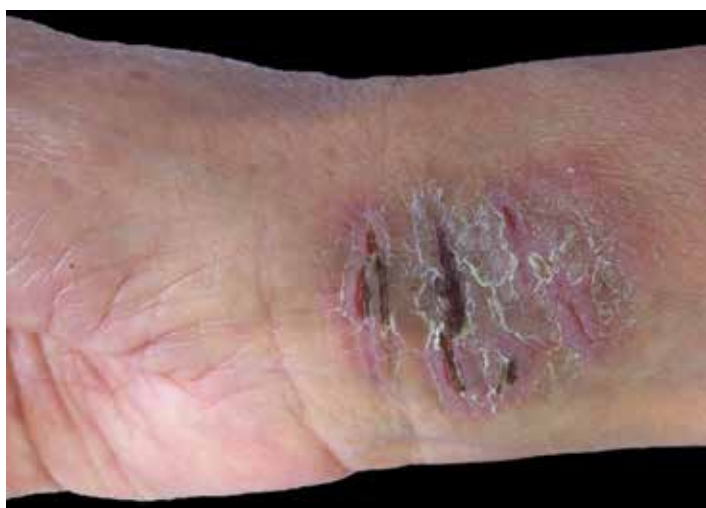Otras pistas para el diagnóstico se encuentran en la entrevista con el paciente que, por lo general, se presenta con inquietud, temblor fino de los músculos fa-

ciales, ojos llorosos o, por el contrario, con “cara de jugador de póquer”. El interés del paciente en su lesión, la tendencia a exhibirla y a estar enfadado, pueden levantar sospecha de autoagresión; es frecuente que exponga historias sin contenido o inconsistentes y que exhiba la llamada “profecía melodramática”, la cual le permite contestar preguntas del médico acerca de dónde será la próxima lesión o cómo será su aspecto<sup>53</sup>.

El dermatólogo que sospeche una dermatitis artefacta debe descartar otras enfermedades diferentes, reduciendo al máximo el uso de pruebas o procedimientos. Estos pacientes cambian frecuentemente de médico, especialmente, cuando sienten que el tratante sospecha o hace retención de tratamientos. Típicamente, busca intervenciones invasivas con múltiples profesionales, con frecuente asistencia a las salas de urgencia, lo cual genera un gran riesgo de morbilidad significativa (infección, incapacidad, desfiguración, etc.) como resultado del esfuerzo sincero del personal asistencial de esclarecer la condición<sup>54</sup>.

La relación de las lesiones con los episodios de sonambulismo, la mejoría del cuadro clínico después de





**FIGURA 5.** Dermatitis artefacta: lesión única autoinducida, con eczema y fisuras (cortesía de la doctora Victoria Franco).

varias visitas, la aparición del cuadro en determinadas fechas, la reaparición con un nuevo empleo, el cambio de domicilio o colegio, la muerte de un familiar o cualquier otra situación que genere estrés emocional, son intentos de comunicación no verbal<sup>53</sup>.

Siempre que sea posible, debe practicarse una biopsia para el estudio histológico, ya que en muchas ocasiones es fundamental para el diagnóstico, sobre todo en aquellos casos que fácilmente se confunden con una dermatosis primaria<sup>54</sup>.

La dermatitis artefacta es probablemente uno de los problemas terapéuticos más complejos que existen en dermatología<sup>53</sup>. El tratamiento se fundamenta en cuatro pilares: I) establecer una compenetración terapéutica con el paciente; II) reestructurar la personalidad; III) adoptar medidas dermatológicas específicas, y IV) brindar tratamiento psiquiátrico.

Estos pacientes tienen dificultad para tolerar ciertas emociones, por lo que la confrontación directa sobre la producción de estos síntomas, raramente funciona. Con una fuerte alianza, la validación del sufrimiento de las experiencias del paciente y la exploración de los factores psicológicos de estrés, pueden ser de suma utilidad. Siempre es mejor adoptar una aproximación de apoyo y no una de condena. El dermatólogo debe estar preparado para iniciar un tratamiento prolongado, aceptando los empeoramientos repetidos, sin mostrar en ningún momento sentimientos hostiles por estos fracasos.

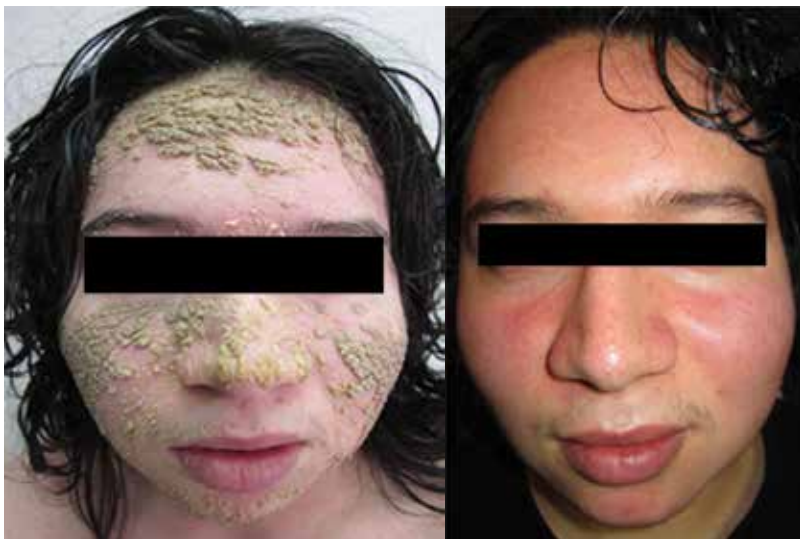Las lesiones cutáneas se pueden curar con vendajes oclusivos. La rápida curación de una úlcera que antes se había mostrado rebelde a todas las terapéuticas,

tiene gran valor diagnóstico, al igual que lo tiene el que aparezcan lesiones en lugares no vendados y que en la mayoría de los casos no se habían afectado previamente. Como los vendajes oclusivos pueden ser traspasados por objetos punzantes y permiten que se inyecten sustancias a través de ellos, puede interponerse una hoja de papel metálico entre la piel y el vendaje en la que quedarían grabadas las posibles manipulaciones<sup>53</sup>.

Aunque el paciente es resistente a la remisión al psiquiatra, el manejo debe incluir una solicitud sutil para la valoración por esta especialidad<sup>54</sup>. El tratamiento psiquiátrico incluye la combinación de tratamiento farmacológico y terapia comportamental. Los medicamentos psicotrópicos pueden dirigirse hacia la depresión y la ansiedad que frecuentemente acompañan la dermatitis artefacta. Los inhibidores selectivos de la recaptación de serotonina, como fluoxetina, sertralina, paroxetina y fluvoxamina, en altas dosis, se consideran la primera línea de tratamiento para los comportamientos compulsivos y autoagresivos. Los ansiolíticos, como la buspirona y las benzodiazepinas, pueden prescribirse si la ansiedad tiene un patrón dominante. Los antipsicóticos atípicos, como pimozida, olanzapina o risperidona, pueden ser útiles al tratar comportamientos autoagresivos y se usan solos o en combinación con uno de dichos inhibidores de la serotonina<sup>36,51</sup>.

### Dermatitis para-artefacta

Es un trastorno del control de impulsos, en el cual hay una manipulación de una dermatosis específica pre-



**FIGURA 6.** Dermatitis neglecta: a) placas verrugosas en el rostro, b) aspecto posterior al aseo de las zonas afectadas (reproducida con autorización del Boletín Dermatológico CDFLLA. 2012;10:4-7)<sup>52</sup>.

existente, aumentando la morbilidad. Por lo general, el paciente es semiconsciente y admite la autoagresión<sup>4</sup>.

### Dermatitis simulata

Consiste en el uso de disfraces externos para simular una enfermedad sin que haya un daño real de la piel. Por lo general, se usa maquillaje para simular una erupción y tintes de impresión, para producir sudor de colores<sup>4</sup>.

### Dermatitis neglecta

Conocida también como dermatitis *passivata*<sup>55</sup>, se caracteriza por la acumulación de queratina sobre la cara, el pecho, la espalda u otro sitio corporal, creando una capa gruesa de restos tegumentarios. Ocurre especialmente en pacientes paranoides, con trastornos del ánimo o con demencia frontotemporal<sup>4</sup> (**FIGURA 6**). Su principal diagnóstico diferencial es la dermatosis terra firma forme.

### Trastorno por simulación

Consiste en la presencia de lesiones simuladas conscientemente y en la creación de enfermedades para obtener una ganancia secundaria, que puede ser un beneficio legal, financiero u ocupacional<sup>49</sup>. Por lo general, comprende un daño por presión, frote, corte, aplicación de sustancias químicas sobre la piel o infecciones autoinducidas, que generan trastornos en

la curación de las heridas, cortaduras, mutilaciones, o quemaduras físicas o químicas. Es frecuente que se den en el contexto de las evaluaciones oficiales de enfermedades profesionales o de reclamaciones de seguros<sup>48</sup>.

## FORMAS ESPECIALES

### Síndrome de Gardner-Diamond

También conocido como púrpura psicógena, síndrome equimótico doloroso, síndrome de moretones dolorosos o síndrome de sensibilización autoeritrocitaria, es una rara reacción cutánea localizada y distintiva, que afecta preferentemente a mujeres adultas con alteraciones psicológicas. El mecanismo exacto de este síndrome no es bien entendido. Los episodios se caracterizan por estados de pródromos con prurito o con sensación de quemadura; posteriormente, aparecen máculas azules dolorosas seguidas por placas eritemato-edematosas y lesiones equimóticas que sanan en una a dos semanas, sin dejar defectos residuales. Por lo general, compromete las extremidades, más frecuentemente las piernas. Los pacientes pueden presentar otros síntomas, como dolor abdominal, náuseas, vómito, dolor articular, dolor de cabeza y hemorragias, como epistaxis o hemorragia gastrointestinal<sup>56</sup>.

### Síndrome de Münchhausen

Se caracteriza por la presencia de pseudología fantás-

**"El reconocimiento y el manejo de los pacientes con alguna de las psicodermatosis primarias, no es una tarea sencilla, pero su desconocimiento puede retrasar los diagnósticos y empeorar el pronóstico de la enfermedad".**

tica, múltiples visitas a diferentes médicos y autoagresión. Es típico que se refieran numerosas hospitalizaciones y cirugías, algunas veces con cicatrices visibles. Los pacientes se quejan de síntomas con descripciones dramáticas e información falsa en su historia médica. Frecuentemente, se asocia a una manía subyacente o un trastorno grave de la personalidad, como la personalidad antisocial o el trastorno límite<sup>48,49</sup>.

### Síndrome de Münchhausen por poder

Se presenta principalmente en niños que son lesionados por sus cuidadores, con el objetivo de establecer contacto con el personal de salud. Es una forma de maltrato y abuso infantil, que debe notificarse a las autoridades competentes<sup>48,49</sup>.

### Prurito psicógeno

El prurito se define como una sensación desagradable que conlleva rascado y que representa sufrimiento. El prurito psicógeno es una entidad en la que existe una sensación imperiosa de rascar la piel, sin una enfermedad física o dermatológica de base<sup>4</sup>.

En varios estudios se han descrito las áreas afectivas, motoras y sensoriales que son activadas en el cerebro cuando ocurre el prurito, por lo que se puede afirmar que es una sensación que se acompaña de la activación contralateral del córtex anterior y por la activación ipsilateral de las áreas motoras suplementarias en el lóbulo parietal inferior. La demostración del papel del cerebro en la patogénesis de esta condición, confirma la existencia de un componente psicológico en cada caso de prurito<sup>57,58</sup>.

En el prurito psicógeno los episodios son imprede-

cibles, con un comienzo y una terminación abruptos, que acontecen especialmente durante el tiempo de relajación. Los sitios más comúnmente afectados son las piernas, los brazos, la espalda y los genitales (prurito anogenital). Puede haber asociación con cuadros clínicos de ansiedad o depresión o pueden ser precedidos por episodios de estrés psicológico<sup>30,59</sup>. El prurito psicógeno es un diagnóstico de exclusión; después de descartar causas sistémicas o cutáneas, y según otras alteraciones psicológicas de base, puede iniciarse el tratamiento con antidepresivos tricíclicos con efecto antihistamínico, como la doxepina<sup>30</sup>.

## TRASTORNOS SENSORIALES CUTÁNEOS

### Glosodinia, vulvodinia, escrotodinia, anodinia

Cuando un paciente se presenta con una sensación desagradable en la piel, como prurito, sensación de ardor o escozor, siempre debe excluirse una causa orgánica (por ejemplo, neuropatía periférica). Por consiguiente, estos pacientes requieren una evaluación neurológica, para garantizar que esta condición no requiera tratamiento, como por diabetes mellitus. Asumiendo que no hay una condición médica diagnosticable y que el paciente realmente padezca de estos síntomas, se deben examinar y tratar las condiciones psiquiátricas concomitantes, como depresión o ansiedad, lo que mejorará significativamente la sensación cutánea anormal. Si no hay una causa reconocible, pueden usarse empíricamente antihistamínicos o antidepresivos tricíclicos, por sus efectos antipruriginosos y analgésicos<sup>10</sup>.

## CONCLUSIONES

El reconocimiento y el manejo de los pacientes con alguna de las psicodermatosis primarias, no es una tarea sencilla, pero su desconocimiento puede retrasar los diagnósticos y empeorar el pronóstico de la enfermedad. Es por esto que la educación en este campo y el entrenamiento para la adquisición de ciertas habilidades en la entrevista médica, son de suma importancia para lograr empatía con el paciente y comandar las estrategias terapéuticas que mejor se ajusten al individuo. Siempre se debe tener en cuenta que, en la gran mayoría de estos trastornos, puede existir una mala introspección, con pobre reacción al tratamiento y frecuentes recaídas, lo que los convierte en frustrantes para el médico, el paciente y su familia.

Si bien el dermatólogo debe estar entrenado para manejar estas condiciones, es importante la atención integral y el apoyo multidisciplinario de otras especialidades, como psiquiatría, psicología y medicina familiar, para poder abordar al paciente en su contexto biopsicosocial, con el único objetivo de mejorar su funcionalidad y su calidad de vida.

Finalmente, cabe resaltar que, aunque el interés y el estudio de la psicodermatología han aumentado en las últimas décadas, los vacíos del conocimiento respecto a la fisiopatología, la epidemiología y la efectividad de los tratamientos, siguen siendo enormes y requieren del compromiso de la comunidad científica para brindar mejores opciones terapéuticas en el futuro.

## REFERENCIAS

1. França K, Chacón A, Ledon J, Savas J, Nouri K. Psychodermatology: A trip through history. *An Bras Dermatol*. 2013;88:842-3.
2. Jafferany M, Stoep Vander A, Dumitrescu A, Hornung RL. The knowledge, awareness, and practice patterns of dermatologists toward psychocutaneous disorders: Results of a survey study. *Int J Dermatol*. 2010;49:784-9.
3. Basavaraj KH, Navya MA, Rashmi R. Relevance of psychiatry in dermatology: Present concepts. *Indian J Psychiatry*. 2010;52:270-5.
4. Yadav S, Narang T, Kumaran MS. Psychodermatology: A comprehensive review. *Indian J Dermatol Venereol Leprol*. 2013;79:176-92.
5. Blancas F. Dermatología integral. *Dermatología Rev Mex*. 2005;49:193-5.
6. O'Sullivan RL, Lipper G, Lerner EA. The neuro-immuno-cutaneous-endocrine network: Relationship of mind and skin. *Arch Dermatol*. 1998;134:1431-5.
7. Brazzini B, Ghersetich I, Hercogova J, Lotti T. The neuro-immuno-cutaneous-endocrine network: Relationship between mind and skin. *Dermatol Ther*. 2003;16:123-31.
8. Arck PC, Slominski A, Theoharides TC, Peters EMJ, Paus R. Neuroimmunology of stress: Skin takes center stage. *J Invest Dermatol*. 2006;126:1697-704.
9. Locala JA. Current concepts in psychodermatology. *Curr Psychiatry Rep*. 2009;11:211-8.
10. Leon A, Levin E, Koo J. Psychodermatology: An overview. *Semin Cutan Med Surg*. 2013;32:64-7.
11. Software - historias clínicas *Dynamica Gerencial®*, Departamento de Sistemas, Centro Dermatológico Federico Lleras Acosta, 2016.
12. Freudenmann RW, Lepping P. Delusional infestation. *Clin Microbiol Rev*. 2009;22:690-732.
13. Heller MM, Wong JW, Lee ES, Ladizinski B, Grau M, Howard JL, et al. Delusional infestations: Clinical presentation, diagnosis and treatment. *Int J Dermatol*. 2013;52:775-83.
14. Lepping P, Freudenmann RW. Delusional parasitosis: A new pathway for diagnosis and treatment. *Clin Exp Dermatol*. 2008;33:113-7.
15. Ahmed A, Bewley A. Delusional infestation and patient adherence to treatment: An observational study. *Br J Dermatol*. 2013;169:607-10.
16. Lee CS. Delusions of parasitosis. *Dermatol Ther*. 2008;21:2-7.
17. Zomer SF, De Wit RFE, van Bronswijk JEHM, Nabarro G, van Vloten WA. Delusions of parasitosis. A psychiatric disorder to be treated by dermatologists? An analysis of 33 patients. *Br J Dermatol*. 1998;138:1030-2.
18. Bhatia MS, Jhanjee A, Srivastava S. Delusional infestation: A clinical profile. *Asian J Psychiatr*. 2013;6:124-7.
19. Middelveen MJ, Mayne PJ, Kahn DG, Stricker RB. Characterization and evolution of dermal filaments from patients with Morgellons disease. *Clin Cosmet Investig Dermatol*. 2013;6:1-21.
20. Pearson ML, Selby JV, Katz KA, Cantrell V, Braden CR, Parise ME, et al. Clinical, epidemiologic, histopathologic and molecular features of an unexplained dermopathy. *PLoS One*. 2012;7:e29908.
21. Trabert W. 100 years of delusional parasitosis. Meta-analysis of 1,223 case reports. *Psychopathology*. 1995;28:238-46.
22. Muñoz H, Bayona L. Síndrome de Ekbom: a propósito de un caso. *Rev Colomb Psiquiat*. 2014;4:61-5.
23. Hylwa SA, Bury JE, Davis MDP, Pittelkow M, Bostwick JM. Delusional infestation, including delusions of parasitosis: Results of histologic examination of skin biopsy and patient-provided skin specimens. *Arch Dermatol*. 2011;147:1041-5.
24. Rodríguez-Cerdeira C, Pera JT, Arenas R. El síndrome de Ekbom: un trastorno entre la dermatología y la psiquiatría. *Rev Colomb Psiquiat*. 2010;39:440-
25. Ladizinski B, Elpern DJ. Dermoscopy in delusions of parasitosis. *Int J Dermatol*. 2013;52:838-9.
26. Wong JW, Koo JYM. Psychopharmacological therapies in dermatology. *Dermatol Online J*. 2013;19:1-19.
27. Gupta MA, Gupta AK. Current concepts in psychodermatology. *Curr Psychiatry Rep*. 2014;16:449.
28. Mufaddel A, Osman OT, Almgaddam F, Jafferany M. A review of body dysmorphic disorder and its presentation in different clinical settings. *Prim Care Companion CNS Disord*. 2013;15:12r01464.
29. American Psychiatric Association. *Diagnostic and Statistical Manual of Mental Disorders*. 5th edition. Arlington: American Psychiatric Association; 2014.

30. Ghosh S, Behere R, Sharma P, Savitha S. Relevant issues in pharmacotherapy of psycho-cutaneous disorders. *Indian J Dermatol.* 2013;58:61-4.
31. Ipser J, Sander C, Stein D. Pharmacotherapy and psychotherapy for body dysmorphic disorder. *Cochrane Database Syst Rev.* 2009;21.
32. Shoenfeld N, Rosenberg O, Kotler M, Dannon PN. Tricotillomania: Pathopsychology theories and treatment possibilities. *Isr Med Assoc J.* 2012;14:125-9.
33. Franklin ME, Zagrabbe K, Benavides KL. Trichotillomania and its treatment: A review and recommendations. *Expert Rev Neurother.* 2011;11:1165-74.
34. Harrison JP, Franklin ME. Pediatric trichotillomania. *Curr Psychiatry Rep.* 2012;14:188-96.
35. Snorrason I, Berlin G, Lee H. Optimizing psychological interventions for trichotillomania (hair-pulling disorder): An update on current empirical status. *Psychol Res Behav Manag.* 2015;8:105-13.
36. Wong JW, Nguyen T V, Koo JY. Primary psychiatric conditions: Dermatitis artefacta, trichotillomania and neurotic excoriations. *Indian J Dermatol.* 2013;58:44-8.
37. Ospina J, Jose VJ. Síndrome de Rapunzel reporte de caso y revisión de la literatura. *Rev Col Gastroenterol.* 2011;26:30-3.
38. Walsh KH, Mcdougale CJ. Trichotillomania. Presentation, etiology, diagnosis and therapy. *Am J Clin Derm.* 2001;2:327-33.
39. Rakowska A, Slowinska M, Olszewska M, Rudnicka L. New trichoscopy findings in trichotillomania: Flame hairs, V-sign, hook hairs, hair powder, tulip hairs. *Acta Derm Venereol.* 2014;94:303-6.
40. Jain N, Doshi B, Khopkar U. Trichoscopy in alopecias: Diagnosis simplified. *Int J Trichology.* 2013;5:170-8.
41. Elston DM. What's new in the histologic evaluation of alopecia and hair-related disorders?. *Dermatol Clin.* 2012;30:685-94.
42. Lachapelle JM, Pierard GE. Traumatic alopecia in trichotillomania: A pathogenic interpretation of histologic lesions in the pilosebaceous unit. *J Cutan Pathol.* 1977;4:51-67.
43. Bergfeld W, Mulinari-Brenner F, McCarron K, Embi C. The combined utilization of clinical and histological findings in the diagnosis of trichotillomania. *J Cutan Pathol.* 2002;29:207-14.
44. Starcevic V. Trichotillomania: Impulsive, compulsive or both? *Aust N Z J Psychiatry.* 2015;49:660-1.
45. Rozenman M, Peris TS, González A, Piacentini J. Clinical characteristics of pediatric trichotillomania: Comparisons with obsessive-compulsive and tic disorders. *Child Psychiatry Hum Dev.* 2016;47:124-32.
46. Rothbart R, Stein DJ. Pharmacotherapy of trichotillomania (hair pulling disorder): An updated systematic review. *Expert Opin Pharmacother.* 2014;15:2709-19.
47. Rothbart R, Amos T, Siegfried N, Ipser J, Fineberg N, Chamberlain S, et al. Pharmacotherapy for trichotillomania. *Cochrane Rev.* 2013;11:CD007662.
48. Harth W, Taube KM, Gieler U. Facticious disorders in dermatology. *J Dtsch Dermatol Ges.* 2010;8:361-74.
49. Gieler U, Consoli SG, Tomas-Aragones L, Linder DM, Jemec GBE, Poot F, et al. Self-inflicted lesions in dermatology: Terminology and classification - A position paper from the European Society for Dermatology and Psychiatry (ESDaP). *Acta Derm Venereol.* 2013;93:4-12.
50. Misery L, Chastaing M, Touboul S, Callot V, Schollhammer M, Young P, et al. Psychogenic skin excoriations: Diagnostic criteria, semiological analysis and psychiatric profiles. *Acta Derm Venereol.* 2012;92:416-8.
51. Koblenzer CS, Gupta R. Neurotic excoriations and dermatitis artefacta. *Semin Cutan Med Surg.* 2013;32:95-100.
52. Shah KN, Fried RG. Factitial dermatoses in children. *Curr Opin Pediatr.* 2006;18:403-9.
53. Rodríguez A, García B. Dermatitis artefacta: revisión. *Actas Dermosifiliogr.* 2013;104:854-66.
54. Gordon-Elliott JS, Muskin PR. Managing the patient with psychiatric issues in dermatologic practice. *Clin Dermatol.* 2013;31:3-10.
55. Tovar A, Solórzano A. Dermatitis neglecta (dermatitis passivata). *Bol Dermatol.* 2012;10:4-7.
56. Ghosh S, Bandyopadhyay D, Nath S, Sarkar S. Psychogenic purpura. *Indian J Psychiatry.* 2013;55:192.
57. Misery L, Alexandre S, Dutray S, Chastaing M, Consoli SG, Audra H, et al. Functional itch disorder or psychogenic pruritus: Suggested diagnosis criteria from the French Psychodermatology Group. *Acta Derm Venereol.* 2007;87:341-4.
58. Misery L, Wallengren J, Weissshaar E, Zalewska A. Validation of diagnosis criteria of functional itch disorder or psychogenic pruritus. *Acta Derm Venereol.* 2008;88:503-4.
59. Solórzano-Amador A, Ronderos-Acevedo MC. Prurito. Parte I. Fisiopatología y enfermedades asociadas. *Rev CES Med.* 2012;26:249-59.



# Angiosarcoma cutáneo asociado a esclerosis sistémica

*Cutaneous angiosarcoma associated with systemic sclerosis*

**Natalia Montoya<sup>1</sup>, Claudia Juliana Díaz<sup>2</sup>**

1. Médica, residente de tercer año de Dermatología, Universidad del Valle, Cali, Colombia.
2. Médica dermatóloga, docente de Dermatología, Universidad del Valle, Cali, Colombia.

## RESUMEN

Se presenta el caso de una mujer de 52 años de edad con angiosarcoma cutáneo, entidad tumoral infrecuente, agresiva y de mal pronóstico, asociada con esclerosis sistémica difusa.

Se discute brevemente la asociación patogénica vascular y endotelial común con factores desencadenantes de mal pronóstico, en estas dos enfermedades.

**PALABRAS CLAVE:** angiosarcoma, cutáneo, esclerosis sistémica, histología.

## SUMMARY

We present the case of a 52 years old woman with cutaneous angiosarcoma. The angiosarcoma is an uncommon, aggressive tumor of poor prognosis, in this case associated with diffuse systemic sclerosis.

The pathogenic vascular and endothelial association is briefly discussed. Both entities have triggers of poor prognosis.

**KEYWORDS:** Hemangiosarcoma, cutaneous, scleroderma, systemic, histology.

## CASO CLÍNICO

Se trata de una mujer de 52 años de edad que fue remitida al Hospital Universitario del Valle “Evaristo García” por sospecha de melanoma. Presentaba un cuadro clínico de cinco meses de evolución consistente en lesiones que iniciaron en el cuero cabelludo y se extendieron rápidamente a la cara. Había recibido tratamiento para tiña cápitis con griseofulvina e itraconazol por el estudio previo de una biopsia que orientaba al diagnóstico de tiña de la cabeza (*tinea capitis*).

Tenía antecedentes de esclerosis sistémica difusa y fibrosis pulmonar intersticial diagnosticadas y tratadas con metotrexato durante tres años en otra institución, con estudios previos desconocidos. El tratamiento se cambió según concepto de Reumatología a micofenolato de mofetilo, tres meses antes de la manifestación de las lesiones de cuero cabelludo y cara.

En el momento de la consulta, la paciente manifestó que la progresión de las lesiones fue rápida, y en el examen físico presentaba en el cuero cabelludo, lesiones papulares, descamativas y pruriginosas, y tumores ulcerados, dolorosos y sangrantes con costra serohemática; además, con predominio en la hemicara

### Correspondencia:

Natalia Montoya

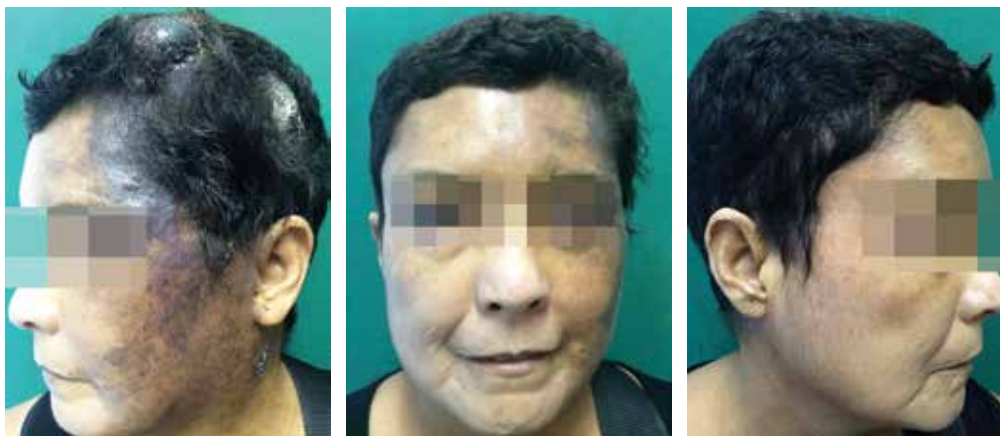### Email:

nataliamontoyam@hotmail.com

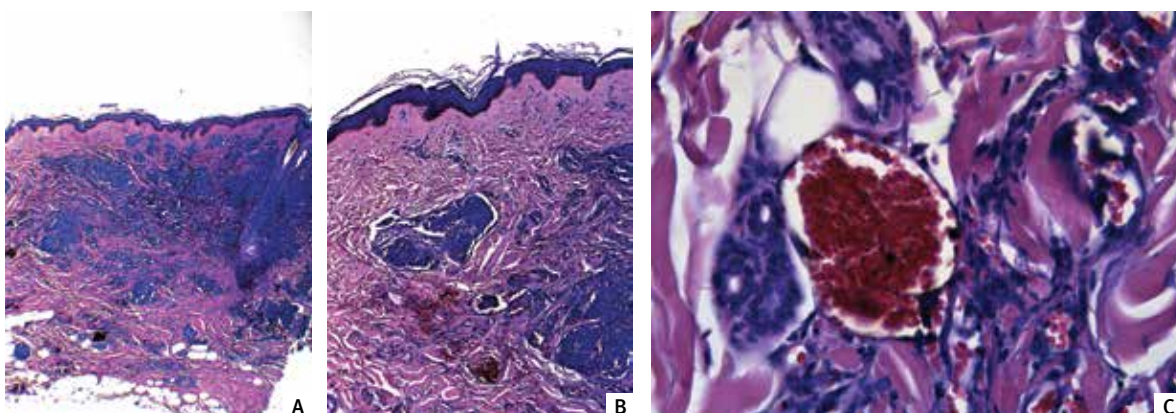
*Recibido: 10 de junio de 2015*

*Aceptado: 4 de febrero de 2016*

No se reportan conflictos de interés.



**FIGURA 1.** Paciente con gran compromiso tumoral facial y en cuero cabelludo al momento de la consulta.



**FIGURA 2.** A) Infiltración neoplásica de células endoteliales que comprometen todo el espesor de la dermis, rodean los plexos vasculares y anexos cutáneos, con extensión a intersticios de la dermis reticular. Hematoxilina y eosina, 4X. B) Hematoxilina y eosina, 10X. C) Crecimiento de células endoteliales en la luz de los espacios vasculares, que no muestran pared real. Hematoxilina y eosina, 40X.

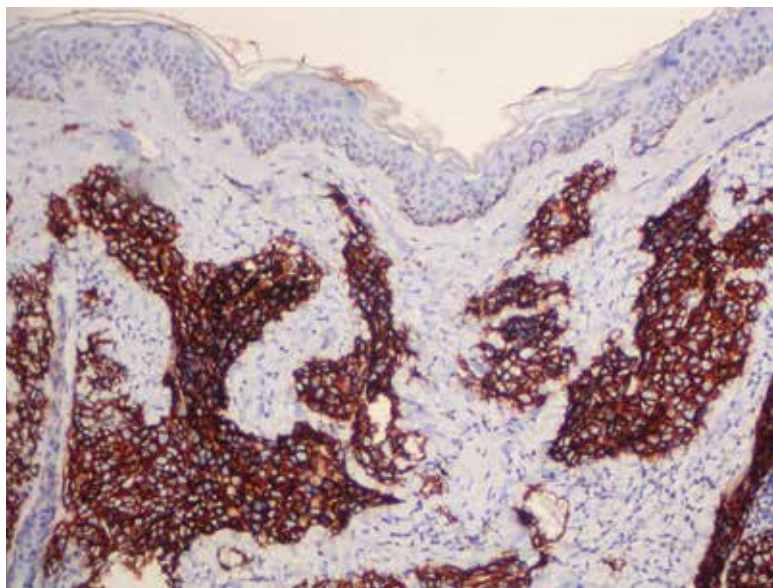
izquierda, se observó una placa violácea con edema. No se detectaron adenopatías ni había deterioro neurológico (**FIGURA 1**).

Se hizo un diagnóstico presuntivo de angiosarcoma cutáneo, el cual se confirmó con el estudio de histopatología. En la biopsia de piel se encontró una lesión neoplásica maligna de origen mesenquimal, que comprometía la dermis reticular y el tejido celular subcutáneo, con proliferación de vasos irregulares anastomosados entre sí y revestidos con endotelio anaplásico, e infiltrado inflamatorio mononuclear en moderada cantidad (**FIGURA 2**).

El estudio de inmunohistoquímica fue positivo para D2-40, CD31 y CD34 (**FIGURA 3**). Otros hallazgos de laboratorio fueron trombocitopenia (plaquetas: 90.000/mm<sup>3</sup>), y

aumento de la deshidrogenasa láctica (LDH) a 788,2 UI/L y de la fosfatasa alcalina a 280,6 UI/L.

Fue evaluada por el Servicio de Oncología que indicó manejo no quirúrgico con radioterapia holoencefálica paliativa citoreductora. Sin embargo, en la tomografía computarizada (TC) en la evaluación previa a la radioterapia, se encontró un hematoma subdural agudo y subagudo frontoparietal derecho, con un diámetro transversal mayor de 6 mm, desviación de la línea media, disminución de la profundidad de los surcos cerebrales en el hemisferio derecho, nódulos en el cuero cabelludo y compromiso óseo parietal del mismo lado, por lo cual se contraindicó la radioterapia. El concepto del Servicio de Neurocirugía fue dar tratamiento conservador del hematoma subdural.



**FIGURA 3.** Inmunohistoquímica positiva para CD31 y CD34; en la imagen se observa la proteína transmembrana podoplanina, reconocida por el anticuerpo monoclonal D2-40, la cual se expresa en el endotelio linfático.

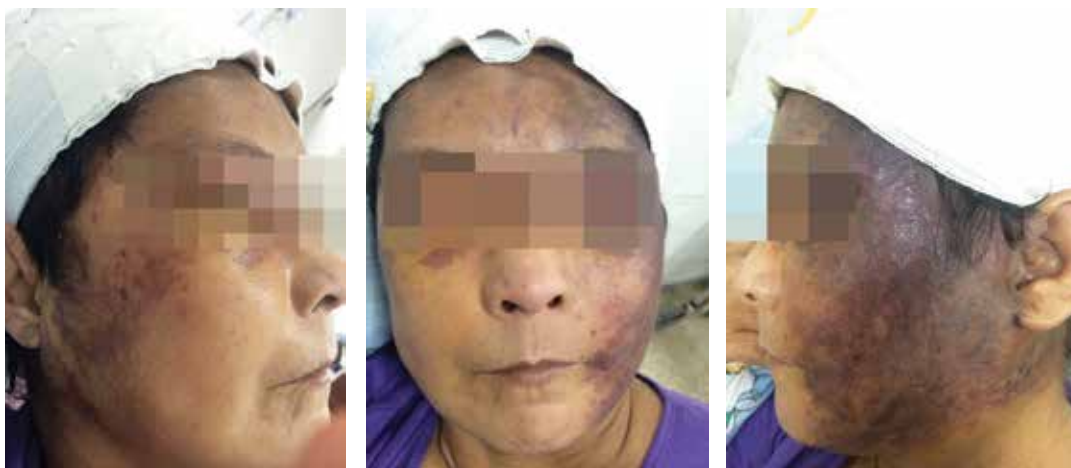La paciente presentó un rápido deterioro de su estado general, con empeoramiento de la trombocitopenia (plaquetas:  $26.290/\text{mm}^3$ ), sin prolongación de los tiempos de coagulación (**FIGURA 4**). En la TC cerebral de control se reportó un hematoma subdural derecho crónico de 13,6 mm de diámetro, desviación de 11,1 mm de la línea media, obliteración de las cisternas de la base, borramiento de los surcos en la convexidad y edema cerebral.

Durante la hospitalización empeoró su estado neurológico, con un puntaje de 5/15 en la escala de Glasgow, anisocoria y sangrado digestivo alto. Por sospecha

de trombocitopenia inmunitaria asociada a sangrado mayor, fue tratada por el Servicio de Medicina Interna con inmunoglobulina hiperinmune, plasma, plaquetas y crioprecipitado, sin mejoría, y finalmente falleció.

## DISCUSIÓN

El angiosarcoma cutáneo es una entidad tumoral, infrecuente, agresiva y de muy mal pronóstico, que se presenta con mayor frecuencia en hombres y en personas de edad avanzada, entre los 70 y 80 años<sup>1</sup>. Representa



**FIGURA 4.** Se evidencia la rápida evolución de esta agresiva entidad tumoral un mes después de la consulta.

menos del 1 % de todos los sarcomas de tejidos blandos y cerca del 15 % de los sarcomas de cabeza y cuello, con una relación entre hombre y mujer de 2:1.

Se han establecido tres presentaciones clínicas: idiopático de cabeza y cuello, asociado a linfedema crónico y posterior a irradiación. Las metástasis más comunes son a pulmón, hígado, hueso y ganglios linfáticos regionales. Tiende a recurrir y producir metástasis después del tratamiento multimodal agresivo. La supervivencia a los cinco años es de 10 a 35 % y cerca de la mitad de los pacientes mueren entre 15 y 18 meses después de su presentación.

El diagnóstico clínico se confirma mediante estudio histopatológico y marcadores de inmunohistoquímica.

La esclerosis sistémica es una enfermedad inmunológica crónica caracterizada por disfunción del endotelio vascular<sup>2-3</sup> que produce excesiva fibrosis de los tejidos en la piel, el músculo, el hueso, el corazón, el sistema gastrointestinal, el riñón y el pulmón; las complicaciones más frecuentes se presentan por compromiso de este último órgano.

En el presente caso se diagnosticó enfermedad pulmonar intersticial por TC de tórax, la cual se encuentra en 80 % de los pacientes con esclerosis sistémica difusa y en 20 % de aquellos con esclerosis sistémica cutánea limitada; la conducta terapéutica inicial se modificó por la afectación pulmonar, pues hasta el momento se ha demostrado que el mofetilo puede estabilizar la función pulmonar y disminuir la progresión de la fibrosis<sup>4</sup>. Se recomienda suspender los medicamentos relacionados con neumonitis farmacológica, en este caso, el metotrexato.

La asociación de esclerosis sistémica con tumores cutáneos no es frecuente; en la literatura científica revisada se encontraron tres casos reportados de angiosarcoma cutáneo en pacientes con esclerosis sistémica<sup>5-7</sup>. El desarrollo de estos tumores se ha relacionado con un desencadenante primario, como el daño microangiopático, la autoinmunidad y la fibrosis.

Cuando se altera la estabilidad endotelial por anticuerpos, estrés oxidativo o trauma físico, se produce una sobreexpresión del factor de crecimiento del endotelio vascular (*Vascular Endothelial Growth Factor*, VEGF) en la piel y en el suero<sup>5,8</sup>. Esta teoría se complementa en un estudio realizado en células endoteliales de ratones, en el cual una gran concentración de VEGF puede resultar en transformación maligna, causando diferenciación, proliferación y migración de células endoteliales que, junto con el aumento del receptor de dicho factor, conducen a la morfología caótica vascular que se observa en la capilaroscopia de los pacientes con esclerosis sistémica; así, se vincula

la neoformación vascular con el desarrollo y la invasión de la neoplasia<sup>11</sup>.

Además, los pacientes con angiosarcoma presentan una configuración vascular anormal y endoteliopática, y expresan moléculas de adhesión que incrementan el riesgo de sangrado o trombosis y pueden explicar la progresión de la trombocitopenia por consumo, la cual podría llegar a ser un indicador de mal pronóstico por crecimiento tumoral o metástasis; sin embargo, la evidencia se resume tan solo en la presentación de casos clínicos asociados<sup>9,10</sup>.

También, se han asociado mutaciones genéticas en los genes *RAS* que llevan a su activación junto con la inactivación de la proteína p53, jugando estos un papel sinérgico en el rápido crecimiento de los angiosarcomas<sup>11</sup>.

El tratamiento consiste en la resección quirúrgica completa cuando es posible, seguida de radioterapia local. Hasta el momento, no hay ningún tratamiento estandarizado; se han empleado la quimioterapia, la radioterapia paliativa local y otras alternativas terapéuticas, con resultados variables<sup>12-14</sup>. Finalmente, la mediana del tiempo de supervivencia varía dependiendo del diagnóstico temprano de la enfermedad y la concomitancia con otras enfermedades.

La agresividad del caso clínico descrito llevó a un desenlace fatal que limitó el manejo específico. La inmunosupresión, el sangrado intracraneal y el sangrado digestivo espontáneo sintomático, todos posiblemente de origen multifactorial, se presentaron en un momento crítico durante la evolución clínica. En la tomografía craneal que demostró hemorragia intracraneal, se describió afectación ósea parietal derecha sugestiva de infiltración tumoral; no se alcanzó a descartar infiltración de las meninges mediante resonancia magnética, pero, estos hallazgos podían explicar fácilmente el sangrado que, además, fue facilitado y agravado por la trombocitopenia progresiva.

En cuanto al sangrado digestivo, hay que recordar que se trata de una paciente con esclerosis sistémica y un gran porcentaje de estos pacientes pueden tener angiodisplasias gástricas<sup>15</sup>; estas por sí mismas no pueden explicar un sangrado mayor, pero, en el presente caso, pudo agravarse por un progresivo consumo plaquetario por gastropatía del paciente crítico y por el uso de esteroides e inmunosupresores.

## CONCLUSIÓN

Este caso es de interés por la relación del angiosarcoma con una enfermedad autoinmunitaria como la esclerosis sistémica y por la edad poco habitual de su presentación. Es necesario un mayor estudio sobre la



asociación del angiosarcoma cutáneo en edades más tempranas y la esclerosis sistémica, que permita identificar vías fisiopatológicas similares. La trombocitopenia en el angiosarcoma podría llegar a ser un indicador de mal pronóstico o de progresión del tumor o metástasis; sin embargo, se requiere más información que sustente su aplicabilidad.

El conocimiento de esta entidad y su sospecha clínica en etapas tempranas, brindan alternativas para el oportuno tratamiento, sea quirúrgico, de radioterapia o quimioterapia, lo cual aumenta la supervivencia y disminuye la presencia de enfermedades concomitantes en estos pacientes.

## Agradecimientos

A Ricardo Rueda Plata (médico dermatopatólogo), por su valiosa colaboración en los estudios de histopatología e inmunohistoquímica.

## REFERENCIAS

1. Albores-Saavedra J, Schwartz AM, Henson DE, Kostun L, Hart A, Angeles-Albores D, *et al.* Cutaneous angiosarcoma. Analysis of 434 cases from the Surveillance, Epidemiology, and End Results Program, 1973-2007. *Ann Diagn Pathol.* 2011;15:93-7.
2. Choi YJ, Rha HK, Park HK, Lee KJ, Joo WI, Kim MC. Intracranial hemorrhage in patients with hematologic disorders. *J Korean Neurosurg Soc.* 2004;36:302-5.
3. Estcourt LJ, Stanworth SJ, Collett D, Murphy MF. Intracranial haemorrhage in thrombocytopenic haematology patients --a nested case-control study: The InCite study protocol. *BMJ Open.* 2014;4:e004199.
4. Herzog EL, Mathur A, Tager AM, Feghali-Bostwick C, Schneider F, Varga J. Review: Interstitial lung disease associated with systemic sclerosis and idiopathic pulmonary fibrosis: how similar and distinct? *Arthritis Rheumatol.* 2014;66:1967-78.
5. Kubota N, Fujisawa Y, Nakamura Y, Tanaka R, Saito A, Maruyama H, *et al.* Angiosarcoma of the scalp in a patient with systemic sclerosis. *J Dermatol.* 2015;42:102-4.
6. Puizina-Ivic N, Bezic J, Marasovic D, Gotovac V, Carija A, Bozic M. Angiosarcoma arising in sclerodermatous skin. *Acta Dermatovenerol Alp Pannonica Adriat.* 2005;14:20-5.
7. Fonder MA, Douglas DK. Angiosarcoma complicating systemic sclerosis: A case report. *Cutis.* 2008;81:468-72.
8. Manetti M, Guiducci S, Ibba-Manneschi L, Matucci-Cerinic M. Mechanisms in the loss of capillaries in systemic sclerosis: Angiogenesis versus vasculogenesis. *J Cell Mol Med.* 2010;14:1241-54.
9. Satoh T, Takahashi Y, Yokozeki H, Katayama I, Nishioka K. Cutaneous angiosarcoma with thrombocytopenia. *J Am Acad Dermatol.* 1999;40:872-6.
10. Arcomano MA, Shulkin BL, Petry NA, Wahl RL. Metastatic angiosarcoma with thrombocytopenia and intratumoral indium-111-platelet deposition. *J Nucl Med.* 1991;32:2278-80.
11. Arbiser JL, Larsson H, Claesson-Welsh L, Bai X, LaMontagne K, Weiss SW, *et al.* Overexpression of VEGF 121 in immortalized endothelial cells causes conversion to slowly growing angiosarcoma and high level expression of the VEGF receptors VEGFR-1 and VEGFR-2 in vivo. *Am J Pathol.* 2000;156:1469-76.
12. Fujisawa Y, Yoshino K, Kadono T, Miyagawa T, Nakamura Y, Fujimoto M. Chemoradiotherapy with taxane was superior to conventional surgery and radiotherapy in the management of cutaneous angiosarcoma: Multicentre, retrospective study. *Br J Dermatol.* 2014;171:1493-500.
13. Kajihara I, Kanemaru H, Miyake T, Aoi J, Masuguchi S, Fukushima S, *et al.* Combination chemotherapy with S-1 and docetaxel for cutaneous angiosarcoma resistant to paclitaxel. *Drug Discov Ther.* 2015; 9:75-7.
14. Ravo V, Falivene S, De Chiara A, De Palma G, Pizzolorusso A, Di Franco R, *et al.* Treatment of cutaneous angiosarcoma of the face: Efficacy of combined chemotherapy and radiotherapy. *Tumori.* 2013; 99:211-5.
15. Tian XP, Zhang X. Gastrointestinal complications of systemic sclerosis. *World J Gastroenterol.* 2013;19:7062-8.



# Síndrome de Gorlin con carcinoma basocelular metastásico en tratamiento con vismodegib

*Gorlin syndrome with metastatic basocelular carcinoma in treatment with vismodegib*

**Diego Mauricio González<sup>1,2</sup>, Juan Carlos Velásquez<sup>1,2</sup>, Luisa Alejandra Galvis<sup>1,2</sup>, Leonardo Pulido<sup>3</sup>**

1. Médico Internista en entrenamiento en Oncología Clínica, Instituto Nacional de Cancerología, Bogotá D.C., Colombia.
2. Universidad El Bosque, Bogotá D.C., Colombia.
3. Médico Especialista en Dermatología, Instituto Nacional de Cancerología, Bogotá D.C., Colombia. Especialista.

## RESUMEN

El síndrome de Gorlin-Goltz o síndrome de carcinoma basocelular nevoide, es un raro trastorno autosómico dominante caracterizado por queratoquistes odontogénicos en la mandíbula, hoyuelos plantares y palmares, y múltiples carcinomas basocelulares. Pueden coexistir neoplasias como el meduloblastoma, el meningioma y los rhabdomyosarcomas. Este trastorno se explica por la pérdida de la inhibición normalmente ejercida por la proteína de membrana PTCH (*Drosophila Patched Gen Human Analogue*) sobre SMO (*Smoothened*), lo que favorece la proliferación celular y la invasión.

La identificación de esta vía de dependencia oncogénica ha generado tratamientos dirigidos como el vismodegib, inhibidor de SMO.

El carcinoma basocelular es una enfermedad de lento crecimiento, pero en el síndrome de Gorlin tiene un curso clínico agresivo y con riesgo de recurrencia local y metástasis, con mínimas opciones de tratamiento.

Se describe el caso de un paciente con síndrome de Gorlin y carcinoma basocelular metastásico pulmonar, que después de seis ciclos de tratamiento con vismodegib presentó mejoría imagenológica parcial, con mínima toxicidad.

**PALABRAS CLAVE:** síndrome de Gorlin, terapia molecular dirigida, carcinoma basocelular, metástasis pulmonar.

## SUMMARY

The Gorlin-Goltz syndrome or basal cell nevoid carcinoma syndrome is a rare autosomal dominant disorder characterized by odontogenic keratocysts of the jaw, plantar or palmar pits and multiple basal cell carcinomas (BCC). There can be also other malignancies such as medulloblastoma, meningioma or rhabdomyosarcoma. This disorder is explained by loss of the inhibition normally exerted by the membrane protein PTCH (*Drosophila patched gene Human Analogue*) over SMO (*Smoothened*) which promotes cell proliferation and invasion.

Identification of this oncogen addicted pathway has generated targeted therapies such as Vismodegib, a SMO inhibitor.

The BCC is an indolent disease, but in Gorlin syndrome, it is aggressive and has risk of local recurrence and metastases, with minimal treatment options. A pa-

### Correspondencia:

Luisa Alejandra Galvis

### Email:

lagalvisg@gmail.com

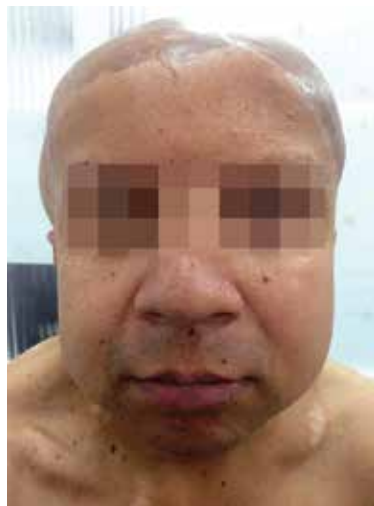Recibido: 30 de septiembre de 2015

Aceptado: 8 de febrero de 2016

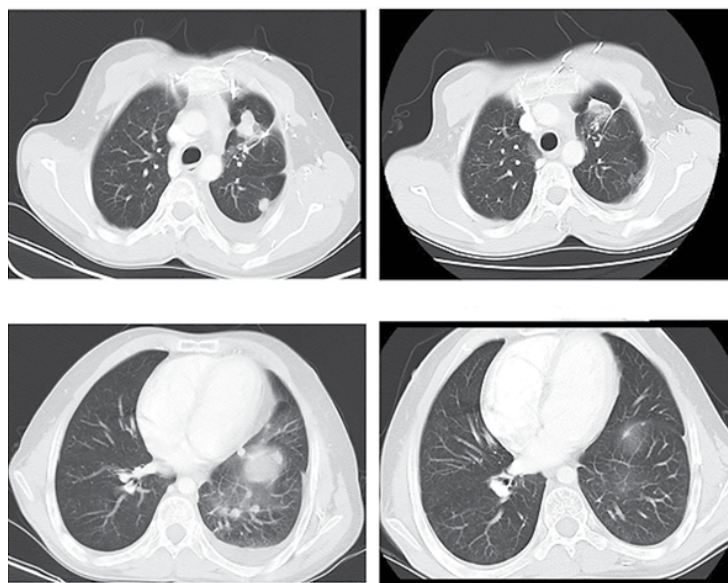
No se reportan conflictos de interés.

tient with Gorlin syndrome and pulmonary metastatic BCC is described, who after 6 cycles of treatment with Vismodegib had partial response with minimal toxicity.

**KEYWORDS:** Gorlin syndrome, molecular targeted therapy, basal cell carcinoma, lung metastasis.



**FIGURA 1.** Hallazgos clínicos del síndrome de Gorlin: prominencia frontal, facies ancha e hipertelorismo. En el paciente, además, se evidencian cicatrices e injertos por resección de lesiones tumorales previas.



**FIGURA 2.** Tomografías axiales comparativas de tórax

## CASO CLÍNICO

Se trata de un hombre de 30 años de edad con diagnóstico a los 12 años de meduloblastoma, tratado con quimioterapia junto con radioterapia craneoespinal. Desde los 18 años edad presentó más de 20 carcinomas basocelulares localizados en cuero cabelludo, cara (incluyendo párpado y canto interno) y zona V de tórax, por lo cual fue remitido al Instituto Nacional de Cancerología para manejo multidisciplinario. En la evaluación por dermatología oncológica, se evidenció macrocefalia, hipertelorismo y sindactilia lo cual, sumado a sus antecedentes personales, permitió hacer el diagnóstico de síndrome de Gorlin (**FIGURA 1**).

El paciente ha requerido múltiples intervenciones quirúrgicas, incluyendo nueva neurocirugía por masa intraaxial en la región occipital con diagnóstico de meningioma, muy posiblemente inducido por la radioterapia, y además, reconstrucción para un defecto de cobertura en el cuero cabelludo, sitio de radiación

previa y lugar de aparición de múltiples lesiones del carcinoma basocelular.

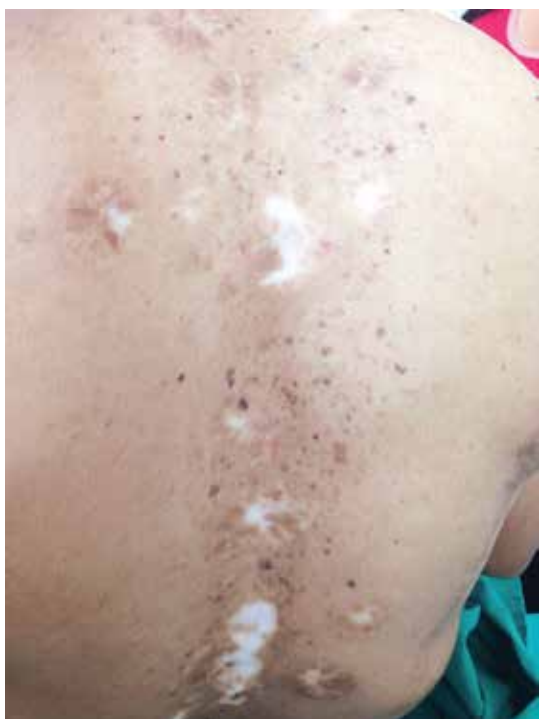En septiembre del 2013, presentó un cuadro clínico de disfonía, disnea y tos progresiva; se evidenciaron nódulos pulmonares y pleurales asociados a parálisis diafragmática y de cuerdas vocales, y en enero de 2014 se confirmó el diagnóstico histopatológico de carcinoma basocelular metastásico a pleura y pulmón.

Fue evaluado por el Servicio de Oncología Clínica y se decidió administrarle tratamiento con vismodegib, una cápsula de 150 mg al día por vía oral, el cual se inició en abril de 2014, con seguimiento clínico mensual por los servicios de oncología clínica y dermatología oncológica. Después de seis meses de tratamiento, una nueva valoración por imágenes mostró respuesta parcial (**FIGURA 2**). Clínicamente, se encontró mejoría importante, con cicatrización de las lesiones existentes en la piel (**FIGURA 3**), sin aparición de nuevas lesiones sospechosas y con toxicidad mínima: disgeusia, grado 1 de 2, y calambres musculares, grado 2 de 5, según

la clasificación “Common toxicity criteria for adverse events”, versión 4.0.

El plan de tratamiento es continuar con revisiones clínicas mensuales por el Grupo de Oncología Clínica y, cada tres meses, por el Grupo de Dermatología Oncológica. Mientras el paciente lo tolere, sin síntomas

mayores que comprometan su calidad de vida, esté dispuesto a recibir el medicamento y no haya progresión clínica o paraclínica, se mantendrá el mismo esquema de tratamiento actual con vismodegib. Los síntomas menores actuales de disgeusia y calambres musculares, se han manejado con medidas no farmacológicas.



**FIGURA 3.** Múltiples carcinomas basocelulares cicatrizados en la espalda.

## DISCUSIÓN

El síndrome de Gorlin-Goltz, también conocido como carcinoma basocelular nevoide, fue descrito por primera vez en 1894 por Larisch y White, pero fue solo en 1996 que Horlin y Goltz informaron y definieron las características de dos mujeres con un síndrome caracterizado por múltiples carcinomas basocelulares, quistes en la mandíbula y espina bífida<sup>1</sup>. Existe evidencia de este tipo malformaciones esqueléticas en momias egipcias desde 1000 a. C. Es también conocido como síndrome de nevus basocelular y síndrome de Ward<sup>2</sup>.

La prevalencia estimada de este síndrome es de 1 por cada 57.000 personas, con una acentuada diferencia en la frecuencia entre caucásicos y afroamericanos, más baja en este último grupo. La prevalencia en pacientes con diagnóstico de carcinoma basocelular es de 1 por cada 200 y se estima que 0,4 % de los casos de carcinoma basocelular pertenecen a este síndrome<sup>3</sup>.

La enfermedad se caracteriza por un amplio rango de anomalías del desarrollo musculo-esquelético y neoplasias, las cuales configuran parte de los criterios diagnósticos (**TABLA 1**). Se estableció que la forma de hacer el diagnóstico es por dos criterios mayores o uno mayor y dos menores<sup>3</sup>. En el caso presentado, el

CRITERIOS MAYORES	CRITERIOS MENORES
Más de dos carcinomas basocelulares o uno en pacientes menores de 20 años	Macrocefalia determinada después de ajustar para la edad
Queratoquistes de los maxilares demostrados con estudios histopatológicos	Malformaciones congénitas: fisura labial o palatina, prominencia frontal, facies ancha e hipertelorismo moderado o grave
Tres o más hoyuelos palmares o plantares	Otras alteraciones esqueléticas: deformación de Sprengel, acentuada deformación pectoral, notoria sindactilia
Calcificación bilaminar de la hoz del cerebro	Anomalías radiográficas: puente en silla turca; anomalías vertebrales: hemivértebras, fusión o elongación de los cuerpos vertebrales; defectos de estructura de las manos o los pies, o radiolucidez en forma de llamas en las manos o los pies
Costillas bífidas, fusionadas o apreciablemente expandidas	Fibroma de ovario
Familiar de primer grado con síndrome de nevus basocelulares	Meduloblastoma

**TABLA 1.** Criterios diagnósticos del síndrome de Gorlin.

paciente tenía historia clínica positiva para numerosos carcinomas basocelulares antes de los 20 años, queratocistomas de los maxilares, hoyuelos palmo-plantares y malformaciones congénitas, como prominencia frontal, facies ancha e hipertelorismo.

La neoplasia más frecuente en el síndrome, es el carcinoma basocelular con un curso posiblemente más agresivo que el de los casos esporádicos, aunque la invasión local, las metástasis y la muerte asociada a compromiso sistémico por carcinoma basocelular, son raras<sup>4</sup>. En los carcinomas basocelulares esporádicos, el riesgo de metástasis se estima entre 0,05 a 0,1 %<sup>5</sup> y suelen comprometer ganglios linfáticos, pulmones, hígado, huesos y piel<sup>6</sup>. En el síndrome de Gorlin se desconoce la incidencia de metástasis, pero se reporta más comúnmente compromiso pulmonar<sup>4</sup>. Otras neoplasias que pueden desarrollarse en los pacientes con síndrome de Gorlin, en orden de frecuencia, son: fibromas ováricos (25 %), meduloblastoma (3 a 5 %), meningioma, rhabdomyosarcomas, astrocitoma, craneofaringioma y oligodendroglioma (menos del 3 %)<sup>7</sup>.

El síndrome de Gorlin es un trastorno autosómico dominante, pero, a pesar de esto, la historia familiar es negativa en 25 % de los casos<sup>8</sup>. Se produce como consecuencia de una microdelección heterocigótica en el locus 9q22.32-q33.2. Esta localización corresponde a un segmento de 352 kb donde se ubican las regiones de transcripción de los genes *PTCH1* y *FANCC* (*Fanconi Anemia Complementation Group C*)<sup>9</sup>.

Esta alteración se puede adquirir *de novo* o de forma hereditaria y, además, se debe considerar que el riesgo de transmisión puede variar: si la mutación se presenta en todas las líneas celulares, incluyendo la germinal, el riesgo de transmisión es del 50 %, mientras que, si afectan sólo algunos grupos celulares (mosaico), disminuye a 5 %<sup>10</sup>. La pérdida de la heterogeneidad como consecuencia de la microdelección, lleva a “haploinsuficiencia”, situación en la cual el individuo se ve clínicamente afectado porque una sola copia del gen es incapaz de proveer suficiente producción de proteína para asegurar el funcionamiento normal. La penetrancia fenotípica es completa aunque con expresividad variable (no se expresan todas las alteraciones). No se han documentado casos de pacientes con microdelección sin manifestación fenotípica<sup>11</sup>. La delección del gen *PTCH1* es la única que se ha relacionado con la mayoría de los hallazgos del síndrome de Gorlin<sup>9</sup>.

*PTCH1* es expresado durante la etapa embrionaria y se encuentra involucrado en el desarrollo del esclerotoma, los arcos branquiales, las extremidades, la columna vertebral y la piel. Se propone, entonces, que la reducción en la expresión del gen *PTCH1* lleva al desarrollo de múl-

tiples anomalías esqueléticas y la pérdida completa de la función lleva a la transformación neoplásica<sup>12</sup>. El modelo de acumulación de mutaciones para el desarrollo del cáncer, conocido como modelo de Knudson o “doble hit”, fue demostrado en 1996 por Levanat, *et al.*, en el síndrome de Gorlin, al documentar la pérdida de la copia normal en los tejidos de los quistes de mandíbula mientras que se conservaba en el tejido sano<sup>13</sup>.

*PTCH1* es el receptor transmembrana de las proteínas *hedgehog* (Hb): *sonic hedgehog* (SHH), *Indian hedgehog* (IHH) y *desert hedgehog* (DHH). Su función es la de ser el inhibidor de esta vía de proliferación celular, pero, al unirse a sus ligandos (Hb), permite la activación de SMO. SMO es, entonces, la molécula traductora de la señal extracelular de los ligandos Hb. Es una proteína transmembrana de 7 dominios asociada a una proteína G. Cuando se activa, permite la activación de las proteínas Gli 1 a 3 que funcionan como factores de transcripción celular, favoreciendo de este modo la carcinogénesis. Esta vía se encuentra implicada en el desarrollo de neoplasias como el síndrome de Gorlin, pero también, en el carcinoma basocelular esporádico<sup>14</sup>.

Es por este motivo que los inhibidores de SMO tienen utilidad en el manejo del carcinoma basocelular localmente avanzado o metastásico y en otras indicaciones como recurrencia posquirúrgica, o en pacientes que no son candidatos a cirugía o radioterapia<sup>15</sup>. Este último punto es de vital importancia en el enfoque del tratamiento de pacientes con síndrome de Gorlin, ya que son anormalmente sensibles a dosis terapéuticas de radiación ionizante, pero en corto tiempo desarrollan un número inusualmente elevado de carcinomas basocelulares en el área irradiada<sup>16</sup>, como sucedió en el caso presentado.

El desarrollo de medicamentos inhibidores de SMO se dio a partir de la ciclopamida, molécula encontrada naturalmente en *Veratrum californicum*. Esta planta tiene un potencial teratogénico reconocido en ovejas, ya que su exposición lleva a la presentación de crías con un solo ojo (cíclopes) a causa de la inhibición de SMO durante la embriogénesis y, de allí, el origen de su nombre. La utilización de este medicamento no fue posible por grandes problemas de biodisponibilidad, lo que llevó al desarrollo de nuevas moléculas.

El vismodegib es el primer inhibidor aprobado por la *Food and Drug Administration* (FDA) para el tratamiento del carcinoma basocelular localmente avanzado o metastásico, incluyendo el asociado al síndrome de Gorlin. Esta aprobación se basó en un estudio inicial en fase II sin distribución aleatoria con vismodegib, 150 mg/día en 104 pacientes (71 pacientes con carcinoma basocelular localmente avanzado y 33 con carcinoma

MEDICAMENTO	INVESTIGACIÓN
Sonidegib (LD225)	Fase II (BOLT), carcinoma basocelular o metastásico
Taladegib	Fase I, carcinoma basocelular
BMS-833923	Tumores sólidos y carcinoma basocelular
LEQ-506	Fase I, carcinoma basocelular
TAK-441	Fase I, carcinoma basocelular
Itraconazol	Carcinoma basocelular: monoterapia o combinado con trióxido arsénico

**TABLA 2.** Investigaciones con inhibidores de la vía *hedgehog*.

basocelular metastásico). El tratamiento previo de esta cohorte incluía cirugía en el 90 %, radioterapia en el 58 % y otros tratamientos sistémicos en el 30 %; resultó en una tasa de respuesta mejoría global de 43 % en los pacientes con carcinoma basocelular localmente avanzado y de 30 % en el metastásico. La media de duración de la respuesta fue de 7,6 meses<sup>17</sup>. En otro estudio en fase II realizado en 41 pacientes con diagnóstico de síndrome de Gorlin asignados a vismodegib Vs. placebo, hubo menos casos de desarrollo de carcinoma basocelular (2 Vs. 25 casos por año,  $p=0.001$ ) y disminución en el tamaño de los existentes (65 % Vs. 11 %;  $p=0,001$ )<sup>18</sup>. Una de las indicaciones en evaluación, es su utilidad como terapia neoadyuvante.

Las toxicidades más frecuentes son calambres musculares, disgeusia, alopecia, pérdida de peso y molestias gastrointestinales. La toxicidad de grado 3 o mayor es poco frecuente (menos de 10 %). También, se han descrito casos de aparición de carcinoma escamocelular durante el tratamiento; las causas de esta asociación, en relación con un posible sesgo de seguimiento o predisposición de base, aún no están claras<sup>19</sup>.

Actualmente, el vismodegib está siendo evaluado en otros ensayos clínicos, que incluyen evaluación de seguridad y eficacia de uso intermitente por 72 semanas (Clinical Trial: NCT01815840), junto con radioterapia (Clinical Trial: NCT01835626) y como quimiopreención secundaria (pacientes con diagnóstico de tres carcinomas basocelulares en los últimos dos años, excluyendo el síndrome de Gorlin) (Clinical Trial: NCT02067104).

Se presenta el caso de un paciente con carcinoma basocelular metastásico a pulmón y pleura en el síndrome de Gorlin, con respuesta favorable después de seis ciclos de tratamiento, en los que se evidencia mejoría imagenológica casi completa. Este tratamiento presentó aceptable tolerancia y toxicidad menor, resultado de resaltar ya que las respuestas con la quimioterapia convencional (cisplatino, carboplatino, pacli-

taxel, docetaxel, 5-fluoracilo, metotrexato) han sido usualmente pobres.

Otros medicamentos que modulan la vía Hb están siendo evaluados, tanto para el manejo del carcinoma basocelular como en otras neoplasias, y se presentan en la **TABLA 2**.

## REFERENCIAS

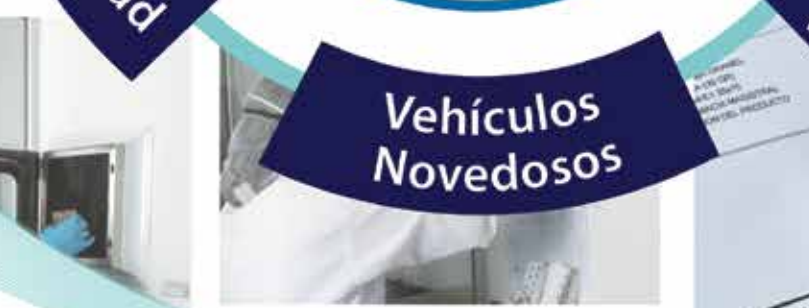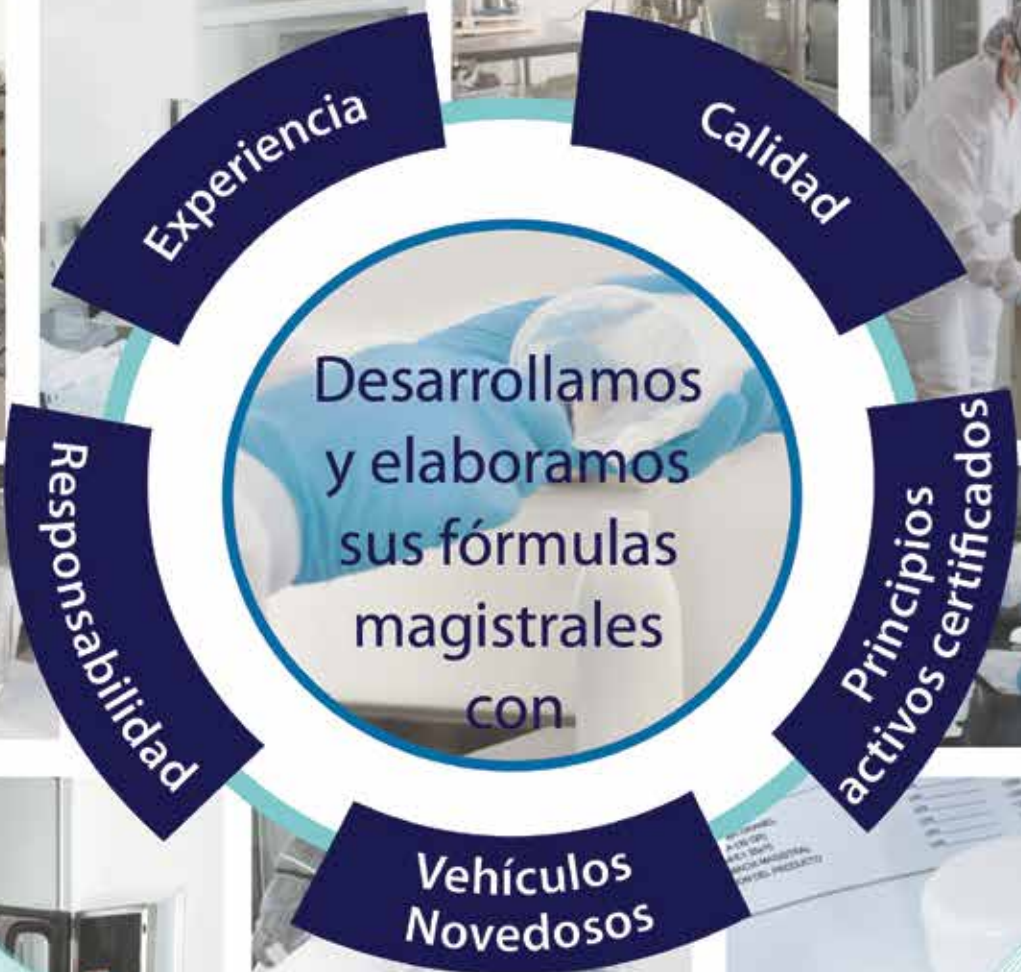- Gorlin RJ, Vickers RA., Kelln E, Williamson JJ. The multiple basal-cell nevi syndrome. *Cancer*. 1965;18:89-110.
- Satinoff MI, Wells C. Multiple basal cell naevus syndrome in ancient Egypt. *Med Hist*. 1969;13:294-7.
- Kimonis VE, Goldstein AM, Patakia B, Yang ML, Kase R, DiGiovanna JJ, *et al*. Clinical manifestation in 105 persons with nevoid basocell carcinoma syndrome. *Am J Med Genet*. 1997;69:299-308.
- Winkler PA, Guyuron B. Multiple metastases from basal cell naevus syndrome. *Br J Plast Surg*. 1987;40:528.
- Weinstock MA, Bogaars HA, Ashley M, Litle V, Bilodeau E, Kimmel S. Nonmelanoma skin cancer mortality. A population-based study. *Arch Dermatol*. 1991;127:1194.
- Ting PT, Kasper R, Arlette JP. Metastatic basal cell carcinoma: Report of two cases and literature review. *J Cutan Med Surg*. 2005;9:10.
- High A, Zedan W. Basal cell nevus syndrome. *Curr Opin Oncol*. 2005;17:160-6.
- Evans DG, Ladusans EJ, Rimmer S, Burnell LD, Thakker N, Farndon PA. Complications of the naevoid basal cell carcinoma syndrome: Results of a population based study. *J Med Genet* 1993;30:460-4.
- Muller EA, Aradhya S, Atkin JF, Carmany EP, Elliott AM, Chudley AE, *et al*. Microdeletion 9q22.3 syndrome includes metopic craniosynostosis, hydrocephalus, macrosomia and developmental delay. *Am J Med Genet A*. 2012;158A:391-9.
- Shimajima K, Adachi M, Tanaka M, Tanaka Y, Kurosawa K, Yamamoto T. Clinical features of microdeletion 9q22.3 (pat). *Clin Genet*. 2009;75:384-93.
- Redon R, Baujat G, Sanlaville D, Le Merrer M, Vekemans M, Munnich A, *et al*. Interstitial 9q22.3 microdeletion: Clinical and molecular characterisation of a newly recognised overgrowth syndrome. *Eur J Med Genet*. 2006;14:759-67.



12. Hahn H, Wicking C, Zaphiropoulos PG, Gailani MR, Shanley S, Chidambaram A, et al. Mutations of the human homolog of *Drosophila* patched in the nevoid basal cell carcinoma syndrome. *Cell*. 1996;85:841-51.
13. Levanat S, Gorlin RJ, Fallet S, Johnson DR, Fantasia JE, Bale AE. A two-hit model for developmental defects in Gorlin syndrome. *Nat Genet*. 1996;12:85-7.
14. Gailani M, Stahle-Backdahl M, Leffell D, Glynn M, Zaphiropoulos P, Pressman C, et al. The role of the human homologue of *Drosophila* patched in sporadic basal cell carcinomas. *Nat Genet*. 1996;14:78-81.
15. National Comprehensive Cancer Network. Basal Cell Skin Cancer (Version 1.2016). Fecha de consulta: 28 de octubre de 2015. Disponible en: [http://www.nccn.org/professionals/physician\\_gls/pdf/nmsc.pdf](http://www.nccn.org/professionals/physician_gls/pdf/nmsc.pdf).
16. Featherstone T, Taylor AM, Harnden DG. Studies on the radiosensitivity of cells from patients with basal cell naevus syndrome. *Am J Hum Genet*. 1983;35:58-66.
17. Sekulic A, Migden MR, Oro AE, Dirix L, Lewis KD, Hainsworth JD, et al. Efficacy and safety of vismodegib in advanced basal-cell carcinoma. *N Engl J Med*. 2012;366:2171-9.
18. Tang JY, Mackay-Wiggan JM, Aszterbaum M, Yauch RL, Lindgren J, Chang K, et al. Inhibiting the hedgehog pathway in patients with the basal-cell nevus syndrome. *N Engl J Med*. 2012;366:2180-8.
19. Orouji A, Goerdts S, Utikal J, Leverkus M. Multiple highly and moderately differentiated squamous cell carcinomas of the skin during vismodegib treatment of inoperable basal cell carcinoma. *Br J Dermatol*. 2014;171:431-3.

# Farmacia magistral


Fórmula Magistral elaborada bajo las instrucciones  
de su médico con materias primas certificadas



Fax: 236 8097

 236 8065 / 236 8096

Cel: 313 207 1626 / 310 243 8406

 mdfarmaciamagistral@gmail.com

Cra 48 No 91 - 46, Barrio La Castellana - Bogotá, Colombia

[www.farmaciamagistral.com.co](http://www.farmaciamagistral.com.co)

# ÉPIDERMIQUE

L'INNOVATION DANS LA PEAU

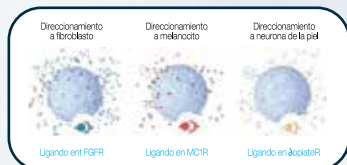


## Drone Cosmético Sistema de liberación de ingredientes activos más avanzado

Sistema revolucionario que se direcciona a células diana, libera los ingredientes activos donde se necesita. La tecnología aporta alta eficacia de una forma segura y sostenida para obtener máximos resultados.

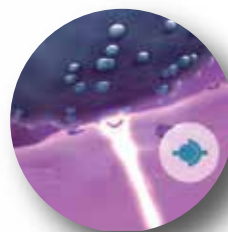
La entrega eficiente y selectiva de un ingrediente es un desafío en cualquier tratamiento cosmético. La tecnología Drone minimiza ese desafío con X50 capsule™, compuestas por polímeros biocompatibles y biodegradables.

La construcción final del drone cosmético necesita un enlace químico entre ligandos externos específicos y X50 capsule™. Cada drone tiene una misión específica con una célula diana. El Ligando externo determina la misión y dirige la X50 capsule™ al receptor diana de la célula seleccionada.



El primer paso es penetrar la barrera de la piel y se logra gracias al tamaño de la partícula que oscila en los 220nm.

Los ligandos son selectivos y minimizan las interacciones no específicas con otras células. Las cápsulas se unen exclusivamente al receptor activando la cascada de la señalización. Tras la unión, el drone penetra dentro de la célula diana por endocitosis.



X50 Capsule™



Tamaño de la partícula 220nm

Una vez dentro de la célula los polímeros se metabolizan de forma natural y el ingrediente activo se libera por difusión en el tiempo.

Este novedoso sistema de liberación de activos está ya disponible en productos: ÉPIDERMIQUE





# Síndrome subcutáneo de Sweet asociado a síndrome mielodisplásico

*Subcutaneous Sweet syndrome associated to myelodysplastic syndrome*

**Ana María Muñoz<sup>1</sup>, Delsy Yurledy del Río<sup>2</sup>, Ana Cristina Ruiz<sup>3</sup>**

1. Médica, M.Sc. en Ciencias Clínicas, residente de Dermatología, Universidad Pontificia Bolivariana, Medellín, Colombia.
2. Médica dermatóloga, Hospital Pablo Tobón Uribe, Medellín, Colombia.
3. Médica dermatopatóloga, Universidad del CES, Medellín, Colombia.

## RESUMEN

El síndrome subcutáneo de Sweet es una dermatosis neutrofilica con compromiso del tejido celular subcutáneo. Es una entidad poco frecuente pero asociada, en la mayoría de los casos, con síndromes mielodisplásicos o neoplasias hematológicas malignas. En ocasiones, su diagnóstico es difícil porque puede presentar manifestaciones clínicas similares a las de otras panniculitis neutrofilicas que requieren tratamientos diferentes, como las panniculitis infecciosas o el eritema nudoso.

Se presenta el caso de una paciente con síndrome subcutáneo de Sweet y síndrome mielodisplásico, que mejoró rápidamente con el tratamiento con esteroides sistémicos.

**PALABRAS CLAVE:** síndrome de Sweet, síndromes mielodisplásicos, dermatosis neutrofilica.

## SUMMARY

Deep Sweet syndrome is a neutrophilic dermatosis with compromise of cellular subcutaneous tissue. It is an uncommon entity but associated in most cases with myelodysplastic syndromes or hematologic malignancies. Sometimes the diagnosis is difficult because it may present similar clinical manifestations to other neutrophilic panniculitis that require different treatment as infectious panniculitis or erythema nodosum.

The case of a patient with myelodysplastic syndrome and deep Sweet syndrome that responded quickly to treatment with systemic steroids is presented.

**KEY WORDS:** Sweet syndrome, myelodysplastic syndromes, neutrophilic, dermatosis.

## CASO CLÍNICO

Se presenta el caso de una mujer de 59 años de edad que fue evaluada en el Servicio de Dermatología por presentar tres nódulos eritemato-violáceos, dolorosos, localizados en las extremidades inferiores. La paciente negaba episodios similares previos. Como antecedentes personales, tenía hipotiroidismo y un síndrome mielodisplásico que se encontraba en tratamiento con quimioterapia durante la hospitalización y estaba en protocolo para un trasplante de médula ósea.

### Correspondencia:

Ana María Muñoz

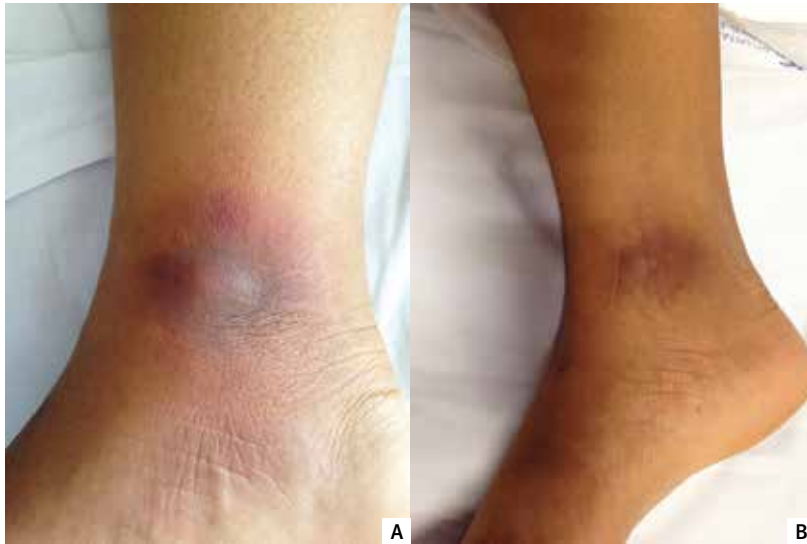### Email:

anamum02@hotmail.com

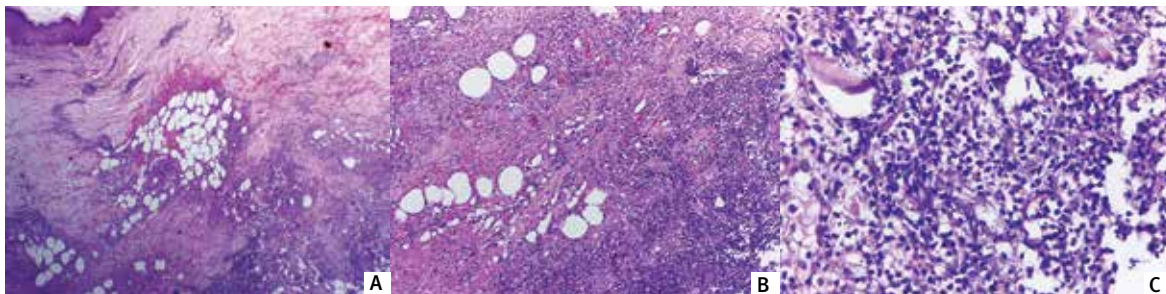
*Recibido: 1 de septiembre de 2015*

*Aceptado: 3 de noviembre de 2015*

No se reportan conflictos de interés.



**FIGURA 1.** A). Nódulo eritematoso de un cm de diámetro, doloroso a la palpación, con aumento de la temperatura local, de bordes mal definidos y localizado en el maléolo interno del tobillo derecho. B). Evolución de la lesión después del tratamiento con esteroides.



**FIGURA 2.** Tejido celular subcutáneo en el que se observa paniculitis mixta lobular y de los tabiques, con agregados de neutrófilos en el lobulillo graso; además, necrosis de adipocitos y tabiques con fibrosis. Hematoxilina y eosina, A) 4X, B) 10X y C) 40X.

En el examen físico se observaban tres nódulos eritemato-violáceos de un centímetro de diámetro, con aumento local de la temperatura, dolorosos, de bordes mal definidos y con eritema en la región adyacente, localizados en ambas piernas (**FIGURA 1**).

Con la impresión diagnóstica de eritema nudoso e infiltración leucémica en la piel, se practicó una biopsia de piel de la lesión localizada en la región posterior del tercio superior de la pierna izquierda. En la biopsia con tinción de hematoxilina y eosina se observó paniculitis mixta neutrofílica, sin evidencia de infiltración leucémica (**FIGURA 2**).

Se descartó infección por microorganismos típicos y atípicos como causa de la paniculitis, por medio de la tinción de Ziehl-Neelsen y la modificada de Ziehl-Neelsen. Con las características clínicas y la histopatología, se hizo el diagnóstico de síndrome subcutáneo de Sweet.

Se inició tratamiento con esteroides sistémicos a dosis de 40 mg por día por seis días, con lo cual la paciente presentó una mejoría significativa de las lesiones previamente descritas y ausencia de nuevas lesiones. Se inició la suspensión progresiva de los esteroides, con tolerancia adecuada.

A pesar de la mejoría de las lesiones en piel con el tratamiento, la paciente presentó un síndrome de lisis tumoral con ruptura esplénica espontánea secundaria a importante leucocitosis y hemorragia masiva del tallo cerebral, lo cual causó su fallecimiento.

## DISCUSIÓN

El síndrome de Sweet, o dermatosis neutrofílica febril aguda, se presenta en pacientes entre los 30 y los 60 años de edad, como placas o pápulas eritematosas, dolorosas, no pruriginosas y con pseudovesículas en



la superficie en algunos casos, asociadas a síntomas generales, como fiebre, artralgias y mialgias, y leucocitosis en los exámenes de laboratorio. En 10 a 20 % de los casos se asocia con neoplasias hematológicas malignas, principalmente leucemia mieloide aguda y síndromes mielodisplásicos. El síndrome de Sweet subcutáneo o profundo es un tipo de paniculitis neutrofílica infrecuente, de la cual se desconoce la incidencia por los pocos casos reportados hasta el momento en la literatura científica<sup>1,2</sup>.

El síndrome subcutáneo de Sweet asociado a neoplasias malignas hematológicas también se llama paniculitis de tipo Sweet, paniculitis neutrofílica *Sweet-like*, paniculitis neutrofílica febril aguda o paniculitis neutrofílica asociada a síndrome mielodisplásico<sup>3</sup>. Se define como la presencia de infiltrado neutrofílico de forma exclusiva en el tejido celular subcutáneo en los tabiques o lobulillar<sup>4</sup>. Algunos autores consideran que este síndrome también se puede identificar por la infiltración neutrofílica en la dermis y el tejido celular subcutáneo, pero, en el presente caso no fue posible establecer si el compromiso de esta zona fue un fenómeno primario o secundario<sup>5</sup>.

Tiene una leve predilección por mujeres entre la quinta y la sexta década de la vida. Se manifiesta como nódulos múltiples, eritematosos, en ocasiones dolorosos, localizados en los miembros inferiores en la mayoría de los casos, pero también, en los miembros superiores o en la cara. No presentan ulceración. Se asocian con frecuencia a episodios febriles, pero no se correlacionan con cambios en los citoblastos o leucocitos en la sangre periférica<sup>3,4</sup>.

En la histopatología se observa infiltración por neutrófilos del tejido celular subcutáneo en los tabiques o lobulillar, siendo más frecuente esta última localización; además, se puede encontrar leucocitoclasia, pero sin vasculitis asociada. En algunos estudios se ha encontrado que puede haber segmentación nuclear anormal de los neutrófilos, con hipersegmentación o anomalía de tipo Pelger-Huet, pero, solo en los pacientes con neoplasia hematológica maligna o síndrome mielodisplásico asociado, y que estas alteraciones también se pueden presentar en los neutrófilos de sangre periférica<sup>6</sup>.

Se debe hacer un diagnóstico diferencial adecuado con otras paniculitis neutrofílicas que también se pueden presentar con mayor frecuencia en este subgrupo de pacientes, como la paniculitis infecciosa, el eritema nudoso, la leucemia cutis o la reacción "ide" o dermatofitides (erupción cutánea a distancia por hipersensibilidad a una infección fúngica)<sup>5</sup>.

En general, estos pacientes mejoran rápidamente con

el tratamiento con esteroides orales, aunque también, pueden tener un mal pronóstico con recaídas e incluso la muerte, por otras complicaciones, como en el presente caso que presentó un síndrome de lisis tumoral<sup>5</sup>.

## REFERENCIAS

1. Prat L, Bouaziz JD, Wallach D, Vignon-Pennamen MD, Bagot M. Neutrophilic dermatoses as systemic diseases. *Clin Dermatol*. 2014;32:376-88.
2. Londoño PA, Moreno LH, Rueda R. Síndrome de Sweet. Reporte de caso. *Rev Asoc Col Dermatol*. 2009;17:127-30.
3. Chan MP, Duncan LM, Nazarian RM. Subcutaneous Sweet syndrome in the setting of myeloid disorders: A case series and review of the literature. *J Am Acad Dermatol*. 2013;68:1006-15.
4. Guhl G, García-Díez A. Subcutaneous sweet syndrome. *Dermatol Clin*. 2008;26:541-51.
5. Cohen PR. Subcutaneous Sweet's syndrome: A variant of acute febrile neutrophilic dermatosis that is included in the histopathologic differential diagnosis of neutrophilic panniculitis. *J Am Acad Dermatol*. 2005;52:927-8.
6. Shin MK, Oh YJ, Yoon HJ, Lee MH. Subcutaneous Sweet syndrome with nuclear segmentation anomalies: A diagnostic marker of myelodysplasia. *Int J Dermatol*. 2012;51:976-8.

# Tricorrexis nudosa adquirida

*Acquired trichorrhexis nodosa*

Jairo Hernán Rodríguez<sup>1</sup>, Claudia Juliana Díaz<sup>2</sup>

1. Médico, residente de segundo año de Dermatología, Escuela de Dermatología y Cirugía Dermatológica, Departamento de Medicina Interna, Facultad de Salud, Universidad del Valle, Cali, Colombia.
2. Médica dermatóloga; docente, Escuela de Dermatología y Cirugía Dermatológica, Departamento de Medicina Interna, Facultad de Salud, Universidad del Valle, Cali, Colombia.

## RESUMEN

La tricorrexis nudosa adquirida es un trastorno del pelo, poco reportado, pero muy probablemente común. Se caracteriza por una alteración de las queratinas de la cutícula del tallo del pelo, la cual produce fragilidad capilar ante los factores químicos o físicos, generando una serie de características clínicas de cabello deshilachado, quebradizo, seco, con crecimiento corto y nódulos blanquecinos, que ayudan en la sospecha diagnóstica. La microscopía de luz y la tricoscopía muestran imágenes típicas de fractura incompleta del tallo del pelo que se observan como dos pinceles uno frente al otro. El tratamiento consiste en evitar traumas, usar reparadores capilares y administrar vitaminas, pues no hay un tratamiento específico.

**PALABRAS CLAVE:** tricorrexis nudosa, enfermedades del pelo, tallo del pelo

## SUMMARY

Acquired trichorrhexis nodosa is a rarely reported hair disorder, but it is likely to be a common disorder. It is characterized by keratin alterations of the hair cuticle shaft which produces increased hair fragility to chemical or physical injuries and generates some clinical features as frayed, brittle or dry hair, with shortened growth and whitish nodules on the hair shaft, which help in the suspected diagnosis. Light microscopy and trichoscopy show typical images of incomplete fracture of the hair shaft that look like two brushes facing each other. The treatment is to avoid these traumas, and use of hair conditioners and vitamins, because there is no specific treatment.

**KEY WORDS:** Trichorrhexis nodosa, hair disease, hair shaft

## CASO CLÍNICO

Se trata de un hombre de 22 años sin antecedentes patológicos de importancia, que consultó porque notó cambios en las características del cabello asociados con disminución de la densidad capilar en algunas regiones y sensación de cabello seco y quebradizo, desde los siete años de edad. Había recibido tratamientos previos con champú de ketoconazol y con queratolíticos por largos periodos, sin mejoría.

En el examen físico se observó un paciente con fototipo III, una afectación del 50 % del cabello con nódulos blanquecinos en los tallos distales del pelo, pelo

### Correspondencia:

Jairo Hernán Rodríguez

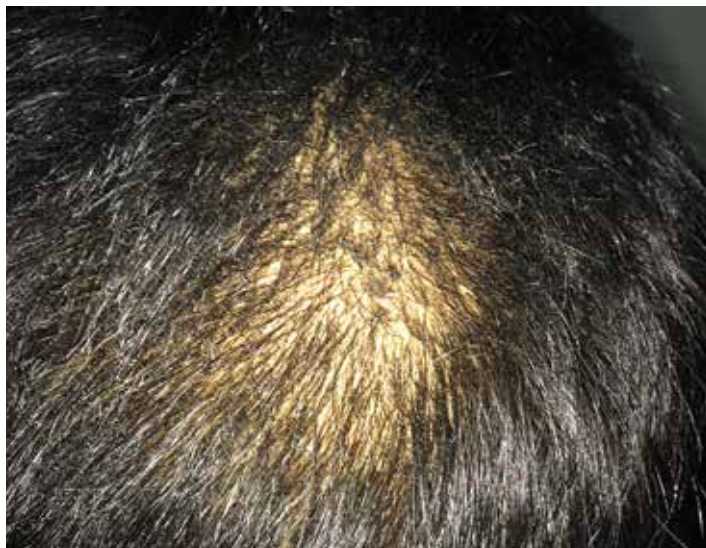### Email:

jhrodrig18@hotmail.com

Recibido: 5 de noviembre de 2015

Aceptado: 18 de abril de 2016

No se reportan conflictos de interés.



**FIGURA 1.** Región parietal con disminución de la densidad capilar, cabello corto de diferentes longitudes y múltiples pequeños nódulos blanquecinos.

seco, quebradizo y una disminución de la densidad capilar localizada en la zona parietal, sin descamación de la piel (**FIGURA 1**).

Se le tomaron algunas muestras de pelo para visualización directa a la microscopía de luz, observándose la imagen típica de “dos pinceles” encajados uno frente al otro formando aspecto de nódulos, lo cual confirmó el diagnóstico de tricorrexis nudosa (**FIGURAS 2 Y 3**).

Se le indicó tratamiento con reparadores capilares, obteniéndose discreta mejoría.

## DISCUSIÓN

La tricorrexis nudosa fue descrita por primera vez por Wilks en 1852; es la más frecuente de las displasias pilosas relacionadas con la fragilidad capilar<sup>1</sup>.

Las características clínicas de esta enfermedad incluyen: cabello deslustrado, quebradizo, seco, con nódulos blanquecinos, grisáceos o amarillentos distribuidos en número variable y de forma irregular a lo largo del tallo. Afecta la barba, el bigote, las cejas, las pestañas, el pelo axilar, el vello púbico y el cabello. Las lesiones nodulares corresponden a zonas de prefracturas transversales del pelo, en las cuales pueden producirse fracturas completas.

Se puede clasificar en tres grupos, según la zona donde aparecen los nódulos en el tallo piloso<sup>2</sup>:

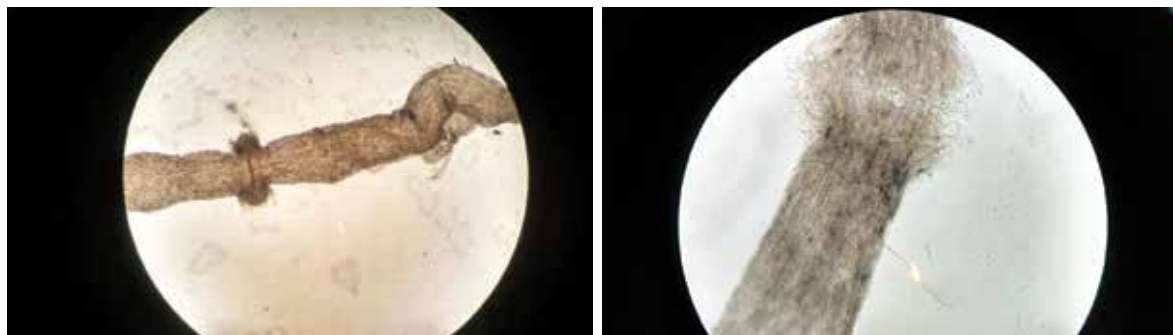
- Proximal (más común en la raza negra), se relaciona con zonas de alopecia difusa.

- Distal (es la forma más frecuente), en la que se observa cabello frágil, de diferentes longitudes, con moteado distal, tricoptilosis, sin áreas de alopecia.
- Localizada.

La base etiopatogénica está relacionada con la pérdida o disminución de las células cuticulares en una o más zonas del tallo piloso, con lo que las fibras corticales pierden su protección y quedan expuestas a agresiones externas, cuya consecuencia es la aparición de fracturas completas e incompletas y los característicos nódulos blanquecinos en el tallo piloso.

Puede presentarse de forma congénita o adquirida. La forma congénita puede estar presente en el nacimiento o aparecerá en el primer año de vida como un síntoma de un trastorno metabólico subyacente, como aciduria argininosuccínica, síndrome de Menkes, síndrome de Netherton o síndrome de Laron a la edad de dos o más años y, además, relacionándose con displasias ectodérmicas<sup>3</sup>. Se han descrito alteraciones en los aminoácidos como el déficit de cistina y, en la composición de las queratinas, como otras posibles causas de esta alteración<sup>4</sup>.

La forma adquirida es la más común y sus factores desencadenantes son físicos o químicos. Entre los físicos, están el lavado excesivo, los tintes, el agua salada, el lavado frecuente, el cepillado excesivo, los peinados a tensión, la aplicación de calor, las fuentes de radiación ultravioleta, los tics, el rascado y la tricotilomanía, entre otros. Las sustancias químicas implicadas son el peróxido de hidrógeno, las usadas para



FIGURAS 2 Y 3. Se observa la imagen del cabello “deshilachado” con apariencia de dos pinceles, microscopía de luz, 10X y 40X.

el blanqueamiento, el amoníaco y los persulfatos que oxidan la melanina que se encuentra en la corteza del pelo dejando pequeños huecos en la ella. Otros factores asociados con la forma adquirida son la malnutrición, la deficiencia de hierro<sup>5</sup>, los trastornos endocrinológicos como el hipotiroidismo<sup>6,7</sup> y las dermatosis pruriginosas, como la psoriasis, la dermatitis seborreica y la pediculosis.

El diagnóstico es clínico y se hace al observar el pelo bajo un microscopio de luz óptica o mediante la tricoscopia, con lo cual se puede visualizar la imagen típica de “dos pinceles”, encajados el uno frente al otro, que dan la apariencia macroscópica de nódulos o de pincel cuando hay una fractura completa.

Los diagnósticos diferenciales incluyen: la piedra blanca, la pediculosis, las vainas prepilares, otras infecciones fúngicas y otras anomalías congénitas del cabello.

No hay un tratamiento definitivo ni un manejo específico para la tricorrexis nudosa, lo que se recomienda es detectar los factores predisponentes para poder evitarlos. Los tratamientos coadyuvantes, como reparadores capilares con complejos vitamínicos, bálsamos o aceites, pueden ser de gran ayuda<sup>8,9</sup>.

## CONCLUSIÓN

Las anomalías del cabello son una causa común de consulta que debe hacer sospechar enfermedades genéticas o adquiridas, según la edad de presentación. La tricorrexis nudosa, en su forma adquirida, es de especial interés según las costumbres sociales y étnicas del peinado. La visualización con técnicas sencillas como la microscopía de luz y, recientemente, la tricoscopia, es una gran ayuda diagnóstica.

Se presenta un caso representativo de tricorrexis nu-

dosa adquirida en edad temprana, sin otros hallazgos clínicos asociados.

## REFERENCIAS

1. Martínez de Lagrán Z, González-Hermosa MR, Díaz-Pérez JL. Localized trichorrhexis nodosa. *Actas Dermosifiliogr.* 2009;100:522-4.
2. Leonard C. Sperling “alopecias”. En: Bologna JL, Jorizzo JL, Rapini RP, editors. *Dermatology*. Second edition. London: Mosby; 2008. p. 1003.
3. Kharkar V, Gutte R, Thakkar V, Khopkar U. Trichorrhexis nodosa with nail dystrophy: Diagnosis by dermoscopy. *Int J Trichology.* 2011;3:105-6.
4. Fichtel JC, Richards JA, Davis LS. Trichorrhexis nodosa secondary to argininosuccinicaciduria. *Pediatr Dermatol.* 2007;24:25-7.
5. Neuser F, Schlatter H. Hair dyes. En: Draelos ZD, editor. *Cosmetic dermatology: Products and procedures*. Oxford: Wiley-Blackwell; 2010. p. 256-310.
6. Rudnicka L, Rakowska A, Kerzeja M, Olszewska M. Hair shafts in trichoscopy: Clues for diagnosis of hair and scalp diseases. *Dermatol Clin.* 2013;31:695-708.
7. Sisto T, Bussoletti C, D'Amore A, Favoriti N, Fania L, Celleno L. Inability to grow long hair: A presentation of trichorrhexis nodosa. *Cutis.* 2015;95:15-6.
8. Bolduc C, Shapiro J. Hair care products: Waving, straightening, conditioning, and coloring. *Clin Dermatol.* 2001;19:431-6.
9. Dawber R. Hair: Its structure and response to cosmetic preparations. *Clin Dermatol.* 1996;14:105-12.



EAU THERMALE

NUEVO

# Avène



## Cleanance EXPERT

La Innovadora creación de los laboratorios Avène para el cuidado **COMPLETO** de las imperfecciones leves a moderadas

Monolaurina®

Pierre Fabre  
PATENTE

### ACCIÓN MATIFICANTE

- Inmediata y duradera
- Regula la hiperseborrea

Diolényl®

Pierre Fabre  
PATENTE

### INNOVACIÓN CIENTÍFICA ACCIÓN ANTI-IMPERFECCIONES

- Disminuye la proliferación bacteriana (demostrada in vitro sobre P. acnes).
- Reduce las imperfecciones visibles en la piel
- Favorece la eliminación de los granos

X-Pressin™

### ACCIÓN EXFOLIANTE

- Precisa y controlada gracias a un modo de acción único
- Ayuda a eliminar los puntos negros
- Alisa los granos de la piel

Disminuye la  
bacteria del p.acnés  
**99.9%** en una  
hora<sup>(1)</sup>

INGREDIENTES ÚNICOS que demuestran eficacia y tolerancia, con capacidad de autoalmacenarse. Dirigidos únicamente a las zonas a tratar. Respetando las zonas sanas.

## CON AGUA TERMAL AVÈNE

distribuido por:  
**percocom**  
018000 912 246 NaI.

(1) Anti-bacterial activity of octanediol at 0.5% - Results at T1h - PFDC Microbiology



# XXXI CONGRESO COLOMBIANO DE DERMATOLOGÍA

BUCARAMANGA - 2016



EL HOY Y MAÑANA DE LA PIEL  
EN LA CIUDAD BONITA  
Del 10 al 14 de noviembre

**¡SEPRE SU AGENDA!**

Para el evento más importante de la  
dermatología colombiana

# Xantogranuloma juvenil diseminado asociado a picadura de insecto

*Disseminated juvenile xanthogranuloma associated with insect bites*

**Camilo Andrés Morales<sup>1</sup>, Ximena Barreneche<sup>2</sup>, Diana Méndez<sup>2</sup>**

1. Médico dermatólogo, especialista en Docencia Universitaria, Oficina de Docencia e Investigación, E.S.E. Centro Dermatológico Federico Lleras Acosta, Bogotá, D.C., Colombia.
2. Médica, residente de segundo año de Dermatología, Fundación Universitaria Sanitas, Bogotá, D.C., Colombia; E.S.E. Centro Dermatológico Federico Lleras Acosta, Bogotá, D.C., Colombia.

## RESUMEN

El xantogranuloma juvenil es una histiocitosis de células no Langerhans que afecta principalmente a la población pediátrica. Se caracteriza por la presencia de pápulas o nódulos amarillosos, asintomáticos que, en la mayoría de los casos, son únicos. Los sitios de aparición más frecuentes son la cara, el cuello y el tronco. En la histopatología predomina un infiltrado inflamatorio denso, compuesto por linfocitos e histiocitos asociados a células gigantes multinucleadas de tipo Touton.

Se presenta el caso de un hombre de 19 años con múltiples pápulas y nódulos pruriginosos en las extremidades, en zonas donde previamente había sufrido picaduras de zancudo, con los hallazgos clínicos e histológicos característicos de un xantogranuloma juvenil diseminado.

**PALABRAS CLAVE:** xantogranuloma juvenil, histiocitosis, células gigantes, insecto.

## SUMMARY

Juvenile xanthogranuloma is a non-Langerhans cell histiocytosis that affects mostly pediatric population. It is characterized by solitary yellowish papules or nodules, often asymptomatic. It appears commonly in the face, the neck and the trunk. The histological findings are a dense inflammatory infiltrate composed of lymphocytes and histiocytes with multinucleated Touton-type giant cells.

We present the case of a 19 years old man with multiple pruritic papules and nodules in the extremities, where he had been previously exposed to mosquito bites, presenting clinical and histological features of disseminated juvenile xanthogranuloma.

**KEY WORDS:** Xanthogranuloma, juvenile, histiocytosis, giant cells, insect bites.

## CASO CLÍNICO

Se presenta el caso de un hombre de 19 años de edad, natural y procedente de Bogotá, que consultó por un cuadro clínico de cuatro meses de evolución consistente en la aparición de lesiones permanentes y pruriginosas en las extremidades, localizadas

### Correspondencia:

Ximena Barreneche

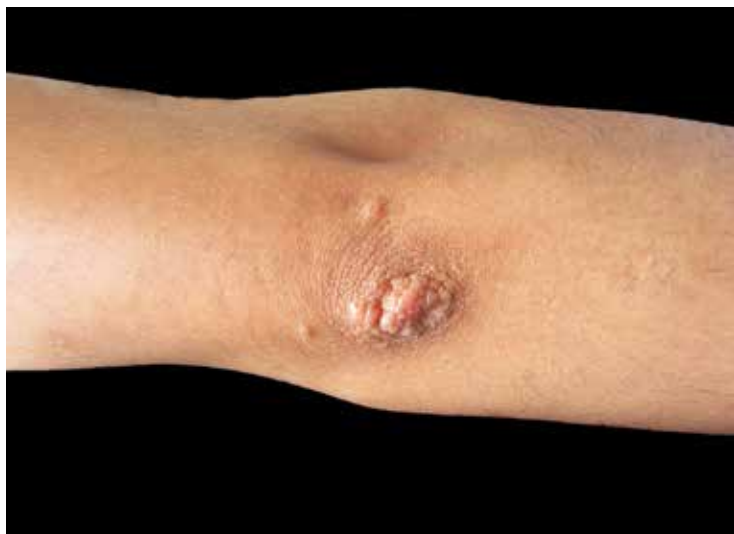### Email:

xpbarreneche@hotmail.com

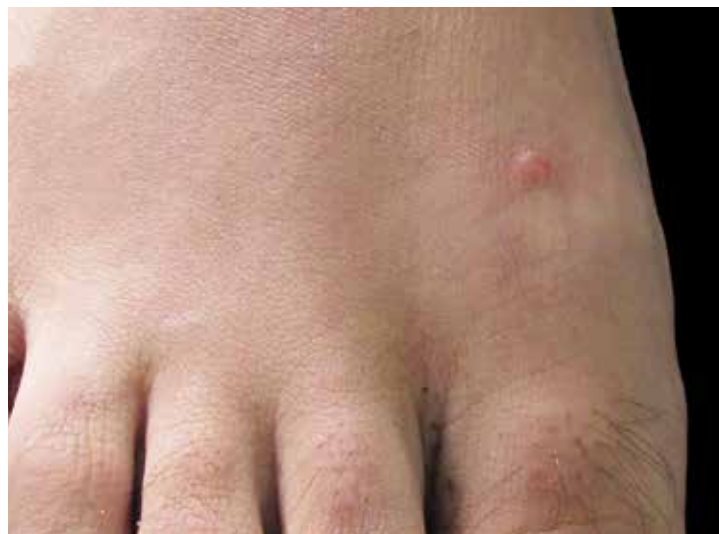*Recibido: 30 de noviembre de 2015*

*Aceptado: 19 de abril de 2016*

No se reportan conflictos de interés.



**FIGURA 1.** Aspecto de las pápulas en el codo derecho.



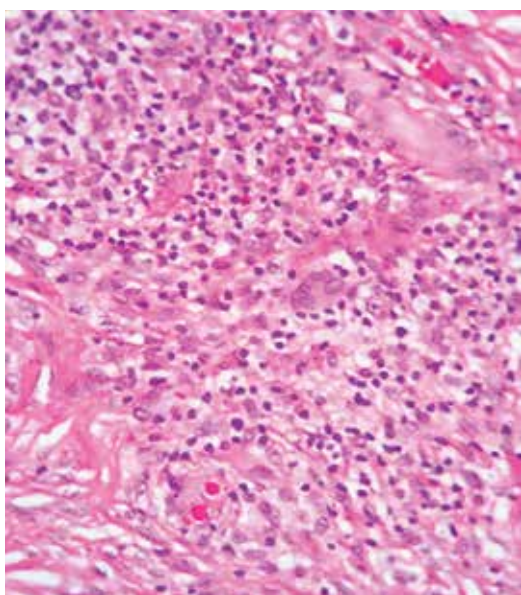
**FIGURA 2.** Aspecto de las pápulas en el dorso del pie derecho.

en zonas donde previamente había sufrido picaduras de insecto. Recibió tratamiento con doxiciclina oral durante dos semanas y con corticoides tópicos durante un mes, sin notar mejoría. No refirió antecedentes personales o familiares de importancia.

En el examen físico se observó una pápula eritemato-amarillenta, abovedada, de consistencia firme, localizada en la cara interna del brazo izquierdo. En los codos, los antebrazos, los muslos, las piernas y el dorso de los pies, se observaron numerosas pápulas indu-

radas de color pardo-rojizo (**FIGURAS 1 Y 2**). Además, había numerosas cicatrices deprimidas residuales en los miembros superiores e inferiores.

Se solicitó biopsia de una de las lesiones descritas, en la cual se evidenció una lesión dérmica bien circunscrita, formada por histiocitos, linfocitos y células gigantes multinucleadas de tipo Touton (**FIGURA 3**), rodeadas de colágeno denso y recubiertas por epidermis delgada y ortoqueratósica; estos hallazgos corresponden al xantogranuloma juvenil.



**FIGURA 3.** Células gigantes multinucleadas de tipo Touton rodeadas de colágeno denso. Hematoxilina y eosina, 40X.

## DISCUSIÓN

El xantogranuloma juvenil es la más frecuente de las histiocitosis de células no Langerhans, o de clase II<sup>1</sup>. Fue descrita en niños por Adamson, en 1905, y posteriormente, en adultos, por Gartmann y Tritsch en 1963<sup>2</sup>. La presentación de la enfermedad en la edad adulta se observa en menos del 10 % de los casos<sup>3</sup>.

En los niños, las lesiones cutáneas aparecen desde el nacimiento en 5 a 17 % de los casos, y se desarrollan durante el primer año de vida en 40 a 70 %<sup>1</sup>. La mayor incidencia del xantogranuloma juvenil en adultos ocurre en individuos entre los 20 y los 30 años de edad<sup>4</sup>.

Su etiología es desconocida<sup>5</sup>, aunque se ha descrito una reacción granulomatosa reactiva de histiocitos, secundaria a infecciones o estímulos físicos como el trauma o las picaduras de insectos<sup>6</sup>, como ocurrió en este caso.

En la mayoría de los afectados (60 a 82 %), el xantogranuloma juvenil se presenta clínicamente como una pápula o nódulo solitario, asintomático, firme, de color amarillento o pardo-rojizo, de diámetro variable<sup>1</sup>. Sólo en raras ocasiones las lesiones son múltiples<sup>6</sup>, como

sucedió en este paciente. Las localizaciones habituales son la cabeza, el cuello y el tronco, aunque pueden comprometer cualquier zona del cuerpo<sup>1,6</sup>. En el caso que se presenta, las lesiones comprometían exclusivamente zonas descubiertas, donde previamente había sufrido picaduras de mosquito.

Cuando el xantogranuloma juvenil ocurre en la infancia, afecta con mayor frecuencia al sexo masculino, pero en adultos la prevalencia es similar en ambos sexos<sup>4</sup>. Las lesiones pueden resolverse de forma espontánea después de tres a seis años, algunas veces con pigmentación residual y atrofia<sup>7,8</sup>.

Según el número y tamaño de las lesiones, Gianotti y Caputo clasificaron el xantogranuloma juvenil en dos formas clínicas: una forma micronodular, más frecuente, en la cual las lesiones son múltiples y miden entre 2 y 5 mm de diámetro, y una forma macronodular, con lesiones escasas que miden entre 1 y 2 cm de diámetro y que tiene mayor riesgo potencial de comprometer órganos internos<sup>6,9</sup>.

Los ojos son el principal sitio de compromiso extracutáneo y el 0,5 % de los pacientes tiene alteraciones oftalmológicas como uveítis, hemorragia de la cámara anterior del ojo y glaucoma<sup>1,7</sup>. Por otro lado, las enfermedades sistémicas que se asocian con mayor frecuencia al xantogranuloma juvenil son la neurofibromatosis de tipo I y las neoplasias hematológicas<sup>4</sup>; también, se han reportado casos asociados a enfermedad de Niemann-Pick, urticaria pigmentosa e infección por citomegalovirus<sup>1</sup>. En este paciente se descartó el compromiso sistémico y la asociación con otras enfermedades.

La histología del xantogranuloma juvenil se caracteriza por un infiltrado de histiocitos en la dermis papilar o, incluso, en la dermis reticular y el tejido celular subcutáneo<sup>2</sup>. En las lesiones más antiguas se observa un infiltrado dérmico denso, granulomatoso, con histiocitos espumosos, linfocitos, algunos eosinófilos y neutrófilos, células gigantes de tipo cuerpo extraño y células gigantes de Touton<sup>6</sup>. Estas últimas tienen un anillo de núcleos alrededor de un citoplasma con gran contenido de lípidos y se observan en el 85 % de los casos de xantogranuloma juvenil<sup>1</sup>. La inmunohistoquímica es positiva para CD68, CD14, vimentina, lisozima y factor XIIIa<sup>2,4</sup>.

Entre los principales diagnósticos diferenciales, se deben tener en cuenta la histiocitosis de células de Langerhans, la urticaria pigmentosa, los moluscos contagiosos y los xantomas<sup>1</sup>.

El pronóstico de los pacientes con xantogranuloma juvenil sin compromiso sistémico es favorable, y las recurrencias son infrecuentes<sup>1,2</sup>.

El tratamiento del xantogranuloma juvenil depende

de los síntomas y complicaciones que ocasione. Por su carácter benigno e involutivo, está indicado el tratamiento con corticoides sistémicos, radioterapia o quimioterapia, solo en aquellos casos de compromiso extracutáneo, según la gravedad<sup>1</sup>. Cuando se encuentran lesiones cutáneas solitarias, se puede considerar la resección quirúrgica con un objetivo estético<sup>10</sup>. En el caso de pápulas o nódulos numerosos, se ha descrito el tratamiento con láser de CO<sub>2</sub> con buenos resultados<sup>10</sup>. Asimismo, se ha utilizado isotretinoína oral en dosis diaria de 20 mg, con resolución completa de las lesiones dos meses después de iniciado el tratamiento<sup>5</sup>.

## CONCLUSIÓN

El xantogranuloma juvenil es una enfermedad que se presenta principalmente en la infancia, con un curso benigno y resolución espontánea. En este caso, las picaduras de insecto podrían ser el estímulo que favoreció la aparición de las lesiones diseminadas y la forma de presentación inusual del xantogranuloma juvenil.

## REFERENCIAS

1. Szczerkowska-Dobosz A, Kozicka D, Purzycka-Bogdan D, Biernat W, Stawczyk M, Nowicki R. Juvenile xanthogranuloma: A rare benign histiocytic disorder. *Postepy Dermatol Alergol*. 2014;31:197-200.
2. Redbord KP, Sheth AP. Multiple juvenile xanthogranulomas in a 13-year-old. *Pediatr Dermatol*. 2007;24:238-40.
3. García-Martínez A, Carrillo MC, Tovar-Cock A. Xantogranuloma juvenil diseminado en un adulto. *Piel*. 2013;29:393-4.
4. Montani MA, Castellanos-Posse ML, Staiger H, Brau G, Marchesi C, Carabajal G, et al. Xantogranuloma juvenil del adulto. Comunicación de dos casos. *Dermatol Argent*. 2012;18:291-4.
5. Asarch A, Thiele JJ, Ashby-Richardson H, Norden PS. Cutaneous disseminated xanthogranuloma in an adult: Case report and review of the literature. *Cutis*. 2009;83:243-9.
6. Caro-Bisso K, Castillo-Farneschi W, Chian-García C. Xantogranuloma múltiple del adulto: Reto diagnóstico y terapéutico. *Dermatol Perú*. 2013;23:43-6.
7. Navajas B, Eguino P, Trébol I, Lasa O, Gardeazábal J, Díaz-Pérez JL. Xantogranuloma múltiple del adulto. *Actas Dermosifiliogr*. 2005;96:171-4.
8. Saad N, Skowron F, Dalle S, Forestier JY, Balme B, Thomas L. Multiple adult xanthogranuloma: Case report and literature review. *Dermatology*. 2006;212:73-6.
9. Buján MM, Sosa G, Cervini AB, Laterza A, Pierini AM. Xantogranuloma juvenil: experiencia en un hospital pediátrico. *Dermatol Argent*. 2010;16:262-7.
10. Posada C, Flórez Á, Pardavila R, Cruces MJ. Xantogranuloma juvenil múltiple. *Piel*. 2009;24:114-5.



## ¿Reconoce esta clave diagnóstica?

**Gerzain Rodríguez**

1. Médico dermatopatólogo; profesor, Facultad de Medicina, Universidad de La Sabana, Chía, Colombia.

### Diagnóstico: Escabiosis

#### COMENTARIO

En la **FIGURA 3** se muestra la clave diagnóstica: un espacio ovoide, definido e intracórneo, circunscrito por células epiteliales. Representa el surco o espacio ocupado por *Sarcoptes scabiei* o sus huevos y detritus, que se ha desprendido durante el proceso del espécimen o un lugar por el que ya pasó el parásito en su migración intraepidérmica. Se hicieron cortes seriados del tejido incluido en parafina y en ellos se demuestran componentes tisulares del parásito, en el espacio ovoide intracórneo (**FIGURAS 4 Y 5**). La inmunohistoquímica reveló células S100 positivas, intraepidérmicas y en el infiltrado dérmico, escasas, que descartan el diagnóstico de histiocitosis de células de Langerhans.

El surco que el parásito produce durante su migración por la epidermis se puede demostrar al aplicar tinta china sobre la lesión, dejar unos minutos y luego limpiar suavemente (**FIGURA 6**). Se pueden observar dos surcos con claridad.

Las claves histológicas son hallazgos precisos y definidos, que indican o con-

#### Correspondencia:

Gerzain Rodríguez

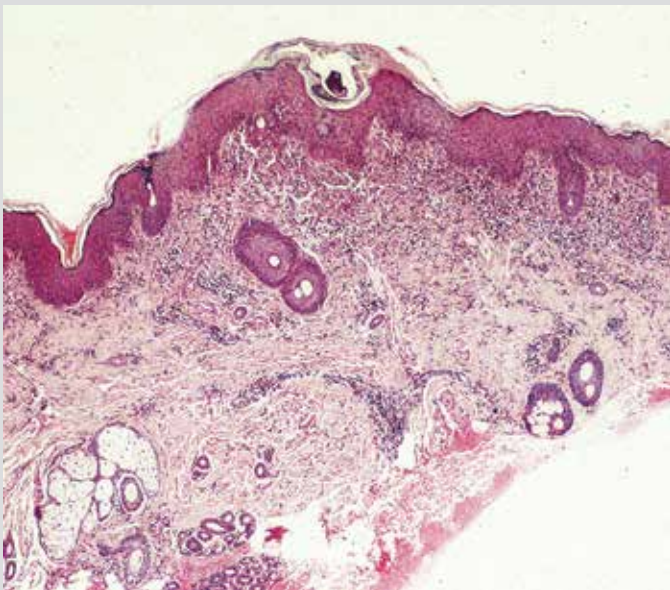
#### Email:

gerzainrodriguez@gmail.com

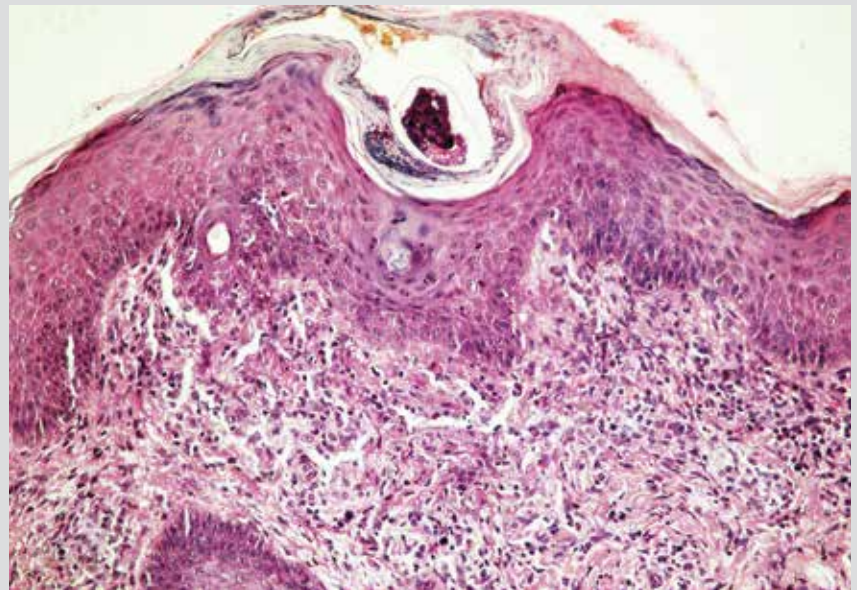
Recibido: 7 de abril de 2016

Aceptado: 16 de abril de 2016

No se reportan conflictos de interés.

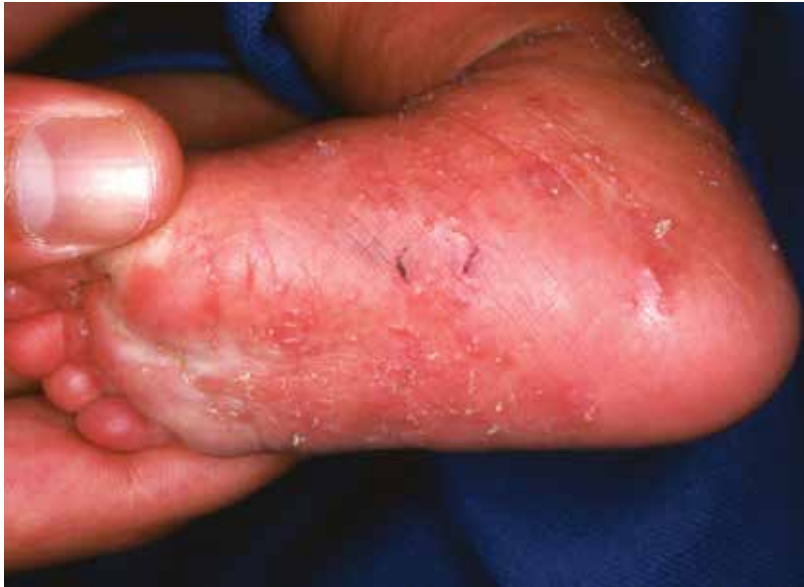

**FIGURA 4.** Hematoxilina y eosina, 5X



**FIGURA 5.** Hematoxilina y eosina, 16X





**FIGURA 6.** Sarna: surcos revelados con tinta china (cortesía de Adriana Motta)

ducen a hacer un diagnóstico preciso. Fueron popularizadas por el ilustre y finado maestro A. B. Ackerman, quien escribió tres tomos magníficos sobre ellas<sup>1,2,3</sup>. También, se pueden estudiar en su página Derm101.com.

## REFERENCIAS

1. Ackerman AB, Jacobson M, Vitale P. Clues to Diagnosis in Dermatopathology (I). Chicago: ASCP Press; 1991.
2. Ackerman AB, Guo Y, Vitale P. Clues to Diagnosis in Dermatopathology (II). Chicago: ASCP Press; 1992.
3. Ackerman AB, Guo Y, Vitale P, Vossaert K. Clues to Diagnosis in Dermatopathology (III). Chicago: ASCP Press; 1993.

## Reglamento de publicaciones

La Revista Colombiana de Dermatología y Cirugía Dermatológica es la publicación oficial de la Asociación Colombiana de Dermatología y Cirugía Dermatológica, sus sociedades filiales y los capítulos regionales. Se publica de forma continua desde 1991, y desde 2003 se hace trimestralmente, previo sometimiento al arbitraje por pares científicos seleccionados por el Comité Editorial. Se encarga de divulgar artículos originales e inéditos de investigación en Dermatología, artículos de revisión y de reflexión, y reportes de casos dermatológicos. Su contenido es esencialmente de tipo científico, aun cuando eventualmente puede haber contribuciones de carácter gremial o informativo cuando sean de particular importancia. Uno de sus objetivos más claros es lograr una mejor educación dermatológica continua y, por consiguiente, son bienvenidos todos aquellos trabajos que cumplan con esta meta.

El título abreviado de la Revista Colombiana de Dermatología y Cirugía Dermatológica es Rev Asoc Colomb Dermatol. que debe ser usado en las notas al pie de página, leyendas de figuras y referencias bibliográficas.

Los manuscritos deben ser enviados al editor de la Revista de la Asociación Colombiana de Dermatología y Cirugía Dermatológica, por medio de la página oficial de la revista, <http://revistasocolderma.org/>, o al correo electrónico [revista@asocolderma.com](mailto:revista@asocolderma.com).

### INFORMACIÓN PARA LOS AUTORES

La revista observa las normas publicadas por el International Committee of Medical Journal Editors ([www.icmje.org](http://www.icmje.org)) en sus requisitos uniformes para manuscritos enviados a revistas biomédicas y las ha incorporado en el proceso de revisión y publicación.

#### Tipo de artículos publicados en la revista

##### 1. Artículo de investigación

Debe ser un trabajo original derivado de una investigación que contribuya a construir conocimiento científico

al registrar información relevante sobre nuevos datos disponibles. Debe contener las siguientes secciones: introducción, materiales y métodos, resultados, discusión y referencias. Debe contar con un resumen estructurado de máximo 250 palabras, en español e inglés, y se deben indicar de tres a seis palabras clave en español, que estén incluidas en los Descriptores de Ciencias de la Salud (DeCS) (<http://decs.bvs.br/E/homepagee.htm>), y en inglés, que aparezcan en el listado del Medical Subject Headings (MeSH) (<http://www.nlm.nih.gov/mesh>).

Los trabajos presentados deben haber observado las normas éticas del comité encargado de supervisar los estudios de investigación de la institución en donde se realizó el estudio, además de acatar los enunciados de la Declaración de Helsinki de 1975, modificada en Seúl, Corea, en 2008, <http://www.wma.net/en/30publications/10policies/b3>, y los contenidos en la Resolución 8430 de 1993 del Ministerio de Salud y en la Resolución 2378 de 2008 del Ministerio de la Protección Social. Se debe adjuntar al manuscrito la aprobación del comité institucional de ética en investigación.

##### 2. Artículo de revisión

Es un trabajo didáctico de actualización sobre un campo particular de la Dermatología; se caracteriza por presentar una cuidadosa revisión bibliográfica de, por lo menos, 50 referencias. Se sugiere no incluir más de setenta referencias y el resumen, en español y en inglés, no debe ser de más de 150 palabras. Se deben indicar de tres a seis palabras clave en español y en inglés.

##### 3. Artículo de reflexión

Es un manuscrito que presenta resultados de investigación desde una perspectiva analítica, interpretativa o crítica del autor, sobre un tema específico, recurriendo a fuentes originales.

##### 4. Reporte de caso

Es la sección dedicada a la comunicación de experiencias clínico-terapéuticas o histopatológicas. Su objetivo es contribuir al conocimiento médico al describir una

enfermedad nueva o poco frecuente, una aplicación clínica relevante, contribuir a esclarecer la patogénesis de una enfermedad, describir alguna complicación inusual o aportar aspectos novedosos en cuanto a diagnóstico o tratamiento. El resumen, en español y en inglés, no debe ser mayor de 150 palabras. Deben indicarse de tres a seis palabras clave.

Debe contener la descripción del caso clínico, un corto comentario y una conclusión final.

Se sugiere un máximo de diez referencias, relacionadas con el tema, y tres fotografías clínicas o histológicas. Si los autores consideran que deben incluirse más fotografías, deben explicar la importancia de la inclusión de las imágenes para la comprensión del artículo.

A juicio del Comité Editorial, los autores de un reporte de caso no deben ser más de cuatro (Rev Asoc Colomb Dermatol. 2011;19:260-1); si los autores exceden ese número, debe sustentarse con claridad la participación de cada uno en la elaboración del artículo.

## 5. Haga usted el diagnóstico

Esta modalidad de artículo de educación continua tiene el propósito de estimular la habilidad diagnóstica de los lectores. Tiene dos partes, la primera hace la presentación del caso utilizando fotografías clínicas o imágenes histológicas; la segunda aparece al final de la revista y revela el diagnóstico correcto junto con un comentario sobre la entidad correspondiente.

## 6. Revisión de tema

Es un documento que resulta de la revisión crítica de la literatura sobre un tema en particular.

## 7. Revisión de la literatura

Son resúmenes cortos de artículos de importancia publicados en revistas internacionales.

## 8 Noticias y eventos

Esta sección publica comunicaciones de informes, obituarios, reuniones de la Asociación o eventos nacionales o extranjeros de importancia para el dermatólogo.

## 9. Cartas al editor

Son los comentarios, opiniones o informaciones relacionados con publicaciones previas e inquietudes sobre la revista o la Asociación Colombiana de Dermatología y Cirugía Dermatológica. La correspondencia publicada puede ser editada por razones de extensión,

corrección gramatical o de estilo, y de ello se informará al autor antes de su publicación.

## EVALUACIÓN DE LOS ARTÍCULOS POR PARES CIENTÍFICOS

Cada manuscrito es presentado al Comité Editorial, que decide si el manuscrito es relevante y pertinente para la revista. Si lo es, el manuscrito es evaluado por dos árbitros que pueden ser miembros de la institución editora o no serlo; estos árbitros se seleccionan entre expertos en el tema tratado en cada manuscrito. El proceso de revisión por pares es anónimo y doble ciego; ni los revisores conocen el nombre de los autores ni los autores saben quienes aceptan o rechazan su manuscrito, con el fin de garantizar la mayor objetividad posible en la evaluación.

Los pares deciden la conveniencia de su publicación y pueden sugerir correcciones en caso de que lo estimen necesario, las cuales se transmiten a los autores por correo electrónico; si fuere necesario, el artículo se envía de nuevo a los pares revisores para que corroboren si se realizaron los ajustes solicitados.

Si existen opiniones encontradas entre los árbitros con respecto a la publicación del manuscrito, el caso se lleva a discusión por parte del Comité Editorial con el fin de tomar la decisión final sobre la publicación o no del mismo.

Esta decisión se basa en la calidad del manuscrito, su importancia y claridad y, además, del número de manuscritos aprobados para determinado número de la revista y del espacio disponible en ella. Todos los manuscritos rechazados se devuelven a los autores.

Cuando un manuscrito es aceptado para publicación, se le envía al autor la diagramación final en un archivo en formato pdf (Portable Document Format) para su revisión y aprobación; en el caso de requerirse alguna corrección, se debe informar a la revista en los siguientes tres días.

## PRESENTACIÓN DEL TRABAJO

Los trabajos se deben enviar junto con una carta de presentación que incluya el título del trabajo y la sección en la que se solicita publicación, con una declaración que precise que el artículo es original e inédito. Se debe declarar que todos los autores han leído y aprobado el contenido del trabajo y que éste o parte del mismo no han sido publicados con anterioridad ni han sido enviados a otro sitio para publicarse; que fue condu-

cido bajo las reglas éticas antes mencionadas, y que se transfieren los derechos de reproducción (copyright) del artículo a la revista. A juicio del Comité Editorial, puede haber excepciones para aceptar material que haya sido publicado previamente (tablas o figuras), en cuyo caso se debe adjuntar el permiso de la publicación que posea el derecho de reproducción. El autor debe adelantar los trámites necesarios para la obtención de tales permisos.

## CONFLICTOS DE INTERÉS

Todos los autores deben declarar si tienen algún conflicto de interés relacionado con el manuscrito que están enviando. Estos conflictos de interés incluyen los apoyos económicos recibidos para la realización del trabajo, los pagos recibidos de una entidad comercial y los pagos por conducir un estudio o por ser consultor de alguna compañía farmacéutica. Igualmente, todo apoyo económico o de cualquier otro tipo para asistir a eventos sociales o académicos relacionados con la compañía farmacéutica involucrada en el estudio. La no declaración de los conflictos de interés puede llevar a sanciones como el rechazo de la publicación o, en caso de ya haber sido publicado el manuscrito, la publicación posterior del conflicto no declarado.

## CONSENTIMIENTO INFORMADO

Si la fotografía de un paciente enviada para publicación permite reconocer la identidad del sujeto, se debe obtener por escrito el consentimiento informado del paciente. La custodia del documento de aceptación es responsabilidad de los autores, quienes firmarán en el momento de enviar el artículo un certificado de que se cuenta con la autorización escrita del paciente para la publicación de su caso. No se debe incluir ningún tipo de información que permita identificar al paciente, como nombres, iniciales o números de historia clínica.

En la actualidad, debido al acceso de los pacientes a las revistas clínicas en medios electrónicos, el consentimiento a la publicación de fotografías cobra gran importancia. No se debe publicar una imagen en la que el paciente pueda reconocerse o ser reconocido, sin el consentimiento por escrito ya que constituye una violación de su privacidad. Esto incluye no solamente la cara, sino cualquier parte del cuerpo que el paciente pueda identificar como propia. En la edición de la fotografía se deben omitir datos que puedan permitir la identificación del paciente, pero esto no obvia la necesidad de obtener el consentimiento informado.

## ENVÍO DEL ARTÍCULO

Todo trabajo debe ser enviado a la dirección electrónica de la revista (revistaacd@gmail.com). Los manuscritos deben escribirse en hojas tamaño carta, a doble espacio, preferiblemente en letra Arial de 12 puntos; las tablas y figuras no deben incluirse dentro del texto, deben ir al final del mismo, después de las referencias. La revista tiene el español como idioma oficial, aunque puede aceptar colaboraciones en inglés.

La primera página debe incluir lo siguiente:

- Título del trabajo en español.
- Título del trabajo en inglés.
- Subtítulo, si lo amerita.
- Primer apellido y nombres completos de los autores.
- Cargo y categoría académica de los mismos.
- Nombre de la institución donde se realizó el trabajo.
- Nombre, dirección, número de teléfono, fax y dirección electrónica del autor responsable de la correspondencia.
- Fuentes de financiación, equipo, medicamentos o todos estos.
- Conteo de palabras del texto, excluyendo el resumen, los agradecimientos, los pies de figuras y las referencias, y conteo de las palabras del resumen.
- Número de figuras y cuadros.
- Título corto para los encabezamientos de página.

En la segunda página debe aparecer el resumen en español y su traducción al inglés, y las palabras clave en los dos idiomas.

Debe evitarse el uso de abreviaturas que no sean universalmente reconocidas, sino que hayan sido acuñadas por los autores. Siempre se deben usar los nombres genéricos de los medicamentos. Si se incluye una marca registrada, sólo se podrá citar una vez, entre paréntesis, luego de su primera mención. Toda medida se debe expresar según el sistema internacional de unidades. Las referencias se deben identificar en el texto con números arábigos entre paréntesis, en su orden de aparición.

La lista secuencial de referencias también debe ser escrita a doble espacio, y debe aparecer en nueva página al final del texto. La forma de citarlas debe ajustarse a lo recomendado en los requisitos uniformes para manuscritos presentados para publicación en revistas bio-

médicas, o normas de Vancouver ([http://www.nlm.nih.gov/bsd/uniform\\_requirements.html](http://www.nlm.nih.gov/bsd/uniform_requirements.html)). La abreviatura de los títulos de las revistas debe ser tal y como aparece en la lista de revistas indexadas en el Index Medicus, que puede obtenerse en <http://www.ncbi.nlm.nih.gov/sites/entrez?cmd=search&db=journals>.

Las comunicaciones personales no constituyen una referencia bibliográfica reconocida, como tampoco lo son los resúmenes de congresos; si se considera necesaria su inclusión, deben aparecer entre paréntesis en el texto. Por favor, asegúrese de que todas las referencias citadas en el texto hayan sido listadas en las referencias.

## Ejemplos de referencias

Se deben listar los primeros seis autores seguidos por *et al.*

- **Artículos de revistas:** Autores. Título del artículo. Abreviatura internacional de la revista. Año; volumen: página inicial y final del artículo.
- **Libros:** Autores. Título del libro. Número de la edición. Lugar de publicación: editorial; año.
- **Capítulos de libros:** Autores del capítulo. Título del capítulo. En: editores del libro. Título del libro. Número de la edición. Lugar de publicación: editorial; año; página inicial y final del capítulo.
- **Medio electrónico:** Autores. Título [sede web]. Lugar de publicación: editor; fecha de publicación. Fecha de consulta. URL electrónica exacta.

Se deben numerar con cifras arábigas, tener un título breve y ser autoexplicativas. Las fotografías de histopatología deben indicar el tipo de tinción y los aumentos a los que se fotografió la imagen enviada.

Si han sido publicadas previamente, debe anotarse la referencia completa y exacta del sitio en el que fue publicada y adjuntar el permiso por escrito de la publicación que posea el derecho de reproducción (copyright).

Los gráficos y las tablas deben enviarse en sus archivos de origen (Excel, Power Point) y no enviarlos escaneados ya que impide su corrección y diagramación apropiada. Al igual que las figuras, deben ser numeradas, aparecer citadas en el texto y deben contar con una leyenda ilustrativa y ser autoexplicativas; asimismo, deben aparecer las unidades que se hayan utilizado para las diferentes variables listadas.

## Ilustraciones y cuadros

Cada una de las ilustraciones y cuadros se debe enviar en un archivo adicional al texto del artículo. Son suplementarios y no duplicadores de lo que se diga en el texto. Cada artículo puede llevar un número razonable de fotos; para los minicasos, el máximo es de tres. El número de fotos puede aumentarse cuando las características didácticas del artículo lo ameriten, a juicio del Comité Editorial.

## Fotografías

Las fotografías deben enviarse en un archivo anexo al artículo, de preferencia en formato TIFF (Tagged Image File Format); el formato JPEG (Joint Photographic Experts Group) no permite una óptima impresión dado que es un archivo comprimido en el que se han eliminado un número indeterminado de píxeles para lograr su compresión. Si la foto es a color debe enviarse en alta resolución, es decir, por lo menos a 300 dpi (dots per inch); si es en blanco y negro, la resolución óptima para impresión es de 600 dpi.



## Instructions for authors

---

The Revista Colombiana de Dermatología y Cirugía Dermatológica is the official publication of the Asociación Colombiana de Dermatología y Cirugía Dermatológica, its affiliate societies and regional chapters. It has been published continuously since 1991, and it became a quarterly journal since 2003, after scientific peer reviewing by scientists selected by the Editorial Committee. It publishes original research articles related to Dermatology, review and reflective articles, and case reports.

Its content is essentially scientific, even though there may eventually be union or informational contributions, when they are particularly relevant. One of its clearest aims is to achieve a better continuous education in Dermatology, and thus, all those papers which comply with this goal are welcome.

The abbreviated title of the Revista Colombiana de Dermatología y Cirugía Dermatológica is Rev Asoc Colomb Dermatol, which must be used in footnotes, figure captions and bibliographical references.

Manuscripts must be sent to the Revista Colombiana de Dermatología y Cirugía Dermatológica editor's email ([revista@asocolderma.com](mailto:revista@asocolderma.com)).

### INFORMATION FOR AUTHORS

The journal complies with the guidelines published by the International Committee of Medical Journal Editors ([www.icmje.org](http://www.icmje.org)) in its "Uniform Requirements for Manuscripts Submitted to Biomedical Journals" and has incorporated them in the review and publication process.

### Type of articles published in the journal

#### Research article

It must be an original paper derived from an investigation which contributes to the construction of scientific knowledge by registering relevant information about new available data. It must contain the following sections: introduction, materials and methods, results, discussion and references. It must have a structured abstract with a maximum of 250 words, in Spanish

and English, and 3-6 keywords must be suggested; for Spanish, these keywords must be included in the Descriptores de Ciencias de la Salud (DeCS) (<http://decs.bvs.br/E/homepagee.htm>), and for English, they must be included in the Medical Subject Headings (MeSH) (<http://www.nlm.nih.gov/mesh>).

The presented articles must comply with the ethical guidelines of the committee in charge of supervising the investigation studies of the institution where the study was conducted in addition to complying with the 1975 World Medical Association Declaration of Helsinki (Ethical Principles for Medical Research Involving Human Subjects), modified in Seoul, South Korea, in 2008 (<http://www.wma.net/en/30publications/10policies/b3>), and those in the Resolución 8430 de 1993 of the Ministerio de Salud, and the Resolución 2378 de 2008 of the Ministerio de la Protección Social. The approval of the institutional research ethics committee must be attached to the paper.

#### Review article

It is an educational paper relevant to the update of a particular area of dermatology, characterized by presenting a thorough bibliographic review of at least 50 references. We suggest not to add more than 70 references, and that the abstracts, both in Spanish and English, not to exceed 150 words. Three to six keywords in Spanish and English must be listed.

#### Reflective article

It is a paper which presents the results of an investigation from the analytical, interpretative or critical perspective of the author, regarding a specific topic, and using original sources.

#### Case report

It is the section dedicated to the communication of experiences, both clinical and therapeutic or histopathological. Its objective is to contribute to medical knowledge by describing a new or not frequent disease, a relevant clinical application, contributing to the elu-

cidation of the pathogenesis of a disease, describing an unusual complication or adding novel aspects regarding diagnostics and treatment.

The abstract, in Spanish and English, must be no longer than 150 words, and three to six keywords must be listed. It must contain the description of a clinical case, a short commentary, and a final conclusion maximum of ten references related to the topic, and three clinical or histological photographs are suggested. If the authors consider more photographs should be included, they have to explain the importance of their inclusion for understanding the article.

By decision of the editorial committee, the authors of a case report should not be more than four (*Rev Asoc Colomb Dermatol.* 2011;19:260-1); if there are more participants, their involvement in the article must be argued clearly.

### Make your own diagnosis

The purpose of this type of continuous education article is to stimulate the diagnostic ability of the readers. It is divided in two parts: the first one presents the case by means of clinical photographs or histological images, and the second part is shown at the end of the journal and it reveals the correct diagnosis, along with a commentary about the corresponding entity.

### Topic review

It is a manuscript that results from the critical review of the literature regarding a peculiar topic.

### Literature review

They are short abstracts of important articles published in international journals.

### News and events

This section publishes reports, obituaries, association meetings or national or foreign events which may be important for the dermatologist.

### Letters to the editor

They are the comments, opinions or information related to previous issues or questions about the journal or the Asociación Colombiana de Dermatología y Cirugía Dermatológica. The published mail may be edited due to length, grammar or style; the author will be informed before the publication.

## SCIENTIFIC PEER REVIEW OF THE MANUSCRIPTS

Each paper is presented before the editorial committee, which decides if the paper is relevant and pertinent to the journal. If it is, the paper is reviewed by two referees who might be members of the editing institution or not. These referees are selected among experts on the topic of the paper. The review process by the peers is anonymous and double-blinded. Neither the reviewers nor the authors know the names of each other, so the authors have no knowledge of who accepts or rejects the papers, thus guaranteeing the maximum possible objectivity in the evaluation.

The peer reviewers decide on the convenience of its publication and, if deemed necessary, may suggest corrections, which are sent via email. If it were necessary, the article is sent again to the reviewing peers to corroborate if the authors made the requested changes.

If the referees disagree on the publication of the article, the case is discussed by the Editorial Committee for the final decision regarding whether it is published or not.

This decision is based on the quality of the paper, its importance and clarity, and the number of approved papers for a specific number of the journal and the available space on it. All rejected papers are returned to the authors.

When a paper is accepted for publishing, the final layout is sent to the author in a pdf file (Portable Document Format) for its review and approval. In case a correction is necessary, this must be informed to the journal within the next three days.

## PRESENTATION OF THE PAPER

Papers must be sent along with a presentation letter including the title of the paper and the section in which they wish to be published, with a statement that specifies that the article is original and unpublished. It must specify that: all the authors have read and approved the content of the paper, and that it or any part of it has not been previously published or sent to another place for publishing; that it was conducted following the ethical rules mentioned above; and that the copyright of the article is transferred to the journal. The Editorial Committee decides if there may be exceptions to accept material that has been previously published (tables or figures) in which case the copyright permit must be attached. The author must arrange the proceedings for obtaining the permits.

## CONFLICT OF INTEREST

All the authors must declare if they have any conflict of interest related to the paper they are submitting. These conflicts of interest include financial support for the developing of the paper, payments from a commercial entity and payments for conducting a study or being a consultant for any pharmaceutical company. Likewise, all financial support of any other kind for assisting to social or academic events related to the pharmaceutical company involved in the study. Not declaring these conflicts of interest may end up in penalties like rejection of the publishing or, in case it has already been published, the subsequent publication of the undeclared conflict of interest.

## INFORMED CONSENT

If the submitted photograph of a patient allows the recognition of the subject's identity, a written informed consent of the patient must be obtained. The custody of the document of acceptance is responsibility of the authors, who will sign a certificate stating they have the written authorization of the patient for the publication of their case the moment they send the article. No identifying information should be included, such as names, initials or medical history numbers.

Nowadays, due to the electronic access of patients to clinical journals, consent for the publication of photographs is of utmost importance. An image in which patients might recognize themselves or be recognized should not be published without their written consent because it constitutes a violation of their privacy. This includes not only the face, but any part of the body patients might recognize as theirs. In the photograph editing any data that may allow for the identification of the patient must be omitted, but this does not avoid the need to obtain the informed consent.

## MANUSCRIPT SUBMISSION

All papers must be sent to the journal's email address (revistaacd@gmail.com). The papers must be written in letter size, double line spacing, preferably using Arial size 12; the tables and figures are not to be included inside the text, they must be at its end, after the references. The journal's official language is Spanish, but it may accept collaborations in English.

- The first page must include the following:
- Title of the paper in Spanish.

- Title of the paper in English.
- Subtitle, in case it deserves it.
- Last name and first and middle names of the authors.
- Position and category of the authors.
- Name of the institution where the paper was developed.
- Name, address, telephone number, fax and email of the corresponding author.
- Financial sources, equipment and/or drugs.
- Word count, excluding the abstract, acknowledgements, figure captions, references and the abstract word count.
- Number of figures and charts.
- Short title for the headers.

The abstract in Spanish and its translation into English, along with the keywords in both languages must be on the second page.

The use of abbreviations that are not internationally recognized, but coined by the authors must be avoided. The generic names of the drugs must be used. If a registered trademark is included, it can only be cited once in brackets after its first mention. All measurements must be expressed according to the International System of Units. References must be identified with an Arabic number in brackets, in order of appearance.

The consecutive list of references must be written using double line spacing and appear on a new page at the end of the article. Citing style must conform to the Uniform Requirements for Manuscripts Submitted to Biomedical Journals or Vancouver System ([http://www.nlm.nih.gov/bsd/uniform\\_requirements.html](http://www.nlm.nih.gov/bsd/uniform_requirements.html)). The abbreviation of the journal titles must comply with the indexed journal list in the Index Medicus which can be found here: <http://www.ncbi.nlm.nih.gov/sites/entrez?cmd=search&db=journals>.

Personal communications do not constitute a recognized bibliographical reference nor do congress summaries; if their inclusion is deemed necessary, they must appear in brackets in the text. Please, make sure all the cited references are listed in the references.

## Examples of references

The first six authors must be cited followed by et al.

- Journal articles: Authors. Title of the article. International abbreviation of the magazine. Year; volume: pages.
- Books: Authors. Title of the book. Number of the edition. Place of publication: publisher; year.

- Chapters in a book: Authors of the chapter. Title of the chapter. In: editors of the book. Title of the book. Number of the edition. Place of publication: publisher; year. Pages.
- Electronic media: Authors. Title [web site]. Place of publication: editor; date of publication. Date of access. Exact URL.

## Figures and tables

Each one of the figures and tables must be sent in an additional file along with the article text. They are supplementing and not duplicating the text. Each article may have a reasonable number of photographs; for mini-cases, the maximum is three. The number of photographs may increase when the didactic characteristics of the article deserve it, subject to the decision of the Editorial Committee.

## Photographs

The photographs must be sent in an additional file along with the article, preferably in TIFF format (Tagged Image File Format); JPEG format (Joint Photographic Experts Group) does not allow an optimal printing due to the fact that an indeterminate number of pixels have been deleted to support compression. If it is a color photograph, it must have a high resolution of at least 300 dpi (dots per inch); if it is black and white, the optimal resolution for printing is 600 dpi.

They must be numbered using Arabic numbers, have a short title, and be self-explanatory. Histopathological photographs must include the type of stain and the amplification used.

If they have been previously published, the complete and exact reference of where it was published must be noted, and the written copyright permit attached.

Figures and tables must be sent in their original file formats (Excel, PowerPoint) not scanned because that does not allow for corrections and the appropriate diagramming. Just as figures, they must be numbered, appear cited in the text, have an illustrative caption, and be self-explanatory. Similarly, the units used for the different variables must be listed.



## AGRADECIMIENTOS

*La Revista de la Asociación Colombiana de Dermatología y Cirugía Dermatológica* agradece la labor de los revisores; su contribución es fundamental para mantener y mejorar la calidad científica de nuestra publicación.

### **Revisores, año 2015**

María Isabel Barona  
Zay Beatriz Cárdenas  
Héctor Castellanos  
Nora Cardona Castro  
Juan Guillermo Chalela  
Luis Castro  
Carolina Cortés  
Wilson Galvis  
César González  
Natalia Hernández  
Natalia Jaimes  
Sol Beatriz Jiménez  
Ángela Londoño  
Sandra Otilia Martínez  
Julia Inés Mesa  
Esperanza Meléndez  
Victoria Murillo  
Amparo Ochoa  
Beatriz Orozco  
Juan Pablo Ospina  
Lina Quiroz  
Rodrigo Restrepo  
Gerzaín Rodríguez  
Mauricio Rojas  
Juan David Ruiz  
María Dulfary Sánchez  
Carlos Serrano  
Martha Cecilia Valbuena  
Andrea Vargas  
Natalia Velásquez  
Diana Zuluaga

## NUEVA SECCIÓN

La Dermatología es una especialidad que se apoya mucho en la identificación visual de características clínicas. En esta edición se publica por primera vez una nueva sección que busca hacer énfasis en la fotografía. Para participar, deben enviar sus mejores fotografías, con una breve descripción, al correo revista@asocolderma.com. La fotografía debe estar en alta resolución; se recomienda para una impresión de página completa un tamaño de imagen de 2.600 x 3.300 píxeles, preferiblemente en formato TIFF. Las fotografías enviadas se tendrán en cuenta para participar como imagen de portada.

**¡Esperamos la  
participación de todos  
ustedes!**

## ACLARACIÓN

Me permito informarles a nuestros lectores que en el artículo "Nacimiento y desarrollo de la Bioética" del doctor José María Maya (Rev Asoc Colomb Dermatol. 2016;24(1):8-12) faltó incluir un párrafo en el que se aclarara que este manuscrito ya había sido publicado en ÉTICES, Boletín de Bioética. 2011;3(2):3-15 y que se reproducía con la debida autorización de su editor.