ISSN 1657 - 0448

REVISTA
Asociación Colombiana de
DERMATOLOGÍA
& CIRUGÍA DERMATOLÓGICA

Cirugía Dermatológica

Uña en pinza

Monografía

Inmunología de la Leishmaniasis cutánea americana

Revisión de temas

Insuficiencia cutánea aguda

Educación Médica Continuada

Criptococosis

Asociación Colombiana de
DERMATOLOGÍA
& CIRUGÍA DERMATOLÓGICA

Volumen 11, Número 3, octubre de 2003

Volumen 11, Número 3, Octubre de 2003

REVISTA

Asociación Colombiana de

DERMATOLOGÍA & CIRUGÍA DERMATOLÓGICA

Asociación Colombiana de

DERMATOLOGÍA
& CIRUGÍA DERMATOLÓGICA

Directivas

Presidenta

Evelyne Halpert
(Bogotá, D.C.)

Presidenta honoraria

Stella Prada de Castañeda
(Medellín)

Vicepresidenta

Esperanza Meléndez
(Barranquilla)

Secretario

Elkin Peñaranda
(Bogotá, D.C.)

Tesorera

Clara Inés Ortiz
(Bogotá, D.C.)

Vocales

Adriana Arrunátegui (Cali)
Héctor Castellanos (Bogotá, D.C.)
Verónica Molina (Medellín)
Germán Santacoloma (Manizales)
Mariela Tavera (Bogotá)
Armando Vásquez (Bucaramanga)

Asociación Colombiana de
DERMATOLOGÍA
& CIRUGÍA DERMATOLÓGICA

Comité
editorial

Editor - Jefe
Luis Fernando Balcázar Romero

Comité Asesor
María Isabel Barona Cabal
Lucy García Rodríguez

Director Comercial
Carlos Horacio González

Armenia
Ángela Seidel

Barranquilla
Álvaro Julio Correa
Jairo Fuentes
Esperanza Meléndez
Adelita Vargas

Bogotá, D.C.
Álvaro Acosta de Hart
Antonio Barrera
Héctor Castellanos
Juan Guillermo Chalela
Gaby Flórez
Evelyne Halpert
Mariano López
Gerzaín Rodríguez
María Claudia Torres
Andrés Luque
Diego Roselli

Bucaramanga
Luz Stella Montoya
Miguel Zárate

Cali
Alberto Alzate
Adriana Arrunátegui
Jaime Betancourt
Martha H. Campo
Doralda Castro
Claudia Covelli
Rafael Falabella
Luis Hernando Moreno
Ricardo Rueda
Pablo Tróchez
César Iván Varela
Jairo Victoria

Cartagena
Gonzalo Marrugo

Manizales
Felipe Jaramillo
Lucía van den Enden

Medellín
Ángela Zuluaga de Cadena
Stella Prada de Castañeda
Alonso Cortés
José Ignacio Gómez
Flavio Gómez
Luz Marina Gómez
Diego Jaramillo
Walter León
Ángela Restrepo
Gloria Sanclemente
Fernando Vallejo
Juan Pedro Velásquez

Montería
Víctor Otero

Pasto
César Arroyo

Pereira
Adolfo Hormaza
Hernán Duque

Popayán
Édgar Altuzarra

Santa Marta
Teresita Diazgranados

Índice

Editorial 199

Cirugía Dermatológica

Uña en pinza 203
Álvaro Andrés Luque Acevedo
Universidad El Bosque
Bogotá, D.C.

Monografía

Inmunología de la Leishmaniasis cutánea americana 211
Andrés Vidal Cagigas
Universidad del Valle
Cali

Revisión de temas

Insuficiencia cutánea aguda 227
Liliana Eugenia Muñoz García
Universidad del Valle
Cali

Educación Médica Continuada

Criptococosis 239
René A. Rodríguez
Perla Furman
Gerzaín Rodríguez
Universidad El Bosque
Universidad Nacional
Bogotá, D.C.

Minicasos

Enfermedad de Paget extramamaria 255
Eduardo Fierro
Roberto Jaramillo
Héctor Castellanos
Jinneth Acosta
Universidad Nacional
Universidad del Valle
Bogotá, D.C. - Cali

Carcinoma escamocelular en pene 261
Vesna Garavito Jurín
Universidad El Bosque,
Hospital Simón Bolívar
Bogotá, D.C.

Lupus eritematoso sistémico ampolloso 264
Andrés Vidal C.
Lucy García R.
Ricardo Rueda P.
Universidad del Valle
Cali

Dermatomiositis juvenil asociada con dermatitis atópica 269
Liliana E. Muñoz García
María del Rosario Barona
Universidad del Valle
Cali

Linfedema congénito 275
Perla Furman Rzonzew
Universidad El Bosque
Hospital Simón Bolívar
Bogotá, D.C.

Ocronosis exógena 277
César González Ardila
René Rodríguez
Universidad El Bosque
Bogotá, D.C.

Resúmenes de la literatura 280

Guillermo González Rodríguez
Universidad Libre
Universidad del Valle
Cali

Formato de respuestas 287

Información general

Los Editores y la Asociación Colombiana de Dermatología y Cirugía Dermatológica no asumen ninguna responsabilidad sobre cualquier daño o injuria a personas u objetos resultantes de la utilización o aplicación de cualquier producto, procedimiento, cirugías, instrucciones o ideas contenidas en el material publicado en esta revista. Ningún procedimiento, prueba o terapia deben ser llevados a cabo a menos que, a juicio del lector, se justifique el riesgo.

Debido a los frecuentes cambios y adelantos en la ciencia médica, se recomienda que se haga una verificación independiente de diagnósticos y dosificaciones de medicamentos. Los productos mencionados y sus dosis son responsabilidad de los autores.

Las aseveraciones y opiniones expresadas por los autores son propias de ellos y no necesariamente compartidas por los Editores o la Sociedad Colombiana de Dermatología, quienes declinan toda responsabilidad por tal material, así como no garantizan, apoyan ni autorizan ningún producto o servicio anunciado en esta publicación ni garantizan ninguna oferta hecha por el fabricante de dicho producto o servicio.

Aunque todo el material publicitario se espera que esté conforme con la ética médica y los estándares actuales, su inclusión en esta publicación no es una garantía o apoyo de la Asociación Colombiana de Dermatología y Cirugía Dermatológica o de los Editores, a la calidad de cualquier producto anunciado.

Copyright 1991

Asociación Colombiana de Dermatología y Cirugía Dermatológica.

Todos los derechos reservados.

Depósito legal: 2377 S
Versión electrónica: www.asocolderma.org

REGLAMENTO DE PUBLICACIONES

Asociación Colombiana de
DERMATOLOGÍA
& CIRUGÍA DERMATOLÓGICA

La Revista Colombiana de Dermatología es un órgano de expresión para la Asociación Colombiana de Dermatología y Cirugía Dermatológica, sus sociedades filiales y de los capítulos regionales; su contenido es esencialmente de tipo científico, aun cuando eventualmente pudieran aparecer contribuciones de carácter gremial o informativo cuando sean de muy particular importancia. Uno de los objetivos más claros es lograr una mejor Educación Dermatológica Continuada y son bienvenidos todos aquellos trabajos que cumplan con esta meta. Los manuscritos deben ser enviados a:

Luis Fernando Balcázar R., Editor - Jefe
Revista Asociación Colombiana de Dermatología
y Cirugía Dermatológica
Clínica Materno-Infantil Los Farallones, Cali
Calle 9ªC No. 50-25. Cons. 1101
Teléfono: 680 8937 • Fax: 558 5412 - 680 8937

Todos los miembros de la Sociedad, bien sea como individuos o como integrantes de las sociedades filiales, de los capítulos regionales o de las escuelas de formación de pre y postgrado, están invitados a participar en cualquiera de las secciones que se relacionan a continuación:

1. Profesor invitado
Tema y extensión libres.

2. Revisión de temas (monografías)
Hasta 6.000 palabras; serán trabajos didácticos, de actualización sobre un campo particular de la dermatología. Son de revisión, pero con una extensión bibliográfica no mayor de 70 referencias. Incluirán: introducción, material y métodos, comentarios y conclusiones según los trabajos revisados y los propios del autor. El resumen, en español y en inglés no será mayor de 250 palabras (Deben indicarse 2-3 "palabras clave").

3. Artículo original
Debe tener una extensión máxima de 5.000 palabras. Incluir: Introducción, material y métodos o informe de casos, resultados, comentarios y referencias. Requiere un resumen de máximo 150 palabras, en español e inglés. (Deben indicarse 2-3 "palabras clave").

4. Investigación clínico-terapéutica
Con una extensión máxima de 2.500 palabras, sobre evaluaciones de drogas. Puede añadirse un máximo de 4 gráficos o cuadros y 2 fotografías clínicas a color. Su metodología, similar a la de los artículos originales.

5. Investigación epidemiológica
Debe tener una extensión máxima de 2.500 palabras. Incluir: introducción, material y métodos o informe de casos, resultados, comentarios y referencias. Requiere un resumen de mínimo 150 palabras, en español o inglés (Deben indicarse 2-3 "palabras clave").

6. Ciencias básicas
No mayores de 6.000 palabras; serán trabajos didácticos, de actualización sobre un campo particular de la dermatología. Son de revisión, pero con una extensión bibliográfica no mayor de 70 referencias. Incluirán: introducción, material y métodos, comentarios y conclusiones según los trabajos revisados y los propios del autor. El resumen, en español y en inglés, no será mayor de 250 palabras (Deben indicarse 2-3 "palabras clave").

7. Educación médica continuada
Es un artículo de revisión completa sobre algún tema. Extensión máxima de 5.000 palabras.

8. Trabajos del concurso de residentes
Presentación de las investigaciones llevadas a cabo por los residentes de las diferentes escuelas, ya expuestos en los Congresos Colombianos de Dermatología. Su formato será similar al numeral 3.

9. Minicasos
Sección de comunicación de experiencias clínico terapéuticas o histopatológicas. Tienen un resumen de no más de 50 palabras y el desarrollo del caso: minuciosa historia clínica, descripción de la terapia, resultados, un corto comentario y conclusión final. Sólo 5 referencias, relacionadas con el tema. Extensión máxima: 1.000 palabras. Se incluirán 3 fotografías clínicas o histológicas.

10. Revisión de la literatura
Resúmenes cortos de artículos de importancia publicados en revistas internacionales. Su extensión máxima, excluida la referencia bibliográfica, será de 100 palabras.

11. Cirugía dermatológica
Artículos con la misma categoría de los numerales 1-3, pero especialmente dirigido a los cirujanos dermatólogos.

12. Dermatología en internet
Página dedicada a ofrecer a los lectores información sobre el uso y la utilidad del internet para apoyar su actividad diaria, asistencial y académica. Extensión máxima: 1.500 palabras.

13. Noticias y eventos
Comunicación de informes, obituarios, reuniones de la Asociación o eventos nacionales o extranjeros de importancia para el Dermatólogo. Extensión máxima: 250 palabras.

14. ¿Conoce usted el diagnóstico?
Presentación de un caso, común o infrecuente, para ejercicio mental del lector. Deberá mostrarse la confirmación histológica o de laboratorio. Seguirá el patrón de presentación de un minicaso.

15. Remanso dermatológico
Espacio para las manifestaciones artísticas y creativas de los colaboradores dermatólogos. Cuando se trate de fotografías se exigirán las mismas disposiciones usadas para el material gráfico de la revista. Si se trata de texto, no deberá ser mayor de 1.000 palabras o 100 líneas.

16. Correspondencia
Cartas al Editor con comentarios, opiniones o informaciones relacionadas con publicaciones previas e inquietudes acerca de la Revista o la Asociación Colombiana de Dermatología y Cirugía Dermatológica.

Para ser aceptado un trabajo, se sobreentiende que su contenido, en todo o en parte, no ha sido publicado previamente. Habrá excepciones, previo permiso de la publicación que posea el Copyright, en casos de interés particular y a juicio del Comité Editorial. El autor deberá realizar los trámites para dicho permiso.

El Editor se reserva el derecho de aceptar los artículos y de sugerir modificaciones antes de su publicación. Serán publicados a medida que lo permita el espacio disponible en la Revista, con un riguroso orden de antigüedad en relación con la fecha de su recepción por el Editor, quien enviará inmediatamente una nota de recibo al autor, la cual no es un compromiso de su publicación.

Todo trabajo será enviado en disquete e impreso en hojas tamaño carta, original y 2 copias, a doble espacio, por un solo lado, con márgenes laterales de 4 cm y numeradas consecutivamente. La Revista tendrá como idioma oficial el español, pero podrá aceptar colaboraciones en inglés.

La primera página incluye:

Título del trabajo
Subtítulo (si lo amerita)
Apellidos y nombres completos de los autores
Cargo y categoría académica de los mismos
Nombre de la institución donde se realizó el trabajo
Nombre, dirección, número de teléfono, fax y correo electrónico del autor a quien se le enviará la correspondencia.
Título abreviado para encabezamientos de página.

La segunda página será el **resumen en español** y su **traducción al inglés** (a doble espacio).

Se debe incluir **2-3 Palabras Clave** referentes al tema central del trabajo.

Sólo debe utilizarse un mínimo de abreviaturas, las cuales serán indicadas luego de su empleo por primera vez. Siempre usar nombres genéricos de drogas. Si se incluye una marca registrada, sólo se podrá mencionar una vez, citada entre paréntesis luego de su primera citación.

Toda **medida** será indicada en **sistema métrico decimal**.

Las referencias se identificarán en el texto con números arábigos sobreelevados, en su orden de aparición.

La **lista de referencias** secuencial irá a doble espacio, en hojas aparte de las del trabajo. Deberá seguir los requerimientos internacionales (ver ejemplos). Las comunicaciones personales no se deben incluir en esta lista, pero serán citadas entre paréntesis en el texto.

Ilustraciones y cuadros: Son suplementarios y no duplicadores de lo que se diga en el texto. Cada artículo podrá llevar un número razonable de fotos en blanco y negro y 4 fotos en color (minicasos: 3). El número de fotos a color podrá ser aumentado a 6 cuando las características didácticas del artículo lo ameriten, a juicio del Comité Editorial. Para éstas deben enviarse la diapositiva original y dos copias en papel brillante (liso) del tamaño "doble postal". Para las fotos en blanco y negro se requieren igualmente copias de este tipo. Los cuadros, gráficos en línea o diagramas deberán ser enviados en forma de fotografía de alto contraste, similar a las fotos en blanco y negro. No enviar obras de arte, radiografías u otro tipo de material original. Deben numerarse con cifras arábigas, tener un título breve y ser autoexplicativas. Todo el texto deberá ser enviado aparte en un disquete de 3 1/2, transcrito en un procesador de texto común. Las ilustraciones se numeran con cifras, de acuerdo con su mención en el texto. Las leyendas correspondientes deberán ser escritas a doble espacio v en hojas diferentes a las del texto del trabajo. No deben ser repetitivas de lo indicado en éste, sino complementarias. Si han sido publicadas previamente, deberá darse el crédito completo en dicha leyenda y acompañarse de un **permiso escrito** del propietario de los derechos de autor (Copyright). Además, si la fotografía permite reconocer la identidad del sujeto, se requiere un **consentimiento escrito del paciente** para su publicación. Los enfermos se identificarán mediante números y letras, pero no con nombres, iniciales o números de historias clínicas.

Ejemplos de referencia
En síntesis, artículos con 3 autores o menos, nombrarlos todos; con 4 o más, nombrar los 3 primeros y añadir et al.

Publicaciones de Revista:
Liu SC, Sanfilippo B, Perroteau, et al. Expression of transforming growth factor-alfa (TGFA) in differentiated rat mamary tumors: estrogen induction of TGFA production. Mol Endocrinol 1987; 32:683-692.

Libros:
Dahl MV. Clinical Immunodermatology. Chicago; Year Book, 1988.

Capítulos de libros:
Paller AS. Disorders of the immune system. En: Schachner IA, Hansen RC, et al. Pediatric Dermatology. New York, Churchill Livingstone, 1988:93-137.

Diseño e impresión:
Impresora Feriva S.A.
Cali - Colombia 2003

Editorial

Cuando entre en circulación este número de la revista, muchos de ustedes habrán tenido la oportunidad de asistir al curso-taller Escribir y Publicar, dictado en forma magistral por el actual decano de la Facultad de Medicina de la Universidad Militar Nueva Granada, doctor Diego Roselli, cuya trayectoria y logros son tan amplios como sobresalientes. La numerosa asistencia de los dermatólogos en todas las ciudades del país en donde se presentó el curso nos habla del interés real que existe en vincularse con estas actividades y en investigar, no obstante las limitaciones que existen –o creemos que existen– para hacerlo. Para todos aquellos que no tuvieron la posibilidad de concurrir a esta actividad, esperamos que los que sí lo hicimos seamos difusores de estos conceptos y esta motivación. Por ello quiero destacar en forma muy resumida ciertos aspectos de lo que se mencionó en el taller.

Si bien una primera impresión podría ser que la investigación y la cantidad de publicaciones en la literatura médica internacional que se originan en Latinoamérica y en Colombia en particular tienen unos valores porcentuales mínimos frente a la producción de otros países, es precisamente esto lo que debe ser un aliciente, pues significa que hay mucho por hacer; la investigación va más allá de límites financieros, aunque no podemos dejar de reconocer su importancia, pero hay mucho en nuestro entorno único a nosotros que nos debe cuestionar continuamente para generar ideas. La primera pregunta que nos plantean en el curso es ¿para qué escribir? Existen razones académicas y personales para hacerlo, pero cuando sienta que tiene un mensaje que transmitir y éste es de valor, debe escoger el formato adecuado y la revista apropiada para ello. Si bien los artículos de investigación se consideran el patrón más alto, se hizo una defensa especial del caso clínico, cuyo número en la literatura indexada en MEDLINE ha crecido en forma continua en los últimos años. Por sólo citar un ejemplo, el British Journal of Dermatology publicó 229 reportes de caso en el año 2002, y el Journal of the American Academy of Dermatology 193 en el mismo período. Estas cifras nos deben servir para constatar la vigencia que mantiene este tipo de publicación. Se considera que el atractivo de publicar un reporte de caso radica, más que en su rareza, en la enseñanza que nos pueda dejar en cuanto a su variación del patrón clínico típico o su evolución. Sería imposible poder resumir aquí todo este curso, los consejos para redactar, buscar bibliografías, seleccionar la revista, el tipo de trabajo y demás; sólo espero que lo brevemente expuesto anime a todos aquellos que no pudieron participar a informarse con los colegas asistentes, y que ellos faciliten el material impreso y sirvan de guías para que este esfuerzo que realizó la Asociación sea del conocimiento de todos. Ojalá podamos en un plazo corto ver plasmados en artículos todos los conceptos que allí nos expusieron.

Quiero comunicar la buena noticia de la realización de un convenio de licenciamiento de la Revista de la Asociación Colombiana de Dermatología, que fue evaluada y aprobada para ser indexada en las bases de datos EBSCO por cumplir con los lineamientos de calidad requeridos para formar parte del proyecto de bases de datos EBSCO en español. Este proyecto tiene como propósito consolidar una fuente de información de alta calidad integrada con las mejores revistas académicas, médicas y de investigación publicadas en español. Tiene así la revista una gran oportunidad para aumentar su difusión y alcance en el plano internacional, además de otros beneficios que en su oportunidad serán comentados por las directivas de la Asociación. La gestión fue realizada a través del doctor Elkin Peñaranda con las directivas de EBSCO en México. Adicionalmente estamos pendientes de una segunda evaluación que Colciencias haga de la solicitud de indexación de la revista, pues creemos que nos ajustamos a los parámetros por ellos establecidos.

Podrán encontrar que en esta edición aparece el primer artículo con preguntas de evaluación para el "Programa de promoción y mejoramiento de la calidad" o proceso de recertificación médica, que hasta este momento es de aplicación voluntaria. Los animamos a participar enviando sus respuestas al Consejo de promoción y mejoramiento de la calidad de la dermatología a la sede de la asociación en Bogotá. Finalmente, doy la bienvenida a los doctores Diego Roselli y Álvaro Andrés Luque, quienes han entrado a formar parte del comité editorial. Para todos aquellos que desean colaborar con la Revista, las puertas siguen abiertas.

Luis Fernando Balcázar R.
Editor en Jefe

BIENVENIDOS

XXV Congreso Colombiano de Dermatología

Redescubriendo a Bogotá... 16 años después

Hotel Four Points Sheraton, Bogotá

Octubre 14 al 17 de 2004

AHORA

Sunaid® BASE TONALIZADA

Gel Protector Solar

La protección solar no solo es salud también es belleza

Frasco x 30gr.
Registro Sanitario INVIMA 2001 C - 000928

Creado especialmente para proteger el rostro de los rayos solares y dejar homogéneo el color natural de la piel; con las mismas propiedades de Sunaid Gel.

Presentaciones tonalizadas
para piel clara y piel oscura

NovaDerma
LABORATORIOS

Diane-35
Para el tratamiento de algunas manifestaciones de androgenización en la mujer.

Composición:

1 gragea de **Diane-35** contiene 2 mg de acetato de ciproterona y 0,035 mg de etinilestradiol.

Indicaciones:

Tratamiento de enfermedades andrógeno-dependientes en la mujer, como por ejemplo: acné, particularmente formas acentuadas y aquellas que van acompañadas de seborrea, inflamaciones o formación de nódulos (acné pápulopustuloso, acné noduloquistico); alopecia androgénica; casos leves de hirsutismo.

Presentación:

Envases-calendario con 21 grageas.

Para mayor información, consúltense nuestros impresos más detallados.

Reg. San. INVIMA No. M-010011-R1

Schering AG
Alemania

Schering Colombiana S.A.
Para mayor información comunicarse a la Linea de atención 018000 910858

Visítenos en internet:
www.schering.com.co

UIII 99/153

Uña en pinza

Álvaro Andrés Luque Acevedo

RESUMEN

La uña en pinza (UP) es una patología ungueal frecuente que incapacita al paciente y genera problemas personales y laborales. Puede ser hereditaria o adquirida y la causa más común es el ensanchamiento de la base de la falange distal; el uso de las imágenes diagnósticas permite visualizar la presencia de osteofitos.

Se hace una revisión del tema, con énfasis en las alternativas terapéuticas.

Palabras clave: uña en pinza, tratamiento quirúrgico, terapéutica.

INTRODUCCIÓN

La uña en pinza (UP) (Figura 1) es una patología ungueal frecuente que genera malestar y dolor, altera la deambulación y por consiguiente, la calidad de vida de los pacientes. Se presenta con mayor frecuencia en las uñas de los pies y es rara en las manos. Se caracteriza por una sobrecurvatura transversa de la lámina ungueal, que progresivamente comprime el lecho distalmente y en general produce un aumento proximal a distal dando un formato de trompeta.[1]

La primera descripción fue realizada por Cornelius y Shelly en 1968, y desde esa época han sido descritas múltiples alternativas terapéuticas para corregir esta deformidad.

La UP ha sido también llamada uña enrollada, uña encurvada, *unguis constringens,* sobrecurvatura transversa, uña en trompeta y omega uña. Su incidencia ha sido descrita (0.9%) en las uñas de las manos en pacientes no dermatológicos, pero se estima un número considerablemente mayor debido a que las uñas de los pies son las más afectadas.

Álvaro Andrés Luque Acevedo. *Docente Dermatología Universidad El Bosque, Hospital Simón Bolívar, Calle 134 No. 13-83. Consultorio 1021. Tels.: 520 2230/ 520 2232, Bogotá, D.C.*
E-mail: andluque@yahoo.com

Figura 1. Aspecto clínico de la uña en pinza.

ANATOMÍA

Para entender mejor esta patología es necesario reconocer las regiones anatómicas de la uña; las más importantes son: la lámina ungueal, los pliegues proximales (se encuentra a 15 mm por delante de la articulación interfalángica distal) y laterales, cutícula (eponiquio), lúnula, hiponiquio, matriz con sus cuernos laterales, y falange (Figura 2).

Es importante tener en cuenta que el periostio de la falange distal se encuentra en contacto directo con la dermis del lecho ungueal mediante el ligamento anterior traccionándola, lo cual es válido al realizar tratamientos quirúrgicos en esta zona por la presencia de osteofitos.

ETIOLOGÍA

La UP puede ser hereditaria y adquirida. Cuando la alteración es simétrica se considera hereditaria, y puede ha-

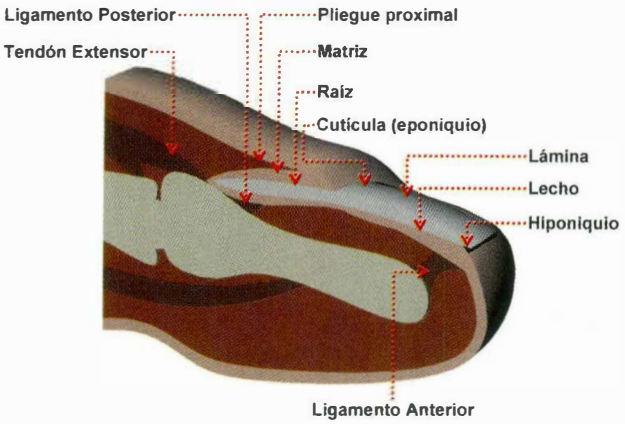

Figura 2: Anatomía de la uña.

ber varios miembros de la familia afectados. Es notorio que la epidermolisis ampollosa simple (tipo Dowling-Meara) puede estar asociada con esta patología.

La UP adquirida generalmente es asimétrica y existen diferentes entidades que deben tenerse en cuenta, como patologías inflamatorias (psoriasis, la más frecuente), tumorales (quistes, exostosis, pseudoquistes mixoides), micóticas (*Trichophyton rubrum*), fístulas arteriovenosas (pacientes en hemodiálisis), medicamentos (betabloqueadores tipo practolol y acebutolol) y puede ser marcador de malignidad gastrointestinal (adenocarcinoma de colon sigmoide metastásico).

En los niños puede ser encontrada en la enfermedad de Kawasaki, principalmente en las uñas de las manos, y presenta mejoría espontánea.

La causa más frecuente es la deformidad de los pies con desviación de las falanges, debido probablemente al uso incorrecto de los zapatos, sea por el tamaño o la forma. De otra parte, la osteoartrosis degenerativa también está relacionada con la UP.[1]

FISIOPATOLOGÍA

La sobrecurvatura probablemente se debe a un aumento de la base de la falange distal, puesto que la matriz se encuentra fuertemente adherida a fibras colágenas-like. Debido a que las uñas están encurvadas, la curvatura proximal disminuye y, por consiguiente, la curvatura distal se aumenta. Esto se entiende mejor al realizar un rollo con una hoja de papel e introduciendo los dedos en uno de los extremos; al ir abriendo los dedos se ensancha un extremo y el otro se vuelve angosto.

Los rayos X y la resonancia nuclear magnética (RNM) muestran un ensanchamiento de la base de la falange distal y frecuentemente osteofitos laterales distalmente. La sobrecurvatura distal ejerce tracción sobre el lecho ungueal que se traduce en el hueso por fibras tipo ligamentarias, fijando el lecho ungueal a la punta de la falange terminal. De esta manera aparecen los osteofitos de tracción que se observan en los Rx y en RNM (Figuras 3, 4).

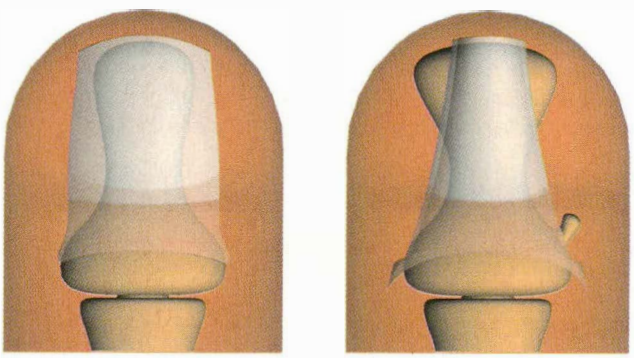

Figura 3. Esquema que muestra ensanchamiento de la falange distal y osteofito.

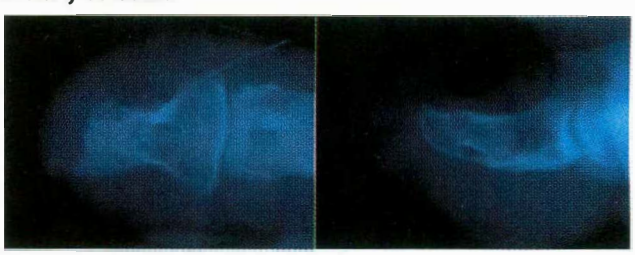

Figura 4. Rx simple: presencia de ensanchamiento de falange y osteofitos.

CLÍNICA

Por presentar una curvatura exagerada las porciones laterales de la lámina ungueal se hunden dentro de los surcos laterales, llevando al pinzamiento del lecho ungueal. En algunas ocasiones el tejido blando desaparece, acompañado de reabsorción ósea.

Es importante diferenciar morfológicamente los tres tipos de sobrecurvatura transversa que existen:[1,2] la más co-

mún es la uña en pinza, en la que se presenta un incremento a lo largo del eje, de proximal a distal, como si fuera un cono, y que ocasiona dolor. Los bordes laterales de la uña ejercen presión constante, aprisionando permanentemente la lámina ungueal deformada. La porción lateral de la lámina puede eventualmente salir de la epidermis y producir un tejido de granulación que semeja una uña encarnada. El corte de la uña cada vez va a ser más difícil y doloroso con el incremento de la sobrecurvatura, lo que se asocia frecuentemente con engrosamiento de la lámina ungueal. El dolor no es un síntoma constante en la UP; algunos casos son asintomáticos, mientras otros leves pueden ser muy dolorosos.

El segundo tipo es la uña en teja, en la que se presenta un incremento en la curvatura con los pliegues laterales paralelos, es menos severa, no causa síntomas importantes y es vista frecuentemente en personas jóvenes altas.

El último tipo es la uña plicada, donde hay una convexidad leve y se encuentran uno o los dos pliegues laterales doblados, que producen láminas verticales y aprisionan los surcos laterales; es decir, paralelos. El compromiso simétrico es principalmente visto en las manos, y en los pies es frecuente la presentación unilateral.

DIAGNÓSTICOS DIFERENCIALES

Se deben tener en cuenta los siguientes diagnósticos diferenciales:

- Paquioniquia congénita: usualmente es asintomática y compromete las uñas de las manos y los pies.
- Onicogrifosis.
- Microniquia.
- Síndrome de las uñas amarillas.
- Artritis psoriática.

TRATAMIENTO

Antes de decidir el tipo de tratamiento se deben tener en cuenta los siguientes aspectos: el dolor, la inflamación, el malestar con el uso de calzado y las implicaciones estéticas. Así mismo, se debe evaluar la severidad y el tipo de UP, los factores de riesgo como la diabetes (mala cicatrización y posibilidad de infección) y la insuficiencia vascular, los tratamientos previos sin éxito y las preferencias médicas y del paciente.

TRATAMIENTO CONSERVADOR

- Ablandar mediante el uso de queratolíticos tipo urea al 40%, cortar y retirar el borde lateral encurvado.
- Incisiones en la lámina ungueal para relajación de la misma.
- Corrección mecánica llamada orthonyx (soportes metálicos similares a los brackets)[1] y placas plásticas o metálicas.[3] El principio de éstos es ejercer tensión sobre la curvatura transversa de la uña para ir aplanando la lámina gradualmente. En caso del uso de orthonyx, se deben realizar ajustes periódicos con lo cual se consigue un aplanamiento gradual en un período de seis meses o más.

Los tratamientos conservadores son una buena alternativa para los pacientes; sin embargo, la mejoría que producen es temporal debido a que no logran corregir el componente óseo.

TRATAMIENTOS QUIRÚRGICOS

La avulsión ungueal[4] a repetición fue la primera alternativa terapéutica propuesta desde 1968. Se consideraba que producía un aplanamiento espontáneo de la lámina ungueal durante el período de recrecimiento. Sin embargo, muchos pacientes experimentaban un empeoramiento y rara vez era benéfico realizar este procedimiento; adicionalmente se sabe que la avulsión incrementa la curvatura fisiológica transversa de las uñas normales en el hallux.

Posteriormente se realizó la cauterización de los cuernos laterales de la matriz (1974), y Suzuki (1979) propuso la incisión longitudinal mediana del lecho ungueal y disección de los tejidos blandos de la falange distal, creando un defecto triangular corregido con un injerto total. El inconveniente de esta técnica fue el desarrollo de un área de onicolisis del tamaño del área del injerto. Adicionalmente, el problema de estas técnicas quirúrgicas era no tener en cuenta las alteraciones óseas, por lo cual las recaídas eran frecuentes.

Haneke (1984) introdujo una técnica quirúrgica usando un bloqueo regional, torniquete, avulsión de la lámina, cauterización de los cuernos laterales de la matriz con fenol al 90% durante tres minutos, seguido de una incisión mediana longitudinal en el lecho ungueal desde el borde de la lúnula hasta 2 mm después del hiponiquio, exponiendo el hueso. Durante la incisión, el osteofito de tracción es sentido con el bisturí, así no se haya hecho obvio en la radiografía. Poste-

Figura 5. Procedimiento de Haneke.

riormente se realiza disección de la falange distal, el osteofito se remueve con una gubia y el lecho ungueal se sutura con hilo no absorbible 6/0, luego se expande el lecho con suturas puestas en los pliegues, protegidas por tubos plásticos pequeños para evitar el corte de los pliegues y suturando en la región plantar del dedo. Estas suturas se dejan tres semanas y se retiran junto con los tubos (Figura 5). La efectividad de este procedimiento es mayor del 80%.[1]

Brown y Zook (2000) introdujeron otro procedimiento que no solamente aplana la matriz (lecho ungueal) sino también las porciones laterales de la matriz germinal. En esta técnica se realiza la avulsión de la uña, se incide en la punta del dedo en uno o en ambos extremos, elevando el lecho ungueal, desde el hiponiquio hasta por debajo de la matriz germinal. Se crea un trayecto para la colocación de un injerto dérmico que es retirado de la región inguinal y cortada en tiras de mínimo 1 cm de ancho, retirando el exceso y suturándolo, al igual que los orificios de entrada. Esto crea un túnel por debajo del lecho ungueal que aumenta el espacio entre el hueso y éste. Se pone una placa de silicona y se asegura con suturas.[5]

Múltiples variaciones se han hecho con base en la técnica de Haneke, como la matricectomía con la reparación quirúrgica del lecho ungueal por Burhan (2001), quien no tiene en cuenta la alteración ósea, por lo que no se considera apropiada.[6]

Dentro de estas modificaciones está la descrita por Plusjé (2001), interesante propuesta porque amplía el campo quirúrgico, permite un mejor acceso a la falange distal y hace más fácil la remoción del osteofito; además, la completa remoción del periostio puede reducir la fibrosis del lecho ungueal hacia el hueso, disminuyendo así el porcentaje de recurrencias. Por otro lado, al tener un mejor acceso se preserva el aparato ungueal y la irrigación se ve levemente alterada. La incisión proximal en ambos surcos laterales y la resección de la parte distal de la pared lateral de la uña no interfieren con la formación de la uña ni con la adhesión al lecho ungueal, por lo que no son necesarias suturas de tracción. Considero que esta técnica quirúrgica tiene ventajas sobre las otras, su ejecución es menos compleja y los resultados que se obtienen son buenos y de larga duración.[7]

La técnica se realiza con anestesia local, con bloqueo y un campo exangüe. La lámina ungueal es avulsionada usando un elevador de uña, posteriormente se cauterizan los cuernos laterales de la matriz por medio de la aplicación de fenol al 88% durante un minuto, con reaplicación cada minuto (tres aplicaciones), reforzando el efecto del fenol, que luego se neutraliza con una solución de etanol al 70%. Se hace una incisión en la punta del dedo con hoja de bisturí No. 15, paralela al hiponiquio, extendiéndose proximalmente hasta los pliegues laterales de la uña; el lecho ungueal es

levantado desde la falange distal hasta la lúnula, con la seguridad de estar cerca del hueso. El lecho ungueal debe ser elevado, dando una visión clara del dorso de la falange distal; tanto las superficies irregulares como los osteofitos de tracción, al igual que el periostio, son removidos usando una gubia o una cureta y posteriormente los dos tercios distales de la pared lateral de la uña se retiran. El ancho de la incisión es determinado por el ancho necesario para mantener el lecho ungueal en un plano horizontal después de la sutura. Los bordes distales laterales del lecho ungueal son suturados usando hilos no absorbibles 5/0, verificando que se haya producido una leve tracción lateral del lecho ungueal. Finalmente, la incisión de la punta del dedo es suturada de la misma forma (Figura 6). Se deben poner gasas impregnadas de vaselina en el pliegue proximal para prevenir la formación de pterigium ungueales, la sutura se debe cubrir con un vendaje seco y los puntos se retiran a las dos semanas. Se recomienda analgesia posoperatoria con acetaminofén durante las primeras 48 horas.

COMPLICACIONES

Dentro de las posibles complicaciones se deben tener en cuenta:

- Infección: osteomielitis, tenosinovitis aguda purulenta, artritis séptica.
- Distrofias ungueales, por lo cual no se debe desgarrar la matriz.
- Espículas óseas: por retención de tejido-matriz.
- Hematomas.
- Granulomas telangiectásicos.
- Dolor persistente.

CONCLUSIONES

Ante un paciente con UP se debe evaluar la clínica y es importante apoyarse en estudios radiológicos. Además, se debe escoger el tratamiento adecuado para cada caso en particular, teniendo en cuenta que los casos leves se pueden beneficiar de tratamientos conservadores y que cuando se decida el tratamiento quirúrgico se debe realizar con una técnica adecuada, por un profesional capacitado y según sus preferencias.

SUMMARY

Pincer nail is a frequent nail pathology that incapacitates the patient, generating him/her problems at work and in the personal life. This disorder may be hereditary or may be acquired. Distal phalange base widening is the commonest cause. The use of diagnostic images allows to visualize the presence of osteophytes.

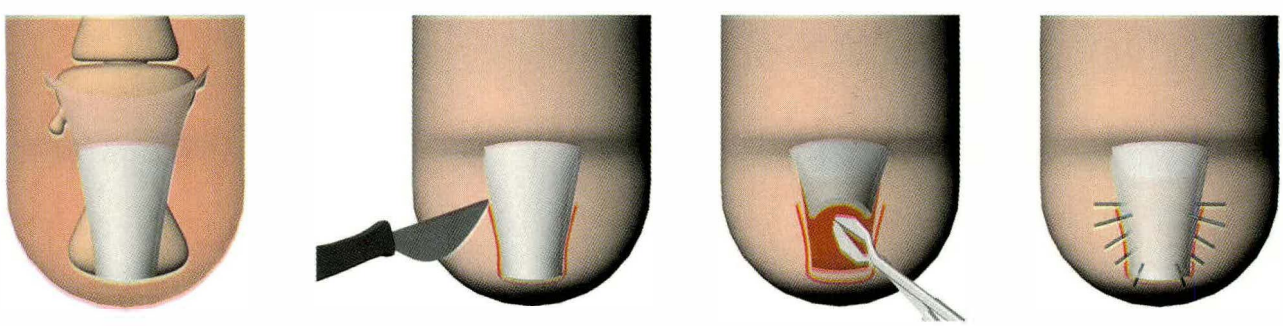

Figura 6. Procedimiento de Plusjé.

BIBLIOGRAFÍA

A theme's review is done here, doing special emphasis in the therapeutic alternatives.

Key words: Pincer nail, surgical treatment, therapeutic.

1. Baran R, Haneke E, Richert B. Pincer nails: definition and surgical treatment. Dermatol Surg 2001; 27:261-266.
2. Baran R, Dawber R, et al. Nail configuration abnormalities. En A Text Atlas of Nail Disorders Diagnosis and Treatment. London, Martin Dunitz, 1996:17-47.
3. Kim KD, Sim WY. Surgical Pearl: Nail plate separation and splint fixation - a new noninvasive treatment for pincer nails. JADD 2003; 48:791-792.
4. Boyce S, Huang CC. Surgical Pearl: hemostat-assisted nail avulsion revisited. JAAD 2001; 45: 943-944.
5. Aksakal AB, Akar A, Erbilh, et al. A new surgical therapeutic approach to pincer nail deformity. Dermatol Surg 2001; 27:55-57.
6. Brown RE, Zook E, Williams J. Correction of pincer-nail deformity using dermal grafting. Plast Reconstr Surg. 2000; 105:1658-1661.
7. Plusjé L. Pincer nails: a new surgical treatment. Dermatol Surg 2001; 27:41-43.

NUEVA PRESENTACIÓN NUEVO AROMA

Pitiriasis Versicolor
Dermatitis Seborreica
Caspa

Selsun®
Amarillo

Sulfuro de Selenio Suspensión al 2.5%

Selsun amarillo, RX Loción: Líquido antiseborreico, antimicótico, preparado para aplicación tópica; contiene Sulfuro de Selenio al 2.5% en suspensión acuosa. **Farmacología Clínica:** El sulfato de selenio parece tener un efecto cistostático en células de la epidermis y en las folículas epitetiales reduciendo la producción de lesiones. **Indicaciones y uso:** Tratamiento de la pitiriasis por hongos, dermatitis seborreica y tratamiento para la caspa. **Contraindicaciones:** No usarlo en pacientes alérgicos a algunos de los ingredientes. **Precauciones:** General: No aplicar en lesiones inflamatorias o exudativas. **Reacciones Adversas:** Puede producir irritación de la piel, alopecia y decoloración del pelo (por uso de rinse después del tratamiento). **Dosis y Administración:** Tratamiento para la Pitiriasis: Aplicar en el área afectada con un poco de agua, dejarlo por 10 minutos y lavarlo, repetirlo 1 vez al día, durante 7 días. Tratamiento para Dermatitis Seborreica y Caspa: Aplicar 2 veces a la semana, por 2 semanas, puede usarse con más frecuencia a la semana por 3 ó 4 semanas. Uso Externo Solamente. Mantener fuera del alcance de los niños. Registro Sanitario: INVIMA M-005710R-1

CHATTEM

Chattem, Inc. Chattanooga, TN U.S.A.

Distribuidor exclusivo:

CONTEXPORT

CONTINENTAL EXPORT CORPORATION COLOMBIA

Diagonal 127A Nº 17-96 Of. 203 Tel: 258 9091 Fax: 258 9120.

E-mail: contexport@cable.net.co - Bogotá, D.C.

LAMISIL®

TERBINAFINA

INFORMACION BASICA PARA PRESCRIBIR: Lamisil® Antimicótico oral: Tabletas ranuradas. COMPOSICION CUALITATIVA Y CUANTITATIVA: Tabletas ranuradas: Terbinafina como clorhidrato 125 mg (para uso en niños), 250 mg. FORMA FARMACEUTICA: Tabletas para administración oral. PARTICULARIDADES CLINICAS: Indicaciones terapéuticas. Onicomicosis (infección micótica de las uñas) causada por hongos dermatofitos. Tinea capitis. Infecciones micóticas de la piel para el tratamiento de Tinea corporis, tinea cruris, tinea pedis) e infecciones de la piel por levaduras cusadas por el género Candida (p. ej. Candida albicans) donde la terapia oral es generalmente apropiada dependiendo del sitio, severidad o extensión de la infección. Observación: A diferencia de Lamisil® tópico, la presentación oral no es eficaz en Pitriasis versicolor. POSOLOGIA Y METODO DE ADMINISTRACION: La duración del tratamiento varia segun la indicación y la gravedad de la infección. Niños: No hay datos disponibles en niños por debajo de los dos años de edad. Niños con pesó < 20 Kg : 62.5 mg. (Media tableta de 125 mg) una vez al día. Niños con pesó 20-40 Kg. 125 mg (una tableta de 125 mg) una vez al día. Niños con peso > 40 Kg 250 mg (dos tabletas de 125 mg una vez al día). Adultos: 250 mg una vez al día. Infecciones Cutáneas: Duraciones recomendadas para el tratamiento: Tinea pedis (interdigital, plantar/ tipo mocasin): 2-6 semanas. Tinea corporis, cruris: 2-4 semanas. Candidiasis cutánea 2-4 semanas. La resolución completa de la sintomatología de la infección puede no tener lugar hasta varias semanas después de la curación micológica. Infecciones del cabello y cuero cabelludo: Duración recomendada del tratamiento: tinea capitis. 4 semanas. La tinea capitis afecta principalmente a los niños. Onicomicosis. Para la mayoria de los pacientes la duración para que un tratamiento tenga éxito es de 6 - 12 semanas. Onicomicosis de los dedos de las manos. 6 semanas de terapia es suficiente para infecciones de los dedos de las manos en la mayoria de los casos. Onicomicosis de los dedos de los pies. 12 semanas son suficientes para las infecciones de los dedos de los pies en la mayoria de los casos. Algunos pacientes con crecimiento pobre de las uñas pueden requerir tratamientos más largos. El efecto clínico óptimo suele observarse algunos meses después de la cura micológica y la cesación del tratamiento. Esto se relaciona con el tiempo requerido para crecimiento en uñas sanas. Uso en las personas de edad: No existen pruebas que indiquen que los pacientes de edad avanzada necesiten dosis diferentes o que experimenten efectos secundarios distintos de los pacientes más jóvenes. Cuando se prescriben las tabletas en estos grupos de edad debe considerarse la posibilidad de trastornos pre-existentes de la función hepática o renal (Véase advertencias). Uso en Niños: En niños por encima de los dos años de edad, Lamisil® oral ha demostrado que es bien tolerado. La experiencia con Lamisil® tópico en niños es limitada. CONTRAINDICACIONES: Hipersensibilidad a la Terbinafina o a cualquiera de los excipientes contenidos en la crema y tabletas. ADVERTENCIAS: Si el paciente presenta signos o síntomas sugestivos de disfunción hepática tales como nausea persistente inexplicada, anorexia , cansancio o ictericia, orinas oscuras o heces descoloridas, deberá verificarse el origen hepático y se deberá descontinuar la terapia con Lamisil®. (Ver efectos indeseables). Los estudios farmacocinéticos de dosis simple en pacientes con enfermedad hepática pre-existente han demostrado que la depuración de Lamisil se puede reducir cerca del 50%. El uso de Lamisil en pacientes con enfermedad hepática crónica o activa no se ha estudiado en estudios prospectivos y por tanto no se puede recomendar. Los pacientes con daño de la función renal (depuración de creatinina menor de 50 mL/ min o creatinina sérica mayor de 300 umol/L deberán recibir la mitad de la dosis normal. Los estudios in vitro han demostrado que la terbinafina inhibe el metabolismo de CYP2D6. Por tanto los pacientes que concomitantemente reciben terapia con medicamentos predominentemente metabolizados por esta enzima tales como antidepresivos triciclicos, betabloqueadores, inhibidores selectivos de la recaptación de serotonina , IMAO s tipo B , deberán monitorizarse , si el medicamento suministrado tiene una ventana terapéutica estrecha. INTERACCIONES: De acuerdo a los resultados de los estudios llevados a cabo in vitro y en voluntarios sanos, la terbinafina muestra un potencial insignificante para inhibir o incrementar la depuración de la mayoría de los medicamentos que son metabolizados vias citocromo P450 (P. ej. ciclosporina, terfenadina, triazolam, tolbutamida, o anticonceptivos orales). Los estudios in vitro han demostrado sin embargo, que la terbinafina inhibe el metabolismo mediado por CYP2D6. Este hallazgo in vitro puede ser de relavancia clinica para compuestos principalmente metabolizados por esta enzima, tales como los antidepresivos triciclicos, betabloqueadores, inhibidores selectivos de la recaptación de serotonina, e inhibidores de MAO tipo B, si estos tienen también una estrecha ventana terapéutica. (Ver precauciones y advertencias). Se requiere precaución con Lamisil® en mujeres que toman anticonceptivos orales, ya que se han registrado algunos casos de trastornos menstruales, en pacientes que toman esta combinación de medicamentos. La depuración plasmática de la terbinafina puede ser acelerada por medicamentos que inducen el metabolismo (como la rifampicina) y puede ser inhibida por fármacos que inhiben el citocromo P-450 (como la cimetidina). Cuando la administración concomitante de estos agentes sea necesaria, podrá ser preciso ajustar la dosis de Lamisil®. EMBARAZO Y LACTANCIA: Los estudios de toxicidad fetal y de fecundidad en animales no señalan ningun efecto adverso. Como la experiencia clínica en las mujeres embarazadas, es muy limitada, el Lamisil® no se administrará durante el embarazo, a menos que las posibles ventajas sean superiores a los riesgos potenciales. La terbinafina se excreta en la leche materna; por consiguiente, las madres tratadas con Lamisil® por via oral no deberán amamantar a sus hijos. Sin embargo, con Lamisil® crema las pequeñas cantidades absorbidas a través de la piel, es probable que no afecten al niño. EFECTOS SOBRE LA CAPACIDAD DE CONDUCIR Y USAR MAQUINAS: No hay datos existentes sobre este aspecto. EFECTOS SECUNDARIOS: Frecuencia Estimada: Muy comun - mayores del 10%. Comun- mayores de 1 a 10%, No comunes >_ 0.1% A < 1%, raras - mayores 0,01 a < 0.1%, Muy raras < 0.01%. En general, Lamisil® se tolera bien, los efectos secundarios son usualmente leves a moderados y transitorios. Los más frecuentes son síntomas gastrointestinales (sensación de plenitud, pérdida de apetito, nauseas, dolor abdominal leve, diarrea) reacciones cutáneas no serias (rash, urticaria). Reacciones músculo-esqueléticas (artralgia, mialgia). No comunes; Trastornos del gusto, incluyendo pérdida del gusto, el cual se recupera despues de varias semanas de suspender la medicación. Raros: Se ha reportado disfunción hepatobiliar (primariamente de naturaleza colestática) en asocio con el tratamiento de Lamisil®, incluyendo muy raros casos de falla hepática (ver advertencias y precauciones especiales para el uso). Muy raros; Reacciones cutáneas serias (ej. Sindrome de Stevens-Johnson, necrólisis epidérmica tóxica) y reacciones anafilácticas. De producirse un rash cutáneo progresivo, el tratamiento con Lamisil® debe ser descontinuado. Se han reportando trastornos hematologicos tales como neutropenia, agranulocitosis o trombocitopenia. Se ha reportado pérdida del cabello, aunque la relación causal no se ha establecido. SOBREDOSIFICACION: Pocos casos de sobredosis (hasta 5 g) se han reportado, produciendo cefalea, nauseas, dolor epigastrico y mareo. El tratamiento recomendado de la sobredosis consiste en la eliminación del medicamento principalmente por administracion de carbón activado y si se necesita, tratamiento sintomático de soporte. Propiedades farmacodinamicas. Terbinafina es una allamina la cual posee un amplio espectro de actividad contra hongos patógenos de la piel, pelo, uñas, incluyendo dermatofitos tales como Tricofiton (es decir, T. Rubrum, T. Mentagrofites, T. Verrucossum, T. Tonsurans, T. Violaceum), Microsporum, (es decir, M. Canis), Epidermofiton Floccosum, y levaduras del genero de la Candida (es decir, C. Albicans) y Pitirosporum. A bajas concentraciones terbinafina es fungicida contra dermatofitos, mohos y algunos hongos dimórficos. Esta actividad contra levaduras es fungicida o fungistática, dependiendo de las especies. Terbinafina interviene especificamente con la biosintesis de los esteroles micoticos en fase inicial. Esto produce una deficiencia de ergosterol y una acumulación intracelular de escualeno, dando como resultado la muerte del hongo. Terbinafina actúa por inhibición de la escualeno epoxidasa en la membrana celular del hongo. La enzima escualeno epoxidasa no está vinculada al sistema del citocromo P-450. Terbinafina no influye sobre el metabolismo de las hormonas o de otros fármacos. Administrado por via oral, el fármaco se concentra en piel, pelo y uñas a niveles asociados con una actividad fungicida. Propiedades Farmacocinéticas Una dosis oral unica de 250 mg de Terbinafina da lugar a concentraciones plasmáticas pico de 0.97 mg/mL dentro de las 2 horas después de la administración. La vida media de absorción es de 0.8 horas y la vida media de distribución es de 4.6 horas. La biodisponibilidad de la Terbinafina es moderadamente afectada por las comidas, pero no lo suficiente para requerir ajuste de las dosis. Los estudios farmacocinéticos de dosis simple en pacientes con enfermedad hepática pre existente han demostrado que la depuración de Lamisil®, puede reducirse aproximadamente en el 50%. Terbinafina se une fuertemente a las proteinas plasmáticas (99%). Se difunde rápidamente a través de la dermis y se concentra en el estrato córneo lipofílico. Terbinafina también es secretada al sebo, de este modo alcanzando altas concentraciones en los folículos pilosos, pelo, y piel rica en sebo. También hay evidencia que Terbinafina es distribuida dentro de la placa ungueal a las primeras semanas después de iniciada la terapia. Terbinafina es metabolizado rápidamente y extensamente por al menos siete isoenzimas CYP con mayor contribucion de CYP2D6, CYP1A2, CYP3A4 , CYP2C8 y CYP2C19. La biotransformación da lugar a metabolitos sin actividad antimicótica, los cuales son ex cretados predominantemente en la orina. La vida media terminal de eliminación es de 17 horas. No hay evidencia de acumulación. No se han observado cambios dependientes de la edad en las concentraciones plasmáticas estables de Terbinafina, pero la tasa de eliminación puede ser reducida estar pacientes con daño renal o disfunción hepática, resultando en altos niveles sanguíneos de Terbinafina. DATOS PRECLINICOS DE SEGURIDAD: En estudios a largo plazo (hasta 1 año) en ratas y perros no fueron evidenciados efectos tóxicos marcados en ninguna de las especies hasta en dosis de 100 mg/kg al día. A dosis altas, el higados y posiblemente también el riñon fueron identificados como potenciales organos blanco. En un estudio a dos años, de carcinogenicidad oral en ratones, no se produjeron neoplasias u otros hallazgos atribuibles al tratamiento, a dosis hasta de 130(machos) y 156 (hembras) mg/kg al día. En un estudio de carcinogenicidad oral en ratas se evidenció un incremento en la incidencia de tumores hepáticos en machos, a dosis hasta de los niveles más altos de dosis de 69 mg/kg al día. Los cambios pueden estar asociados con la proliferación de peroxisoma que ha mostrado ser específico de la especie desde que no haya sido observado en el estudio de carcinogenicidad en ratones o en otros estudios en ratones, perros o monos. Durante los estudios a altas dosis en monos, fueron observadas irregularidades refractiles en la retina a altas dosis (niveles no tóxicos de 50 mg/kg). Estas irregularidades estuvieron asociadas con la presencia de metabolitos de terbinafina en el tejido ocular y desaparecieron despues de la descontinuación del medicamento. No estuvieron asociados a cambios histológicos. Una batería estándar de tests de genotoxicidad "in vitro" e "in vivo" no revelaron ninguna evidencia de potencial mutagénico o clastogénico. No se observaron efectos adversos en la fertilidad o otros parametros de producción en estudios en ratas o conejos. Incompatibilidades: Ninguna conocida. Vida de estanteria: 125 mg tabletas: 5 años en ambas temperaturas y en clima c alido, 3 años en clima tropical. 250 mg tabletas: 5 años en ambas temperaturas y en clima c alido, 3 años en clima tropical. Precauciones especiales para su almacenamiento. Proteger de la luz. PRESENTACION: Lamisil® 250 mg Caja x 14 tabletas (Reg. M-014163 M.S.). Los medicamentos deben conservarse fuera del alcance de los niños.

Referencias: 1. Drake LA et al. Oral Terbinafine in the treatment of toenail onychomycosis:North American Multicenter trial. J Am Acad Dermatol 1997; 37:740-5 **2.** Gupta AK. Ciclopirox nail lacquer: the first prescription topical therapy for Onychomycosis. J Am Acad Dermatol 2000; 43:S 81 - 85 **3.** Evans EG et al. Double blind, randomised study of continous terbinafine compared with intermittent itraconazole in treatment of toenail onychomycosis. BJM 1999; 318: 1031-35 **4.** Hall M et al. Safety of Oral Terbinafine. Arch Dermatol 1997; 133:1213-19 **5.** McClellan KJ et al. Terbinafine an update of its use in superficial mycoses. Drugs 1999; 58(1):179-202 **6.** Jansen et al. Costs effectiveness of continuous terbinafine compared with intermittent itraconazol in the treatment of dermatophyte toenail Onychomycosis. Pharmaeconomics 2001; 19(4): 401-10.

Mayor información en la Dirección Médica de Novartis de Colombia S.A.
Apartado Aéreo 12323 de Santafé de Bogotá Tel. 4206055/4206100 Exts. 2356-2358 Fax 2614276.
® = Marca Registrada
Novartis Pharma AG., de Basilea, Suiza

NOVARTIS

LAMISIL®

TERBINAFINA

EL FUNGICIDA COMPLETO: EFICAZ, CONFIABLE Y CON BUENA RELACION COSTO-BENEFICIO[1,2,3]

NeWlife

...Calidad más allá del medicamento

www.novalife.com.co Línea 018000 - 120 222

Inmunología de la Leishmaniasis cutánea americana

Andrés Vidal Cagigas

RESUMEN

La Leishmaniasis es una zoonosis producida por un protozoo flagelado del género *Leishmania* spp, que infecta los macrófagos del hospedero y se transmite por la picadura de un insecto flebotomíneo. Se caracteriza por un espectro de manifestaciones clínicas, histológicas e inmunológicas que dependen de la respuesta del huésped, la duración de la enfermedad y la especie involucrada. El conocimiento de la respuesta inmune, en la patogénesis de esta enfermedad, es importante para el desarrollo de nuevas alternativas terapéuticas como la inmunoterapia, y para el desarrollo de vacunas que buscan prevenirla.

Palabras clave: Leishmaniasis cutánea americana, inmunología.

EPIDEMIOLOGÍA

La Leishmaniasis es un problema serio de salud pública, registrada en aproximadamente 88 países del mundo. Se calcula una prevalencia mundial de 12 millones de casos. Se cree que la incidencia anual oscila entre 1.5 a 2 millones de casos nuevos para las Leishmaniasis cutáneas y existen aproximadamente 350 millones de personas en riesgo de contraer la enfermedad.[1] Se encuentra distribuida en América, desde el sur de Texas hasta el norte de Argentina y en las islas del Caribe. El número de casos se ha estimado en 59.300 por año y 59 millones de personas residen en áreas endémicas.[2] En Colombia en el año 2000 fueron reportados 3.898 casos de Leishmaniasis en todas sus formas, en 2001 se registraron 3.265 y 5.620 en el 2002, de los cuales el 97.2% (5.464) correspondieron a casos de Leishmaniasis cutánea. Este aumento aparente no obedece a brotes de la enfermedad, sino al mejoramiento de la vigilancia de este evento y al ajuste de la información por parte de los departamentos.[3]

Andrés Vidal, *RI Dermatología, Universidad del Valle, Cali.*
Correspondencia: Hospital Universitario del Valle, Dermatología.
Teléfono: 556 0233. Fax: 558 5412, Cali, Colombia.
E-mail:andresvc75@hotmail.com

TAXONOMÍA

El vector es un insecto que pertenece a la familia *Plhebotominae*, géneros *Lutzomya* y *Psychodopygus* en el Nuevo Mundo y *Phlebotomus* en el Viejo Mundo. En Colombia se han encontrado flebótomos desde el nivel del mar hasta 2.640 metros de altura. Se han descrito 125 especies de Lutzomya incriminadas como especies vectoras: *Lu. trapidoi* con Leishmania panamensis, *Lu. umbratilis* con Leishmania guyanensis, *Lu. spinicrasa* con Leishmania braziliensis, *Lu. evansi* con Leishmania infantun, y *Lu. flaviscuetela* con Leishmania amazonensis. Tienen un período de vida de 20 a 30 días, y se alimentan de jugos y sustancias azucaradas de las plantas; además, las hembras son hematófagas y se alimentan de sangre de varios vertebrados entre los que se encuentran el hombre, perros, zorros, roedores, perezosos, marsupiales, osos hormigueros, equinos, cerdos y aves de corral.[4]

El parásito causante de la Leishmaniasis es un protozoo que pertenece al orden Kinetoplastida, familia Trypanosomatidae, género *Leishmania,* del cual se han categorizado dos subgéneros de acuerdo con el sitio en donde se multiplican en el interior del vector: el subgénero *leishmania,* cuyas especies se desarrollan en el intestino anterior y medio del insecto, y el subgénero *viannia,* cuyas especies se desarrollan inicialmente en el intestino posterior migrando luego a los intestinos medio y anterior. Estos subgéneros, a su vez, se dividen en complejos y estos últimos en especies, que son indistinguibles morfológicamente, pero se pueden diferenciar por métodos extrínsecos como el comportamiento biológico del parásito y la clínica de la enfermedad, o métodos intrínsecos más precisos y complejos como son el análisis isoenzimático, los anticuerpos monoclonales y la PCR. (Figura 1).[1,4]

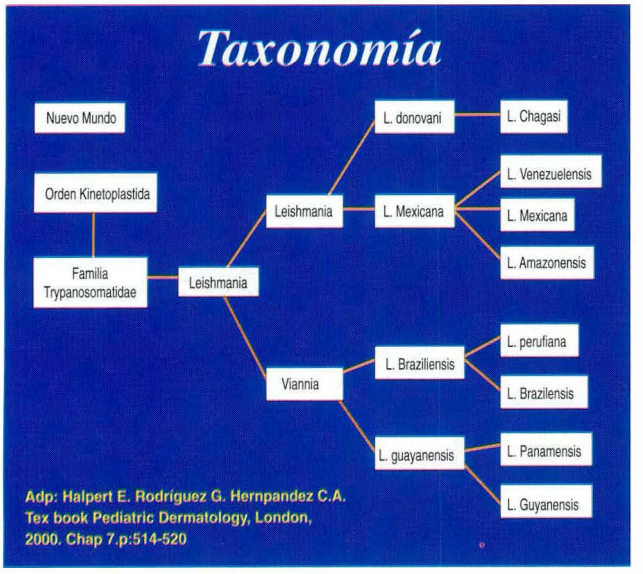

Figura 1. Clasificación taxonómica en el Nuevo Mundo.

En América todas las especies pueden causar lesiones cutáneas simples. Las lesiones de la mucosa son más características del subgénero *Viannia*, especialmente las especies *L.V. braziliensis y panamensis*, pero también pueden ser causadas por *L.V. guyanensis* y *L.L. amazonensis*. La forma difusa es poco común, causada por *L.L. mexicana* en Norteamérica, América Central y las islas del Caribe, y por *L. L. amazonensis* y *L. L. venezuelensis* en Suramérica. La lesión crónica de la oreja, conocida como "úlcera del chiclero", vista en la península de Yucatán en México, es producida por *L. L. mexicana*.[2]

MORFOLOGÍA

El parásito tiene dos formas en su ciclo de vida: en el vector adopta la forma de promastigotes, que miden de 10 a 15 micras de largo y 3 micras de ancho, poseen un núcleo central, y un cinetoplasto terminal o subterminal de donde sale un flagelo que les permite movilizarse.[5] En esta forma pueden ser observados en medios de cultivo mantenidos a una temperatura entre 23°C y 28°C. No existe un medio universal que permita el crecimiento de las distintas especies de *Leishmania*, puesto que éstas presentan diferentes requerimientos nutricionales. A pesar de ello, los medios más frecuentemente utilizados son los difásicos de agar sangre (medio de Novy, Nicolle y McNeal o NNN), y los medios líquidos para cultivos de células de insectos o mamíferos (Schneider, RPMI, etc.), habitualmente enriquecidos con suero bovino fetal desactivado (10% a 30%).[6]

En el hospedero mamífero adoptan la forma de amastigotes y se localizan dentro de los macrófagos, son ovalados o redondeados, miden de 2 a 5 micras, no poseen flagelo, son inmóviles, tienen un núcleo con cariosoma central y un cinetoplasto. A la microscopía de luz y con tinción de Wright o Giemsa el citoplasma es azul claro, el núcleo de color púrpura y el cinetoplasto de violeta oscuro.[5]

CICLO DE VIDA

Las hembras del vector al picar rompen con sus piezas bucales varios capilares, formando una laguna de la cual succionan sangre y elementos tisulares de la dermis. Dentro de estos elementos se encuentran los macrófagos infectados con los amastigotes. Éstos llegan al intestino del insecto, donde el parásito es liberado de los macrófagos, y por un proceso de transformación se convierten en promastigotes y se multiplican por fisión binaria. Se denomina *promastigote nectomona* cuando se encuentra anclado a las microvellosidades del tubo digestivo, gracias a un flagelo muy largo; mide unas 10 micras y tiene el cinetoplasto muy cerca del núcleo celular. Al progresar hacia porciones anteriores del tubo digestivo del vector, el cuerpo se hace más redondo y el flagelo, rico en lipofosfoglicanos, se achata para facilitar la adhesión a las lectinas que revisten el tubo digestivo, el cinetoplasto está en posición anterior, carece de capacidad infectiva y se llama *promastigote haptomona*. Hacia los diez días de haber entrado en el vector pierde la adherencia por cambios del lipofosfoglicano, el flagelo se hace muy largo en comparación con el cuerpo, con una bolsa flagelar grande rellena de vesículas y material de secreción; deja de multiplicarse, pero recupera la infectividad y se sitúa de manera libre en la hipofaringe del vector listo para ser inoculado. Es el *promastigote metacíclico*.

Cuando las hembras infectadas pican a un hospedero mamífero inoculan en la dermis entre 10 y 200 promastigotes, muchos de los cuales son destruidos por los leucocitos polimorfonucleares y eosinófilos; otros se fijan a receptores de los macrófagos dérmicos y son fagocitados.[5] Dentro de los macrófagos se transforman en amastigotes y el mecanismo de salida no es claro; se ha aceptado que se multiplican rápidamente por fisión binaria rompiendo el macrófago, pero datos obtenidos por videomicroscopía sugieren que los amastigotes contenidos en las vacuolas se acumulan en la periferia de las células infectadas y se liberan en varias ho-

ras por un proceso que recuerda la exocitosis. Los parásitos libres pueden invadir células dendríticas y fibroblastos, así como nuevos macrófagos en los que se repite el proceso multiplicativo. A pesar de la evidencia por videomicroscopía de la presencia de parásitos en las células dendríticas y los fibroblastos, no se conoce el mecanismo y las moléculas involucradas en la invasión y supervivencia de los amastigotes en estas células.[7]

METACICLOGÉNESIS

Es el proceso que sufren los promastigotes en el intestino del vector, por el cual pasan de una forma no infectante o procíclicos, a una forma altamente infectante y resistente al sistema inmune del hospedero, denominándose metacíclicos. Este proceso también ocurre en cultivos.

En el vector o en los cultivos los promastigotes tienen una fase de crecimiento replicativa o logarítmica, y otra fase estacionaria donde no hay replicación. La metaciclogénesis se acelera durante la fase estacionaria y se correlaciona con la infectividad, pero *Leishmania* del subgénero *viannia* no ha mostrado una infectividad estrictamente relacionada con la fase estacionaria y la cinética de crecimiento y el punto de máxima infectividad varían entre las especies.

Desde el punto de vista morfológico, el primer paso en el desarrollo dentro del vector es el de amastigote a promastigote en 18 a 24 horas posterior a la ingestión. Los promastigotes se replican y pasan por diferentes estadios; en el subgénero *leishmania* se han descrito los promastigotes procíclicos, nectomónadas, haptomónadas, paramastigotes y promastigotes metacíclicos; estos últimos son más pequeños, con un flagelo largo, móviles y migran a la probóscide del vector para ser inoculados al hospedero mamífero en una nueva ingestión de sangre.

En la forma infectante o metacíclica ocurre la sobreexpresión de moléculas que se asocian con su virulencia, siendo las más conocidas el lipofosfoglicano (LPG) y la glicoproteína gp63. En el subgénero *leishmania*, el LPG se expresa en toda la superficie, formando un glicocalix; consta de cuatro dominios: a) un lípido de anclaje tipo liso-1- 0-alquilfosfatidilinositol, b) un núcleo hexacárido, c) una unidad repetitiva fosforilada, y d) un dominio terminal conformado por un disacárido o trisacárido. Durante la metaciclogenesis el LPG sufre un incremento en su tamaño y modificaciones en la composición de los azúcares de las unidades repetitivas o del dominio terminal. El aumento en el tamaño se debe a una duplicación del número de unidades repetitivas. La gp63 es una metaloproteasa que presenta polimorfismo entre las especies, y el aumento en la infectividad de los promastigotes está asociado con su expresión y grado de glicosilación que la hacen más estable.[8,9]

Empleando técnicas para detectar genes expresados diferencialmente, se han identificado las siguientes moléculas que están sobreexpresadas en los promastigotes metacíclicos: el producto del gen B, los genes meta-1, mat-1, SHERP y HASP, pero sus funciones no están aún bien esclarecidas.

El promastigote debe ser capaz de vencer ciertos obstáculos en el vector, como por ejemplo las enzimas proteolíticas que digieren la sangre ingerida y una membrana peritrófica para poder alcanzar el epitelio intestinal. El LPG protege al parásito contra las enzimas proteolíticas y le permite al promastigote procíclico la adhesión al intestino del vector, función que se pierde en el promastigote metacíclico debido a modificaciones en los azúcares terminales y con cambios conformacionales de la molécula, pudiendo migrar a la probosis (Figura 2).[8,9]

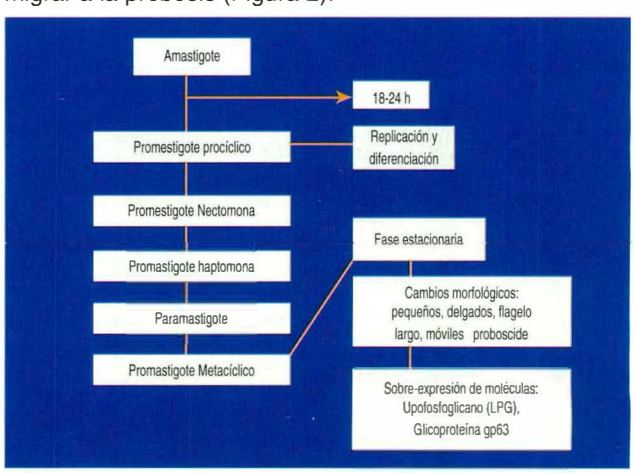

Figura 2. La metaciclogénesis es un proceso que ocurre en el interior del vector, por medio del cual los promastigotes se vuelven altamente infectivos y resistentes al sistema inmune.

INTERACCIÓN HUÉSPED-PARÁSITO

Cuando los promastigotes se inoculan intradérmicamente por la picadura del vector, son atacados por factores de defensa no específicos como los polimorfonucleares y el complemento, que son evadidos por el parásito por varios mecanismos: a) invasión rápida de los macrófagos, b) elementos presentes en la saliva del vector. Cuando se inyec-

ta un gran número de parásitos en ratones experimentales, la saliva aumenta marcadamente la infección comparada con la inyección de parásitos libre de saliva. Cuando el número de parásitos inyectados es alrededor de cien, el parásito no sobrevive, a menos que sea co-inyectado con la saliva del vector. El maxadilam (MAX) es un péptido presente en la saliva que aumenta la virulencia del parásito, actuando como un potente vasodilatador; se cree que actúa como un inmunomodulador, inactivando el complemento y retardando la respuesta mediada por células. En la infección experimental de ratones con *Leishmania major* se ha visto que la saliva incrementa la producción de IL-4, importante en la progresión de la enfermedad, y también aumenta la producción de prostaglandina E2, IL-10 e IL-6, que pueden inhibir la activación de los macrófagos, observándose que son menos capaces de producir TNFα, Óxido Nítrico (ON) y H2O2, que son marcadores de activación; c) el lipofosfoglicano (LPG) bloquea el complejo de ataque a la membrana C5b-9; d) la glicoproteína gp63 transforma la fracción C3b del complemento en una forma inactiva C3bi; y e) proteínas cinasas sobrexpresadas fosforilan la fracción C3 y no es hidrolizada a C3b y C3a (Figura 3).[9,10]

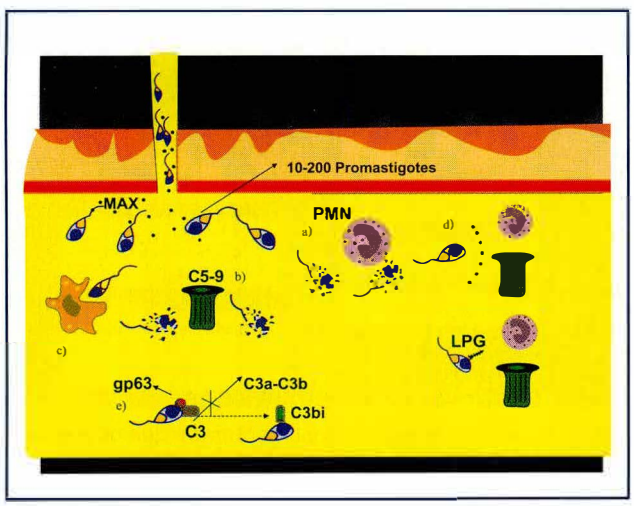

Figura 3. Los promastigotes se inoculan en la dermis del huésped donde son rápidamente destruidos por: a) polimorfonucleares neutrófilos y b) el complejo de ataque a la membrana C5-9 del complemento. El parásito se defiende: c) invadiendo rápidamente los macrófagos; d) por medio del péptido maxadilam (MAX) presente en la saliva del vector y el lipofosfoglicano (LPG), que bloquean los PMN y el C5-9; e) la glucoproteína gp63 fosforila C3 y no se hidroliza a C3a-C3b, y se transforma en C3bi, que es inactiva.

Con la activación del complemento por las vías clásica y alterna se forman C3b y C4b unidos por enlaces covalentes a las superficies del parásito y actúan como opsoninas, uniéndose al receptor específico para el complemento tipo 1 (CR1 o CD35) en los macrófagos, el cual actúa principalmente induciendo la fagocitosis. El promastigote sufre la fagocitosis tipo cierre, donde la unión a receptores dispara el reclutamiento adicional de receptores de la membrana alrededor con un reordenamiento del citoesqueleto, permitiendo la extensión de un seudópodo que avanza a lo largo del organismo como un cierre, englobándolo. Se ha sugerido un mecanismo adicional de fagocitosis por enrollamiento, donde varios seudópodos asimétricos se adhieren en diferentes partes del microorganismo. C3b es degradado proteolíticamente por una proteasa serina plasmática llamada Factor I en fragmentos C3bi, C3d y C3dg, que no participan en la activación del complemento, pero son reconocidos por receptores en los fagocitos. La fracción inactiva C3bi se une a los promastigotes por medio del LPG y la gp63, y se emplea para invadir los macrófagos a través de la unión al receptor para el complemento tipo 3 (CR3 ó MAC-1); este receptor es miembro de la familia de las integrinas y está conformado por una cadena α y una cadena β. La entrada del parásito por esta vía favorece su supervivencia dentro del macrófago, puesto que la ocupación del receptor no induce una respuesta oxidativa en los macrófagos. Otros receptores de los macrófagos que participan en la internalización de los promastigotes son: el receptor para la fracción Fcα de IgG (FcRα), el receptor para la fibronectina (FnR) y el receptor para la manosa y fucosa (FMR). Probablemente la interacción entre los múltiples receptores y los ligandos ocurre simultáneamente, dependiendo del estado de activación del macrófago (Figura 4).

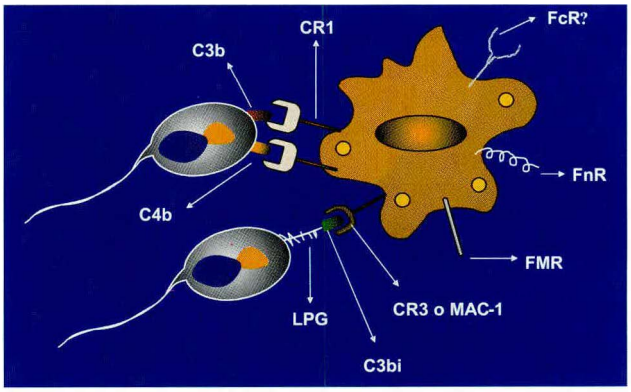

Figura 4. Receptores antigénicos y sus ligandos que permiten que el promastigote sea fagocitado por los macrófagos.

Dentro del macrófago los promastigotes se encuentran en fagosomas que se unen a lisosomas formando los fagolisosomas o vacuolas parasitóforas (VP), que son un compartimiento ácido, rico en péptidos microbicidas y enzimas hidrolíticas. Aunque todas las VP comparten características tales como el pH ácido y la presencia de hidrolasas y lisosomas asociadas con las proteínas de membrana LAMP-1 y LAMP-2, también hay diferencias entre las VP producidas por diferentes especies de *Leishmania;* por ejemplo, las producidas por *L. mexicana* y *amazonensis* son grandes y contienen un gran número de amastigotes, mientras que las de *L. major* y *donovani* son pequeñas y con poco espacio alrededor de los amastigotes. No se ha establecido la importancia en cuanto a patogenicidad y virulencia de estas diferencias.

Un segundo sistema de ataque utilizado por el macrófago es la producción de radicales libres de oxígeno, para lo cual cuenta con la oxidasa fagocítica y la sintasa de óxido nítrico inducible (INOS). La primera es una enzima que se ensambla en la membrana plasmática y en la membrana fagolisosómica de los macrófagos activados, y su función es reducir el oxígeno molecular a productos reactivos intermedios de oxígeno (ROI), como los radicales superóxido que son tóxicos para los parásitos. La segunda es una enzima citosólica que es inducida por el INF-α y cataliza la conversión de arginina en citrulina, liberando ON que difunde libremente del citoplasma al fagolisosoma, activándose por el pH ácido y que al unirse con el peróxido o superóxido de hidrógeno, generados por la oxidasa fagocítica, forman radicales peroxinitrito capaces de destruir el parásito. La gp63 degrada las enzimas lisosómicas dañinas para el parásito y el LPG está involucrado en la inhibición de la proteincinasa C que está relacionada con la respuesta oxidativa del macrófago, e inhibe la fusión endosoma fagosoma con lo cual el parásito gana tiempo para transformarse en amastigote, sufriendo cambios bioquímicos y metabólicos que lo vuelven un parásito intracelular obligado, haciéndose más resistente a las enzimas hidrolíticas y al pH ácido del fagolisosoma.[7,9-11]

Una vez liberados los amastigotes, el LPG está involucrado en la invasión de nuevos macrófagos; sin embargo, se ha visto que está ausente en los amastigotes de algunas especies como el *L. L. donovani*, y en las especies donde está presente es poco abundante comparado con los promastigotes. El proteofosfoglicano (PPG) podría ser importante para la invasión en aquellas especies deficientes en LPG. En la *L. L. amazonensis*, una molécula unida a la heparina y los glicoesfingolípidos está implicada en el proceso de invasión. En los macrófagos juega un papel muy importante el receptor Fc de la IgG, junto con CR3 y el receptor de manosa. Las células hospederas transportan los amastigotes desde el sitio inicial de la infección a los ganglios linfáticos de drenaje, donde los antígenos parasitarios se presentan a los linfocitos T vírgenes y donde los parásitos persisten indefinidamente. Probablemente son las células dendríticas las encargadas de esta función.[7]

Los macrófagos y monocitos se diseminan a través del sistema circulatorio y el sistema reticuloendotelial. Se ha observado el parásito en cultivos de sangre periférica, bazo y médula ósea de pacientes con diferentes formas de Leishmaniasis, causadas por especies habitualmente asociadas con enfermedad cutánea. El compromiso de las mucosas y la presencia de lesiones secundarias, fuera de la ruta del drenaje linfático desde lesiones primarias, soporta la diseminación hematógena. Una característica interesante de la Leishmaniasis es que, a pesar de la desaparición de la lesión y la resistencia a la reinfección, parásitos residuales permanecen en el huésped por períodos prolongados. Ellos pueden originar lesiones reactivadas por trauma o por inmunosupresión, aunque es más común la Leishmaniasis visceral en casos de reactivación en pacientes con sida. El trauma ocasionalmente ha precedido el desarrollo de lesiones desde las cuales se ha aislado la *Leishmania*, lo que sugiere que una respuesta inflamatoria no específica puede disparar la patogénesis de la enfermedad cutánea, estimulando a los queratinocitos a producir TNFα e IL-1, los cuales inducen la expresión de moléculas de adhesión intercelular, la extravasación de leucocitos y su acumulación en los sitios de inflamación, y probablemente el influjo de monocitos infectados que conducen a la reactivación de la enfermedad. También, en respuesta a estos mediadores proinflamatorios, las células de Langerhans podrían movilizar parásitos quiescentes presentes en la piel normal de individuos infectados y drenar en los nodos linfáticos, donde pueden disparar la respuesta inmune y la patogénesis.[2]

LA RESPUESTA INMUNE

El resultado clínico de la infección con *Leishmania* va desde una infección sin enfermedad o enfermedad leve, hasta una grave y amenazante para la vida, dependiendo de factores del parásito y el huésped; entre éstos encontramos la especie de *Leishmania* aislada. Sin embargo, es claro que una sola cepa puede producir más de una forma clínica de la enfermedad. Estas diferencias son probablemente influidas por la propia respuesta inmune del huésped.[12]

Convit y colaboradores realizaron infecciones experimentales en humanos, y establecieron que la respuesta del huésped es el principal determinante de la expresión de la enfermedad con la infección de *Leishmania* del complejo *mexicana*. Se inocularon voluntarios con microorganismos aislados de lesiones de pacientes con Leishmaniasis cutánea difusa (LCD), que desarrollaron lesiones cutáneas simples, autolimitadas y conversión en el test cutáneo. Estos experimentos, la baja ocurrencia de casos de LCD y los casos más frecuentes de Leishmaniasis cutánea localizada realzan la contribución del hospedero humano en el resultado de la infección.[13]

A. En el modelo murino

El modelo murino ha jugado un papel importante en el conocimiento de los mecanismos inmunológicos asociados con la enfermedad. La infección en ratones resistentes, como las cepas CBA, CH3 o C57BL/6 con *L. major* o *L. mexicana,* produce una lesión que cura espontáneamente en 20 a 30 semanas. En estos ratones la resolución de la infección es mediada por LT CD4 Th1 que producen IFNα, el cual induce la producción de ON en las células fagocíticas, principalmente los macrófagos, que conduce a la destrucción del parásito. La infección en estas cepas semeja la Leishmaniasis cutánea autolimitada en el humano. Por otro lado, la cepa susceptible BALB/c produce lesiones nodulares que no curan y evolucionan a la visceralización y producción de metástasis; desarrollan una respuesta Th2. Los linfocitos T CD4 pueden diferenciarse en dos subpoblaciones, Th1 y Th2, que producen diferentes citoquinas, siendo el IFN-γ, la IL-2 y el TNF características de las primeras, y las interleuquinas IL-4, IL-5, IL-6, IL-9, IL-10, IL-13 y el factor transformante de crecimiento-β (TGFβ) de las segundas, que provocan diferentes respuestas efectoras, participan en el desarrollo y expansión de las subpoblaciones respectivas, y ejercen una regulación cruzada sobre la subpoblación recíproca. Actualmente se sabe que los linfocitos T pueden expresar diversas combinaciones de citoquinas y que puede haber muchas subpoblaciones con patrones más heterogéneos de producción de citoquinas, pero generalmente las reacciones inmunitarias crónicas están dominadas por subpoblaciones Th1 y Th2. Estas subpoblaciones tienen distintos patrones de migración, por diferencias en su unión a las selectinas endoteliales y su capacidad de respuesta a diferentes quimioquinas.[12,14]

La diferenciación de las subpoblaciones está determinada por los estímulos presentes de manera precoz durante las respuestas inmunitarias. Se ha propuesto la existencia de unas subpoblaciones de células dendríticas CD1 y CD2, las cuales dirigirían las respuestas Th1 y Th2, respectivamente. En el desarrollo de Th1, ciertos patrones moleculares asociados con patógenos (PAMPs) activan las células dendríticas a través de los receptores Toll-like (TLRs) para secretar IL-12 y ésta, a su vez, activa los transductores de señales y al activador de transcripción tipos 4 y 1 (STAT4- STAT1) en el LT, que actúa sobre el factor de transcripción T-bet que activa los genes para producir IFNγ, IL-2 y TNF. En el desarrollo de Th2 la inhabilidad del antígeno para activar las células dendríticas y producir IL-12 lleva a la producción de IL-4 que, al unirse a su receptor en el LT, activa el STAT6, que estimula al factor de transcripción GATA3 para activar los genes que producen IL-4, IL-5, IL-6, IL-9, IL-10, IL-13 y factor transformante de crecimiento-β (TGFβ) (Figura 5).[15]

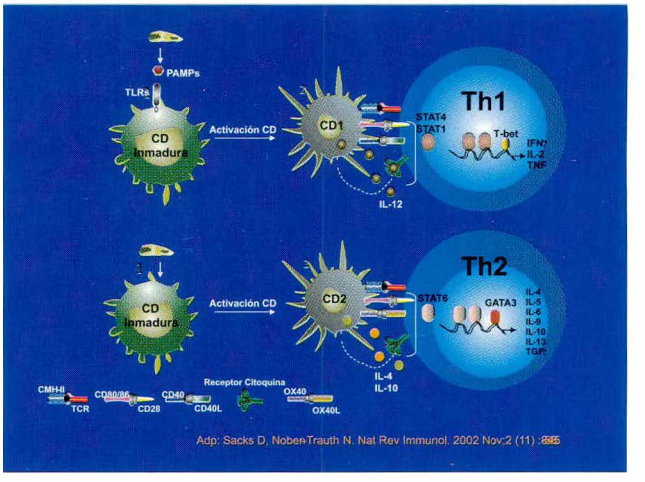

Figura 5. Diferenciación de sub-poblaciones de linfocitos TCD4.

También se involucran las moléculas coestimuladoras en la polarización de los Th. La activación de los LT requiere del reconocimiento del antígeno para el cual es específico, y de una señal coestimuladora dada por las células presentadoras de antígenos. Las células dendríticas contienen pocos parásitos pero son altamente eficientes en estimular LT vírgenes, y migran desde el sitio de infección hacia los ganglios linfáticos donde estimulan las células T específicas; esto es mediado a través de la interacción entre moléculas CD40 expresadas en la célula dendrítica y el ligando CD40L expresado en los LT, lo cual lleva a cambios en la

expresión del complejo mayor de histocompatibilidad, y las B7s (CD80 ó B7-1 y CD86 ó B7-2) que son expresadas en la célula dendrítica, y sus ligandos CD28 y CTLA-4 son expresados en los LT. Otras moléculas coestimuladoras encontradas en las células dendríticas son las OX40 (su ligando es el OX40L) y la B7-DC; esta última es una potente señal para la producción de IFNγ. Experimentalmente se ha demostrado que la expresión de B7-1 y 2 juntas y sus respectivos ligandos CD28 – CTLA-4, CD40 y B7-DC son importantes en la diferenciación hacia Th1. Por otro lado, B7-2 sola y OX40 son importantes en la diferenciación hacia Th2 (Figura 6).[12,15]

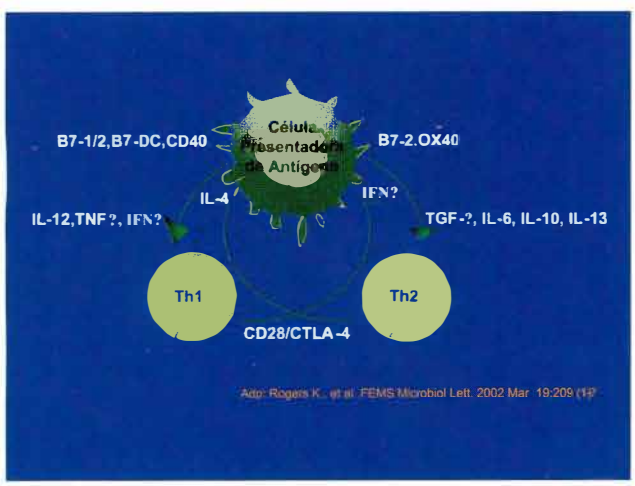

Figura 6. Las moléculas co-estimuladoras y sus ligandos participan en la diferenciación hacia Th1 o Th2.

La constitución genética del huésped también es un determinante importante en esta diferenciación de subpoblaciones, sin conocerse hasta el momento los genes que controlan los patrones de respuesta de los linfocitos T.[16]

En ambos tipos de ratones la inoculación de promastigotes metacíclicos de *L. major* resulta, dentro de minutos a horas posteriores a la infección, en la producción de IL-4 y otras citoquinas Th2. La respuesta temprana Th2 se debe en parte a la activación de una población oligoclonal de células T que expresan un receptor vβ4vα8 que reconoce el péptido LACK (homólogo del receptor para la proteína cinasa C activada). Estas células pueden ser predeterminadas para producir IL-4 e IL-10 (posiblemente son células reguladoras) (Figura 7).[15,17]

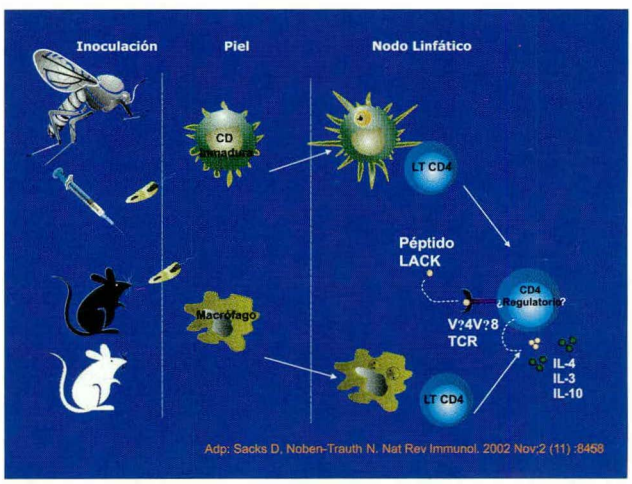

Figura 7. La respuesta temprana en ratones susceptibles y resistentes es de tipo Th2.

La evolución hacia la resistencia, donde los parásitos permanecen restringidos al sitio de infección y a los ganglios linfáticos de drenaje local, se debe a que: a) una sobreexpresión de moléculas co-estimuladoras como CD40 en las células dendríticas y su unión al ligando CD40L en el LT virgen, estimula la producción de IL-12 por la célula dendrítica, uniéndose a su receptor (IL-12R) en el LT virgen, generando una respuesta Th1 con producción de niveles altos de IFNγ y TNF; b) estas citoquinas estimulan al macrófago produciendo la sobreexpresión de la sintasa inducible de óxido nítrico (iNOS); c) los linfocitos CD8 cooperan con el control de la infección por la producción de IFNγ y su actividad citolítica, la cual está mediada por la unión Fas-Fas ligando (FasL); d) después de la cura, un número bajo de amastigotes persisten en el sitio de la infección en los macrófagos, células dendríticas y fibroblastos, llevando a la producción de IL-10, que regula los LT CD4 Th1 (Figura 8). La evolución hacia la susceptibilidad para *L. major* se debe a la falla de una redirección dependiente de IL-12 de la respuesta Th2 temprana, resultando en la expansión clonal y dominancia de LT CD4 Th2. La respuesta Th1 defectuosa puede deberse a varios mecanismos: a) diseminación de parásitos a las vísceras donde las condiciones Th2 son mantenidas. La clase de respuesta inmune en estos estudios puede basarse en la presencia de células dendríticas CD2 que expresen las moléculas coestimuladoras y citoquinas requeridas para una respuesta Th2; b) una expresión inestable de la cadena γ2 del receptor de la IL-12

(IL-12Rγ2) sobre los LT CD4; c) las citoquinas Th2 producen un bloqueo de la diferenciación de LT CD4 Th1 y un condicionamiento de los macrófagos infectados a no responder a las señales necesarias para activar la muerte del parásito por medio del óxido nítrico; d) el reclutamiento de neutrófilos en el sitio de la inflamación puede inhibir la diferenciación hacia Th1 por la producción de TGF-B; e) la unión de anticuerpos específicos del parásito como IgG al receptor específico del macrófago (FcR) hace que éste produzca IL-10, la cual disminuye la sintasa inducible de óxido nítrico (iNOS) (Figura 9).[15]

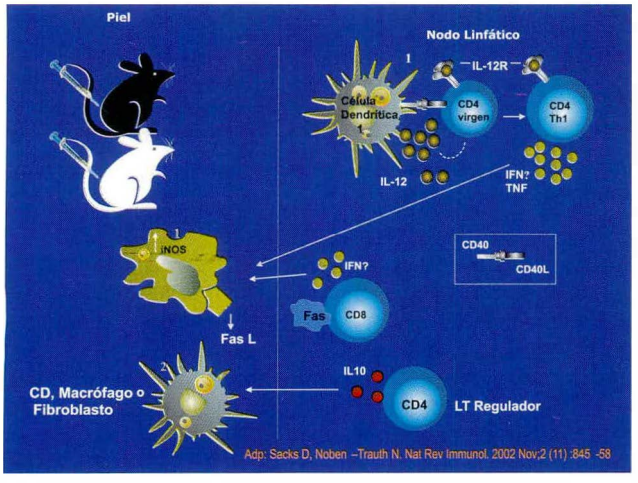

Figura 8. En los ratones resistentes la evolución es hacia una respuesta inmune de tipo Th1.

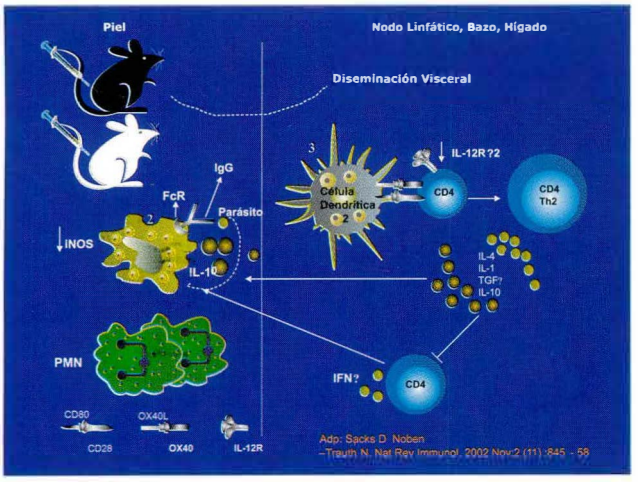

Figura 9. En los ratones susceptibles hay una incapacidad de virar hacia una respuesta de tipo Th1.

Los anticuerpos estimulados por las interleuquinas de las células Th2 no inducen fagocitosis ni activan el complemento eficazmente, antagonizan la acción del IFN-γ e inhiben la activación de los macrófagos, por lo que actúan como células supresoras controlando la reacción inflamatoria mediada por células Th1. Por esto el desarrollo de Th2 se asocia con un déficit de inmunidad celular frente a infecciones por microorganismos intracelulares. La IL-4 actúa sobre los linfocitos B, estimulando la producción de IgE que se une a los mastocitos. La IL-5 activa los eosinófilos. La IL-10 puede inhibir la producción de IFNγ y favorece el desarrollo de linfocitos Th2, pero se ha visto que ratones resistentes producen niveles más altos de IL-10 que los susceptibles, lo que sugiere que esta citoquina puede participar en una retroalimentación negativa para prevenir la sobreproducción de IFNγ y evitar un posible daño a los tejidos. La IL-6 puede promover el desarrollo de ambas respuestas Th1 y Th2.[12]

B. En el humano

La enfermedad es el resultado de la interacción entre factores como la especie de *Leishmania*, la virulencia y la respuesta inmune del huésped, que se cree es el mayor determinante y lleva a la presentación de diversas formas clínicas. La Leishmaniasis cutánea americana incluye: la Leishmaniasis cutánea localizada (LCL), la Leishmaniasis mucocutánea (LMC) y la Leishmaniasis cutánea difusa (LCD). La LCL se caracteriza por una o pocas lesiones en piel, granulomatosas y ulceradas, con una marcada infiltración linfocitaria y pocos parásitos; tiende a resolver espontáneamente o con tratamiento en un período de meses o años. En el sitio de la infección los macrófagos secretan abundantes citoquinas inflamatorias como el TNFα, IL-2, IL-6 e IL-12 y proteína C3 del complemento. El granuloma presenta un patrón de citoquinas mixto con predominio de las citoquinas tipo Th1, y los niveles de subgrupos de linfocitos T inician mecanismos efectores, como la activación macrofágica y la lisis de células infectadas, claves en el control de la enfermedad. El parásito en la piel estimula la producción de IFNγ, que promueve la expresión de la molécula de adhesión intercelular 1 (ICAM-1) y HLA-DR por los queratinocitos y la migración de linfocitos T epidermotrópicos. Las células dendríticas promueven una respuesta tipo Th1; una vez se elimina el parásito, se regulan las señales accesorias epidérmicas. A nivel sistémico, la LCL se caracteriza por un patrón más de tipo Th1 con niveles altos de IFN-γ, IL-2, TNFα, IL-6, IL-1 e IL-8 y niveles bajos de IL-4, IL-5 e IL-10.[18-20]

La Leishmaniasis mucocutánea (LMC) se caracteriza por úlceras en la piel, con gran infiltrado mononuclear y pocos parásitos, que desaparecen y años después reaparecen en las mucosas nasal, oral, faríngea y laríngea causando gran destrucción, lesiones que son de difícil tratamiento, con recidivas frecuentes. Esta forma de la enfermedad presenta una marcada hipersensibilidad hacia antígenos de leishmania a nivel tisular y sistémico, lo que se asocia con una enfermedad destructiva y crónica. En el granuloma se observa un patrón de citoquinas mixto Th1 y Th2, con niveles altos de IFNγ, IL-2, IL-4, IL-5, e IL-10. La mucosa puede comprometerse varios años después de que las lesiones de la piel han curado, el huésped permanece con una infección subclínica y el parásito y/o la memoria inmunológica son activados por re-infección, inmunosupresión o trauma, produciendo una respuesta inmunitaria crónica que lleva al daño tisular. La activación está asociada con la hiperproducción de IL-1 y TNFα por los queratinocitos, lo que aumenta la expresión de ICAM-1 y HLA-DR de los queratinocitos y células endoteliales, iniciando el tráfico de LT sin la necesidad de una presentación antigénica concomitante. La liberación de monoquinas por los queratinocitos promueve un estado proinflamatorio persistente con daño tisular. A nivel sistémico hay una combinación de respuesta Th1 y Th2; la Th2 predomina permaneciendo la enfermedad en estado crónico, con niveles altos de IL-2, IFNγ, TNFα e IL-5.[18-20]

La Leishmaniasis cutánea difusa (LCD), caracterizada por la presencia de numerosos nódulos diseminados no ulcerados, con abundantes macrófagos, parásitos y pocos linfocitos, sufre recaídas después del tratamiento y es el resultado de una parálisis inmune inducida por antígenos específicos. En la LCD la epidermis posee pocas células de Langerhans CD1, y los queratinocitos fallan en expresar ICAM-1 y HLA-DR. Tanto en el granuloma cutáneo como a orden sistémico hay un predominio de citoquinas Th2, sin la producción de IFNγ ni IL-2, y niveles altos de IL-5 y TNFα, pero este último parece no contribuir a la curación de las lesiones en ausencia de una respuesta funcional de linfocitos T.[18-20]

La Leishmaniasis diseminada (LD) es una forma emergente nueva de Leishmaniasis, vista desde la década pasada en el noreste de Brasil. Afecta más a hombres mayores de 19 años que trabajan en agricultura. Se caracteriza por presentar entre 10 y 300 lesiones que pueden ser una mezcla de pápulas, nódulos, úlceras y lesiones acneiformes, localizadas en dos o más partes del cuerpo, que se desarrollan en un período de varios días y puede haber en un 25% compromiso de las mucosas. La extensión rápida de las lesiones, el compromiso de las mucosas y las manifestaciones prodrómicas como fiebre, escalofrío y malestar general, sustentan la hipótesis de diseminación sanguínea de la leishmania. Se encuentran niveles bajos de INFγ y de TNFα y un incremento de la IL-10. Menos del 40% curan con un curso simple de antimonio pentavalente.[21]

En todas las formas clínicas se desarrolla una respuesta temprana de anticuerpos, que se mantiene durante todo el curso de la infección y desaparece únicamente después de que se ha eliminado la mayoría de los parásitos. Antígenos de *leishmania* como LPG y gp63 inducen la producción de anticuerpos específicos, principalmente de tipo IgM e IgG, pero las evidencias clínicas excluyen un papel protector, por lo cual los estudios serológicos se han realizado principalmente con fines diagnósticos, para el seguimiento de pacientes tratados y en estudios sobre los mecanismos inmunopatogénicos. La producción de anticuerpos varía y depende de la forma clínica, la cantidad de parásitos y la cronicidad de la infección. Las formas LCL y LMC, que son infecciones intracelulares crónicas, cursan con títulos bajos de anticuerpos y pueden producir una respuesta importante de inmunoglobulinas de tipo IgM en la fase temprana y luego desarrollar una respuesta de tipo IgG. Los niveles de anticuerpos específicos de tipo IgA e IgE son bajos. En la LCD hay una respuesta humoral fuerte, con títulos de anticuerpos altos del tipo IgG. También se ha demostrado la presencia de diferentes subclases de anticuerpos entre las diferentes formas clínicas: en la LCL predominan la IgG1 e IgG3, en LMC la IgG3 y en la LCD la IgG4, que parecen estar relacionadas con las citoquinas secretadas por cada célula. La respuesta Th1 induce la producción de IgG2a y la Th2 la de IgE e IgG1.[18-20]

Los linfocitos T CD8 cumplen un papel importante debido a su mecanismo citotóxico y a la producción de IFNγ y TNFα, que son citoquinas activadoras de macrófagos y, por lo tanto, favorecen la muerte del parásito. La IL-12 induce la producción de IFNγ por parte de los linfocitos B y células NK, al tiempo que aumenta la actividad citotóxica de estas células y de los linfocitos T CD8. Aunque las biopsias de piel presentan un alto porcentaje de células NK, su función no está muy bien aclarada.[18-20]

Inmunoterapia

El tratamiento de elección de la Leishmaniasis son las sales de antimonio, como el N-metil glucamina (Glucantime®) y el estibogluconato sódico (Pentostam®), con una dosis que se calcula con base en el contenido de antimonio

pentavalente, de 20 mg/kg/día por veinte días, con una eficacia hasta del 95%. Generalmente son bien tolerados, pero se pueden presentar efectos colaterales como: malestar general, anorexia, vómito, náuseas, artralgias, mialgias, cefalea, letargia, alteración de las enzimas hepáticas, anemia y leucopenia, anormalidades electrocardiográficas como inversión de la onda T, prolongación del QT y depresión del segmento ST, y están contraindicados en el embarazo.[23]

Un estudio realizado en Brasil mostró tasas de cura de 51% para *L.V. brasiliensis* y del 26% para *L.V. guyanensis*.[22] Otro estudio realizado en Colombia comparó regímenes de 10 y 20 días con Glucantime® en LCL, causada por especies del subgénero *Viannia*, encontrando tasas de cura del 61% y 67%, respectivamente; ambos regímenes fallaron en niños menores de 5 años.[23]

En algunos pacientes los efectos colaterales de los antimoniales obligan a suspender el tratamiento; además, hay pacientes que presentan deficiencia en la respuesta inmune específica contra *Leishmania*, como en el caso de la LCD, donde el Glucantime® suprime los parásitos de las lesiones, pero persisten los infiltrados macrofágicos, presentándose recidivas a las pocas semanas de suspender el tratamiento. Por lo anterior, se ha estudiado la posibilidad de tratar la Leishmaniasis con compuestos potenciadores de la respuesta inmune, proceso conocido como inmunoterapia.[18]

En Venezuela, Convit y colaboradores demostraron la eficacia de la inmunoterapia, con una mezcla de BCG más promastigotes muertos de *Leishmania*, en pacientes con LCL. Se demostró que pacientes con LCL infectados con *L. braziliensis* o *L. mexicana*, tratados con tres dosis de inmunoterapia, mostraban la misma proporción de curación que los pacientes que recibían tres ciclos de quimioterapia, sin causar los efectos colaterales de éstos.[24] Actualmente en Venezuela se ha estandarizado su uso y se asocia con la quimioterapia en las formas más severas de la enfermedad como son la LMC y LCD. El paciente recibe 6.4×10^8 promastigotes muertos de *leishmania* y BCG, según la reactividad del paciente a la tuberculina (<10 mm: 0.2 mg; 10 a 20 mm: 0.02 mg; > 20 mm: 0.01 mg), junto con el antimonio pentavalente. La inmunoterapia se aplica cada 6 a 8 semanas por un total de 6 veces.[25]

Al recibir la inmunoterapia los LT CD4 son capaces de proliferar y producir IFNγ en respuesta a antígenos de *Leishmania* y *Mycobacteria*. El BCG activa en forma no específica a los macrófagos a producir IL-12 y TNFα. La IL-12 estimula a los NK a secretar IFNγ y TNFα. Los antígenos de *leishmania* son presentados a los LT CD4 para estimular una respuesta específica contra el parásito. Los LT vírgenes se diferencian en células específicas tipo Th1. Ambas vías conducen a la activación macrofágica y a la eliminación de los parásitos y el control de la infección.[18]

Estudios en modelos experimentales han utilizado la IL-12, que tiene un papel importante en el inicio de una respuesta Th1 protectora con alta producción de IFNγ que, a su vez, inhibe la generación de una respuesta Th2. En ratones susceptibles, la IL-12, dada de forma temprana en la infección, previene el desarrollo de una respuesta Th2 y promueve el desarrollo de una respuesta Th1 dependiente de IFNγ que conduce a la cura.[26] También se ha utilizado la IL-12 en combinación con sales de antimonio, y se ha encontrado que, al reducir la carga parasitaria con el antimonio, hay un cambio en el patrón de la respuesta inmune de un tipo Th2 a una Th1.[27]

Vacunación

Históricamente, la Leishmaniasis cutánea ha sido foco de múltiples intentos de vacunación, puesto que desde la Antigüedad se observó que individuos que sanaban de la enfermedad eran protegidos contra posteriores infecciones. Los beduinos exponían los bebés a picaduras por el insecto transmisor del botón de Oriente, para protegerlo de posteriores lesiones faciales. Otra práctica antigua en el Oriente Medio era puncionar la piel de un paciente sano con material infectado con lesiones de individuos enfermos.

Vacunas con organismos vivos

En 1908 Nicolle y Mancea establecieron las condiciones de cultivo favorables para promastigotes; desde entonces se inició la vacunación con organismos vivos (infección controlada).

Grandes estudios llevados a cabo en la URSS con promastigotes vivos (infección controlada) mostraron altos índices de éxito. Éste era dependiente de la viabilidad e infectividad del organismo inyectado. Se observó que organismos con poca virulencia ocasionaban hipersensibilidad retardada pero no protegían contra la infección natural.

Con la utilización de organismos vivos para la vacunación se observaron varios problemas:

a) Desarrollo de lesiones grandes e incontrolables
b) Exacerbación de enfermedades como psoriasis y otros trastornos cutáneos.
c) Inmunosupresión: baja respuesta a vacuna contra difteria, pertussis y tétanos.

Este tipo de vacunas fue descontinuado en 1990, por lo que se enfocaron los esfuerzos hacia la vacunación con organismos muertos.[28]

Vacunas con organismos muertos

Extensas pruebas de vacunación en Brasil y Ecuador demuestran que vacunas con organismos muertos inducen protección significativa contra la infección natural. Los individuos inmunizados desarrollan respuesta específica de células T de tipo Th1, la cual indica un potencial para protección de la infección.

Convit y col, pioneros en vacunas con organismos muertos, usaron la combinación de promastigotes muertos de *L. mexicana* y *L. braziliensis* con BCG de forma tanto terapéutica como profiláctica. Algunos estudios han mostrado poca diferencia en la incidencia de la enfermedad entre un grupo vacunado con BCG sola y otro grupo con BCG y vacuna. Otros estudios refieren mayor eficacia con la vacuna combinada que con la BCG sola, sugiriendo que BCG únicamente tiene efecto inmunoestimulatorio transitorio.[28]

Vacunas con organismos vivos atenuados

Datos iniciales indican que muchos parásitos clonados directamente de la lesión de piel en ratones fueron avirulentos; con estos hallazgos consideraron que la población de parásitos en las lesiones es heterogénea. Los organismos avirulentos, que son rápidamente destruidos por el hospedero, pueden contribuir más a la respuesta inmune que los organismos virulentos.

1. Se comprobó que antígenos de *L. mexicana* pueden ser presentados a células T por macrófagos que albergan parásitos muertos pero no por los que albergan parásitos viables. Los ratones inyectados con organismos avirulentos clonados fueron protegidos contra la infección con organismos virulentos derivados de la misma lesión. Este tipo de vacunación no se ha podido utilizar en humanos debido a que en ausencia de un claro perfil genético de cualquier organismo avirulento clonado hasta el momento puede haber el riesgo de reversión hacia un organismo con fenotipo virulento.
2. Ratones inyectados con parásitos atenuados por irradiación también se protegieron de la infección.
3. Avances en la manipulación genética que actúan sobre el genoma de *Leishmania*, introduciendo o eliminando genes, tienen el potencial para facilitar la fabricación de vacunas con parásitos vivos atenuados. Ahora es posible generar parásitos carentes de genes esenciales para su sobrevivencia en el hospedero mamífero, tales como el gen de la dihidrofolato reductasa-timidilato sintetasa (DHFR-TS). El uso de organismos atenuados es muy prometedor, puesto que simula estrechamente el curso natural de la infección y, por lo tanto, lleva a una respuesta inmune similar.[28]

Vacunas sintéticas y recombinantes

El primer antígeno recombinante usado para vacuna contra la *Leishmania* fue el Leishmaniolysin o gp63, proteasa de membrana presente en los promastigotes de todas las especies de *Leishmania*. Los parásitos mutantes carentes de esta proteína son totalmente avirulentos. Desafortunadamente, en modelos humanos y animales la respuesta de células T a gp63 ha sido variable; sin embargo, cuando se detecta respuesta, ésta tiende a ser de tipo Th1.

El segundo candidato es un antígeno de membrana de función desconocida, el gp46/M2 o antígeno de superficie de parásito 2 (PSA-2). Al igual que gp63, pertenece a una familia de multigenes expresada en todas las especies de *Leishmania* excepto en *L. brasiliensis*. Su presencia en tantas especies lo convierte en candidato atractivo para el desarrollo de una vacuna panleishmania.

La proteína ribosomal eucariótica leishmanial (LeIF) es también una candidata para vacuna, basada en su habilidad para inducir citoquinas tipo Th1 en humanos.

El homólogo al receptor para quinasa activada (LACK), que se expresa en promastigotes y amastigotes, ha demostrado buena protección, principalmente si se administra con IL-12 como adyuvante.[28]

Vacunas con antígenos no proteicos

Estudios iniciales indican que glicolípidos como el LPG pueden brindar una excelente protección, que depende del uso de adyuvantes como liposomas o *Corinebacterium parvun*. Estos antígenos pueden ser reconocidos por células T y son presentados por las células dendríticas tipo 1.[28]

Vacunas de DNA desnudo

Son una nueva aproximación que pretende revolucionar la prevención y tratamiento de las enfermedades infecciosas. El gen codificado, candidato a servir como vacuna, es clonado y el DNA se inyecta directamente en el músculo o la piel. El plásmido de DNA es tomado por las células y traslocado al núcleo donde es transcrito a RNA y luego trasladado al citoplasma. La expresión del plásmido puede ser

muy baja, pero es suficiente para provocar una respuesta inmune de células T y B. Además de lograr la inducción de una buena respuesta, ésta es duradera, no requiere adyuvantes, y su tecnología de producción es simple.[28]

Vacunas con proteínas del vector

Un descubrimiento reciente es que proteínas de las glándulas salivales del vector pueden usarse como vacuna contra la infección por *Leishmania major*. Valenzuela y colaboradores mostraron que la proteína SP-15 de la saliva del vector es marcadamente inmunogénica en el ratón.[29] Usando Lutzomya, Morris y colaboradores encontraron que con el maxadilam (MAX) se logró una gran protección contra *L. major*, que se debe a una respuesta inmune mediada por células. La ventaja de esta aproximación es que teóricamente la vacunación contra proteínas de glándulas salivales de un vector dado puede proteger al huésped de la infección contra cualquier patógeno que el vector transmita.[30]

SUMMARY

Leishmaniasis is a zoonosis produced by a flagellated protozoan of the genus Leishmania spp, that infects the host's macrophages, and is transmitted by phlebotomine sandflies. Leishmaniasis is characterized by several clinical, histologic, and immunologic manifestations, depending on the host's immune response, the time of duration of this disease and the genus involved. The knowledge of immune responses in the pathogenesis of this disease is very important for the development of new treatment alternatives, such as immunotherapy and vaccines, trying to prevent it.

Key words: American cutaneous Leishmaniasis.

BIBLIOGRAFÍA

1.Halpert E., Rodríguez G. Hernández CA. Leishmaniasis. En: Harper J, Oranje A, Prose N. Textbook of Pediatric Dermatology, London 2000:514-526.

2.Weigle K., Saravia N. Natural History, Clinical Evolution, and the Host-Parasite Interaction in New World Cutaneous Leishmaniasis. Clin Dermatol 1996; 14:433-450.

3.SIVIGILA. Ministerio de Salud. Instituto Nacional de Salud. 2000-2002

4.Ministerio de Salud. Leishmaniasis. Plan Nacional de Control. Manual de Normas Técnico Administrativas. Bogotá 1994:37-64.

5.Klaus SN., Frankenburg SF. Leishmaniasis and other protozoan infections. En: Freedberg IM., Eizen AZ., Wolff K., *et al.* Fitzpatrick's Dermatology in General Medicine. McGraw-Hill, New York 1999:2609-2619.

6.Kalter DC. Laboratory tests for the diagnosis and evaluation of Leishmaniasis. Dermatol Clin 1994; 12:37-50.

7.Handman E. Interaction of Leishmania with the host macrophage Trends in Parasitology 2002; 18: 332-334.

8.Turco S., Späť G., Beverley S. Is lipophosphoglycan a virulence factor? A surprising diversity between *Leishmania* species. Trends in Parasitology 2001; 17:223-226.

9.Muskus C., Marin M. Metaciclogénesis: un proceso fundamental en la biología de *Leishmania*. Biomédica 2002; 22:167-177.

10.Robledo S., Wozencraft A., Saravia N. Human monocyte infection by *Leishmania Viannia panamensis*. J Immunol 1996; 152:1265-1275

11.Abbas AK. Inmunidad innata. En: Abbas AK., Lichtman AH., Pober JS. Inmunología Celular y Molecular, Madrid, McGraw-Hill 2002:280-302.

12.Rogers KA., De Krey GK., Mbow ML. Type 1 and type 2 responses to *Leishmania major*. FEMS Microbiology Letters 2002; 209:1-7.

13.Convit J., Pinardi ME., Rondon AJ. Diffuse cutaneous Leishmaniasis: A disease due to an immunological defect of the host. Trans R Soc Trop Med Hyg 1972; 66:603-610.

14.Melby P. Recent developments in Leishmaniasis. Current Opinions in infectious Diseases 2002; 15: 485-490.

15.Sacks D., Noben-Trauth N. The immunology of susceptibility and resistance to leishmania and resistance to leishmania major in mice. Nat Rev Immunol 2002; 2:845-858.

16.Abbas AK. Citoquinas. En: Abbas AK., Lichtman AH., Pober JS. Inmunología Celular y Molecular, Madrid, McGraw-Hill 2002:243-279.

17.Chang KP., Reed S., McGwire B., *et al. Leishmania* model for microbial virulence: the relevance of parasite multiplication and pathoantigenicity. Acta Tropica 2003; 85:375-390.

18.Castes M., Tapia F J. Inmunopatología de la Leishmaniasis tegumentaria americana. Acta Cientif Venez 1998; 49:42-56.

19.Agudelo S., Robledo S. Respuesta inmune en infecciones humanas por leishmania spp, IATREIA 2000; 13: 167-178.

20.Lenis AM. La respuesta celular inmune en la Leishmaniasis cutánea americana. Biomédica 1998; 18: 274-284.

21.Turetz M., Machado P., Ko A, *et al.* Disseminated Leishmaniasis: A new and emerging form of Leishmaniasis observed in Northeastern Brazil. J Infect Dis 2002; 186:1829-1834.

22.Romero GA., Guerra MV., Paes MG., *et al.* Comparison of cutaneous Leishmaniasis due to Leishmania (V) braziliensis and L. (V) guyanensis in Brazil: therapeutic response to meglumine antimoniate. Am J Trop Med Hyg 2001; 65:456-465.

23.Palacios R., Ochoa MT., Osorio LE., *et al.* Treatment failure in children in a randomized clinical trial with 10 and 20 days of meglumine antimoniate for cutaneous Leishmaniasis due to *Leishmania viannia* species. Am J Trop Med Hyg 2001; 64:187-193.

24.Convit J., Castellanos P.L., Ulrich M., *et al.* Immunotherapy of localized, intermediate and diffuse forms of American cutaneous Leishmaniasis. J Infect Dis 1989; 160:104-115.

25.Rodríguez G. Leishmaniasis difusa. Revista Asociación Colombiana de Dermatología & Cirugía Dermatológica 2000; 8:33-40.

26.Heinzel FP., Shoenhaut DS., Rerko RM., *et al.* Recombinant interleukin 12 cures mice infected with *Leishmania major.* J Exp Med 1993; 177:1505-1509.

27.Nabors GS., Alfonso LCC., Farrell JP. Switch from type 2 to type 1 helper cell response and cure of established *Leishmania major* infection in mice is induced by combined therapy with IL-12 and Pentostam. Immunol 1995; 92:3142-3146.

28.Handman E. Leishmaniasis: current status of vaccine development. Clin Microbiol Rev 2001; 14:229-243.

29.Valenzuela J., Belkaid Y-, Garfield M,. *et al.* Toward a defined anti-*Leishmania* vaccine targeting vector antigens: characterization of a protective salivary protein. J Exp Med 2001; 194: 331-342.

30.Morris R., Shoemaker C., David J., *et al.* Sandfly Maxadilam exacerbates infection with *Leishmania major* and vaccinating against it protects against *L.major* infection. J Immunol 2001; 167:5226-5230.

Borrar las huellas del pasado en sus pacientes ahora está en sus manos

Nuevo

Hansaplast Reductor de Cicatrices

- Apósitos hidroactivos para reducir visiblemente cicatrices hipertróficas y eritematosas.
- Asépticos y autoadhesivos.
- Sin contraindicaciones.
- Actúan de manera natural y sin dolor, en cicatrices antiguas y recientes.
- Fáciles de usar: Ocho semanas de tratamiento continuo al menos 12 horas diarias.
- Producto OTC con distribución en droguerías y autoservicios.

Para mayor información llame al tel.: 9800 524300 o escriba al E-mail: general@beiersdorf.com

Hansaplast, sabe cuidar a tu familia.

BDF
Beiersdorf S.A.
Tecnología Alemana

El acné sí tiene cura

ROACCUTAN®
isotretinoína

Roche

Productos Roche S.A. trabaja para que día a día, más pacientes busquen su ayuda, porque en sus manos está la solución garantizada.

Roaccutan® es el único tratamiento original que actúa sobre los cuatro principales factores fisiopatológicos del acné. (1)

Roaccutan® Isotretinoína de Roche, única producida e importada exclusivamente de Basilea, Suiza.

Roaccutan® es el tratamiento de investigación Roche para curar el acné. (1)

Roaccutan® tiene estudios de biodisponibilidad que garantizan su eficacia y seguridad. (1)

APROBADO FDA

Utilizado por más de doce millones de pacientes en todo el mundo.

Presentaciones: Caja con 30 cápsulas de 10 mg, Reg. San. Invima No. M-008122 R-1
• Caja con 20 y 30 cápsulas de 20 mg, Reg. San. Invima No. 008120 R-1

Referencias: 1. Datos en los archivos de F. Hoffmann La-Roche, Basilea, Suiza.

COMPOSICION: 1 cápsula contiene 10 y/o 20 mg de isotretinoína. **PROPIEDADES:** El mecanismo de acción de **ROACCUTAN** está asociado con la supresión de la actividad y la reducción del tamaño de las glándulas sebáceas, lo cual ha sido demostrado histológicamente, dependiendo de la posología. **INDICACIONES: ROACCUTAN** está indicado en las formas graves de acné, rebelde a otros tratamientos. Acné quístico y conglobata. **PRECAUCIONES:** En cada caso en particular debe darse especial atención a la eficacia del método contraceptivo escogido. Embarazo. **ROACCUTAN** es muy teratogénico. Su uso está contraindicado durante el embarazo o en cualquier mujer con probabilidades de quedar embarazada. Existe alto riesgo de malformación del feto si llegara a presentarse un embarazo mientras se sigue tratamiento con cualquier dosis de **ROACCUTAN** aún durante periodos cortos. Potencialmente todo bebé expuesto puede resultar afectado. Se ha reportado depresión, síntomas psicóticos y rara vez intentos de suicidio y suicidio en pacientes tratados con **ROACCUTAN**, por lo tanto todos los pacientes bajo tratamiento con **ROACCUTAN** deben ser vigilados por si se presentan signos de depresión y referirse a una terapia apropiada. **CONTRAINDICACIONES Y ADVERTENCIAS:** Hipersensibilidad al medicamento, embarazo, lactancia, insuficiencia hepática o renal, hipervitaminosis A, pacientes con hiperlipemia. Debe controlarse la función hepática periódicamente. **ESTERATOGENICO. ROACCUTAN** está contraindicado en toda mujer en edad de procrear. **ASEGURARSE QUE LAS CONDICIONES PARA SU PRESCRIPCION SE CUMPLAN ESTRICTAMENTE. VER** vademecum. La función hepática debe chequearse antes y 1 mes después de iniciado el tratamiento y posteriormente cada 3 meses. Los lípidos séricos (exámenes en ayunas) deben chequearse también (antes y un mes después de iniciada la terapia; al igual que al finalizar periodos de 3 ó 4 meses de tratamiento). En pacientes con alto riesgo de hiperlipidemia (con diabetes, alcohólicos, obesos o con trastornos del metabolismo lipídico) y que estén bajo tratamiento con **ROACCUTAN,** se hacen necesarios chequeos con mayor frecuencia. Se recomienda el chequeo periódico de los niveles sanguíneos de glucosa en pacientes diabéticos. **EFECTOS SECUNDARIOS:** La mayoría de los efectos secundarios producidos por **ROACCUTAN**, dependen de la dosis. Como regla general a dosis apropiadas la tolerancia del medicamento es aceptable, teniendo en cuenta la severidad de la enfermedad. Los síntomas más frecuentemente observados son aquellos asociados con la hipervitaminosis A, tales como: Resecamiento de las mucosas, lo cual puede aliviarse con la aplicación de un ungüento sobre los labios, resecamiento de la mucosa nasal que puede producir epistaxis y resecamiento de la mucosa faríngea. El resecamiento de los ojos puede causar conjuntivitis, la cual puede tratarse con gotas oftálmicas o con un ungüento oftálmico. Se han reportado casos aislados de trastornos de adaptación a la oscuridad y catarata lenticular. En lo posible evitar los lentes de contacto. Igualmente puede producirse dermatitis facial, prurito, sudor y formación acrecentada de tejido granular en las erupciones de acné. Ocasionalmente se han observado adelgazamiento irreversible del cabello (enrarecimiento), alopecia reversible con dosis altas y por periodos largos, o dolor en los músculos y articulaciones y muy raramente inflamación del intestino (colitis, ileitis, hemorragias), hiperuricemia y trastornos psíquicos o del **SNC** (ej: trastornos de la conducta, crisis convulsivas y depresión). En niños se han observado alteraciones en el sistema óseo e hiperostosis (cierre precoz de la epífisis), así como en adultos. Particularmente, a dosis altas, se han observado incrementos transitorios y reversibles en las transaminasas, al igual que hepatitis probablemente causada por el fármaco. En ocasiones se han observado incrementos en los niveles séricos triglicéridos + colesterol y disminución del **HDL**. Ver información completa vademecum. **INTERACCIONES MEDICAMENTOSAS:** Debe evitarse el tratamiento concomitante con **ROACCUTAN** y vitamina A, debido a que los síntomas de hipervitaminosis pueden incrementarse. Evitar el tratamiento concomitante con tetraciclinas (puede producir hipertensión intracraneal benigna). **SOBREDOSIFICACION:** Aunque la toxicidad aguda del **ROACCUTAN** es baja, en casos accidentales de sobredosis pueden aparecer signos de hipervitaminosis A. Sin embargo, puede indicarse lavado gástrico en las primeras horas después de la sobredosis. **POSOLOGIA:** Posología estándar: La terapia debe iniciarse con 0.5mg/Kg/ al día. El acné suele agravarse por un periodo corto al inicio del tratamiento. La eficacia y efectos secundarios varían en cada caso en particular. Después de un tratamiento de cerca de 4 semanas, la posología para el tratamiento de mantenimiento debe ajustarse a las necesidades individuales entre 0.1 - 1 mg/Kg/día. Por lo general, el tratamiento tiene una duración de 16 semanas, pero puede prolongarse hasta por 1 año si es necesario. Cuando se evalúen los resultados de la terapia, debe tenerse en cuenta que generalmente se observa mejoría aún después de suspender el tratamiento. Por tanto, se recomienda dejar un intervalo de 8 semanas antes de reiniciar el tratamiento. Las cápsulas deben tomarse con las comidas, ingiriendo una dosis baja durante el día y una dosis única más alta en la noche, o en varias dosis repartidas durante el día. Sin embargo, si el paciente deja de tomarse una dosis no debe doblarse la siguiente. Tratamiento tópico concomitante: No se recomienda la administración concomitante de otros queratolíticos o agentes exfoliativos contra el acné. Debe igualmente evitarse la terapia de radiación concomitante con la luz ultravioleta y la exposición al sol. **PRESENTACIONES:** Caja de 10 mg con 30 cápsulas - Reg. San. No. Invima No. M-008122 R-1 y Caja de 20mg con 20 y 30 cápsulas - Reg. San No. Invima M-008120 R-1 Nota: Productos Roche S.A., informa que **ROACCUTAN** es de formulación exclusiva de especialistas.

ROA-Abril-2003

Mayor información PRODUCTOS ROCHE S.A. Carrera 44 No. 17 - 21 Tel. (571) 417 8860 A.A. 80372. Correo-e: jorge.blanco@roche.com Bogotá, D.C. Colombia.

Volumen 11, Número 3, Octubre de 2003

Insuficiencia cutánea aguda

Liliana Eugenia Muñoz García

RESUMEN

El concepto de insuficiencia cutánea aguda (ICA), equiparable al de insuficiencia renal aguda o insuficiencia respiratoria aguda, se define como aquel estado en el que fenómenos inflamatorios originados en la piel determinan alteraciones hemodinámicas, térmicas, metabólicas e inmunes, que explican la afectación del estado general. Se trata de un síndrome clínico, puesto que agrupa numerosas enfermedades con mecanismos fisiopatológicos comunes a múltiples etiologías. Las normas generales sobre la actitud médica ante el enfermo son aplicables a todas las enfermedades que producen ICA.

Dada su importancia, resulta imprescindible el conocimiento de su fisiopatología y de su manejo por un equipo multidisciplinario.

Palabras clave: insuficiencia cutánea aguda.

FUNCIONES DE LA PIEL

Cumple funciones múltiples, varias de ellas esenciales para la vida, como la de barrera. El estrato córneo no sólo protege al organismo contra la pérdida de agua, sino que también impide el ingreso de toxinas y microorganismos del medio ambiente. Las capas más profundas de la piel nos protegen de diferentes fuerzas mecánicas, de la luz UV, e intervienen en el control de la temperatura corporal.[1,2]

1. ÓRGANO PROTECTOR

Cada una de sus tres capas cumple una función protectora:

***Liliana E. Muñoz García**, R III Dermatología, Universidad del Valle, Cali, Colombia.*

Correspondencia: Hospital Universitario del Valle, Dermatología, teléfono 556 0233, fax 558 5412, Cali.

1.1 Epidermis

Epitelio estratificado compuesto principalmente por queratinocitos que se desplazan hacia el exterior desde el estrato basal para formar células más diferenciadas.

Dentro de los mecanismos protectores de la epidermis tenemos:[2]

- Mediadores inflamatorios como las prostaglandinas, eicosanoides, leucotrienos, histamina, citocinas y complemento.
- Antioxidantes, incluyendo glutation, oxidasas, citocromo P_{450} y vitamina C.
- Proteínas del shock térmico.
- Moléculas absorbentes de radiaciones UV como melanina, ácido urocánico, vitamina D y metabolitos de la vitamina C.
- Moléculas de retención de agua "factores humidificadores naturales".
- Enzimas metabolizadoras de los agentes xenobióticos, como mecanismos de glucoronidación, sulfatación, hidroxilación.
- Agentes antimicrobianos como lípidos, acidificación, proteínas fijadoras de iones, complemento, péptidos de bajo peso molecular.

1.1.1 Estrato córneo

En las décadas de 1970 y 1980 se admitió que el estrato córneo comprendía un sistema heterogéneo bicompartimental, con corneocitos sin lípidos procesados en una matriz extracelular enriquecida con lípidos. Su forma y superficie están adaptadas para mantener la integridad e interactúa en forma dinámica con las capas de la piel subyacentes.[2]

Es un tejido muy fuerte que desempeña varias funciones:[2,3]

Protección mecánica: la red interconectada de proteínas estructurales permite que la fuerza de un golpe se disemine por todo el tejido.

Elasticidad o deformabilidad: propiedad de los elementos constitutivos proteicos y lipídicos. A pesar de que carece de espesor, la elasticidad del estrato córneo está influenciada también por la hidratación de las proteínas de los corneocitos, regulada por el contenido del agua del tejido y por la humedad externa.

Humectante: las proteínas, lípidos (especialmente ceramidas) y los subproductos de bajo peso molecular del catabolismo de la queratohialina (filagrina) del estrato córneo, conocidos como factores humectantes naturales, ligan y retienen agua en el estrato córneo, manteniendo así su elasticidad.

Barrera de permeabilidad: resistente tanto a las lesiones físicas como químicas, es el resultado de la formación del envoltorio cornificado de células individuales, la interdigitación de células adyacentes y la interconexión de éstas por medio de desmosomas.

Actividad metabólica: recientemente comenzó a ser considerado como un tejido con actividad metabólica limitada.

1.1.1.1 Mantenimiento de la función normal del estrato córneo

Síntesis de lípidos epidérmicos

La síntesis de lípidos cutáneos ha sido estudiada extensamente tanto *in vivo* como *in vitro*. Estos estudios han demostrado que la piel es el sitio más importante de la síntesis de colesterol, y representa del 20% al 25% de la síntesis total del organismo, que genera una gama alta de especies de lípidos.[2,4,5] En la actualidad se sabe que los factores sistémicos influyen mínimamente sobre la síntesis de lípidos cutáneos.[2]

Respuestas metabólicas a la pérdida de función de barrera

Independientemente de la manera como la barrera es dañada, una respuesta inicial rápida lleva a recuperar el 50% del funcionamiento normal de la barrera en aproximadamente doce horas en humanos, observándose un incremento en la síntesis del colesterol y ácidos grasos, con una fase lenta posterior que finaliza la restauración completa en 72 a 96 horas, asociada con un aumento de la síntesis de ceramida. Diferentes fenómenos metabólicos están relacionados con la fase de recuperación rápida o lenta.[2,4]

Los siguientes puntos muestran que todas estas alteraciones pueden atribuirse a la anormalidad de la barrera:[2]

1. El aumento localizado de la síntesis en comparación con las capas subyacentes a la epidermis.
2. La magnitud del aumento de la síntesis de lípidos y DNA es proporcional al grado de anormalidad de la función de la barrera.
3. El aumento en la síntesis de lípidos se detiene cuando la barrera se restaura en forma artificial, mientras la síntesis de DNA se bloquea parcialmente.
4. En estudios de ratones con disfunción de barrera, es decir con déficit de ácidos grasos esenciales, la síntesis de lípidos se estimula, y el aumento se normaliza cuando se restaura la barrera con la reposición de ácido linoleico o por medio de la oclusión.

Estos resultados indican que las alteraciones en la función de la barrera estimulan la síntesis de lípidos; sugieren, además, que la pérdida de agua transcutánea podría ser un factor regulador directo o indirecto.[6]

Diferentes estudios sugieren que los requerimientos de la barrera determinan la síntesis de lípidos epidérmicos al modular el contenido, el estado de activación y las RNAm de las enzimas reguladoras, claves de la síntesis de colesterol, ácidos grasos y esfingolípidos. De esta manera, los cambios agudos en la barrera inician una secuencia de fenómenos, como la secreción rápida de cuerpos laminares y la síntesis aumentada de lípidos, que conducen finalmente a la restauración de la barrera. Así se demuestra cómo el estrés de la barrera está ligado a respuestas metabólicas específicas.[6]

1.1.1.2 Homeostasis de la barrera de permeabilidad

Modulaciones iónicas

El mecanismo para la señal iónica negativa parece estar relacionado con la presencia de un gradiente de calcio en la epidermis. La ruptura de la barrera, sin importar el método, resulta en el desplazamiento pasivo hacia afuera de los iones inhibitorios al estrato córneo. Esta depleción de calcio es la que regula la exocitosis del cuerpo laminar y tal vez la síntesis de lípidos. Aún no se sabe con certeza si las señales iónicas tienen influencia sobre los fenómenos metabólicos en las capas más profundas de la epidermis, donde sucede la síntesis de DNA y la mayoría de la de lípidos en respuesta a la ruptura de la barrera.[2,4]

Alteraciones de citocinas y factor de crecimiento

En respuesta a todas las formas de lesión aguda a la barrera, la epidermis genera un gran número de modificadores de la respuesta biológica (MRB), como la interleuquina-1 (IL-1), interleuquina-6 (IL-6) y factor de necrosis tumoral alfa (TNF-α).

Aún no se ha resuelto si estos cambios de la expresión de citocinas representan, en parte, una respuesta fisiológica a la ruptura de la barrera, o una respuesta a la lesión. La IL-1α, TNF-α y otros MRB derivados de la epidermis son mitógenos potentes y regulan la síntesis de lípidos en tejidos extracutáneos. No está claro el papel de estos MRB como señales patogénicas u homeostáticas que resultan de la ruptura de la barrera o la lesión epidérmica. Entre otros, está el óxido nítrico, varios factores de crecimiento derivados del queratinocito, neuropéptidos, histamina y eicosanoides. Como la epidermis sintetiza varios reguladores potenciales en estas categorías, una o más de estas sustancias podrían surgir como regulador importante de la homeostasis de la barrera.[2,4,5]

1.1.1.3 Consecuencias fisiopatológicas de la ruptura de la barrera

En muchas publicaciones se ha sugerido que la difusión hacia la dermis de una o más citocinas (por ej. IL-1, IL–6, TNF-α) u otros MRB generados durante la destrucción de la barrera, puede iniciar o propagar parte de la respuesta inflamatoria e inducir síntomas sistémicos agudos. Se demostró que la ruptura de la barrera es seguida por el aumento de la migración de células de Langerhans activas hacia la epidermis. Esta visión aporta un nuevo concepto afuera → adentro en oposición a la visión dominante adentro → afuera de la patogenia de las enfermedades inflamatorias de la piel.[2,4,5]

1.1.2 Estrato granuloso

Dentro de las células del estrato granuloso se encuentran unas estructuras que son los gránulos de queratohialina, compuestos por profilagrina[3] (proteína densa a los electrones), importante para la regulación de la osmolaridad y flexibilidad de la epidermis, y por filamentos de queratina.[1,3]

1.1.3 Estrato espinoso

Denominado así por la apariencia de espinas en los márgenes celulares. Estas espinas son los abundantes desmosomas; proveen acoplamiento mecánico, nexos entre queratinocitos y cumplen una función importante en la regulación del metabolismo, el crecimiento y la diferenciación celular.

Otra estructura importante son los gránulos lamelares, los cuales proveen lípidos epidérmicos responsables de las propiedades de barrera del estrato córneo, de la síntesis y acumulación de colesterol y de la adhesión/descamación de células cornificadas.[1]

1.1.4 Estrato basal

Contiene queratinocitos de forma cilíndrica. Originan células de las capas más superficiales y es la localización primaria de células con actividad mitótica.[1]

1.2 Dermis

La dermis es un sistema integrado de tejido conectivo fibroso, que aloja fibras nerviosas aferentes y eferentes, redes vasculares, anexos derivados de la epidermis, fibroblastos, macrófagos, mastocitos, linfocitos y células plasmáticas que ingresan en la dermis en respuesta a diferentes estímulos.[1,3]

Constituye la masa mayor de la piel; aporta plegabilidad, elasticidad y resistencia a la tracción, protege contra lesiones mecánicas, colabora en la regulación térmica e incluye receptores de estímulos sensitivos.[3]

La dermis interactúa con la epidermis para mantener las propiedades de ambos tejidos; igualmente ambas cooperan e interactúan en la reparación y remodelación de cicatrices.

Los tejidos conectivos colágeno y elástico son los tipos principales de tejido conectivo fibroso de la dermis. Otras moléculas no fibrosas del tejido conectivo incluyen glucoproteínas en finos filamentos y los proteoglucanos y glucosaminoglicanos de la "matriz fundamental".

1.3 Hipodermis

Sus células principales son los adipositos. El tejido adiposo aísla el cuerpo, sirve como reserva de energía, absorbe energía de un trauma y tiene un efecto cosmético.[1,3]

PROTECCIÓN MECÁNICA

La dermis e hipodermis son amortiguadores vigorosos y absorben la energía generada por un traumatismo mecánico; los nervios inducen reflejos de retirada ante el trauma y el estrato córneo tiene resistencia importante, basada en su queratina y envoltura.[1]

PROTECCIÓN CONTRA LA LUZ ULTRAVIOLETA

El estrato córneo, con su contenido variable de melanina, es un elemento protector óptico de la epidermis.[2] Por lo general se considera la melanina como la principal defensa de la piel contra los efectos crónicos y agudos de la exposición al sol, y la protección es directamente proporcional al grado de melanización.[2]

El papel fotoprotector de la melanina es el resultado de su capacidad para absorber radiación en los espectros UV, visible e infrarrojo. Los melanosomas protegen también mediante la dispersión de los rayos UV.[1,2]

2. CONTROL DE LA TEMPERATURA

Es una función hipotalámica rigurosa, mediada por el metabolismo basal a través de las hormonas de la médula suprarrenal y de otros mecanismos.[1] La piel puede tolerar sin mayor daño temperaturas entre 20°C y 40°C. Su temperatura habitual es de 35°C, regulada por receptores nerviosos cutáneos para el calor y el frío.[1] Cuando la temperatura tisular supera los 40°C o cae por debajo de los 10°C, se producen, además de sus respuestas termorreguladoras, respuestas de vasodilatación, y ambas ayudan a proteger la piel contra las temperaturas extremas.[7]

La termorregulación humana incluye dos subsistemas distintos: termorregulación por conductas y termorregulación fisiológica.[7]

La termorregulación por conductas está regida por la sensación térmica y el confort, y depende sobre todo de acciones conscientes que reducen la incomodidad mediante la búsqueda de abrigo, calefacción del espacio y vestimenta; le permite al ser humano vivir en los climas más extremos de la Tierra, pero no proporciona el control fino del equilibrio térmico corporal. Es proporcionalmente más importante para la actividad y la supervivencia humana en el frío que en el calor.[7]

Por otra parte, la termorregulación fisiológica actúa a través de un control graduado de las respuestas de producción de calor y de pérdida de calor. Es capaz de realizar ajustes bastante precisos en el equilibrio térmico, pero sólo eficaz en un rango relativamente estrecho de temperatura ambiente.[7]

2.1 *Respuestas de vasos y glándulas sudoríparas de la piel*

La temperatura de la piel afecta las respuestas de pérdida de calor, no sólo mediante las acciones reflejas ya descritas, sino también mediante acciones directas sobre los efectores mismos. La temperatura local actúa sobre los vasos sanguíneos de la piel de dos maneras: primero, el enfriamiento local potencia la constricción de vasos sanguíneos en respuesta a señales nerviosas y sustancias vasoconstrictoras; segundo, en regiones de la piel donde se produce vasodilatación activa, el calentamiento local dilata los vasos sanguíneos, por medio de una acción directa que es independiente de las señales nerviosas. Los efectos de la temperatura local sobre las glándulas sudoríparas son semejantes a los ejercidos sobre los vasos sanguíneos.[8]

3. FUNCIÓN ENDOCRINA E INMUNOLÓGICA

Las dos se comparten a través de las citocinas.[1] Son polipéptidos que se producen en respuesta a microorganismos y otros antígenos, y que median y regulan las reacciones inmunitarias e inflamatorias.[7] Producidas por los queratinocitos y otras células cutáneas, muchas citocinas son liberadas en respuesta a la lesión para permitir una respuesta del huésped rápida y potente, y desempeñan papeles importantes en el desarrollo del sistema inmune y en su control homeostático en condiciones basales.[8] Actúan en la misma célula que las secreta (acción autocrina), en una célula próxima (acción paracrina) y a través de la circulación (acción endocrina), estimulando receptores específicos en múltiples células.[1,8] Sus acciones a menudo son pleiotrópicas (capacidad de una citocina de actuar sobre diferentes tipos celulares).[8]

3.1 *IL-1*

Es la citocina primaria (desencadena por sí misma todos los sucesos necesarios para provocar infiltración de leucocitos en tejidos).[8] Hay dos formas: α y β. Ambas IL-1 se traducen como moléculas de 31 kDa que carecen de péptido de señal y se localizan en el citoplasma. En general la IL-1β parece ser la forma predominante de IL-1 producida por monocitos, macrófagos, células de Langerhans y células dendríticas, mientras que la IL-1α predomina en los queratinocitos. Cuando estas células resultan dañadas pueden liberar IL-1α biológicamente activa, y de este modo iniciar inflamación. Al alterarse estas células se diferenciarán y liberarán su contenido de IL-1 hacia el medio externo.

Dentro de las actividades biológicas de la IL-1 están:[8]

- En concentraciones bajas, actúa como mediador de la inflamación local, activando células endoteliales y aumentando la expresión de moléculas de superficie que median la adhesión leucocitaria.

- En grandes cantidades, ejerce efectos endocrinos. Tiene la capacidad de producir fiebre e inducir la síntesis hepática de proteínas plasmáticas de fase aguda.

3.2 *TNF-* α

El TNF-α es un mediador importante de inflamación cutánea y su expresión es inducida en la evolución de casi todas las respuestas inflamatorias de la piel.[1,8]

Se cree que el TNF-α interviene en procesos biológicos innumerables de diversos tejidos, incluidos el SNC, el hígado, los músculos, los riñones y la piel. Casi todas las células poseen receptores para el TNF-α. Entre sus actividades biológicas están:[1,8]

- A concentraciones bajas: actúa sobre leucocitos y células endoteliales induciendo inflamación aguda.
- A concentraciones moderadas: es pirógeno endógeno. En el hígado estimula la producción de proteínas de fase aguda (fibrinógeno, proteína C reactiva, macroglobulina).
- A concentraciones altas: acción sistémica y endocrina. Supresión del apetito (caquexia), inotrópico negativo, trombosis intravascular, hipoglicemia fatal, shock séptico.

4. FUNCIÓN DE RELACIÓN

La piel, situada en el límite entre el cuerpo y el medio ambiente, desempeña un papel importante en la función de relación. Es el órgano psicoafectivo y de comunicación por excelencia, a través de uno de los órganos de los sentidos como es el tacto.[1]

INSUFICIENCIA CUTÁNEA AGUDA

Es un concepto poco extendido, utilizado para designar aquellas circunstancias en las que la gravedad y la extensión de una enfermedad dermatológica determinada pueden conducir a complicaciones sistémicas múltiples, incluso la muerte. La severidad es directamente proporcional a la extensión del compromiso cutáneo. Aparece cuando hay un compromiso mayor del 20% de la superficie cutánea corporal.[1]

Las principales entidades o síndromes que originan ICA son:

Quemaduras.

Síndrome de Stevens Johnson (SSJ)/Necrólisis epidérmica tóxica (NET).

Síndrome del shock tóxico.

Enfermedades ampollosas autoinmunes.

Eritrodermia de cualquier etiología.

Psoriasis pustulosa.

Infecciones cutáneas generalizadas.

Fisiopatología

Las manifestaciones sistémicas en el contexto de una enfermedad cutánea pueden explicarse a partir de la alteración de las funciones habituales de la piel (función de barrera, termorreguladora, inmunoendocrina) que posibilita la aparición de complicaciones sistémicas[7] (Figura 1).

Alteración de la función de barrera

Esta función de barrera se sitúa fundamentalmente en la estructura lipídica del estrato córneo. Las consecuencias más inmediatas son las siguientes:[9]

Pérdida de líquidos y electrolitos. La inflamación cutánea extensa produce hiperpermeabilidad capilar (inducida por TNF-α), salida de agua, electrolitos y albúmina al espacio intersticial.[8-10] Alteraciones mínimas en la capa córnea pueden ocasionar un incremento considerable en las pérdidas transepidérmicas de agua y electrolitos. En pacientes con marcada alteración epidérmica, como los quemados o con NET, se produce pérdida masiva de agua, líquidos y electrolitos.[11] En otros enfermos con menor alteración de la función barrera aparece un tercer espacio. Todos estos factores condicionan una reducción importante del volumen intravascular, un hiperaldosteronismo secundario, una insuficiencia renal, ocasionan trastornos hemodinámicos y agravan una posible situación de shock séptico, venotrombosis profunda y tromboembolismo pulmonar (TEP). Sin embargo, no todos los pacientes presentan un estado de hipovolemia.[12,13]

La pérdida de líquidos guarda relación con el grado de afección cutánea y el pronóstico. El aumento de los niveles de urea y creatinina es signo de mal pronóstico.[9,10,13,14]

Infección. Es la complicación más temible, por ser la causa principal de muerte y retraso de la reepitelización. Puede ser cutánea y/o sistémica (neumonía, bacteriemia, sepsis, etc.), tanto de forma primaria como secundaria.[9,13,14]

Algunos de los gérmenes que colonizan las superficies cutáneas alteradas son capaces de penetrar en la dermis y producir bacteriemia y sepsis.[9,14] El germen más frecuente

es el *Staphylococcus aureus* en fases precoces y, posteriormente, la flora intestinal, especialmente *Pseudomona aeruginosa*. Los gramnegativos son también frecuentes, sobre todo en lesiones húmedas o de evolución prolongada. Los factores de riesgo son: la edad avanzada, el uso de antibióticos de amplio espectro y de corticoesteroides, la inmunosupresión y el uso de catéteres (favorecen la acción de otros patógenos menos frecuentes, como *Candida spp.* y otros gérmenes oportunistas).[9,11,13]

Alteración de la función termorreguladora. Las lesiones cutáneas generalizadas provocan disregulación térmica, con variaciones en la temperatura corporal y dificultad para mantener el estado homeotermo, por la acción de citocinas y vasodilatación.[9,10] En pacientes con lesiones cutáneas extensas es frecuente la presencia de fiebre y escalofríos, incluso en ausencia de una infección. La hipotermia puede constituir un signo de shock séptico irreversible, por liberación masiva de TNF, usualmente como consecuencia de sepsis por gramnegativos.[9-11,13]

Pérdida de proteína. Las ampollas que aparecen en el curso de una quemadura de segundo grado, en las enfermedades ampollosas autoinmunes o en la NET, contienen aproximadamente 40 g/l de proteínas, 120-150 mmol/l de sodio, 100 mmol/l de cloro y 5 a 10 mmol/l de potasio.[9,10] De forma secundaria aparece hipoalbuminemia, a la que contribuyen el hipercatabolismo endógeno de la albúmina y posiblemente una disminución de su síntesis.[9-11,15,16] En las enfermedades cutáneas sin ampollas la pérdida proteica no suele ser tan importante.[12,15,16]

El aumento del catabolismo endógeno, junto con la disminución en la síntesis de albúmina, secundaria al hipoinsulinismo y a la resistencia periférica a la insulina, se asocian con las pérdidas cutáneas a través de la exudación y la exfoliación (eritrodermias).[9-11,16]

Aumento de la permeabilidad cutánea. La pérdida del estrato córneo y del manto lipídico favorece la penetración de preparados tópicos, como pueden ser los corticoesteroides, antibióticos, mercuriales, u otras sustancias potencialmente tóxicas.[9,10,13,14]

Aumento del flujo sanguíneo cutáneo. Pueden presentar vasodilatación cutánea intensa promovida por la liberación de citocinas (IL-1 y TNF- α), que produce aumento del flujo sanguíneo en la piel, dependientes de la temperatura.[10-12] Se incrementan también los requerimientos metabólicos y el gasto cardíaco, ocasionando taquicardia refleja. En pacientes con cardiopatía previa este aumento de las demandas periféricas puede desencadenar insuficiencia cardíaca.[10,11]

Alteración de las funciones inmunológicas

Liberación de citocinas. Los queratinocitos dañados liberan grandes cantidades de citocinas, responsables de algunas de las manifestaciones sistémicas.[9,10] Se detectan niveles elevados de IL-1, IL-6 y TNF-α en sangre, que explicarían el aumento del catabolismo y un efecto cardiotóxico, así como un aumento en los niveles de IL-2, que, a su vez, determinaría un aumento en la permeabilidad capilar (y otras manifestaciones sistémicas).[12]

Funciones de las citocinas en la defensa del huésped y en la inflamación:[9,10]

- Disminución de la actividad quimiotáctica y fagocítica de los granulocitos.
- Disminución en los niveles de inmunoglobulinas séricas y de linfocitos circulantes CD4+.
- Disminución de la actividad citolítica de las células T y NK.
- Proliferación de células T supresoras.

El cambio vasodilatador de la IL-1 y del TNF-α puede extenderse al pulmón, ocasionando hiperpermeabilidad de la microcirculación pulmonar y dificultad respiratoria aguda del adulto.[16,17] Probablemente este cuadro ha sido diagnosticado erróneamente como neumonía grave o falla cardíaca en muchas de las revisiones clínicas de mortalidad en pacientes dermatológicos.[13] Presenta una mortalidad aproximada del 60% al 80%.[9,10,13]

La liberación de IL-1 provoca fiebre, y el TNF-α podría guardar relación con los cuadros de caquexia asociada con la eritrodermia.[9,10,12]

Alteración de las funciones hormonales

Con frecuencia se produce una disminución de la secreción de insulina y/o resistencia periférica a ésta que da lugar a hiperglicemia, glucosuria y, secundariamente, a una acidosis metabólica y un mayor consumo de proteínas como fuente de energía.[9,11,12]

Se han descrito ginecomastia e hiperestrogenismo en pacientes con eritrodermia, sin que se conozca el mecanismo.[11]

Alteración de las funciones de relación

Se pueden encontrar trastornos psiquiátricos, principalmente ansiedad y depresión.[13]

Otras alteraciones sistémicas

Puede producirse disminución de la sideremia y de la capacidad de fijación del hierro, por alteraciones en el metabolismo del hierro y el ácido fólico. No suele producirse anemia. La administración de hierro oral no mejora estas alteraciones.[10,13]

En muchos pacientes se presenta esteatorrea, aunque rara vez tenga significancia clínica.[13]

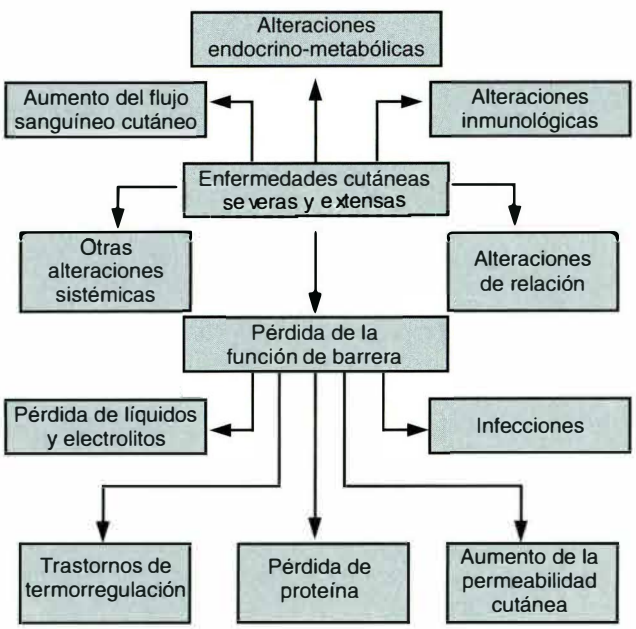

Figura 1. Fisiopatología de la ICA. (Modificado de: García I et al, 1995; 10:187-190)

Pronóstico de la insuficiencia cutánea aguda

Independientemente de la causa, existen una serie de parámetros que se han relacionado con la gravedad de la ICA, entre los que se destacan:[9,11-14]

Edad: en edades extremas se ha observado mayor incidencia de complicaciones.

Estado previo del paciente: existencia de inmunosupresión, coexistencia de enfermedades graves como cardiopatía, diabetes mellitus, la presencia de corticoesteroides y el incremento de la uremia.

Cronología de la lesión que ocasiona la ICA: puede dar lugar a cuadros de lesión cutánea agudos (como las quemaduras) o crónicos (como la eritrodermia).

Grado de la ICA: aunque no existen medidas objetivas del grado de la ICA, puede valorarse la gravedad en función de:[9,11,17,18]

- Grado de alteración funcional.
- Extensión de las lesiones. Principal factor pronóstico. Para algunos cuadros, como las quemaduras, está definida la relación entre la superficie afectada y el pronóstico.

Afección visceral. Principalmente alteraciones hematológicas y de las funciones respiratoria y renal.

Retraso en el ingreso a una unidad especializada. El retraso superior a 48 horas, desde el inicio de las lesiones cutáneas, se relaciona con un aumento de la mortalidad y de la estancia hospitalaria.

Ausencia de factores etiológicos evidentes

Normas generales para el tratamiento del fallo cutáneo agudo

El paciente con ICA siempre es un paciente grave, con propensión a las complicaciones y con riesgo vital; requiere ingreso temprano en una unidad especializada y manejo por equipo multidisciplinario que incluya dermatólogos, oftalmólogos, intensivistas, nutricionista y enfermería especializada.[9,13,14]

Además del tratamiento etiológico, debe realizarse lo siguiente:

Monitorización del paciente con fallo cutáneo agudo

La sepsis y las alteraciones hemodinámicas constituyen las principales causas de muerte en estos pacientes, seguidas de las hemorragias gastrointestinales y del TEP.[9,11,12]

Los principales parámetros clínicos para el control del estado hemodinámico son: frecuencia cardíaca, frecuencia respiratoria, tensión arterial, equilibrio ácido-base, diuresis y nivel de conciencia.[10,13,14]

Existen una serie de consideraciones generales que es preciso conocer:[10,18-21]

a) La frecuencia cardíaca superior a 120 pulsaciones por minuto, aun en presencia de fiebre, es indicativa de hipovolemia. La taquicardia es una constante en los pacientes con marcada afectación cutánea.

b) La liberación de catecolaminas por el estrés puede enmascarar una hipotensión, incluso en casos de hipovolemia.
c) En ausencia de glucosuria, el parámetro más fidedigno que refleja el estado hemodinámico es la diuresis, debiendo controlarse mediante sonda vesical (una diuresis de 50 a 100 ml/h y una osmolaridad urinaria inferior a 1.020 reflejan una adecuada perfusión renal y orgánica).
d) La ansiedad, excitación y confusión son indicadores precoces de sepsis.
e) La taquipnea suele ser reflejo de una hipoxemia y/o acidosis metabólica subyacentes.

Por el riesgo de infección no es recomendable la colocación de un catéter de Swan-Ganz ni otras vías centrales para el control hemodinámico.[12,20-22]

Entre los parámetros a monitorizar se destacan los hematológicos (hemograma), los bioquímicos (urea, creatinina, fosforemia, electrolitos y glucosa en plasma y orina). Además, deben realizarse radiografías de tórax y analítica estándar diariamente (incluyendo gasometría arterial, amilasemia y CPK), así como hemocultivos periódicos, frotis de los exudados cutáneos y cultivo sistemático de las vías venosas.[19,21,23]

Control de temperatura

Se debe procurar mantener una temperatura corporal adecuada, especialmente en pacientes con cardiopatía previa, para disminuir el gasto cardíaco.[10,12,19]

Es importante el control de la temperatura ambiental que debe ser de 30°C a 32°C (a pesar de la fiebre) para disminuir las pérdidas calóricas. Los baños deben mantener una temperatura de 35°C a 38°C.[11,12,18] Para medir la temperatura del paciente debe usarse un termómetro de hipotermia. En casos de hipertemia pueden emplearse medios físicos y antiinflamatorios no esteroides, compensándolos adecuadamente con un mayor aporte nutritivo. La hipotermia es un signo ominoso que frecuentemente indica la presencia de sepsis.

Control hemodinámico y del equilibrio hidroelectrolítico

La corrección temprana de las alteraciones hidroelectrolíticas es vital. Generalmente es suficiente el control del balance de líquidos, del sodio y la osmolaridad urinarios, compensando las pérdidas hidroelectrolíticas por vía oral para disminuir el riesgo de infecciones. Cuando estas medidas no son suficientes, pueden requerirse procedimientos invasivos: vías venosas periféricas o vías centrales.[10,12,19,21]

Para una correcta hidratación, sin riesgos de edema pulmonar, se recomienda la utilización simultánea de las vías intravenosa y enteral. Mediante una vía periférica colocada en un área de piel no afectada, se administrarán durante las primeras 24 horas 1 mg/kg por el porcentaje de superficie corporal afectada, de líquidos, electrolitos y macromoléculas (albúmina humana diluida a 40 g/l en suero salino isotónico), junto con 0.7 ml/kg por el porcentaje de superficie corporal afectada de suero salino isotónico, y fosfatos, cuyo déficit causa frecuentemente insulino-resistencia, alteraciones psiquiátricas y diafragmáticas. Se administrarán entre 2/3 y 3/4 de los requerimientos que correspondería en función de la superficie corporal total (SCT), según las fórmulas usadas en los quemados. Posteriormente se recomienda disminuir el aporte intravenoso y aumentar progresivamente la vía oral.[9,11,20,22]

A pesar de la presencia de edemas, el compartimento líquido intravascular puede estar disminuido, normal o elevado. Por ello no deben administrarse sistemáticamente diuréticos que disminuyen aún más el líquido intravascular. En la mayor parte de los enfermos el tratamiento de la enfermedad cutánea es suficiente para que mejoren los edemas. El sodio urinario puede emplearse para valorar la volemia intravascular. Cuando ésta disminuye, lo hace también el sodio urinario. El balance hidroelectrolítico se determina mediante una diuresis entre 0.5 a 1 ml/kg/h.[9,11,18,22]

Soporte nutricional

Se requiere una nutrición adecuada al estado hipercatabólico con dieta hiperproteica. Si es necesario se administrará por sonda nasogástrica, y se intentará evitar la alimentación parenteral por vías centrales. Se administrarán 1.500 a 2.000 calorías en las primeras 24 horas, y se incrementarán 500 calorías/día hasta alcanzar las 3.500 a 4.000 calorías/día. Se recomienda administrar 2 a 3 g de proteínas/kg/día (3 a 4 g de proteínas/kg/día en niños).[10,12,13]

Algunos autores recomiendan la administración de suplementos de hierro y ácido fólico, aunque no está clara su utilidad. En casos de alteración del nivel de conciencia, es recomendable realizar aspiraciones gástricas periódicas y aportes frecuentes de menos de 50 ml, para evitar regurgitaciones y posibles aspiraciones. Se administrará insulina para el control adecuado de la glucemia.[9,11,12,17,18,21]

Prevención de la infección

Para prevenir la ICA son necesarias las siguientes medidas:[9-11,16,17,21]

- Medidas de asepsia: aislamiento, lavado de manos, uso de sábanas y guantes estériles.
- Aunque no se ha demostrado su eficacia, muchos autores recomiendan el empleo de gasas impregnadas con solución de nitrato de plata al 0.5% y de gluconato de clorhexidina al 0,05% o al 1%.
- Podría ser útil el control microbiológico de la flora que coloniza las superficies cutáneas alteradas. Cuando en la superficie cutánea una cepa bacteriana desplaza al resto de la flora, parece más probable que aquélla sea la causante de infecciones.
- Evitar el empleo de catéteres. Si son necesarias vías venosas, deben preferirse siempre las periféricas en superficies sin lesiones. Estos catéteres, así como las sondas urinaria y nasogástrica, deben cambiarse periódicamente, enviándolos para cultivo.

Ante la sospecha de infección se deben realizar: cultivos, hemocultivos y radiografía de tórax.

Se iniciará tratamiento antibiótico empírico en las siguientes situaciones: aumento de número de bacterias cutáneas o selección de una cepa determinada, deterioro del estado general, hipotermia, disminución del nivel de conciencia, oliguria, taquipnea, incremento del volumen gástrico residual, alteración gasométrica, aumento de las necesidades de insulina y neutropenia. [9,11,18,20,23]

Cuidados generales

Medidas ambientales. Se debe mantener la homeotermia, minimizando las pérdidas calóricas con una temperatura ambiental estable (30°C a 32°C).[10-12,17]

Medidas posturales. Los cambios posturales, los colchones de aire y la prohibición de adhesivos y decúbitos que facilitan las escaras.[9,10,12,18]

Profilaxis de tromboembolismo pulmonar. En ocasiones el tromboembolismo pulmonar supone una causa de morbilidad y mortalidad importante, por lo que se recomienda el uso profiláctico de heparina de bajo peso molecular.[9,11,20]

Gastroprotección. Disminuye la incidencia de las úlceras gastrointestinales.[9,11,13]

Soporte psicoemocional. En ocasiones se puede requerir la utilización de ansiolíticos.[9,11,13]

Tratamiento del dolor. Se debe realizar con analgésicos habituales; en ocasiones puede ser necesaria la administración de opiáceos y sedantes, si la función respiratoria lo permite.[8,10,12,21]

Cuidados locales cutáneos

La manipulación y el traslado del paciente deben hacerse de forma aséptica, para mantener las funciones cutáneas y evitar la desecación.[9,11,12,18]

Cuidado de las mucosas

Deben lavarse varias veces al día con antisépticos, retirando los residuos y las costras. El ojo se limpiará cada 1 a 2 horas con suero fisiológico, retirando costras y seudomembranas, y aplicando colirios y antibióticos. Las lágrimas artificiales son útiles para la xeroftalmia. Todas estas medidas son fundamentales para prevenir y tratar las infecciones, sinequias conjuntivales y las úlceras corneales.[10,13,18,21,22] Para las lesiones orales son útiles los enjuagues con antimicóticos.

SUMMARY

The concept of acute cutaneous failure, comparable to the one of acute renal failure or acute respiratory failure, is defined as a condition where inflammatory phenomena originating in the skin determine hemodynamic, thermal, metabolic, and immune alterations that explain the affectation of the general condition. It is a clinical syndrome since it groups numerous diseases with pathophysiological mechanisms common to multiple aetiologies. The general rules about the medical attitude towards the patient are applicable to every disease that cause acute cutaneous failure. It is essential that its pathophysiology is understood and its management approached by a multidisciplinary team.

Key words: acute cutaneous failure.

BIBLIOGRAFÍA

1. Rodríguez G. Funciones de la piel e insuficiencia cutánea aguda. Urgencias en Dermatología. Lab. Schering Plough, 1999.
2. Elias P., Feingold K. La piel como órgano protector. En Eisen A., Wolff K., Freedberg I., *et al.* Dermatología en Medicina General. Buenos Aires, Panamericana 2001:170-180.
3. Haake AR., Holbrook K. Estructura y desarrollo de la piel. En Eisen A, Wolff K., Freedberg I., *et al.* Dermatología en Medicina General, Buenos Aires, Panamericana 2001:74-118.
4. Freinkel RK. Metabolism of the skin. En Freinkel RK., Wooley D., *et al.* Biology of the Skin. Chicago 2001:194-199.
5. Micali G., Lacarrubba F., Bongu A., *et al.* The skin barrier. En Freinkel RK., Wooley D., *et al.* Biology of the Skin. Chicago, 2001:219-229.
6. Yosipovitch G., Xiong GL., Haus E. *et al.* Time dependent variations of the skin barrier function in humans: transepidermal water loss, stratum corneum hydration, skin surface pH, and skin temperatura. J Invest Dermatol 1998; 110:20-23.
7. Wenger B. Termorregulación. En Eisen A., Wolff K., Freedberg I., *et al.* Dermatología en Medicina General. Buenos Aires, Panamericana, 2001:181-190.
8. Abbas A., Lichtman A., Pober J. Citoquinas. En Inmunología Celular y Molecular. Madrid, McGraw-Hill, Interamericana de España, 2002:243-279.
9. García-Patos V. Cuidados intensivos en dermatología. Piel 1992; 7:277-285.
10. Berardesca E. Disorders of skin barriers: clinical implications. J Eur Acad Dermatol Venereol 2002; 16:559-561.
11. Shuster S. Systemic effects of skin disease. The Lancet 1967; 1:907-912.
12. Puig L. Fisiopatología de las eritrodermias. Piel 1994; 9:269-273.
13. García I., Peteiro C., Toribio J. Insuficiencia cutánea aguda: fisiopatología y actitud terapéutica. Piel 1995; 10:187-190.
14. Dunnill MG., Handfield-Jones SE., Treacher D., *et al.* Dermatology in the intensive care unit. Br J Dermatol 1995; 132:226-235.
15. Nicolis GD., Helwig E. Exfoliative dermatitis. A clinicopathologic study of 135 cases. Arch Dermatol 1973; 108:788-797.
16. Worm AM., Taaning E., Rossing N., *et al.* Distribution and degradation of albumin in extensive skin diseases. Br J Dermatol 1981; 104:389-396.
17. McGregor JM., Barker JN., McDonald DM. Pulmonary capillary leak syndrome complicating generalized pustular psoriasis: possible role of cytokines. Br J Dermatol 1991; 125:472-474.
18. Sage T., Faure M. Conduite a tenir devant les érythrodermies de l'adulte. Ann Dermatol Venereol 1989; 116:747-752.
19. Levine N., Kunkel M., Nguyen T., *et al.* Emergency Department Dermatology. Curr Probl Dermatol 2002; 14:189-220.
20. Revuz J. New advances in severe adverse drug reactions. Dermatol Clin 2001; 19:697-709.
21. García D., García-Patos V., Castells A. Síndrome de Stevens-Johnson/necrólisis epidérmica tóxica. Piel 2001; 16:444-457.
22. Karakayli G., Beckham G., Orengo I., *et al.* Exfoliative dermatitis. Am Fam Phys 1999; 59:625-630.
23. Rothe MJ., Bialy TL., Grant-Kels JM. Erythroderma. Dermatol Clin 2000; 18:405-415.

Differin

adapalene

Eficaz tanto en comedones como en lesiones inflamatorias[1,2]

Fotoestable y químicamente compatible con el peróxido de benzoilo[3]

Disfrute con su sonrisa

1. Shalita et al. J. Am. Acad Dermatol 1996; 34: 482-5
2. Rizova et al. Cutis 2001; 68 (suppl. 45): 25-33
3. Martin et al. Poster presentado en el AAD Meeting, 2002
4. Kaplan et al. Poster presentado en EADV Munique 2001
5. Cunliffe et al. Poster presentado en Dermatology Update, Quebec City Canadá, octubre 2001

La VERDADERA DIFERENCIA en el tratamiento de la ESCABIOSIS

Gamabenceno® Plus

Permetrina 5% Loción y Crema

Sin riesgo de toxicidad
desde los 2 meses de edad

Efectiva en una sola aplicación

Seguridad y eficacia comprobada en más de 1´000.000 de pacientes Colombianos

Tratamiento Eficaz, Seguro y Confiable

USO EXTERNO. COMPOSICION: CREMA: Tubo por 60 g contiene: Permetrina al 5%. **LOCION:** frasco por 60 g contiene: Permetrina al 5%. **CHAMPU:** Frasco x 60 mL contiene: Permetrina al 1%. **INDICACIONES:** Escabicida (sarna). Pediculosis (piojos y ladillas). **CONTRAINDICACIONES:** Hipersensibilidad a los componentes. Su uso durante el embarazo, lactancia y en niños debe hacerse bajo instrucción y control médico. No usar en niños menores de 2 meses de edad. **DOSIS Y ADMINISTRACION: Escabiosis:** (sarna) **GAMABENCENO ® PLUS** Crema o loción al 5% Se aplica en toda la superficie corporal, del cuello a los pies, se deja actuar por 8 a 12 horas y se retira mediante baño con agua y jabón. Deben tratarse simultáneamente todos los contactos familiares y huéspedes regulares con el fin de evitar el riesgo de infestación. Debe lavarse y plancharse las ropas de pacientes y contactos. Si la crema es removida durante el período de tratamiento, debe reaplicarse en las áreas donde se requiera. En casos de escabiosis costrosa donde generalmente se encuentran más de 50 lesiones o el compromiso es crónico y refractario a otras terapias, se requiere repetir la aplicación de **GAMABENCENO ® PLUS** Crema o Loción al 5% una semana después de la primera aplicación. **Pediculosis de la cabeza** (piojos): **GAMABENCENO ® PLUS** Champú al 1% se aplica sobre el cabello, en cantidad suficiente para saturar el cuero cabelludo y el cabello, se deja actuar por 10 minutos y se enjuaga con abundante agua. Un tratamiento es suficiente para eliminar la infestación por piojos de la cabeza. Las liendres que están adheridas al cabello pueden ser retiradas con un peine fino para efectos cosméticos, no porque sea necesario este procedimiento con el fin de incrementar su eficacia terapéutica. La acción residual se mantiene por 14 días. Deben tratarse simultáneamente todos los contactos familiares y huéspedes regulares con el fin de evitar el riesgo de reinfestación. Debe lavarse en agua caliente las ropas del paciente y elementos de uso personal, los elementos que no se puedan lavar, se deben guardar durante dos semanas en una bolsa plástica cerrada. **Pediculosis del pubis:** (ladillas) Se aplica **GAMABENCENO ® PLUS** Champú al 1%, siguiendo una modalidad similar a la anterior. Repetir a los 10 días. **PRESENTACIONES: GAMABENCENO ® PLUS Crema:** Tubo colapsible por 60 g de permetrina al 5% Reg. No. M-012172 M.S. Venta con fórmula médica. **GAMABENCENO ® PLUS Loción:** Frasco por 60 mL de permetrina al 5% Reg. No. M-012173 M.S. Venta con fórmula médica. **GAMABENCENO ® PLUS Champú:** Frasco por 60 mL de permetrina al 1% Reg. No. V-000139 Venta Libre. **BIBLIOGRAFIA:** USP DI. Permethrin Topical. Drug Information for the Health Care Professional. 2002;I:2457-2359. Taplin D;Meinking TL. Pyrethrins and pyrethroids in dermatology. Arch Dermatol, 1990 Feb, 126:2;213-21

Laboratorios Bussié S.A., Bogotá, D.C.-Colombia Teléfono: (571) 335 1135 – E mail: laboratorios@bussie.com.co

Bussié

Criptococosis

Revisión de la enfermedad con énfasis en las lesiones cutáneas de pacientes con sida

René A. Rodríguez

Perla Furman

Gerzaín Rodríguez

RESUMEN

La criptococosis es una micosis multisistémica causada por *Cryptococcus neoformans,* que se ha convertido en una de las primeras causas de enfermedad en inmunosuprimidos.

Nuestro objetivo es revisar la criptococosis en Colombia, enfatizando las características del hongo, las condiciones predisponentes de la enfermedad y su expresión en la piel, especialmente en pacientes con sida.

Revisamos la literatura nacional e internacional, incluyendo los datos del grupo colombiano de estudio de la criptococosis, aunados a la experiencia institucional de los autores.

La causa predisponente más frecuente en nuestro medio es la inmunosupresión por sida, seguida del uso de corticoides y del lupus eritematoso sistémico. Hay un porcentaje importante de casos sin causa predisponente conocida. La criptococosis es la principal causa de meningoencefalitis micótica en el mundo y puede comprometer otros órganos como pulmón, ganglios linfáticos, riñón, hueso y próstata. La piel se afecta en un 10% de los casos, compromiso que puede preceder o acompañar las manifestaciones multisistémicas. El diagnóstico se confirma con el estudio del LCR y otras secreciones corporales infectadas. El examen directo con tinta china y el cultivo muestran tasas de sensibilidad y especificidad cercanas al 90%. Los estudios de aglutinación de látex en LCR y suero son rápidos, sensibles y específicos, en especial en infecciones diseminadas. El diagnóstico de las lesiones cutáneas se puede hacer con la tinción negativa con tinta china y con la biopsia que demuestran las levaduras. Los tratamientos incluyen: anfotericina B, fluconazol e itraconazol; en pacientes inmunosuprimidos es necesario instaurar terapia supresiva con triazoles mientras persista el estado de inmunosupresión.

Palabras clave: criptococosis, criptococosis cutánea, criptococosis y sida.

René A. Rodríguez, *Docente Dermatología, Universidad El Bosque, Bogotá.*

Perla Furman, *Residente Dermatología, Universidad El Bosque, Bogotá.*

Gerzaín Rodríguez, *Laboratorio de Patología, Instituto Nacional de Salud; Docente Patología, Universidad Nacional, Bogotá.*

Correspondencia: Gerzaín Rodríguez. A.A. 80334 Bogotá, Colombia. Fax: 222 3055, 222 0194. E-mail: grodriguez@ins.gov.co

DEFINICIÓN

Es una micosis sistémica, aguda, subaguda o crónica, que afecta principalmente el cerebro, las meninges, los pulmones, los huesos, los ganglios linfáticos y la piel, ocasionada por el hongo encapsulado *Cryptococcus neoformans.* En los portadores del VIH se considera una infección oportunista, marcadora de sida y potencialmente mortal.[1,2]

ETIOPATOGENIA

En los tejidos, *C. neoformans* es un hongo pleomórfico, redondeado, oval, elíptico o con figuras en medialuna, de 4 a 20 μm de diámetro, usualmente intracelular, en el citoplasma de los macrófagos o de las células endoteliales. Es uninucleado con nucléolo prominente y en su citoplasma contiene abundantes ribosomas, mitocondrias y vacuolas. Por fuera de la membrana plasmática muestra una pared celular de pocas micras de espesor, que se tiñe intensamente con las coloraciones de PAS y plata-metenamina (Gomori); se continúa con la gruesa y característica cápsula de polisacáridos, densa, con fibrillas tortuosas y estructuras tubulares,[3,4] compuesta por mucopolisacáridos, principalmente glucoronoxilomanan, antígeno que determina los serotipos.[5,6] Posee diversas enzimas como proteasas, fosfolipasas y ureasas, que, junto con su fácil crecimiento a 37°C y la gruesa cápsula de polisacáridos, constituyen fac-

tores de virulencia, a los cuales se une la enzima difenoloxidasa, que le permite sintetizar melanina, pigmento que de la misma manera que en los humanos permite neutralizar radicales libres tóxicos para el hongo, actuando como antioxidante y lo protege de la inactivación por la luz ultravioleta; explica que el germen se tiña y delimite bien con la coloración de Masson-Fontana.[3]

Hay tres variedades de *C. neoformans* con cinco serotipos: *grubii**, con el serotipo A; *neoformans,* con los D y AD; y *gattii** con los B y C.[5,7,8] Estos serotipos tienen importancia epidemiológica y patogénica; por ejemplo, la variedad *gattii* produce lesiones cerebrales y oculares importantes, graves, de más difícil tratamiento y afecta a pacientes sin inmunosupresión en áreas tropicales en donde es responsable del 30% al 100% de los casos.[8-10] La enfermedad por esta variedad se considera primaria y no oportunista;[8] en los pacientes inmunosuprimidos la variedad *grubii* (serotipo A) produce el 70% de las infecciones oportunistas en varias zonas del mundo, el 90% en Colombia;[11] el serotipo D puede producir lesiones localizadas, cutáneas, sin compromiso generalizado.[7] Se ha desarrollado un método inmunohistoquímico que permite identificar estas variedades y serotipos en tejidos fijados en formol e incluidos en parafina, que tendrá importantes aplicaciones retrospectivas y prospectivas.[12] Las diferencias moleculares y genéticas de estos serotipos son tan marcadas que probablemente terminarán clasificados como especies diferentes.[8,13]

C. neoformans es un hongo de distribución mundial con ciertos hábitats preferidos que inicialmente se demostraron en las excretas de palomas. La variedad *grubii* predomina en estas excretas y en las de otras aves;[14] la variedad *gattii,* serotipo B, se ha aislado de semillas y detritus de *Eucalyptus,* primero en Australia y luego en otros países como México y Brasil.[5,8,11-13] En Colombia se identificó la variedad *grubii* en el 95% de 370 aislamientos clínicos, y el serotipo B de la variedad *gattii* en el 5%;[11] el 61% de los aislamientos clínicos de la variedad *gattii,* serotipo B, se han hecho en Cúcuta.[9] El serotipo C se aisló también de detritus de almendros (*Terminalia catappa*).[6,15] El hongo se ha aislado ocasionalmente de frutas, leche de ganado con mastitis, de excrementos humanos[16] y de la garganta de personas sanas, hallazgos no suficientemente confirmados. Se adquiere por inhalación de las levaduras infectantes que colonizan los alvéolos pulmonares e infectan los macrófagos alveolares; éstos migran a los ganglios linfáticos regionales y desde allí el hongo puede hacer diseminación hematógena.[1,2]

La evolución natural de la enfermedad no se conoce en su totalidad. Además de la inhalación de las blastoconidias aerosolisadas del microorganismo, otras vías posibles de infección son el tracto gastrointestinal, por ingestión de alimentos contaminados, y a través de la piel por inoculación del hongo, puertas de entrada consideradas excepcionales.[17-20] También se ha planteado que la criptococosis sea una infección de transmisión sexual, puesto que la próstata es un reservorio importante del hongo. Éste se puede cultivar de la materia fecal y de la orina y la entidad es más frecuente en hombres jóvenes, sexualmente activos,[1,16,21] pero la transmisión persona a persona no está comprobada, salvo por la excepcional ocurrencia a partir de trasplante de órganos.

Sea cual sea la vía de infección, el hongo se encapsula dentro del huésped, lo que le confiere virulencia e induce la activación del complemento, principalmente del C3, y la producción de IgG e IgM que sirven como opsoninas.[3] Una vez opsonizado, es fagocitado por los macrófagos, en donde su multiplicación es rápida. Se disemina por vía hematógena con mayor frecuencia al sistema nervioso central y origina una meningoencefalitis. Del foco inicial pulmonar el hongo se puede diseminar no sólo al SNC sino a la piel, el hueso, el riñón y la próstata. La lesión pulmonar inicial puede ser discreta y aun pasar inadvertida.[3,16]

RESPUESTA INMUNE E INFECCIÓN CON VIH

Para que un huésped pueda contrarrestar la infección por *C. neoformans* es indispensable una respuesta inmune celular adecuada. Ésta es la más afectada en los pacientes infectados con el VIH, que presentan una disminución de los linfocitos T CD4, necesarios para facilitar la fagocitosis y la destrucción del hongo por parte de los fagocitos.[16,21,22] Los macrófagos infectados por el VIH no sufren daño citopático, sino que sirven como reservorio del virus; su insuficiencia para destruir el *C. neoformans* es concomitante con la respuesta inadecuada de los LT contra el hongo.[23] También, los macrófagos infectados por el VIH tienen disminui-

* *El nombre grubii para esta variedad se escogió para honrar al médico y científico David Grubii, quien fue el primero en demostrar el origen micótico de las infecciones cutáneas por dermatofitos.[5] La variedad gattii se nombró así para reconocer el trabajo del primer autor que demostró esta variedad del hongo en un niño africano con meningoencefalitis criptococóccica en 1970 (Gatti F, Eckels R. An atypical strain of Cryptococcus neoformans (Sanfelice) Villemin. Part. 1. Description of the disease and of the strain. Ann Soc Bel Med Trop 1970; 50: 689-694).*

da su capacidad fagocítica y fungicida, por efecto inhibitorio inducido por la glicoproteína 120 del VIH,[23] que afecta al macrófago en varios puntos: 1) Se une a su receptor CD4, impidiendo la "comunicación" con los linfocitos; 2) Inhibe sus mecanismos oxidativos, lo que facilita la supervivencia del hongo dentro de la célula; 3) Acidifica el pH del fagolisosoma, lo que limita la actividad enzimática de las hidrolasas[24] y 4) Induce la producción de interleukina 10 por los monocitos, la que disminuye la habilidad de los mismos para destruir patógenos intracelulares, al propiciar una respuesta TH2.[16,23] La cápsula y su antígeno glucoronoxilomanan enmascaran los anticuerpos opsonizadores. Como el antígeno capsular es abundante en los fluidos corporales, se forman complejos antígeno-anticuerpo que dificultan la fagocitosis.[23] Además, hay una alteración en el receptor C3 de los monocitos de pacientes infectados con el VIH, lo que dificulta aún más la fagocitosis del hongo.[21,24]

En la infección por VIH hay deficiencia de IL-12, citoquina fundamental para inducir una respuesta TH1. El interferón gamma (IFN-γ) aumenta la producción de IL-12 en los monocitos periféricos, pero la liberación de INF-γ por parte de los monocitos infectados con el virus es muy escasa, lo que conduce a una disminución en la producción de IL12. Los monocitos fagocitan el hongo pero no son capaces de digerirlo, porque la producción de peróxido de hidrógeno, zimosan y beta-glucuronidasa se reduce significativamente, favoreciendo la supervivencia intracelular del germen.[23,25]

Cuando se diagnostica criptococosis, los pacientes con sida tienen conteos de CD4 inferiores a 100/ml y la relación CD4/CD8 es menor de 1.[3,22]

EPIDEMIOLOGÍA

Afecta más al hombre que a la mujer en una proporción de 2:1 hasta 6:1 según diferentes informes, hecho favorecido por el predominio del sida en los hombres, y es ocasional en los niños.[26,27] Es un prototipo de micosis oportunista, propia de pacientes inmunosuprimidos[3,5] cuando su agente etiológico es la variedad *grubii,* pero existen series de la enfermedad en pacientes sin inmunosupresión; así, entre 171 casos, la tercera parte de los pacientes no tuvo causa predisponente y el agente etiológico fue la variedad *gatti,* serotipo B.[26] El 69% de los casos en el hospital San Juan de Dios de Bogotá, entre 1975 y 1991, no tuvieron una causa predisponente conocida.[28] Entre las principales entidades predisponentes están la enfermedad de Hodgkin, las leucemias,[3] el lupus eritematoso sistémico tratado con corticoesteroides,[4] la sarcoidosis,[29] la diabetes, el consumo de prednisolona y de citostáticos, la cirrosis hepática, los trasplantes[7,26] y, sobre todo, la infección por el virus de la inmunodeficiencia humana (VIH).[2,6,16,22,30-33] El cáncer y la diabetes son las condiciones predisponentes más frecuentes en los pacientes HIV (-).[26] No se sabe si la micosis en el sida resulta de adquirir el hongo de novo, si es una infección aguda, o si es la reactivación de una infección asintomática o latente.[27]

La infección con el VIH fue el factor desencadenante de la criptococosis en el 74% de 213 pacientes colombianos, y esta micosis definió el sida en el 19% de ellos; entre 186 hombres con la entidad, 89% tenían sida.[31] En USA, entre 1.083 casos de criptococosis, 86% tenían sida.[27] En Argentina el sida fue el factor predisponente en 57 de 105 pacientes.[33] Entre el 6% y el 13% de los pacientes con sida presentaron criptococosis en USA, Europa y Australia, un 15% a 30% en el África subsahariana,[1,3,34] y entre el 3% y el 10% de los enfermos con sida la presentan en Colombia.[31,32] En USA es la enfermedad oportunista que define el sida en cerca de la mitad de los casos, y es la micosis sistémica más frecuente en los pacientes con esta enfermedad;[1,34] es la cuarta causa de mortalidad de origen infeccioso en los pacientes con sida, después del citomegalovirus, la neumonía por *Pneumocistis carinii* y la infección por *Micobacterium avium-intracelulare.*[1] Entre nosotros la histoplasmosis es más común que la criptococosis,[32,35,36] pero de ambas micosis se conocen centenares de casos en el país.[6,31]

El compromiso cutáneo de la criptococosis fue del 10% antes del sida y del 6% en este síndrome.[18,34] En el Servicio de Dermatología del Hospital Simón Bolívar de Bogotá, centro de remisión de pacientes con sida, con más de 3.000 enfermos bajo supervisión, sólo se han diagnosticado tres casos de criptococosis con compromiso cutáneo en homosexuales con edades entre 20 y 40 años y con diagnóstico establecido de sida. Sólo uno de ellos presentó lesiones cutáneas aisladas sin compromiso de órganos internos; los otros dos tenían además compromiso de SNC, anterior a las lesiones de la piel. Las cifras de incidencia y prevalencia de la criptococosis cutánea pueden ser mayores, pero como estos pacientes son manejados por servicios distintos de dermatología, casi siempre se hace el diagnóstico con base en el compromiso sistémico y pocas veces se da importancia especial a las lesiones cutáneas.

CLÍNICA

La forma clínica más frecuente, con inmunosupresión o sin ella, es la meningitis o meningoencefalitis. *C. neoformans* es la causa más frecuente de meningitis micótica en

el mundo,[3] es la forma de presentación de la micosis en el 90% de los pacientes y es la primera manifestación de la enfermedad en la mayoría de ellos.[3,28] Su inicio es insidioso y se caracteriza por malestar, dolor de cabeza, náuseas, vómito, fotofobia y fiebre.[9,26,28] El examen físico puede no revelar los signos clásicos de meningitis. Algunas veces se observa rigidez nucal, déficit neurológicos focales, papiledema y hemorragias retinianas en llama.[9,26,28]

La criptococosis que compromete órganos distintos del SNC es más frecuente en el sida que en pacientes con otras inmunodeficiencias.[3] A pesar de que la vía respiratoria es una posible puerta de entrada del hongo, sólo un 30% a 40% de los pacientes presenta compromiso pulmonar.[3,26] La micosis confinada sólo al pulmón ocurrió en el 28% de 57 casos de criptococosis sin inmunosupresión y fue de mejor pronóstico.[26] Los síntomas más frecuentes son disnea, tos y fiebre. Los cambios radiológicos no son específicos.

COMPROMISO DE LA PIEL

En los pacientes con sida el compromiso cutáneo varía, según las casuísticas, entre el 6% al 20% de las criptococosis, y generalmente indica compromiso multisistémico.[18,19,34] Las lesiones cutáneas pueden preceder las manifestaciones neurológicas y generalizadas hasta por 2 a 8 meses.[37] Antes del sida, el compromiso de la piel en 125 pacientes con criptococosis fue del 10%.[18] La afección cutánea se considera como un aviso o centinela del compromiso multisistémico,[34,37] pero hay casos bien documentados en los cuales la micosis estuvo limitada a la piel, por lo cual se estableció el concepto de criptococosis cutánea primaria (CCP), inclusive en pacientes con sida.[7,17,18,20,30,38,39] De todos modos, la detección de criptococosis cutánea hace mandatoria la investigación de un factor predisponente y de enfermedad micótica multisistémica, con énfasis en las lesiones encefálicas y pulmonares, en el estudio del LCR, incluyendo su análisis citoquímico, el frotis para tinción negativa con tinta china, el cultivo y los títulos de antígeno del hongo por la técnica de aglutinación de partículas de látex, que se deben estudiar también en la sangre periférica.

El criterio de CCP ha sido difícil de confirmar porque muy rara vez existe el antecedente de inoculación o trauma cutáneo. Tampoco es común el síndrome chancriforme, consistente en la lesión cutánea inicial seguida de la adenopatía regional;[18] además, no es posible demostrar la inexistencia de una lesión pulmonar muy tenue o autorresolutiva. Se ha sugerido que las criptococosis cutáneas primarias tienden a ser localizadas, superficiales y en áreas expuestas, mientras que las secundarias o sistémicas son multifocales, afectan la piel cubierta y predominan en la dermis profunda o en la hipodermis.[18] Por otra parte, las formas primarias cutáneas son producidas con mayor frecuencia por el serotipo D, son más accesibles al tratamiento y tienen mejor pronóstico.[7] Algunos pacientes han tenido la criptococosis cutánea durante años, a veces por más de diez[39] y otros se han dejado evolucionar sin tratamiento,[38] conducta que no es éticamente recomendable.

El diagnóstico clínico de la criptococosis cutánea, basado en la morfología de las lesiones, es difícil, puesto que tiene un repertorio rico y variado de presentación.[40] Las lesiones pueden aparecer en cualquier parte del cuerpo, pero el 78% de ellas se localiza en la cara y el cuello, seguidas de las extremidades y el tronco. Generalmente no se encuentran adenopatías regionales. Antes del sida las lesiones más comunes eran las pápulas acneiformes, las pústulas o nódulos (Figura 1) y las placas costrosas, verrucosas, las úlceras de crecimiento rápido, los nódulos subcutáneos y las celulitis. En los pacientes con sida la afección de la piel es menos frecuente y predominan las lesiones proteiformes;[22] las más frecuentes son los nódulos subcutáneos, las celulitis localizadas, las úlceras y las pápulas que semejan moluscos contagiosos.[20,34] Algunas se inician como pápulas eritematosas no dolorosas, que evolucionan para for-

Figura 1. Criptococosis diseminada en un hombre de dieciocho años sin factor predisponente conocido. Nódulos hemorrágicos y umbilicados. El paciente falleció con criptococosis del SNC, los pulmones, el hígado, el bazo, los riñones, las cápsulas suprarrenales y la piel.

mar pústulas o nódulos que se ulceran (Figura 2). Las úlceras eliminan un material amarillento, semejante al pus, que contiene numerosos hongos. Las pápulas o placas de borde levantado, cupuliforme y centro umbilicado se confunden con las pápulas del molusco contagioso,[41,42] de las cuales se pueden diferenciar porque las pápulas de la criptococosis son de aparición rápida, numerosas y presentan una costra hemorrágica central. Las pápulas también pueden evolucionar a vesículas que se confunden con lesiones de herpes simple diseminado.[42,43] Algunas lesiones semejan una celulitis bacteriana con eritema, calor y dolor en las extremidades, acompañadas de vesículas y úlceras.[7,20,44,45] Las úlceras pueden semejar el pioderma gangrenoso.[46] Las lesiones también pueden presentarse como placas eritematosas, purpúricas, que semejan vasculitis,[18,4,45] como ocurre también en la histoplasmosis.[35,36]

Figura 2. Nódulo criptococósico eritematoso, ulcerado en su centro, de bordes gruesos y elevados en un paciente con sida.

Se describen también pápulas, placas o nódulos violáceos que semejan el sarcoma de Kaposi[40] o lesiones vesiculares, costrosas, parecidas a la varicela,[47] lesiones acneiformes, placas eczematoides, tumores, y nódulos que semejan un carcinoma basocelular,[34,38] un escamocelular o un queratoacantoma,[49] senos de drenaje con cicatrices retráctiles, deprimidas,[39] nódulos verrugosos y placas eritematosas induradas.[19,40]

A pesar de ser la próstata un emporio del criptococo, las úlceras genitales son raras. Una úlcera vulvar extensa constituyó la única lesión en una paciente con sida.[20] Se han descrito masas subcutáneas como resultado de osteomielitis por *Cryptococcus* con compromiso cutáneo secundario.[3]

La criptococosis puede coexistir con otras enfermedades propias del sida, y, más importante aún, se ha demostrado la coexistencia de la criptococosis con otras enfermedades en la misma lesión: con sarcoma de Kaposi,[34,50] histoplasmosis[32,51] otros hongos[52] y *Pneumocistis carinii*.[53]

HISTOPATOLOGÍA

La histopatología refleja la respuesta inmune del hospedero y, por lo tanto, puede variar desde granulomas ricos en células epitelioides, gigantes de Langhans y linfocitos, con pocos hongos, que reflejan una hipersensibilidad alta y un predominio de la respuesta TH1, hasta el granuloma macrofágico, compuesto por macrófagos espumosos repletos de hongos, en los pacientes con mayor inmunosupresión.

Se pueden presentar varios patrones histopatológicos, como el típico granuloma tuberculoide con necrosis de caseificación central,[54] granulomas en empalizada[55] y dermatitis e hipodermitis supurativas.[44] Los dos patrones histológicos más característicos son el gelatinoso y el granulomatoso.[3,20] El patrón gelatinoso muestra numerosos *Cryptococcus* con poca inflamación, con abundancia de material mucoide, dependiente de la cápsula de los hongos, que se encuentran fagocitados dentro de los macrófagos y son fácilmente identificables, inclusive con la tinción de hematoxilina-eosina (HE) (Figuras 3A y 3B), con su aspecto pleomórfico ya descrito, eosinofílico, rodeados de halos o zonas más claras, no teñidas, con el HE o el PAS (Figura 4) responsable de la imagen típica con la coloración negativa con tin-

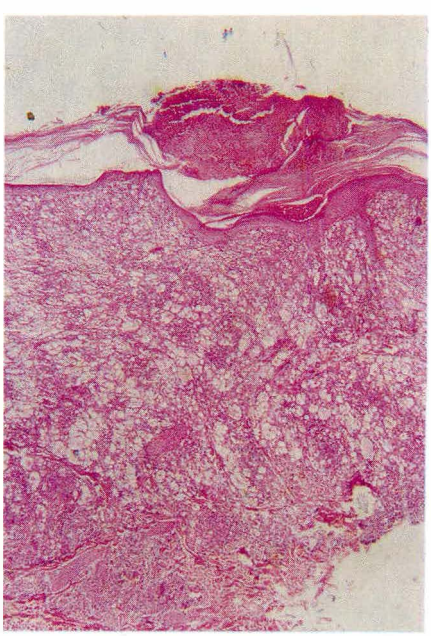

Figura 3A. Panorámica de la biopsia cutánea de criptococosis. Muestra infiltrado difuso de células espumosas, claras, y gruesa escamocostra. HE 2.5x.

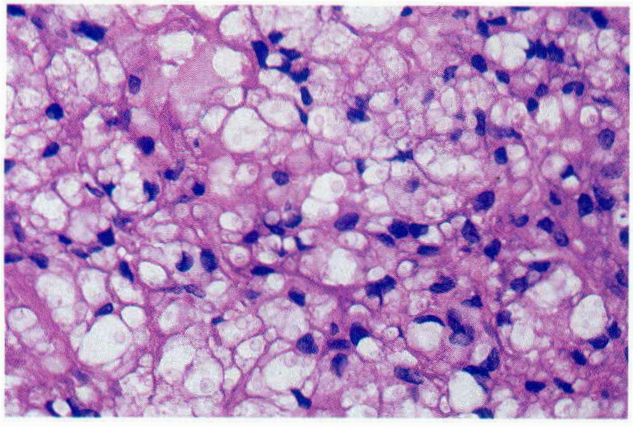

Figura 3B. Las células espumosas son macrófagos vacuolados que contienen el hongo, apenas visible con esta coloración. HE 64x.

ta china (Figura 5) y que corresponden a la cápsula, que se tiñe con el azul alciano o con el mucicarmin. La coloración de azul alciano-PAS muestra el contraste entre el citoplasma del hongo y su delgada y bien definida pared celular PAS positiva, roja, y su cápsula azul, teñida por el azul alciano (Figura 6). La coloración de mucicarmin ayuda a diferenciar el hongo de otros, pues el criptococo es el único cuya cápsula se tiñe de color rojo con esta coloración.[3] La coloración de Grocott (plata metenamina) delimita de negro la pared celular del hongo y tampoco tiñe su cápsula. El hongo mide entre 4 µm y 12 µm en este patrón granulomatoso y puede presentar gemación única o múltiple, con una base estrecha, poco aparente.

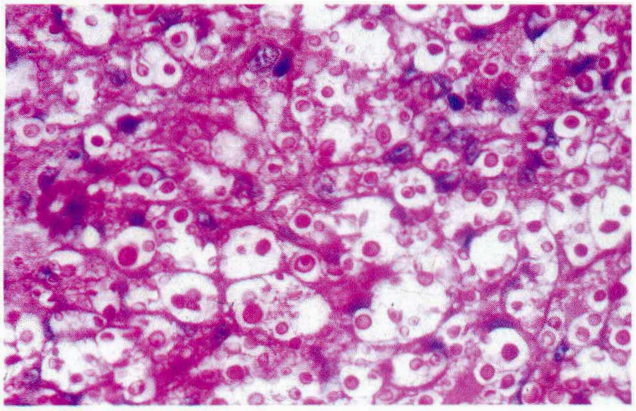

Figura 4. La coloración de PAS tiñe muy bien el hongo y su pared celular. La cápsula no se tiñe. PAS 40x.

Figura 5. Un frotis directo contrastado con tinta china muestra la gruesa cápsula del hongo, que aparece blanca por tinción negativa dada por el fondo negro de la tinta china. 100x.

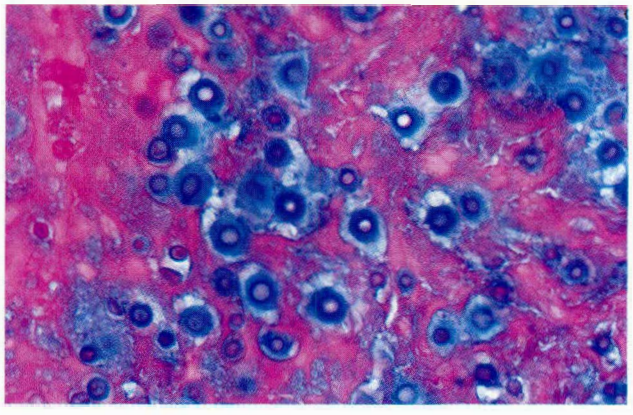

Figura 6. La combinación de las coloraciones con azul alciano y PAS demuestra el hongo y su pared teñidas por el PAS, rosados, y el color azul de los polisacáridos capsulares, teñidos por el azul alciano. Azul alciano - PAS 80x.

El patrón granulomatoso es propio de pacientes con menor grado de inmunosupresión, y muestra pocos hongos con mucha inflamación. Los infiltrados se caracterizan por la presencia de granulomas epitelioides mixtos, con un centro supurativo de PMN, con pocos hongos fagocitados por los macrófagos. Algunos hongos pueden tener una cápsula

tenue, lo que hace más difícil su identificación. El hongo en este patrón es de menor tamaño, entre 2 µm y 4 µm, de fácil confusión con el *Histoplasma capsulatum.*[3,54] Una situación especial se presenta cuando el *Cryptococcus* tiene una cápsula muy pequeña o deficiente. Significa que el hongo es menos virulento y se correlaciona con una respuesta inmunológica mejor, granulomatosa, del huésped y con menor cantidad de microorganismos. El diagnóstico puede pasar inadvertido histológicamente o confundirse con histoplasmosis.[3,54] La coloración de azul alciano es muy útil en esos casos, porque puede revelar algunas cápsulas tenues en pocos hongos. Esta circunstancia indica la necesidad del cultivo para la confirmación de todo tipo de criptococosis.

C. neoformans puede ocasionalmente mostrar pseudohifas e hifas en el tejido, usualmente en los pacientes con menor inmunosupresión, acompañadas de las levaduras de aspecto usual.[3]

LABORATORIO

Como la meningoencefalitis es la principal manifestación de la micosis, debe practicarse la punción lumbar para cultivo, estudio citoquímico, prueba de aglutinación en látex para antígeno capsular y examen directo con tinta china para identificar el hongo (Figura 5). También deben tomarse muestras para cultivo de la orina, de la secreción prostática, de la sangre y de las lesiones cutáneas. En los pacientes con sida es común la criptococcemia, que persiste aun después de 1 a 16 semanas del tratamiento antimicótico,[26] y que explica la extensa diseminación de la enfermedad en estos pacientes.

El estudio del LCR puede mostrar aumento de la presión y de la concentración de proteínas, aumento de celularidad principalmente de linfocitos y de PMN, con disminución de la glucorraquia,[6,9,28] pero una tercera parte de los afectados tiene glucosa y proteínas normales en el LCR.[26]

La dificultad del diagnóstico clínico en las lesiones de la piel contrasta con la facilidad con la cual se puede demostrar el hongo en ellas, lo cual se hace en el frotis directo de material obtenido de las lesiones, examinado con KOH al 10% o con tinción negativa con tinta china, en un estudio citológico de Tzank, teñido con Giemsa, PAS o Gram, métodos útiles de diagnóstico rápido que deben complementarse con el cultivo y la biopsia de piel (Figuras 3-6).

La prueba de aglutinación de látex para el antígeno capsular es útil en el LCR, en la sangre y en la orina, con una sensibilidad cercana al 100%, más sensible en los enfermos con sida que tienen mayor cantidad de antígeno demostrable.[56] Los títulos pueden disminuir con la eficacia del tratamiento.

El hongo crece en agar de Sabouraud a 27°C, a las 24 a 48 horas de sembrado. Produce colonias blancas o cremosas que se vuelven mucosas y no desarrollan pseudomicelios. Cuando exista una fuerte sospecha clínica de criptococosis, debe iniciarse la terapia antifúngica, aun antes de tener el resultado del cultivo, que es positivo en un 90% a 100% de los pacientes, cuando el material es obtenido del LCR.[26,28,56]

La aglutinación en látex del antígeno criptococósico tiene una especificidad y sensibilidad del 95%; títulos mayores de 1:8 indican infección.[56] La tinción negativa con tinta china es positiva en un 50% a 94% de los casos en el LCR.[26,56]

TRATAMIENTO

La criptococosis meníngea es fatal si no se trata. Con la introducción de la anfotericina B la mortalidad disminuyó en un 50%. Deben tenerse en cuenta los siguientes criterios para el tratamiento de la criptococosis en los pacientes con sida[57,69]: 1) La terapia es supresiva en vez de curativa; 2) Debe detenerse rápidamente la infección, para prevenir un mayor deterioro inmunológico; 3) Se hace un tratamiento primario o inicial, seguido de un tratamiento supresivo; 4) La duración del tratamiento primario va de acuerdo con la respuesta del paciente, basada en el cultivo del hongo del LCR o de las lesiones cutáneas; 5) El antígeno capsular es útil para el diagnóstico, pero los títulos no sirven para monitorear el tratamiento primario, y 6) Para la terapia supresiva deben utilizarse los triazoles pues son superiores a la anfotericina B. Los esquemas de tratamiento más comunes son:

Terapia inicial

Anfotericina B: 0.4 a 0.6 mg/kg/d IV hasta alcanzar la dosis total de 1.5 g. Puede o no administrarse flucitosina a razón de 150 mg/kg/d, oral, en 4 dosis, por 2 semanas.[1,54,59] La anfotericina B, combinada con la flucitosina, proporciona mayores tasas de curación que la anfotericina B sola, en pacientes inmunocompetentes y esterilizan más rápido el LCR; la flucitosina no se consigue fácilmente en nuestros hospitales.

La flucitosina puede producir neutropenia, por lo que no debe utilizarse en pacientes con sida que estén recibien-

do terapia antirretroviral con zidovudina, pues se aumenta el riesgo de supresión de la médula ósea.[59]

El fluconazol, a la dosis de 200 a 400 mg/d, puede usarse como terapia inicial en el manejo de la criptococosis meníngea y es aprobado por la FDA como terapia de rescate en pacientes en los cuales la anfotericina B ha fallado para las infecciones criptococcicas de todo tipo.[59]

El fluconazol tiene alta penetrabilidad al SNC, alcanzando un 60% a 90% de las concentraciones plasmáticas con dosis de 50 a 400 mg/d. Se ha utilizado como monoterapia inicial, con mejoría en dos semanas y negativización micótico del LCR en promedio a los 30 días, mientras que la anfotericina lo hace en 16 días.[57,59]

El itraconazol, a la dosis de 400 a 600 mg/d, se ha empleado para el tratamiento de la criptococosis meníngea, debiendo ser administrado por varios meses.[1,54,59,54,59] Penetra menos de un 10% al SNC, pero se ha visto que con dosis de 400 mg/d utilizadas en el tratamiento inicial, produce una mejoría en un 65% de los pacientes.[54,59]

Terapia de mantenimiento

Son de elección los triazoles, entre ellos el fluconazol a la dosis de 200 mg/d.[59] El itraconazol, 200 a 400 mg/d, puede usarse en vez del fluconazol para la terapia supresiva.[59] La anfotericina B se usa a razón de 1mg/kg/semanal IV en 1 a 3 dosis.[59]

Seguimiento: Debe hacerse punción lumbar para cultivo de LCR durante el tratamiento. Los niveles de antígeno criptococósico no se correlacionan con la respuesta al tratamiento.[56]

Los pacientes con sida, sin esquema supresivo, presentan recaídas hasta de un 50% a 60%,[1,16] mientras los que reciben fluconazol recaen en un 3% a 5%, comparados con los que reciben anfotericina B, o itraconazol cercana al 25%.[26]

Pronóstico: La mortalidad de la criptococosis sistémica es de un 20% a 38% y es más alta entre nosotros.[9,16,26,28] Los signos de mal pronóstico son: alteración mental, antígeno criptococósico en LCR > de 1:1024, linfocitos en LCR < a 20/mm^3, pacientes que no reciben terapia antirretroviral, y la presencia de un segundo patógeno.[1,3,26] Antes del sida, el peor pronóstico y la mortalidad más alta se asociaron con la presencia de linfomas o el uso prolongado de esteroides como condiciones predisponentes, el aumento de presión en el LCR, con glucosa baja, celularidad menor de 20 leucocitos/mm^3 y abundantes hongos en el examen directo del LCR, así como con títulos de anticuerpos elevados contra el hongo en el LCR y en el suero y con la presencia de focos de criptococosis extraneural.[60]

Prevención: Se ha planteado el tratamiento preventivo con fluconazol, 200 mg/d para pacientes HIV+, con un conteo LT CD4 < de 250/ml, pero debe saberse que hay mayor competencia medicamentosa, mayor probabilidad de resistencia y alto costo.[58] Las cepas de criptococo resistentes han aumentado de un 10% en 1987 a un 50% en 1992; una causa es el uso de fluconazol como profilaxis.[16,58,59]

Futuro: El uso de anfotericina B en liposomas produce menor nefrotoxicidad; se utilizan dosis de 1 a 3 mg/kg/d por 6 semanas.[59] El tratamiento puede suspenderse al completar 2 semanas con LCR negativo para cultivo. El 67% de los pacientes se negativiza a los 11 días.[59] Los costos son inalcanzables entre nosotros.

Se han hecho ensayos con INFγ más anfotericina o fluconazol. Con este tratamiento se erradican más fácilmente los hongos de los macrófagos. Esto es debido a que el INFγ aumenta la producción de IL12 por los monocitos infectados con VIH[24,25] y facilita la respuesta TH1 contra los gérmenes intracelulares. También se ha utilizado la IL-12 en ratones, notándose una reducción significativa de la infección.[24,25] Se ha observado que la cloroquina aumenta la actividad anticriptococo de los macrófagos infectados y no infectados con el VIH.[25] Su efecto se ejerce al aumentar el pH de los fagolisosomas del macrófago, pudiendo activar los mecanismos oxidativos y no oxidativos indispensables para la digestión del hongo. Además, se ha descrito que la hidroxicloroquina disminuye los niveles plasmáticos del ARN del VIH-1.[24]

SUMMARY

Cryptococcosis has become one of the first causes of iliness in immunocompromised patients.

Our objective is to review cryptococcosis in Colombia, with emphasis in the fungus characteristics, its predisposing conditions and its skin expression. A review of national and international literature was perfomed, as well as data of the Colombian Study Group of Cryptococcosis, and data from the authors institution.

The most frequent predisposing factor among us is AIDS immunosuppresion followed by corticoids use and systemic lupus erithematosus. Although hundreds of cases have been recorded in our country, a significant per-

centage have no known predisposing factors. Cryptococcosis is the main cause of mycotic meningoencephalitis in the world, it can compromise other organs such as lungs, lymph nodes, kidneys, bone, and prostate. Skin is affected in 10% of cases, and it can precede or accompany multisystemic manifestations.

Diagnosis of generalized disease is confirmed by cerebrospinal fluid (CSF) study and other infected body fluids. Direct examinaton with India ink and culture has a sensitivity and especificity close to 90%. Latex agglutinatioin studies in CSF and sera are fast, sensitive and specific tools, especially in those cases with disseminated infection.

Diagnosis of cutaneous lesions can be made with India ink examination and biopsy which show yeasts that stain with PAS coloration.

Treatment includes amphotericin B, fluconazole and itraconazole. In immunocompromised patients, it is necessary to administer suppressive therapy with triazoles, immunosuppression persists.

Key words: cryptococcosis, cutaneous, cryptococcosis, cryptococcosis and AIDS.

Agradecimientos

A los doctores Judy Palencia y José Moreno por la foto de la Figura No. 1

BIBLIOGRAFÍA

1.Kovacs JA, Kovacs AA, Polis M, et al. Cryptococcosis in the acquired inmunodeficiency syndrome. Ann Int Med 1985; 103:533-538.

2.Kirchner J. Opportunistic fungal infections in patients with HIV disease. Combating cryptococcosis and histoplasmosis. Postgrad Med 1996; 99:209-216.

3.Chandler FW, Watts JC. Cryptococcosis. Chap 106. pp 989-997. En Connor DH, Chandler FW Pathology of Infectious disease. Appleton & Lange, Stanford, Conn 1997.

4.Collins DN, Oppenheim IA, Edwards M. Cryptococcosis associated with systemic lupus erythematous. Light and electron microscopic observations on a morphologic variant. Arch Path 1971; 91:78-88.

5.Franzot S, Salkin I, Casadevall *A. Cryptococcus neoformans var. grubii:* Separate varietal status for *Cryptococcus neoformans* serotype A isolates. J Clin Microbiol 1999; 37:838-841.

6.Lizarazo J, Cstañeda E. Criptococosis. En: Velez H, Rojas W, Borrero J, et al. Fundamentos de Medicina. Enfermedades Infecciosas, Medellín, CIB 2003:275-282.

7.Hunger RE, Paredes BE, Quattroppani C, et al. Primary cutaneous cryptococcosis in a patient with systemic immunosuppression after liver transplantation. Dermatology 2000; 200: 352-355.

8.Sorrell T C. *Cryptococcus neoformans* variety *gattii.* Med Micol 2001; 39:155-168.

9.Lizarazo J, Rodríguez MC, Ordóñez N, et al. Criptococosis meníngea en el Hospital Erasmo Meoz de Cúcuta. Acta Neurol Col 1995; 11:259-267.

10.De Bedout C, Ordóñez N, Gómez B, et al. *In vitro* antifungal susceptibility of clinical isolates of *Cryptococcus neoformans* var. *neoformans* and C. *neoformans* var. *gattii.* Rev Iber Micol 1999; 16: 36-39.

11.Ordóñez N, Castañeda E. Varieties and serotypes of *Cryptococcus neoformans* clinical isolates in Colombia. Rev Iber Micol 2001; 18:128-130.

12.Krockenberger MB, Canfield PJ, Kozel TR, et al. An immunohistochemical method that differentiates Cryptococcus neoformans varieties and serotypes in formalin-fixed paraffin-embedded tissues. Med Micol 2001; 39:523-533.

13.Meyer W, Castañeda A, Jackson S, et al. Molecular typing of Ibero-American Cryptococcus neoformans isolates. Emerg Infec Dis 2003; 9:189-195.

14.Kumlin U, Olsen B, Granlund M, et al. Cryptococosis and starling nests. Lancet 1998; 351:1181.

15.Callejas A, Ordóñez N, Castañeda E. First isolation of *Cryptococcus neoformans* var. *gattii* serotype C, from the environment in Colombia. Med Mycol 1998; 36:341-344.

16.Kappe R, Levitz S, Harrison TS, et al. Recent advances in cryptococcosis, candida and coccidioidomycosis complicating HIV infection. Med Mycol 1998; 36:207-215.

17.Noble RC, Fajardo LP. Primary cutaneous cryptococcosis. Review and morphologic study. Am J Clin Pathol 1972; 57: 13-26.

18.Ng WF, Loo KT. Cutaneous cryptococcosis - Primary versus secondary disease. Report of two cases with review of literature. Am J Dermatopathol 1993; 15:372-377.

19.Hernández AD. Cutaneous cryptococcosis. Dermatol Clin 1989; 7:269-273.

20.Tomasini C, Caliendo V, Puiatti P, et al. Granulomatous-ulcerative vulvar cryptoccosis in a patient with advanced HIV disease. J Am Acad Dermatol 1997; 37:116-117.

21.Sorvillo F, Beall G, Turner P, et al. Incidence and factors associated with extrapulmonary cryptococcosis among persons with HIV infection in Los Angeles County. AIDS 1997; 11: 673-679.

22.Pema K, Diaz J, Guerra LG, et al. Disseminated cutaneous cryptococcosis. Comparision of clinical manifestations in the pre AIDS and AIDS eras. Arch Intern Med 1994; 154:1032-1034.

23.Pietrella D, Monari C, Retini C, et al. Human immunodeficiency virus type 1 envelope protein gp 120 impairs

intracellular antifungal mechanisms in human monocytes. J Inf Dis 1998; 177:347-354.

24.Levitz S, Harrison TS, Tabuni A, et al. Chloroquine induces human mononuclear phagocytes to inhibit and kill Cryptococcus neoformans by a mechanism independent of iron deprivation. J Clin Invest 1997; 100:1640-1646.

25.Lecomte I, Meyohan MC, De Sa M. Relation between decreasing seric CD4 lymphocytes acount and outcome of cryptococcosis in AIDS patients: a basis for new diagnosis strategy. Int Conf AIDS 1990; 6: 20-23.

26.Rozenbaum R, Rios Goncalves AJ. Clinical epidemiological study of 171 cases of cryptococosis. Clin Infect Dis 1994; 18:369-380.

27.Hajjeh, RA, Conn LA, Stephens DS, et al. Cryptococosis: population-based multistate active surveillance and risk factors in human immunodeficiency virus-infected persons. J Infect Dis 1999; 179:449-454.

28.Vergara I, Saavedra M, Saravia J, et aol. Criptococosis del sistema nervioso central. Estudio de 32 casos 1975-1991. Acta Med Col 1993; 18:199-210.

29.Laverma AI, Jeskanen L, Rantamen T, et al. Cryptococcosis during systemic glucocorticosteroid treatment. Dermatology 1999; 199:180-182.

30.Granier F, Kanitaks J, Hermier C, et al. Localyzed cutaneous cryptoccosis successfully treated with ketoconazole. J Am Acad Dermatol 1987; 16:243-249.

31.Castañeda E, Torrado E, Arango M, et al. Criptococosis en Colombia: estudio interinstitucional. IQEN 2000; 5:115-119.

32.Arango M, Cano LE, De Bedout C, et al. Histoplasmosis y criptococosis diseminada e pacientes con el síndrome de inmunodeficiencia adquirida (sida). Acta Med Col 1990; 15:84-91.

33.Bava AJ, Negroni N. Características epidemiológicas de 105 casos de criptococosis diagnosticados en la República Argentina entre 1981-1990. Rev Inst Med Trop Sao Paulo 1992; 34:335-340.

34.Murakawa GJ, Kerschmann R, Berger T. Cutaneous cryptococcus infection and AIDS. Report of 12 cases and review of the literature. Arch Dermatol 1996; 132:545-548.

35.Rodríguez G, Ordóñez N, Motta A. Histoplasma capsulatum var. capsulatum within cutaneous nerves in patients with disseminated histoplasmosis and AIDS. Br J Dermatol 2001; 144:186-221.

36.Motta A, Rodríguez G, Ordóñez N. Histoplasmosis diseminada con compromiso cutáneo en pacientes con sida. Acta Med Col 2001; 26:9-15.

37.Sarosi GA, Silberfard PM, Tosh FE. Cutaneous cryptococcosis: a sentinel of disseminated disease. Arch Dermatol 1971; 104:3-7.

38.Sussman EJ, McMahon F, Wright D, et al. Cutaneous cryptococcosis without evidence of systemic involvement. J Am Acad Dermatol 1984; 11:371-374.

39.López S, Ordóñez N, Castañeda E. Criptococosis con manifestaciones cutáneas. Acta Med Col 1993; 18:229-233.

40.Dimino EL, Gurevitch AW. Cutaneous manifestations of disseminated cryptococcosis. J Am Acad Dermatol 1995; 32: 844-850.

41.Colmenero MA, Rodríguez-Pichardo A, Rodríguez-Piñero FS, et al. Disseminated cryptococcosis presenting as molluscum -like lesions as the first manifestation of AIDS. Int J Dermatol 1996; 35: 646-647.

42.Manrique P, Mayo J, Alvarez JA, et al. Polymorphous cutaneous cryptococcosis: nodular, herpes-like, and molluscum-like lesions in a patient with the acquired immunodeficiency syndrome. J Am Acad Dermatol 1992; 26:122-124.

43.Borton LK, Wintroub BU. Disseminated cryptococcosis presenting as herpetiform lesions in a homosexual man with acquired immunodeficiency syndrome. J Am Acad Dermatol 1984; 10: 387-390.

44.Carlson KC, Mehlmauer M, Evans S, et al. Cryptococcal cellulitis in renal transplant recipients. J Am Acad Dermatol 1987; 17:469-472.

45.Hall JC, Brewer JH, Crouch TT, et al. Cryptococcal cellulitis with multiple sites of involvement. J Am Acad Dermatol 1987; 17: 329-332.

46.Massa MC, Doyle JA. Cutaneous cryptococcosis simulating pyoderma gangrenosum. J Am Acad Dermatol 1981; 5:32-36.

47.Yantsos VA, Carney J, Greer DL. Review of the morphological variations in cutaneous cryptococcosis with a new case resembling varicella. Cutis 1994; 54: 343-347.

48.Ingleton R, Koestenblatt E, Don P, et al. Cutaneous cryptococcosis mimicking basal cell carcinoma in a patient with AIDS. J Cutan Med Surg 1998; 3:43-45.

49.Sampaio RN, Medeiros B, Milfort M, et al. Systemic cryptococosis with solitary cutaneous lesion in an immunocompetent patient. Int J Dermatol 1999; 38: 773-775.

50.Glassman SJ, Hale MJ. Cutaneous cryptoccosis and Kaposi´s sarcoma occurring in the same lesion in a

Criptococosis

patient with the acquired immunodeficiency syndrome. Clin Exp Dermatol 1995; 20:480-486.

51.Myres SA, Kamino H. Cutaneous cryptococcosis and histoplasmosis coinfection in a patient with AIDS. J Am Acad Dermatol 1996; 34: 898-900.

52.Pierard GE, Pierard-Franchimont C, Estrada JA, et al. Cutaneous mixed infection in AIDS. Am J Dermatopathol 1990, 12:63-69.

53.Sandler B, Potter TS, Hashimoto K. Cutaneous *Pneumociystis carinii* and *Cryptococcus neoformans* in AIDS. Br J Dermatol 1996; 134:159-163.

54.Gutiérrez F, Fu YS, Lurie HI. Cryptococcosis histologically resembling histoplasmosis. A light and electron microscopical study. Arch Pathol 1975; 99:347-352.

55.Leidel GD, Metcalf JS. Formation of palisading granulomas in a patient with chronic cutaneous cryptococcosis. Am J Dermatopathol 1989; 11:560-562.

56.Ordóñez N, Torrado E, Castañeda E. Criptococosis meníngea de 1990 a 1995: hallazgos de laboratorio. Biomédica 1996; 16:93-97.

57.Nightingale SD. Initial therapy for acquired immunodeficiency syndrome associated cryptococcosis with fluconazole. Arch Intern Med 1995; 155:538-540.

58.Parisi A, Calderon W, Capellini R, et al. Cryptococosis in AIDS: current prospects of therapy. Int Conf AIDS 1996; 12:264.

59.Smith G. Treatment of infections in the patient with acquired immunodeficiency syndrome. Arch Intern Med 1994; 54: 949-973.

60.Diamond RD, Bennet JE. Prognostic factors in cryptococcal meningitis: a study in 111 cases. Ann Intern Med 1974; 80:176-181.

Nota del editor

Los siguientes artículos no alcanzaron a ser incluidos en las referencias pero serán apreciados por el lector interesado en el tema.

Perfect JR. Casadevall A. Cryptococcosis, Infect Dis Clin North Am. 2002 Dec. 16. 837-74, v-vi.

Pitzurra L. Perito S. Baldelli F. Biston F.F, Vecchiarelli A. Humoral response against. Clin Exp Immunol 2003 jul:133(1):91-6

Preguntas sobre criptococosis

1. La tipificación de *C. neoformans*
   a. Tiene sólo importancia académica.
   b. Tiene implicaciones pronósticas, terapéuticas y epidemiológicas.
   c. Es una técnica que no se practica en Colombia.
   d. No tiene utilidad clínica.

2. Cuál de las siguientes variedades de *Criptococcus neoformans* afecta con mayor frecuencia al paciente inmunosuprimido.
   a. *gattii*
   b. *neoformans* serotipo D
   c. *grubii*
   d. *neoformans* serotipo AD

3. La criptococosis primaria que causa lesiones importantes cerebrales y oculares es ocasionada con mayor frecuencia por la variedad:
   a. *gattii*
   b. *grubii*
   c. *neoformans* serotipo D
   d. *neoformans* serotipo AD

4. El porcentaje de pacientes sin una causa predisponente conocida que desarrollaron criptococosis multisistémica en un estudio colombiano fue de:
   a. 50%
   b. 1%
   c. 10%
   d. 69%

5. El porcentaje de pacientes con sida que sufre criptococosis en Colombia es:
   a. 50%
   b. 3%
   c. 20%
   d. menos del 1%

6. Después del sida los factores predisponentes más comunes para sufrir criptococosis diseminada son:
   a. El cáncer y la diabetes
   b. La sarcoidosis
   c. El alcoholismo
   d. El uso de drogas citostáticas

7. El porcentaje de afección de la piel en la criptococosis generalizada es:
   a. 10%
   b. 70%
   c. 50%
   d. 1%

8. Las lesiones cutáneas de la criptococosis aparecen con mayor frecuencia en:
   a. Los brazos
   b. La cara y el cuello
   c. El talón
   d. El cuero cabelludo

9. El aspecto clínico más común de la criptococosis cutánea es:
   a. Nódulos, celulitis localizadas y pápulas semejantes al molusco contagioso.
   b. Ulceras de bordes levantados que semejan Leishmaniasis
   c. Trayectos de drenaje sobre ganglios linfáticos semejantes a la escrofuloderma.
   d. Ulceras genitales.

10. La lesión cutánea primaria de la criptococosis:
    a. No ocurre en pacientes con sida.
    b. Cursa con adenopatía regional importante.
    c. Es localizada, superficial, en áreas expuestas.
    d. Es aguda, pasajera y autorresolutiva.

11. La criptococosis cutánea en el sida se ha visto en la misma lesión con:
    a. Sarcoma de Kaposi.
    b. Histoplasmosis.
    c. Ambos.
    d. Ninguno.

Criptococosis

12. La diferenciación entre criptococosis e histoplasmosis en una biopsia cutánea se facilita especialmente con la coloración de:
    a. PAS.
    b. Plata-metenamina (Grocot).
    c. Hematoxilina-Eosina.
    d. Azul alciano.

13. La técnica de tinta china para demostrar el *C. neoformans:*
    a. Es una técnica inmunológica.
    b. Es útil en el LCR pero no en la piel.
    c. Es un frotis directo con tinción negativa.
    d. Tiene muy baja sensibilidad.

14. Para el tratamiento inicial de un paciente con criptococosis meníngea el medicamento de elección es:
    a. Anfotericina B.
    b. Fluconazol.
    c. Itraconazol.
    d. Ketoconazol.

15. Para la confirmación de criptococosis por la prueba de aglutinación en látex del antígeno criptococósico, se requieren títulos mínimos de:
    a. 1:4
    b. 1:8
    c. 1:32
    d. 1:64

16. Si el LCR de un paciente con sospecha clínica de meningoencefalitis por criptococo es negativo para tinción con tinta china, usted consideraría ante este caso:
    a. que el paciente no tiene infección por criptococo.
    b. repetir punción lumbar.
    c. que se necesita una segunda prueba para descartar el diagnóstico como una aglutinación en látex.
    d. que es una criptococosis leve y no necesita tratamiento.

◆ Encuentre el formato de respuestas en la página 287

La solución inteligente de la dermatitis seborreica del cuero cabelludo.

STIPROX®

CICLOPIROX OLAMINA 1,5%

- ***Antifúngico***
- ***Antiinflamatorio***
- ***Antimicrobiano***
- ***Antipruriginoso***

- *Formulación adecuada para una correcta higiene.*
- *Ayuda a retirar las escamas.*
- *Sin colorantes*
- *Con el pH de la piel sana (pH=5.5)*

STIEFEL®

INVESTIGACION EN DERMATOLOGIA

El **Shampoo Terapéutico T/GEL** de Neutrogena®, combate y controla los síntomas de psoriasis y dermatitis seborreica.

*Contiene Neutar al 2%
(extracto solubilizado de alquitrán de hulla).
El único extracto de alquitrán que ha demostrado en el laboratorio y en estudios clínicos, ser tan eficaz como el alquitrán de hulla esencial. En estudios paralelos sin UVB, los pacientes tratados con Neutar mostraron una mejoría de un 20% en las lesiones psoriásicas (en 1 semana).

*Con agradable olor.
*No tiñe el cabello y lo deja fácil de manejar.

Por todas estas razones el apego terapéutico se logra.

El #1 En recomendación dermatológica para U.S.A.

Neutrogena®

¿Dudas o sugerencias? Llámanos a nuestra línea de servicio al cliente: en Cali: 6513453 y desde cualquier ciudad en Colombia 01800 05 17000 o escríbenos al e-mail: consumidor@conco.jnj.com.
www.jnjcolombia.com.co / www.neutrogena.com

Enfermedad de Paget extramamaria de localización escrotal

Eduardo Fierro Abella

Roberto Jaramillo

Héctor Castellanos

Jinneth Acosta

RESUMEN

La enfermedad de Paget extramamaria es un adenocarcinoma poco frecuente de la piel, descrita por primera vez por Crocker en 1889 en un caso de localización en pene y escroto. Se reporta un paciente de 68 años de edad, en el cual se estableció el diagnóstico de enfermedad de Paget extramamaria ante la sospecha clínica, con posterior confirmación histopatológica. Hay descritas varias formas de tratamiento como la resección quirúrgica, la cirugía micrográfica de Mohs y otras.

Palabras clave: enfermedad de Paget extramamaria, adenocarcinoma.

INTRODUCCIÓN

La enfermedad de Paget extramamaria (EPEM) fue descrita por primera vez en 1889 por Crocker afectando pene y escroto;[1] posteriormente, en 1901, Dubreuil la reportó en vulva.[2]

La enfermedad de Paget es un tipo de adenocarcinoma *in situ* que compromete principalmente la epidermis; se ha clasificado en dos grandes grupos según su origen: mamario y extramamario. La primera se asocia en casi todos los casos con un carcinoma ductal de mama y afecta principalmente el área del pezón,[1] mientras la EPEM compromete con mayor frecuencia la región anogenital y se origina en las glándulas apocrinas regionales, o se puede encontrar asociada con neoplasias primarias de diferentes ubicaciones, pudiendo ser considerada como un marcador cutáneo de cáncer subyacente.[1]

CASO CLÍNICO

Paciente de 68 años de edad, mestizo, sexo masculino, quien consulta por la aparición un año antes de placa eritematosa localizada en región inguinal izquierda, escroto y raíz del pene, de bordes irregulares pero bien definidos y superficie papilomatosa y erosionada de 15 x 12 cm de diámetro. Refería como antecedente, tres años de evolución de prurito intenso en región inguinal izquierda, tratado con betametasona tópica por períodos variables con mejoría parcial y transitoria. Se hace impresión diagnóstica de carcinoma escamocelular *in situ* tipo enfermedad de Bowen y EPEM (Figura 1).

La biopsia mostró una neoplasia intraepitelial, constituida por células grandes de citoplasma anfófilo con pleomorfismo nuclear, organizadas en grupos basales con extensión focal al estrato espinoso en una distribución pagetoide y con diferenciación glandular. Con la coloración de PAS se hizo evidente reactividad citoplasmática en las células neoplásicas y fue reportada como EPEM (Figuras 2, 3).

Eduardo Fierro, *RII Dermatología, Universidad Nacional de Colombia, Bogotá D.C.*

Roberto Jaramillo, *R IV Anatomía Patológica y Patología Clínica, Universidad del Valle, Cali.*

Héctor Castellanos, *Dermatólogo, Profesor Asociado Departamento de Dermatología, Universidad Nacional de Colombia, Bogotá D.C.*

Jinneth Acosta, *Patóloga Oncóloga, Profesora del Departamento de Patología, Universidad Nacional de Colombia, Bogotá D.C.*

Correspondencia: efierro76@hotmail.com

Figura 1. Placa eritematosa de bordes irregulares con superficie papilomatosa y erosionada.

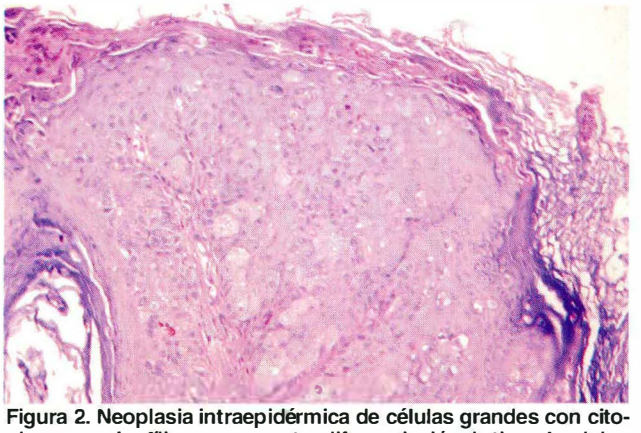

Figura 2. Neoplasia intraepidérmica de células grandes con citoplasma eosinofílico que muestra diferenciación de tipo glandular.

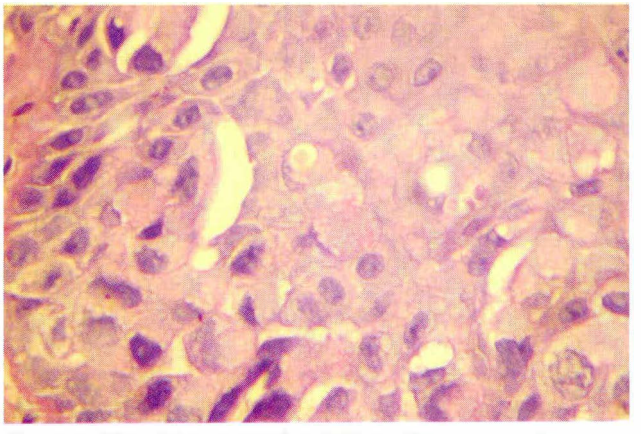

Figura 3. Material tipo mucina PAS positivo dentro de los espacios glandulares.

Se le realizó resección quirúrgica con técnica de Mohs y estudios de extensión para descartar enfermedad neoplásica asociada.

DISCUSIÓN

La EPEM es una neoplasia rara cuya histogénesis permanece controvertida.[1-3] Se presenta frecuentemente después de la quinta década, principalmente entre los 62 y 65 años,[1] es más frecuente en mujeres.

La localización genital es más común en el sexo femenino, mientras la perianal predomina en hombres. Generalmente afecta áreas con alta densidad de glándulas apocrinas como la región anogenital (piel de vulva, vagina, ano, región perineal, pene y escroto) y, con menos frecuencia, axilas, párpados, mejillas y canales auriculares. En raras ocasiones compromete piel de nalgas, muslos, rodillas, ombligo, pared abdominal y torácica, e incluso se ha descrito en mucosas.[1,4]

Clínicamente la lesión se presenta como parches eritematosos o placas aterciopeladas, a menudo asociadas con prurito y sensación de quemazón.[5]

Se aceptan tres patrones de esta enfermedad: el primero corresponde a una forma epitelial asociada con un carcinoma anexial; el segundo asociado con carcinomas de órganos subyacentes del tracto génito-urinario, gastrointestinal o incluso distantes; y por último, la forma epitelial *in situ,* sin asociación con otra neoplasia, que tiene un pronóstico excelente.[1]

Aproximadamente el 25% de todos los casos presenta un carcinoma subyacente de anexos cutáneos y la mayor parte es de tipo apocrino, aunque algunas veces se deriva de las glándulas ecrinas, periuretrales, perianales o de Bartolino.[4] Un 15% de los casos se encuentra asociado con carcinomas primarios de otros órganos, como recto, próstata, vejiga, cérvix, uretra y en casos raros mama, que parecen tener un significado etiológico.[4] En más del 50% de los casos de EPEM no es posible encontrar una neoplasia asociada[1] y se proponen varias explicaciones: por ejemplo, la presencia de un carcinoma anexial *in situ* no descubierto por razones de muestreo, o el origen de la lesión en la porción dérmica o del poro de una glándula sudorípara;[4] incluso se ha propuesto que dichos casos pueden también derivarse primariamente de células progenitoras apocrinas, ecrinas o de células pluripotenciales de la epidermis.[4]

Cuando se encuentra la EPEM ubicada en región vulvar, existe una asociación con neoplasia subyacente entre 14% al 54%, mientras en región perianal es de 69% a 73%. Puede incluso encontrarse la concurrencia de enfermedad de Paget mamaria con compromiso extramamario en vulva.

Dentro de la amplia lista de diagnósticos diferenciales clínicos se incluyen: eczemas, dermatitis de contacto, neurodermatitis, dermatofitosis, psoriasis, liquen escleroso y atrófico, liquen simple crónico, liquen plano, carcinoma escamocelular *in situ*, carcinoma basocelular multicéntrico, melanomas de extensión superficial y linfoma cutáneo de células T, entre otros.[1]

HISTOPATOLOGÍA

La enfermedad de Paget corresponde a una neoplasia intraepidérmica constituida por células de citoplasma amplio y claro, con núcleos grandes pleomórficos con ocasionales nucleolos prominentes y presencia de mitosis atípicas. Dichas células se distribuyen aisladamente, o se agrupan formando estructuras glandulares localizadas principalmente en la porción basal o parabasal del epitelio, y generalmente se extienden a la porción epitelial de los folículos pilosos o de los ductos ecrinos.[4]

La epidermis usualmente se encuentra hiperplásica con paraqueratosis, la dermis presenta un infiltrado inflamatorio de tipo linfoplasmocitario de distribución superficial, y raras veces se evidencia invasión de las células de Paget.[4]

Puede encontrarse un carcinoma anexial *in situ* o invasivo subyacente, y la diferenciación de la célula del Paget será de acuerdo con aquél.

Específicamente en la EPEM las células neoplásicas contienen grandes cantidades de mucina de tipo sialomucinas, que se confirman con técnicas de histoquímica, al evidenciar positividad en las coloraciones de mucicarmina, Alcian blue a pH de 2.5, hierro coloidal de Hale y el método de PAS con resistencia a la diastasa. La positividad dependerá del grado de diferenciación de la lesión.[4]

Los estudios de inmunohistoquímica muestran positividad en las células de Paget para antígeno carcinoembrionario, citoqueratina 7, antígeno epitelial de membrana, CA15.3 y KA-93, principalmente. También, se encuentra positividad para marcadores como el antígeno epitelial apocrino y la proteína de la enfermedad poliquística (GCDFP-15), que se cree es marcadora de diferenciación apocrina.[4]

Las células tumorales son negativas para citoqueratina 20, proteína S-100 y CD44.[4]

En el diagnóstico diferencial histopatológico de EPEM se deben considerar, por su similitud histológica en hematoxilina-eosina, la posibilidad de melanoma *in situ* o de diseminación superficial y carcinomas escamocelulares *in situ* tipo enfermedad de Bowen. En estos casos el uso de métodos de histoquímica e inmunohistoquímica es de gran valor para aclarar el diagnóstico, puesto que estas últimas lesiones son negativas para las coloraciones de mucinas. Además, el carcinoma escamocelular presenta una expresión inversa a la EPEM para las citoqueratinas 7 y 20, mientras que en el melanoma se observa positividad para marcadores como proteína S-100 y HMB-45.[4]

TRATAMIENTO

El tratamiento de elección de la EPEM es quirúrgico. Se ha recomendado la resección local amplia con margen de 3 cm[1] y se ha utilizado la cirugía micrográfica de Mohs (CMM).

En la literatura se describen reportes aislados, con pobre nivel de evidencia y bajo grado de recomendación, de tratamientos con 5-fluorouracilo tópico o sistémico, mitomicina C, vincristina, cisplatino o terapia fotodinámica con ácido α-aminolevulínico, criocirugía, láser de CO_2 y láser Nd:YAG. En casos irresecables se ha empleado radioterapia.[1,2]

Se observa una recurrencia alta después de cirugía convencional, de aproximadamente 50% para aquellas lesiones de ubicación vulvar, 60% para las de ubicación perianal y 30% para las ubicadas en genitales masculinos. Con la CMM se obtienen tasas de curación iguales o mejores que con cirugía convencional. En una serie de 48 casos manejados con CMM la recurrencia fue del 23%.[1]

La EPEM limitada a la epidermis y al epitelio anexial, es de mejor pronóstico que los pacientes con EPEM asociada con neoplasias apocrinas o distantes.[1]

Además, se debe tratar el cáncer subyacente en caso de estar asociado, y valorar los ganglios linfáticos regionales. Cuando se compruebe compromiso ganglionar se debe realizar vaciamiento ganglionar terapéutico. No existe evidencia suficiente para recomendar el vaciamiento ganglionar profiláctico.[2]

Se debe hacer seguimiento de los pacientes a largo plazo, puesto que puede haber recurrencias después de diez años de haberse resecado el tumor.

SUMMARY

Extramammary Paget disease is an infrequent adenocarcinoma of the skin. Crocker reported the first case in 1889 as penil and scrotal lesion. We report the case of a 68 year-old man with diagnosis of extramammary Paget disease confirmed by histopathology. There are various treatment options, like surgical resection, Mohs micrographic surgery among others.

Key words: extramammary Paget disease, adenocarcinoma.

BIBLIOGRAFÍA

1.Conolly SM. Mammary and extramammary Paget´s disease. En: Freedberg IM, Eisen AZ, Wolff K, et al. Fitzpatrick's Dermatology in General Medicine. New York, McGraw-Hill 1999:919-924.

2.Jaworsky C. Extramammary Paget´s disease. En: Miller SJ, Maloney ME. Cutaneous Oncology. Blackwell Science 1998:789-795

3.Wood WS, Hegedus C. Mammary Paget´s disease and intraductal carcinoma. Histologic, histochemical, and immunocytochemical comparison. Am J Dermatopathol 1988; 10:183-188.

4.Weedon D. Extramammary Paget´s disease. En: Skin Pathology. London, Churchill Livingstone. 2002:731-732.

5.Heymann WR. Extramammary Paget's disease (Review). Clin Dermatol 1993; 11:83-87.

Tetralysal®

limeciclina

Mejores y más rápidos resultados en la terapia combinada[4,5]

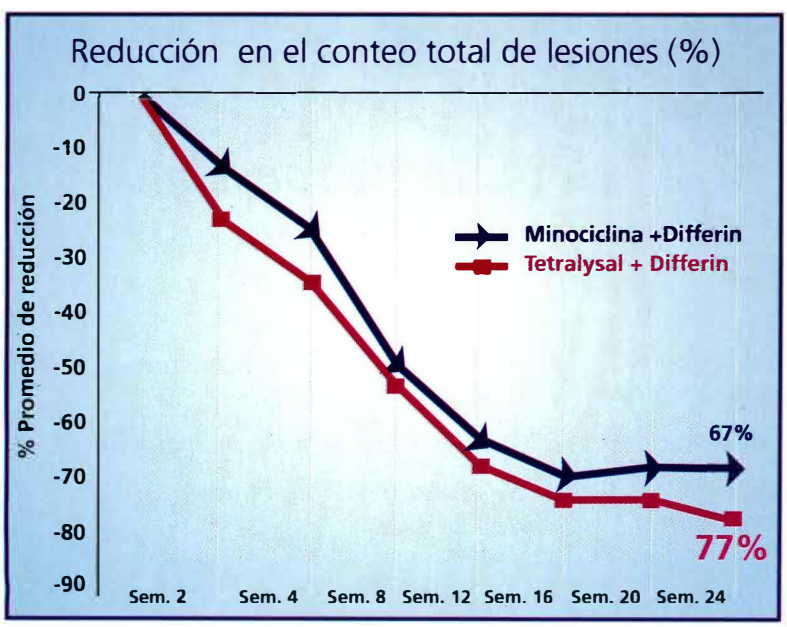

- Mejor respuesta a las 2 semanas de tratamiento
- **77%** de reducción en el conteo total de lesiones **Tetralysal + Differin**

Estudio COLOMBIANO de eficacia y seguridad comparando Limeciclina + Adapalene y Minociclina + Adapalene en el tratamiento de Acné vulgaris. Campo M. H, Zuluaga A., Escobar P. Motta A. Argote A. Jaramillo C., Rueda M. J.

Presentaciones:

- 300 mg Caja x 16 caps. Reg. INVIMA No. 2001M-0000813 *Nuevo*
- 150 mg Caja x 8 caps. Reg. INVIMA No. M-006071

GALDERMA
HEMOS ELEGIDO LA DERMATOLOGIA

Ella sabe lo que hay detrás de esta mirada.



BOTOX® 100 UNIDADES

Toxina Botulínica Tipo A

LA FUERZA DE LA EXPERIENCIA

eleva la autoestima de su paciente

- *Primera Toxina Botulínica Tipo A aprobada por el INVIMA en líneas hiperfuncionales.*
- *La Toxina Botulínica Tipo A con el mejor perfil de seguridad.*
- *Mínima difusión del sitio de inyección.*
- *La mejor relación costo-beneficio para su paciente.*
- *Procedimiento mínimamente invasivo, sin cicatrices*
- *Sin cirugías, ni post-operatorio*
- *Resultados visibles luego de 72 horas*

Eficacia comprobada

En líneas periorbiculares, frontales glabelares, peribucales y cuello, también en hiperhidrosis axilar y palmar.

ALLERGAN

ofrece programas de educación continuada

Composición: Cada vial contiene Clostridium botulinum tipo A, 4,8 ng (100 U) cloruro de sodio, 0,9 mg, y albúmina sérica humana, 0,5 mg **Indicaciones:** Tratamiento de la hiperactividad muscular en las patologías abajo relacionadas por su acción como inhibidor de la liberación de la acetilcolina presináptica: Oftalmología: blefarospasmo esencial benigno o asociado a distonías, estrabismo y distonía focal. Neurología: parálisis cerebral, tremor, espasticidad, distonías, miaclonías, espasmo hemifacial, cefaleo tensional, torticolis espasmódica. Urología: hiperactividad del músculo detrusor de la vejiga. Otorrinolaringología: temblor palatal esencial, distonía espasmódica. Dermatología: Hiperhidrosis refractaria a tratamientos convencionales. Traumatología / ortopedia: padecimientos espásticos, dolores en espalda, cuello y espino dorsal, asociados a contracturas patológicas. Bruxismo: temporo-maxilar Proctología: fisura anal. Gastroenterología: acalasia. Tratamiento de líneas faciales hiperfuncionales. **Contraindicaciones:** Hipersensibilidad a cualquiera de los componentes. Cuando se estén administrando antibióticos, aminoglucósidos, estreptomicina o cualquier otro producto que interfiera en la transmisión neuromuscular. Cuando existan trastornos generalizados de la actividad muscular. En caso de inflamación o infección en el punto de inyección. Embarazo. Lactancia. Miastenia gravis. **Advertencias:** Solo administración por especialistas. **Precauciones:** No exceder la dosis y frecuencia de la administración recomendada. La eficiencia del producto depende de su adecuado almacenamiento. **Dosis:** La dosis y frecuencia de administración depende de la indicación y la edad del paciente a tratar. Para estrabismo la dosis máxima recomendada no debe exceder de 25 U y para blefarospasmo no debe exceder de 200 U. **Efectos colaterales:** Ptosis, diplopía. **Condiciones de almacenamiento:** Mantener congelado a -5°C. Debe reconstituirse en solución salina no preservada. Después de reconstituido debe refrigerarse y usarse en su totalidad antes de 4 horas.
Presentación comercial: Vial de 100 U, polvo secado al vacío (Reg. San. No. M-014172 M.S.).
Para mayor información consulte a su especialista.

1.- M. Naumann, H. Hamm, I. Kinvelin, K. Reiners: Botulinum toxin type A in the treatment of focal, axillary and palmar hyperidrosis and other hiperidrotic conditions. European Journal of Neurology 1999. Vol. 6 (suppl.4)
2.- H. Novet, C. Swarting, S. Aquilonius: Treatment of focal hyperidrosis with botulinum toxin type A. Brief overview of methodology and 2 years experience. European Journal of Neurology 1999. Vol. 6 (suppl.4)
3.- A. Carruthers, F. Carruthers: Clinical indications and injection technique for the Cosmetic Use of Botulinum A Exotoxin. Published by Elsevier Science Inc. 1998.
4.- A. Carruthers, F. Carruthers: History of Cosmetic Use of Botulinum A Exotoxin. Published by Elsevier Science Inc. 1998
5.- F.S. Brandt, B. Bellman: Cosmetic Use of Botulinum A Exotoxin for The Aging Neck. Published by Elsevier Science Inc. 1998

Carcinoma escamocelular en pene

Vesna Garavito Jurín

RESUMEN

Paciente de veintinueve años de edad, remitido del servicio de urología por presentar veinte úlceras en pene de tamaño variable entre 0.2 y 2 cm, de cuatro meses de evolución. Se hace impresión diagnóstica de infección por micobacterias atípicas, se toma cultivo de secreción y biopsia de una de las lesiones, que reporta carcinoma escamocelular infiltrante bien diferenciado.

Palabras clave: carcinoma escamocelular del pene.

HISTORIA CLÍNICA

Paciente de veintinueve años de edad que consultó al servicio de urología por presentar, desde cuatro meses antes, úlceras en el cuerpo del pene asociadas con eritema, edema y secreción purulenta sin síntomas sistémicos asociados. Refería como antecedentes relaciones con pareja heterosexual estable, sin protección, y uretritis por Neisseria gonorrhoeae dos semanas antes. Los exámenes paraclínicos mostraron cuadro hemático con leucocitosis y neutrofilia, y frotis de secreción uretral con diplococos gram negativos intra y extracelulares.

Recibió tratamiento con penicilina cristalina y ciprofloxacina durante catorce días, sin mejoría de las lesiones, por lo que es remitido al servicio de dermatología.

Al examen físico se encontró un paciente en buen estado general, con marcada fimosis que impedía examinar el glande y el surco balanoprepucial. En la cara lateral y ventral del cuerpo del pene se observaban veinte úlceras de fondo granulomatoso, de 0.5 a 2 cm de diámetro, que a la digitopresión tenían abundante secreción purulenta fétida (Figura 1). No se palpaban adenopatías inguinales.

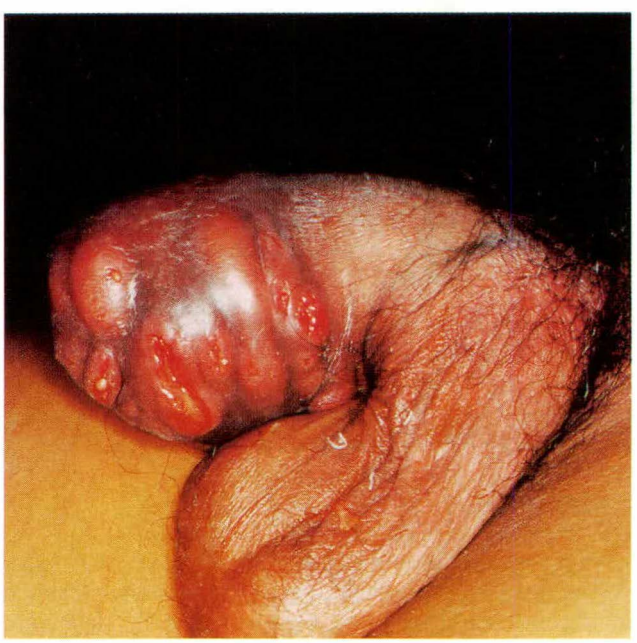

Figura 1. Edema, eritema y úlceras con secreción purulenta en el cuerpo del pene.

Con impresión diagnóstica de infección por micobacterias atípicas se realizó cultivo que fue negativo, y biopsia de una de las lesiones que reportó tumor infiltrante hasta el límite profundo de la biopsia (4 mm), constituido por células escamosas dispuestas en lóbulos y cordones con formación frecuente de perlas córneas, disqueratósicas y atipia leve global; había además abscesos de polimorfonucleares permeando el tumor y un infiltrado linfoplasmocitario vecino a éste (Figura 2).

Vesna Garavito Jurín, *RI Dermatología, Universidad El Bosque, Hospital Simón Bolívar, Bogotá D.C.*

Correspondencia: Calle 103-A No. 51-24, teléfono 624 1126, Bogotá, D.C., Colombia. E-mail: vesna501@yahoo.com.

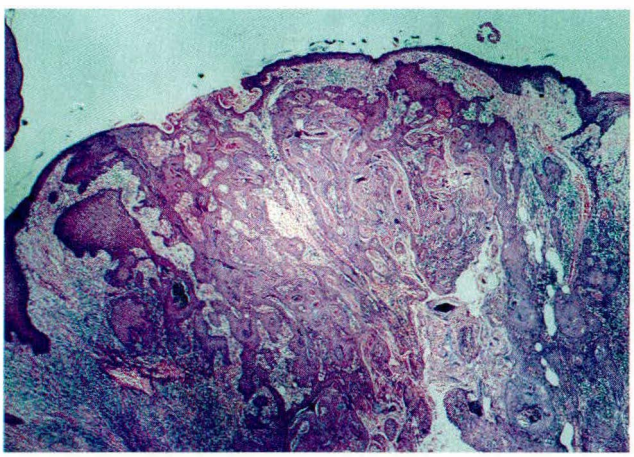

Figura 2. Crecimiento epitelial que infiltra dermis media y profunda con formación de perlas córneas; hay infiltrado linfoplasmocitario asociado (HE 20x).

Se diagnosticó carcinoma escamocelular infiltrante bien diferenciado.

En la siguiente consulta se detectaron adenopatías inguinales bilaterales. El paciente fue remitido al Instituto de Cancerología para realizar penectomía radical y biopsia de ganglios inguinales, tratamiento que se negó a realizarse a pesar de comprender su necesidad e importancia.

DISCUSIÓN

El carcinoma escamocelular es una proliferación maligna del queratinocito epidérmico. Su incidencia varía según las prácticas de circuncisión, higiene, presencia de fimosis, número de compañeros sexuales, infección por virus del papiloma humano y tabaquismo, entre otros factores; aumenta con la edad y con la exposición a la luz solar, arsénico, radiación infrarroja, rayos X y rayos gamma, presencia de cicatrices, úlceras e inmunosupresión crónica.[1,2]

La circuncisión, especialmente cuando se realiza en el período neonatal, disminuye el riesgo de carcinoma escamocelular peneano.[2] Su incidencia es más alta en hombres mayores, con un incremento notorio después de los sesenta años, aunque no es raro en hombres jóvenes. No se ha encontrado preferencia racial.[1,2]

El carcinoma escamocelular en el pene puede presentarse como una induración inaparente o variar desde una pápula, pústula, masa exofítica, erosión superficial o úlceras con bordes elevados.[2] Se localiza principalmente en el glande (48%) y el prepucio (21%), y puede acompañarse de supuración y hemorragia.[2] Generalmente hay una lesión preexistente, ya sea un proceso inflamatorio crónico o una placa atrófica de eritroplasia o de leucoplasia.[2,3]

Tiene alto potencial maligno, con curso progresivo y alta mortalidad en dos años para los pacientes no tratados. Debe diferenciarse del carcinoma verrucoso, el condiloma acuminado e infecciones como chancroide, granuloma inguinal y tuberculosis, entre otras.[1]

El tratamiento siempre es quirúrgico, penectomía radical y estudio de ganglios inguinales.[2]

SUMMARY

A 29 year-old man was sent from the urology service for evaluation. He had multiple ulcers located on the penis that appeared 4 months ago, and measured between 0.2 and 2 cm. Atypical mycobacteria infection was the first diagnostic approach. Skin cultures were negative, while the biopsy reported a well-differentiated infiltrative squamous cell carcinoma.

Key words: squamous cell carcinoma.

BIBLIOGRAFÍA

1.Micali G, Innocenzi D, Nasca MR, et al. Squamous cell carcinoma of the penis. J Am Acad Dermatol 1996; 35:432-451.

2.Lynch D, Pettaway C. Tumors of the Penis. En Retik A, Vaughan E, Wein A. Campbell´s Urology. Elsevier 2002:2945-2957.

3.Kanwar AJ, Thami GP, Kaur S, et al. Squamous cell carcinoma in long-standing untreated lichen sclerosus et atrophicus of the penis. Urol Int 2002; 68:291-294.

Lupus eritematoso sistémico ampolloso

Andrés Vidal C.
Lucy García R.
Ricardo Rueda P.

RESUMEN

Se presenta el caso de una mujer de veintidós años, con historia de lesiones ampollosas intermitentes asociadas a pérdida de peso y alopecia difusa. La histopatología de las lesiones es semejante a una dermatitis herpetiforme y la inmunofluorescencia directa muestra un patrón lineal. Se hace diagnóstico de lupus eritematoso sistémico (LES) ampolloso.

Palabras clave: lupus eritematoso sistémico, ampollas.

HISTORIA CLÍNICA

Mujer de veintidós años de edad, enviada a interconsulta por el servicio de Medicina Interna, con historia de tres meses de evolución de vesículas y ampollas intermitentes, que se inician en área inguino-crural y se generalizan a abdomen, tórax, extremidades superiores y mucosa oral; en su evolución dejaban áreas esfaceladas y costrosas, sin cicatriz residual. Asociada con esto había pérdida importante de peso y caída del cabello (Figuras 1, 2).

Figura 1. En el tórax anterior se observan múltiples áreas esfaceladas y costras residuales en los sitios de ampollamiento previo.

Figura 2. Ampolla en región frontal y alopecia difusa marcada.

Sus antecedentes personales y familiares eran negativos; los exámenes de laboratorio mostraban: ANAs positivos 1:2.650 con un patrón moteado, consumo de C3 y C4, factor reumatoideo < 20 UI/ml, hemoglobina de 5.5 g/dl, VDRL no reactivo y HIV negativo. La biopsia de piel mostró ampollas subepidérmicas e infiltrado inflamatorio de predominio polimorfonuclear, con formación de abscesos papilares (Figura 3). Se le realizó una inmunofluores-

Andrés Vidal C., *RI Dermatología, Universidad del Valle, Cali.*
Lucy García, *Docente Dermatología Universidad del Valle, Cali.*
Ricardo Rueda P., *Docente Dermatopatología, Universidad del Valle, Cali.*
Correspondencia: Andrés Vidal, Hospital Universitario del Valle, Dermatología, Calle 5ª No. 36-00, Cali, Colombia.
E-mail: andrésvc75@hotmail.com

cencia directa que mostró un patrón lineal subepidérmico y perianexial, positivo para IgG, IgM, IgA y C3 (Figura 4). Con lo anterior se hace un diagnóstico de lupus eritematoso sistémico (LES) ampolloso. La paciente era manejada con prednisolona 1 mg/kg/día y azatioprina 50 mg/día sin mejoría de sus lesiones en piel. El servicio de Dermatología le formula dapsona, 100 mg/día, previo resultado normal de niveles de glucosa-6-fosfato deshidrogenasa, con muy buena respuesta en pocos días.

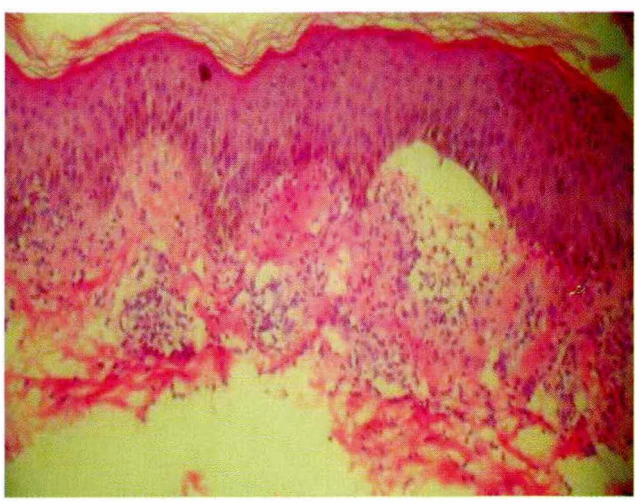

Figura 3. Biopsia de piel: ampollas subepidérmicas con un infiltrado de polimorfonucleares y formación de abscesos papilares.

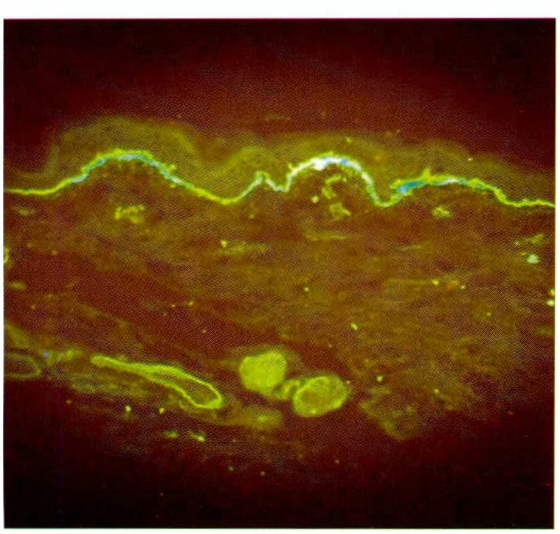

Figura 4. Patrón lineal subepidérmico y perianexial con predominio de IgG(+++) y C3 (+++).

DISCUSIÓN

El lupus ampolloso es una manifestación poco común del LES, su incidencia es menor del 5%; generalmente se correlaciona con una mayor actividad lúpica y afecta más a mujeres jóvenes de todas las razas.[1] Las lesiones son debidas a autoanticuerpos contra componentes de la membrana basal, especialmente contra el dominio no colágeno (NC-1) del colágeno tipo VII, que es el mayor componente de las fibras de anclaje y juega un papel central en la adhesión dermo-epidérmica. También se han reportado otros antígenos, como el del penfigoide ampolloso-1 (BP-230), la laminina 5 y la laminina 6, específicamente contra las cadenas $\alpha 3$ y $\gamma 2$ de éstas.[2]

Las lesiones varían desde vesículas herpetiformes hasta ampollas grandes y tensas, que pueden estar precedidas de una erupción máculo-papular o urticariforme, no están limitadas a áreas de exposición solar, y pueden afectar cualquier parte del cuerpo, incluyendo las mucosas; evolucionan dejando áreas esfaceladas y costrosas que generalmente sanan sin dejar cicatriz.[3] La histopatología semeja cercanamente a la dermatitis herpetiforme, con presencia de ampollas subepidérmicas, infiltrado inflamatorio con predominio de neutrófilos y formación de microabscesos papilares; usualmente no hay cambios vacuolares, aunque ocasionalmente se ven cuerpos de Civatte.[4] La inmunofluorescencia directa muestra depósitos de IgG y C3, con depósitos de IgM e IgA o sin ellos, en un patrón lineal o mixto (lineal y granular). Con la inmunofluorescencia indirecta se han clasificado dos grupos inmunológicamente distintos, caracterizados por la presencia o ausencia de anticuerpos circulantes contra el colágeno tipo VII.[5]

El diagnóstico diferencial debe hacerse con otras entidades ampollosas como son: dermatitis herpetiforme, epidermólisis ampollosa adquirida, IgA lineal y penfigoide ampolloso. El tratamiento de primera línea es la dapsona, con un freno en la formación de nuevas ampollas en 1 ó 2 días y curación de las existentes en pocos días. Los esteroides orales son de segunda línea.

SUMMARY

We present the case of a 22 year-old woman with a history of intermittent, blistering skin lesions associated to weight loss and diffuse alopecia. The histopathology of these lesions was similar to dermatitis herpetiformis, and direct immunofluorescence showed a linear pattern. Blistering systemic lupus erythematosus was diagnosed.

Key words: systemic lupus erythematosus, blisters.

BIBLIOGRAFÍA

1. Shirahama S, Furukawa F, Yagi H, et al. Bullous systemic lupus erythematosus: detection of antibodies against noncollagenous domain of type VII collagen. J Am Acad Dermatol 1998; 38: 844-848.
2. Chan LS, Lapiere JC, Chen M, et al. Bullous systemic lupus erythematosus with autoantibodies recognizing multiple skin basement membrane components, bullous pemphigoid antigen 1, laminin-5, laminin-6, and type VII collagen. Arch Dermatol 1999;135:569-573.
3. Yung A, Oakley A. Bullous systemic lupus erythematosus. Australas J Dermatol 2000; 41: 254-257.
4. Weedon D, Strutton G. Bullous lupus erythematosus. En Weedon D. Skin Pathology, Churchill Livingstone, Londres, 2002: 52.
5. McCauliffe DP. Cutaneous lupus erythematosus. Semin Cutan Med Surg 2001; 20:14-26.
6. Cotell S, Robinson ND, Chan LS. Autoimmune blistering skin diseases. Am J Emerg Med 2000; 18:288-299.

Loceryl®

amorolfina

ALTA EFICACIA EN MONOTERAPIA, SINERGIA EN TERAPIA COMBINADA

en ONICOMICOSIS

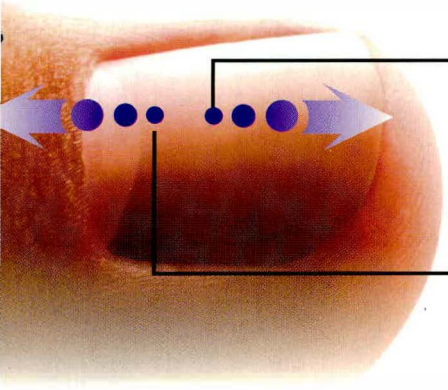

Monoterapia

- Onicomicosis distales y superficiales sin compromiso de la matriz ungueal

Terapia combinada

- Matriz comprometida

- **Amplio espectro de acción**
- **Mayor eficacia global y reducción del tiempo de tratamiento**

Reg. Min. Salud M-14392

y DERMATOMICOSIS

DE EXCLUSIVA MEDICA PRESCRIPCION

Loceryl® Crema - Tubo x 20 g

Reg. Min. Salud M-14290

GALDERMA

HEMOS ELEGIDO LA DERMATOLOGIA

Quanox®

Gotas - Ivermectina 0,6%

...el compromiso de ser los primeros!

...con innovación e investigación!

DERMACARE

dermacare@dermacare.com.co

Dermatomiositis juvenil asociada con dermatitis atópica

Liliana E. Muñoz García
María del Rosario Barona

RESUMEN

Se reporta el caso de una paciente de diez años, con antecedente de dermatitis atópica severa y asma, quien consulta por cuadro de un mes de evolución de exacerbación de su dermatitis atópica, prurito intenso, fotosensibilidad, lesiones eritematovioláceas e hipertricosis. Los exámenes paraclínicos e histológicos ayudaron al diagnóstico.

Palabras clave: dermatomiositis juvenil, dermatitis atópica.

CASO CLÍNICO

Niña de diez años de edad, con antecedente de asma y dermatitis atópica severa multitratada desde los dos años de edad. Consulta por cuadro de un mes de evolución de exacerbación de su dermatitis atópica, prurito intenso, fotosensibilidad, lesiones eritematovioláceas e hipertricosis.

Al examen físico se encuentra eritema heliotropo acompañado de edema bipalpebral, marcada hipertricosis, lesiones eritematovioláceas que comprometen tronco, extremidades y pliegues antecubitales, pápulas eritematovioláceas en el dorso de las articulaciones interfalángicas y metacarpofalángicas que corresponden a las pápulas de Gottron, lesiones eritematopurpúricas de aspecto vasculítico, telangiectasias periungueales y cutículas distróficas. Aproximadamente a la semana aparece debilidad simétrica de músculos proximales de extremidades, principalmente de miembros inferiores (Figura 1).

Figura 1. Lesiones eritematovioláceas en tronco, brazo, pliegues antecubitales, más eritema heliotropo y edema palpebral.

Liliana Eugenia Muñoz García, *RIII Dermatología, Universidad del Valle, Cali.*

María del Rosario Barona, *Docente Dermatología Pediátrica, Universidad del Valle.*

Correspondencia: Liliana Eugenia Muñoz, Hospital Universitario del Valle. Teléfono 556 0233. Fax: 558 5412. Cali, Colombia.
E-mail: liliemg@hotmail.com

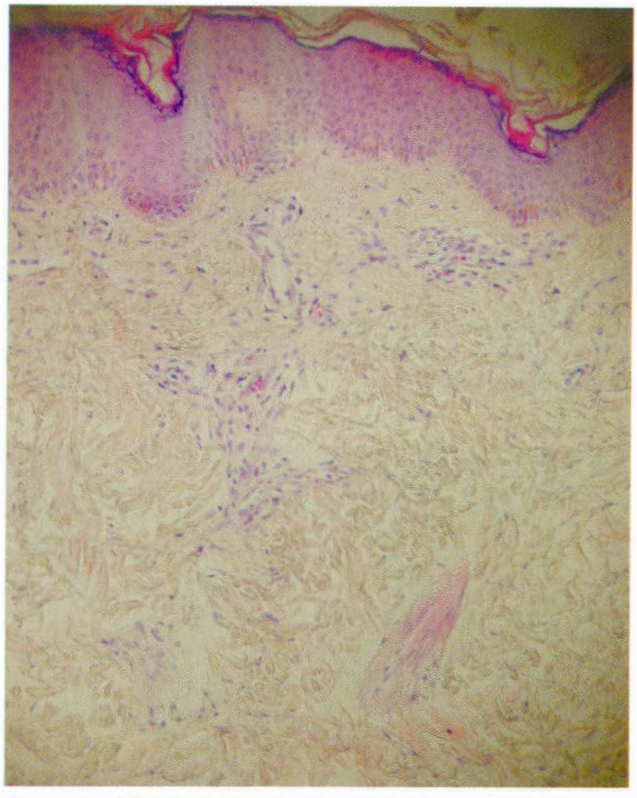

Figura 2. Inflitrado imflamatorio perivascular superficial, edema y neutrófilos en la pared de los vasos.

La biopsia de piel mostró un infiltrado mixto de predominio linfocítico perivascular superficial, y en la pared de los vasos, neutrófilos y edema, hallazgos compatibles con vasculitis (Figura 2). En la biopsia muscular se observó un infiltrado linfohistiocitario que afectaba fibras musculares con cambios degenerativos (Figura 3).

Con los hallazgos anteriores se hace el diagnóstico de dermatomiositis juvenil.

Dentro de los exámenes complementarios, las enzimas musculares se encontraban elevadas: CPK 12.060 U/l (N: 24-170), CPK-MB 1495 U/l (N: hasta 24), GOT 592 U/l (N: hasta 42), GPT 265 U/l (N: hasta 41), y LDH 275 U/l (N:25-100). En la evaluación inmunológica se observó: IgE 671 UI/ml (N: 1.40-300), ANA 1/1280 patrón homogéneo, anti-DNAn negativo, Factor Reumatoideo 45 UI/ml (N: <30) y VSG 34 mm (N: 0-20).

La electromiografía mostró un patrón de miopatía moderada en los miembros inferiores.

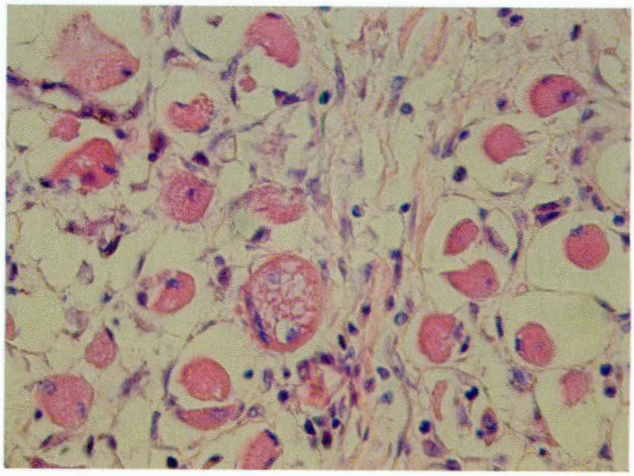

Figura 3. Infiltrado linfocítico, edema y vacuolización de algunas fibras musculares.

Se inició manejo con fotoprotección y prednisolona a 1 mg/kg/día, con buena respuesta inicial, con recaída posterior, lo que hizo necesario adicionar al tratamiento cloroquina 5 mg/kg/día, metotrexate 10 mg/sem, azatioprina 1 mg/kg/día, enalapril 5 mg/día, calcio, calcitriol, omeprazol y ácido fólico, con excelente respuesta terapéutica hasta el momento.

DISCUSIÓN

La dermatomiositis juvenil es una miopatía inflamatoria idiopática.[1] La primera descripción de un caso de dermatomiositis juvenil se atribuye a Potain en 1875. En 1975, Bohan y Meter establecen cinco criterios para el diagnóstico de dermatomiositis/polimiositis (Cuadro 1).[1,2]

Cuadro 1. Criterios diagnósticos de la dermatomiositis/polimiositis (Bohan y Peter)

1. Debilidad simétrica de la musculatura proximal con disfagia o sin ella, o afectación de los músculos respiratorios.
2. Elevación de los valores de las enzimas musculares.
3. Patrón electromiográfico anormal.
4. Biopsia muscular anormal.
5. Lesiones cutáneas características.

El diagnóstico definitivo se realiza con tres o cuatro de los criterios anteriores.

Su incidencia se ha cifrado en un 0.6 a 3.2 casos por millón anualmente en los EE.UU. Afecta a niños entre cua-

tro y doce años, con predominio en el sexo femenino en una proporción de 2:1.[2]

Se desconoce su etiopatogenia, es considerada una enfermedad autoinmune. Podría desencadenarse tras un estímulo, que originaría una alteración en el endotelio vascular que provocaría la vasculopatía y la reacción inflamatoria.[1,2]

El inicio de la sintomatología puede ser agudo o insidioso. Se distinguen dos tipos clínicos de dermatomiositis juvenil (Cuadro 2).[2]

Cuadro 2. Clasificación de la dermatomiositis infantil

Tipo Banker	Tipo Brunsting
Curso rápido	Curso insidioso
Fiebre y leucocitosis	Afebril
Ulceración intestinal	Sin compromiso visceral
Poca calcinosis	Calcinosis frecuente
Vasculopatía frecuente	Vasculopatía rara
Peor pronóstico	Buen pronóstico
Mala respuesta al tratamiento	Remisión con tratamiento

En la mayoría de los pacientes las lesiones cutáneas típicas preceden a la clínica muscular, aunque en otras ocasiones aparecen simultáneamente. Las manifestaciones cutáneas características de la dermatomiositis se detallan en el Cuadro 3.[1-3]

Cuadro 3. Manifestaciones cutáneas clásicas de la dermatomiositis.

Patognomónicas

- Pápulas de Gottron
- Signo de Gottron

Características

- Eritema heliotropo (acompañado de edema palpebral).
- Telangiectasia periungueal visible, distrofia de cutículas.
- Eritema maculoso violáceo y simétrico en dorso de manos, superficie extensora de miembros superiores, región posterior de los hombros, parte anterior y posterior del cuello, cara y cuero cabelludo.

En los casos más graves se observan lesiones purpúricas y necróticas que expresan una vasculitis, asociadas con peor pronóstico.

Entre un 40% y 70% de los niños afectados presentan calcinosis en zonas de traumatismos. Se desarrollan tanto en fases de actividad como de curación de la enfermedad, por consecuencia de la necrosis tisular. Se consideran signo de buen pronóstico.[2]

Se han documentado varias asociaciones cutáneas raras, que incluyen ictiosis adquirida, eritrodermia, edema y eritema facial, hiperqueratosis folicular, hipertricosis, liquen plano, dermatosis ampollar por IgA lineal, perforación nasal septal, paniculitis, mucinosis cutánea, y acantosis nigricans inducida por corticoesteroides.[3] Dentro de la literatura revisada no se encontró asociación casual o causal con dermatitis atópica.

El compromiso muscular típico se presenta como debilidad simétrica de la musculatura proximal de las extremidades. Aproximadamente en un 25% de los pacientes aparecen síntomas articulares. Se ha descrito la aparición de osteoporosis.[1,2] También hay alteraciones gastrointestinales, cardíacas, respiratorias, oculares y genitourinarias.[1,2]

El diagnóstico se basa en los signos y síntomas clínicos. Se emplean varias pruebas, ninguna definitiva, pero que apoyan la sospecha y nos reflejan la actividad del proceso. Suele observarse un incremento de los valores de una o varias enzimas derivadas del músculo. Se ha demostrado una elevación de los ANA en un 60% de los pacientes. Se han descrito anticuerpos que se relacionan con la presentación clínica y el pronóstico, y se agrupan en anticuerpos específicos de miositis (anti-sintetasa, anti-Mi 2, anti-SRP) y los asociados con miositis (anti-U1-RNP/U2-RNP, anti-Pm/Scl, anti-Ku, anti-EJ).[1,2,4,5]

La electromiografía muestra un patrón de miopatía inflamatoria. En los últimos años las técnicas de ultrasonografía y RMN han demostrado ser pruebas no invasivas que complementan el diagnóstico.[1,2,6]

La biopsia cutánea muestra una epidermis adelgazada, con degeneración vacuolar en su capa basal, edema en dermis superior, dilatación vascular, depósitos de mucina e infiltrados linfocitarios. En la biopsia muscular se observa degeneración/regeneración de las fibras musculares, atrofia perifascicular, daño capilar, e infiltrado inflamatorio perivascular.[1,2]

El tratamiento de primera elección es el empleo de corticoesteroides por vía oral (1 mg/kg/día), o en pulsos IV de

metilprednisolona (20-30 mg/kg/dosis). También se ha empleado la hidroxicloroquina, con efecto beneficioso sobre la miopatía en pacientes pediátricos. En casos resistentes al tratamiento con esteroides, en aquéllos que presentan síntomas de su toxicidad, o en formas graves, se pueden utilizar otras medicaciones inmunomoduladoras como MTX, gammaglobulina intravenosa, azatioprina, ciclosporina, ciclofosfamida y mofetilmicofenolato, entre otras. Debe realizarse fotoprotección completa.[1,2]

En la revisión de la literatura no se encontró reporte de asociación casual o causal con dermatitis atópica.

CONCLUSIÓN

Se presenta este caso por la complejidad en el diagnóstico, difícil manejo terapéutico y por su asociación no reportada en la literatura revisada.

SUMMARY

A case of dermatomyositis associated to atopic dermatitis in a 10 year-old patient is reported. With a clinical history of severe atopic dermatitis and asthma, she comes to the office after an episode of one month evolution of her atopic dermatitis, intense pruritus, photosensitivity, erythematoviolaceous lesions and hypertrichosis. Paraclinical and histological tests supported the diagnosis.

Key words: juvenile dermatomyositis, atopic dermatitis.

BIBLIOGRAFÍA

1.Murray KJ. Juvenile dermatomyositis: Advances in understanding and management. APLAR J Rheumatol 2003; 6:50-63.

2.Segurado MA, Guerra A, Iglesias L. Dermatomiositis infantil. Piel 2000; 15:215-221.

3.Sontheimer RD. Dermatomiositis. En Freedberg IM, Eizen AZ, Wolf K, et al. Fitzpatrick's. Dermatología en Medicina General, Buenos Aires 2001:2126-2140.

4.Herrero C. ¿Qué análisis hay que realizar en las enfermedades del tejido conectivo y cómo hay que valorar los resultados? Piel 2000; 15:372-376.

5.Heffernan MP, Do JH, Mehta J. Antinuclear antibodies in dermatology. Semin Cutan Med Surg 2001; 20:2-13.

6.Hernández J, Juárez Y, Rodríguez J, et al. Utilidad de la resonancia nuclear magnética en la dermatomiositis juvenil. Actas Dermosifiliogr 2001; 92:51-144.

CLASIFEL®

HIDROQUINONA 4% - 3 Filtros Solares

Eficacia, seguridad y confianza
en el tratamiento de la hiperpigmentación cutánea.

Fórmula compatible y estable.

Ph ideal para garantizar la eficacia terapéutica de la hidroquinona y de la acción protectora de los filtros solares.

Garantía STIEFEL®

Producido en atmósfera de Nitrógeno[1].

Protección UVA y UVB por sus 3 filtros solares.

Para uso diurno y nocturno.

STIEFEL®

LIBRE DE CORTICOSTEROIDES

Nuevo

ELIDEL®

(pimecrolimus) crema 1%

EL CONTROL DEL ECZEMA ESTÁ AQUÍ

ELIDEL® es efectivo y confiable en pacientes con **Dermatitis Atópica** desde los 3 meses de edad.[2]

Los corticosteroides actúan sobre diversos tipos de células y se asocian con una amplia variedad de efectos adversos locales y sistémicos.[3,4]

ELIDEL® Reducción significativa de prurito, escoriación y liquenificación[1]

ELIDEL® reduce de manera significativa el número de recidivas [1,5]

APROBADO F.D.A. DERMATITIS ATÓPICA

Elidel® Crema 1% Crema dérmica antiinflamatoria no esteroide para uso tópico. ***Composición:*** Un gramo de crema contiene 10 mg de pimecrolimus. ***Indicaciones:*** Dermatitis atópica (eczema) (DA). Elidel® crema 1% está indicado para el tratamiento a corto plazo (agudo) y a largo plazo de los síntomas y signos de la dermatitis atópica (eczema) en lactantes (3-23 meses), niños (2-11 años), adolescentes (12-17 años) y adultos. ***Posología y Administración:*** Aplique una capa delgada de Elidel® crema 1% en la zona afectada dos veces por día y fricción suavemente hasta su completa absorción. Elidel® crema 1% puede utilizarse en todas las zonas de la piel, incluso en la cabeza, rostro, cuello y zonas intertriginosas (entre los pliegues de la piel o dedos). En el tratamiento a largo plazo de la dermatitis atópica (eczema), el tratamiento con Elidel® crema 1% debe comenzar ante la primera aparición de signos y síntomas de la dermatitis atópica para prevenir los brotes de la enfermedad. Elidel® crema 1% debe usarse dos veces por día mientras los signos y síntomas persistan. Si se interrumpe el tratamiento, éste debe reanudarse no bien reaparezcan los signos y síntomas para prevenir los brotes de la enfermedad. Se pueden aplicar emolientes inmediatamente después de utilizar Elidel® crema 1%. No obstante, tras el baño o la ducha, los emolientes deben aplicarse antes de utilizar Elidel® crema 1%. Debido al bajo grado de absorción sistémica, no existe restricción en la dosis diaria total aplicada ni en la extensión de la superficie del cuerpo tratada o duración del tratamiento. ***Uso en pacientes pediátricos:*** La posología recomendada para los lactantes (3-23 meses), los niños (2-11 años) y los adolescentes (12-17 años) es idéntica a la de los adultos. La utilización en lactantes de menos de tres meses de edad no ha sido estudiada. ***Uso en ancianos:*** La dermatitis atópica (eczema) se observa raramente en los pacientes de 65 años o más. En los estudios clínicos con Elidel® crema 1% no se incluyó el suficiente número de pacientes de esas edades para determinar si responden de forma distinta de los pacientes más jóvenes. ***Contraindicaciones:*** Hipersensibilidad al pimecrolimus o a cualquiera de los excipientes. ***Advertencias y precauciones especiales de empleo:*** Elidel® crema 1% no debe aplicarse sobre superficies afectadas por virosis agudas de la piel. En presencia de micosis o bacteriosis dérmicas, se debe instaurar el uso de algún agente antimicrobiano apropiado. Si la infección no sana, Elidel® crema 1% debe interrumpirse hasta que la infección se haya controlado adecuadamente. La utilización de Elidel® crema 1% puede causar reacciones leves y pasajeras en la zona de aplicación, por ejemplo, sensaciones de calor o ardor. Si la reacción es intensa, los pacientes deben acudir al médico. ***Interacciones:*** Las posibles interacciones entre Elidel® crema 1% y otros fármacos no se han evaluado de forma sistemática. Habida cuenta de su mínimo grado de absorción, es poco probable que ocurran interacciones entre Elidel® crema 1% y los fármacos de administración sistémica. Sobre la base de las propiedades farmacodinámicas de Elidel® crema 1% y del grado mínimo de absorción del pimecrolimus, no caben esperar efectos sobre la respuesta de vacunación. La aplicación de Elidel® crema 1% en las zonas de aplicación de vacunas, mientras persisten las reacciones locales, no fue estudiada y, por lo tanto, no se aconseja. ***Embarazo y Lactancia.*** **Embarazo:** Los datos sobre el uso de Elidel® crema 1% en mujeres embarazadas son insuficientes. Los estudios de aplicación dérmica animal no evidenciaron efectos nocivos directos ni indirectos con respecto al embarazo, desarrollo embrionario/fetal, parto o desarrollo posnatal. Se ejercerá cautela cuando se prescriba Elidel® crema 1% a mujeres embarazadas. No obstante, teniendo en cuenta el grado mínimo de absorción del pimecrolimus tras la aplicación tópica de Elidel® crema 1%, el posible riesgo para los seres humanos se considera reducido. **Lactancia.** No se realizaron estudios de excreción láctea en animales tras la aplicación tópica. No se sabe si el pimecrolimus se excreta en la leche en estas circunstancias. Debido a que muchos fármacos se excretan en la leche humana, debe ejercerse cautela al administrar Elidel® crema 1% a madres lactantes. No obstante, teniendo en cuenta el grado mínimo de absorción del pimecrolimus tras la aplicación tópica de Elidel® crema 1%, el posible riesgo para los seres humanos se considera reducido. Las madres lactantes no deben aplicar Elidel® crema 1% sobre los senos. ***Reacciones adversas:*** Se ha determinado el perfil de inocuidad de Elidel® crema 1% en más de 2.000 pacientes, entre ellos, lactantes (> 3 meses), niños, adolescentes, y en los adultos reclutados en los estudios de fase II y III. Más de 1.500 de estos pacientes fueron tratados con Elidel® crema 1% y más de 500 con un tratamiento de referencia, por ejemplo, el vehículo de Elidel® crema 1% o corticosteroides tópicos. Los acontecimientos adversos más comunes fueron las reacciones en la zona de aplicación comunicadas aproximadamente por el 19% de los pacientes tratados con Elidel® crema 1% y el 16 % delos pacientes del grupo testigo. Estas reacciones ocurrían por lo general al comienzo del tratamiento y eran de intensidad leve a moderada y de corta duración. Frecuencia estimada: muy frecuentes 10%, frecuentes 1% a < 10%; infrecuentes 0,1% a < 1%; raras 0,01% a < 0,1%; muy raras < 0,01% (incluidos los informes aislados). Muy frecuentes: ardor en la zona de aplicación. Frecuentes: reacciones en la zona de aplicación (irritación, prurito y eritema), infecciones cutáneas (foliculitis). Infrecuentes: impétigo, afección agravada, herpes simple, dermatitis por herpes simple (eczema herpético), molusco contagioso, trastornos en la zona de aplicación, a saber, exantema, dolor, parestesia, descamación, sequedad, edema, papiloma cutáneo, forúnculo. No se tienen antecedentes de sobredosis de Elidel® crema 1%. No se han registrado incidentes de ingestión accidental. ®= Marca registrada Novartis Pharma AG, Basilea, Suiza. **Registro San. INVIMA** 2002 M-0001261.

Referencias: **1.** Wellington K, Jarvis B. Topical Pimecrolimus, A Review of its Clinical Potential in the Management of Atopic Dermatitis. Drugs 2002; 62(5): 817-840. **2.** Luger T, EJM Van Leent, Graeber M et al. SDZ ASM 981: an emerging safe and effective treatment for atopic dermatitis. British Journal of Dermatology 2001; 144: 788-794. **3.** Flórez J, Armijo JA, Mediavilla A. Esteroides corticales y antiinflamatorios esteroideos. En: Farmacología humana. Ed. Masson S.A. Barcelona 1997. Pp 908-909. **4.** Paller AS. Use of nonsteroidal topical immunomodulators for the treatment of atopic dermatitis in the pediatric population. The Journal of Pediatrics 2001; 138: 163-168. **5.** De Prost Y, Wahn U. Pimecrolimus Cream 1% reduces the need for topical corticoesteroids to treat atopic eczema in children. Journal of the European Academy of Dermatology and Venereology 2001; 15: 110-111.

NOVARTIS

Linfedema congénito

Perla Furman Rzonzew

RESUMEN

El linfedema congénito aparece como una anormalidad intrínseca del sistema linfático, presente al nacimiento o durante el primer año de vida. Se caracteriza por edema duro, que afecta principalmente los pies y las piernas, y en menor medida los brazos, cara y genitales. Se presenta el caso de una niña de cuatro años de edad, con linfedema congénito en miembros superiores, notorio desde el tercer día de vida.

Palabras clave: linfedema congénito, linfedema primario, sistema linfático.

HISTORIA CLÍNICA

Paciente de cuatro años de edad, sexo femenino, producto del tercer embarazo de madre de cuarenta y un años, con controles prenatales normales y cesárea electiva. Desde los tres días de vida presenta edema en miembros superiores, principalmente del lado derecho, y desde los tres años exacerbación del cuadro de predominio vespertino y aparición de parestesias en manos. Como antecedente importante presentó una celulitis en miembro superior derecho a los dos años de vida que requirió hospitalización durante cinco días.

Al examen físico se encuentra una paciente en buenas condiciones generales, con edema y aumento del tamaño a expensas de tejido blando en miembros superiores y región pectoral, de predominio derecho, sin limitación funcional (Figura 1).

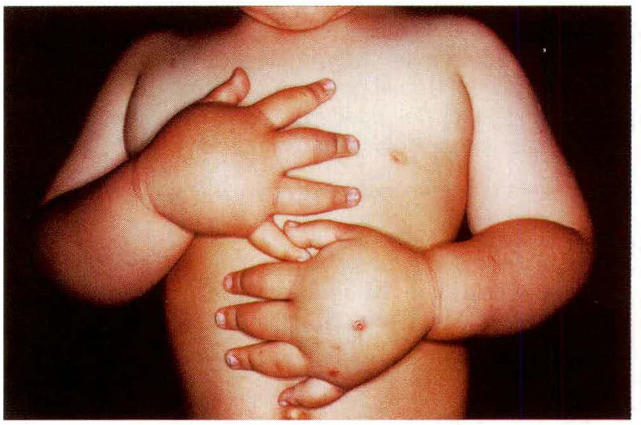

Figura 1. Edema duro sin fóvea en tórax y miembros superiores.

Se hace impresión diagnóstica de trastorno congénito del sistema linfático; se solicitan exámenes de laboratorio, ecografía Doppler venosa y radiografía de tórax, todos completamente normales.

Se hace diagnóstico definitivo de linfedema primario congénito y en conjunto con los servicios de cirugía vascular y fisiatría se decide manejo con compresión elástica externa en miembros superiores y tórax, y masaje linfático especializado.

La evolución ha sido satisfactoria, con el uso continuo de la terapia durante seis meses, la condición se ha estabilizado e incluso ha habido mejoría clínica significativa.

DISCUSIÓN

El linfedema congénito es una anormalidad intrínseca del sistema linfático, por lo que es referida como un linfedema primario.[1-3] El verdadero linfedema congénito está presente al nacimiento o durante el primer año de vida, y afecta más frecuentemente a mujeres (70%-80%).[1-3] Puede comprometer una o más extremidades, generalmente los miembros inferiores, pero también pueden verse alteradas es-

Perla Furman Rzonzew, *RIII Dermatología, Universidad El Bosque, Hospital Simón Bolívar, Bogotá D.C.*
Correspondencia: Calle 116 No. 40A-48. Apto. 406.
Teléfono 214 6218, Bogotá, D.C., Colombia.
E-mail: perlafurman@hotmail.com

tructuras de la línea media como la cara y los genitales.[1-3] Una complicación frecuente es la infección bacteriana o micótica en los sitios afectados.[1-4]

Nuestra paciente tiene un linfedema congénito bilateral en miembros superiores, lo que representa una entidad poco común, con un antecedente de celulitis en brazo derecho que requirió hospitalización a los dos años de edad.

Los pacientes afectados con linfedema congénito pueden tener anomalías linfáticas internas, como linfangiomas, enteropatías perdedoras de proteínas y otras complicaciones relacionadas con el quilo.[1,3] La incompetencia valvular de los vasos linfáticos puede dar origen a reflujo de linfa y quilo produciendo vesículas en la piel.[1]

La linfangiografia usualmente muestra vasos linfáticos dilatados, hiperplásicos e incompetentes.[5]

Siempre es importante descartar alguna malformación vascular asociada; en esta paciente no se encontró ninguna, descartando un síndrome de Klippel-Trenaunay.

Los síndromes genéticos como el Turner o el Noonan pueden estar asociados con linfedema congénito. La evaluacion por el servicio de genética mediante un examen clínico minucioso y un cariotipo descartó algún síndrome en esta paciente.

El linfedema es esencialmente irreversible e incurable, pero es muy importante dejar en claro que no es una condición fatal y enseñar al paciente que debe vivir con ella. Mucho se puede hacer para mejorar la calidad de vida de estos pacientes. Existen varias modalidades terapéuticas, pero la piedra angular del manejo es la compresión externa, con un programa de ejercicios complementarios y masaje linfático especializado.[1-3] La cirugía está reservada para aquellos pacientes con un linfedema de considerable tamaño que interfiere con la movilidad de la extremidad.[1,3] La prevención de las infecciones, particularmente la linfangitis y la celulitis, es crucial para la prevención del linfedema.[1-4] Son importantes las recomendaciones acerca del cuidado de la piel, buena higiene y normas de antisepsia después de trauma y heridas menores. El manejo interdisciplinario instaurado en esta paciente condujo a su mejoría clínica.

SUMMARY

Congenital lymphoedema arises from an intrinsic abnormality of the lymphatic system. It is present at birth or in the first year of life. Congenital lymphoedema does not pit, and the most common sites of swelling are the feet, legs, arms, face and genitalia. A case of a 4 year-old female with congenital lymphoedema in her arms since the third day of life, is presented.

Key words: congenital lymphoedema, primary lymphoedema, lymphatic system.

BIBLIOGRAFÍA

1.Rook, Wilkinson, Ebling. Textbook of Dermatology. London. Blackwell Science, 1998.

2.Fitzpatrick TB, Eisen AZ, Wolff K, et al. Dermatology in General Medicine. New York. McGraw-Hill Inc., 1999.

3.Arndt, Le boit, Robinson, Wintroub. Cutaneous Medicine and Surgery. Philadelphia. W.B. Saunders Company. 1996.

4.Harrison. Principios de Medicina Interna. España. Interamericana - McGraw-Hill. 1994.

5.Kinmonth JB. The lymphatics: Diseases, Lymphography and Surgery. Baltimore. Williams and Wilkins. 1972.

Ocronosis exógena

César González Ardila

René Rodríguez

RESUMEN

La alcaptonuria u ocronosis es una enfermedad rara, con dos variantes clínicas: endógena y exógena, clínica e histológicamente similares, que difieren en su etiología y el compromiso sistémico.

Se reporta el caso de una mujer de cuarenta años, con máculas negro-azuladas localizadas en cara, e histopatología que muestra las estructuras balaniformes descritas para la ocronosis exógena secundaria a la aplicación de hidroquinona.

Palabras clave: Ocronosis exógena, hidroquinona

REPORTE DEL CASO

Mujer de cuarenta años de edad, con cuadro de dos años de evolución de máculas puntiformes negro-azuladas, localizadas en la región malar y vértice nasal bilateral, asociado con eritema perilesional y algunas telangiectasias. Había recibido tratamiento con hidroquinona al 5% con aumento de las lesiones (Figuras 1, 2).

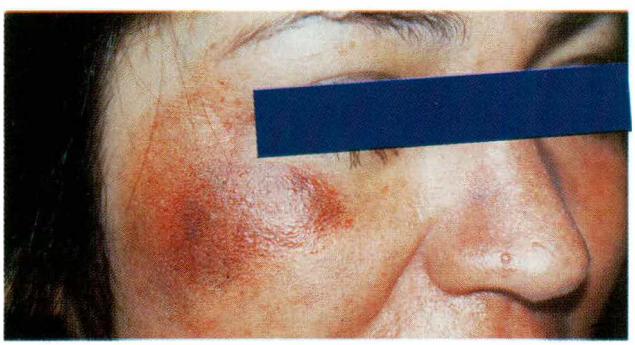

Figura 1. Máculas negro-azuladas puntiformes en región malar y vértice nasal bilateral.

Figura 2. Acercamiento de las lesiones faciales.

***César González Ardila**, RI Dermatología Universidad El Bosque, Bogotá, D.C.*

***René Rodríguez**, docente dermatología Universidad El Bosque, Bogotá D.C.*

Correspondencia: Edificio El Bosque, Calle 134 No. 13-83, cons. 1021, teléfono 259 0645 Bogotá, D.C., Colombia.
E-mail: drcesarg@hotmail.com

Antecedentes personales y familiares sin importancia. El resto del examen físico no presentaba otras alteraciones.

Se tomó biopsia que informó estructuras balaniformes parduscas en la dermis papilar y reticular, con un moderado infiltrado histiocitario (Figura 3).

Con los hallazgos clínicos y el reporte de la biopsia se hace el diagnóstico de ocronosis exógena. Se propone tra-

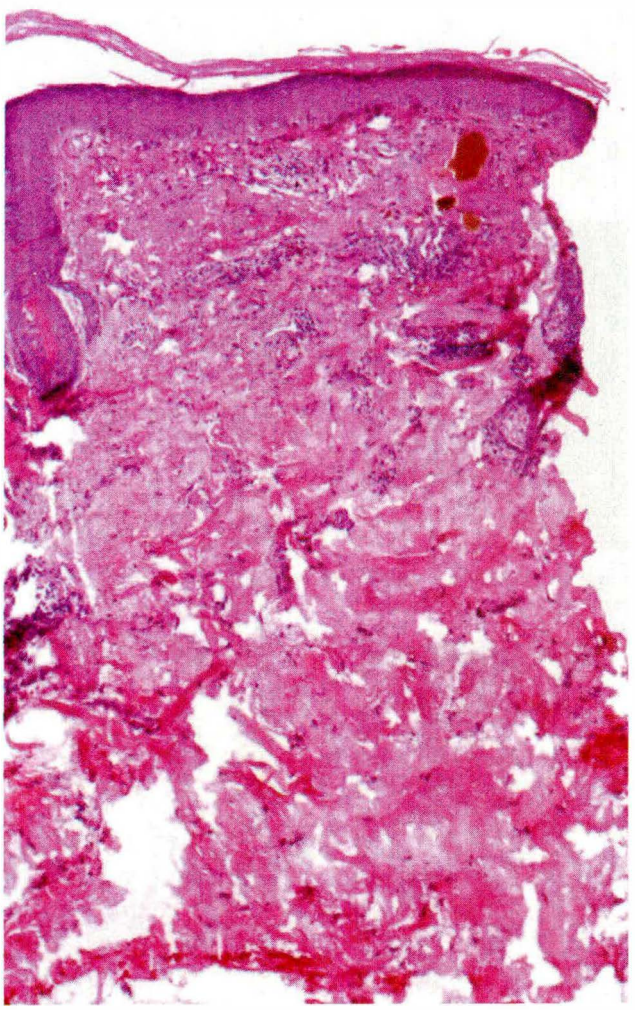

Figura 3. Estructuras balaniformes pardas presentes en la dermis papilar y reticular.

tamiento con láser; sin embargo, la paciente rehúsa la alternativa terapéutica.

DISCUSIÓN

La alcaptonuria u ocronosis es una enfermedad rara, con dos variantes clínicas: endógena y exógena.

La ocronosis endógena es un trastorno autosómico recesivo de incidencia baja (1:250.000), caracterizado por la ausencia de la enzima ácido homogentisicoxidasa (HGAO), presente normalmente en hígado y riñón, que conlleva a la acumulación del ácido homogentísico (HGA), un metabolito intermedio del catabolismo de la fenilalanina y la tirosina, cuyos productos de oxidación se polimerizan y acumulan en el tejido conectivo y el cartílago, resultando en su pigmentación y degeneración.[1] El gen que codifica la HGAO se encuentra en el cromosoma 3q.

En la primera década de la vida se manifiesta como orina oscura y aparición de cerumen marrón oscuro. Durante la segunda y cuarta décadas de la vida puede observarse la formación de gránulos de pigmento ocronótico en la dermis y los folículos sudoríparos y la transmisión de dichos cambios a través de la piel delgada que cubre los cartílagos pigmentados en la punta de la nariz y pabellón auricular. Puede comprometer además escleras, región axilar y genital.

La manifestación más invalidante de la enfermedad corresponde al desarrollo de la artropatía. Otras complicaciones incluyen sordera, obstrucción genitourinaria y compromiso cardiovascular.

El tratamiento se basa en el uso de antioxidantes, analgésicos, fisioterapia y en un futuro HGAO recombinante.[2]

La ocronosis exógena es clínica e histológicamente similar a su contraparte endógena, excepto por la etiología y la ausencia de compromiso sistémico. Fue descrita por primera vez en 1906 por Pick. La enfermedad se caracteriza por la presencia de máculas negro-azuladas, asintomáticas en la región malar, mejillas, cuello, espalda y superficies extensoras de las extremidades.[3]

La hiperpigmentación es el resultado de la aplicación de concentraciones altas de hidroquinona (HQ), típicamente posterior a seis meses de uso continuo del producto, aunque han sido reportados casos con preparaciones al 2%. Los antimaláricos, el resorcinol, el fenol, el mercurio y el ácido pícrico también han sido involucrados.

La incidencia de la enfermedad es alta en individuos de raza negra en países como Suráfrica, donde hasta del 28% al 35% de la población puede estar afectada.[4]

Los factores propuestos para explicar este fenómeno incluyen el uso indiscriminado de concentraciones altas de HQ; agentes que producen una despigmentación irreversible como el t-butil alcohol y el mercurio en los productos dermatológicos; el uso de resorcinol en preparaciones para control del acné; la aplicación simultánea de HQ y

resorcinol; los vehículos alcohólicos para la HQ que incrementan su penetración cutánea, y la diferencia entre el porcentaje manufacturado y la concentración real de HQ en el producto.[3]

La HQ es un compuesto hidroxifenólico que a concentraciones bajas inhibe la tirosinasa y bloquea la conversión de dopa a melanina. Inhibe, además, la síntesis de ADN y ARN y conduce a la degradación de melanosomas y destrucción de melanocitos;[5] sin embargo, concentraciones altas tienen un efecto opuesto, que activa la tirosinasa e incrementa la síntesis de melanina a través de sus productos de oxidación. La HQ puede inhibir localmente la actividad de la HGAO, resultando en la acumulación de HGA, que se polimeriza hacia pigmento ocronótico.

La exposición solar y los melanocitos también pueden estar involucrados en la etiopatogenia de la enfermedad.

Clínicamente se describen tres estadios de la enfermedad:

I Eritema y pigmentación moderada en cara y cuello.

II Hiperpigmentación y atrofia escasa.

III Pápulo-nódulos con inflamación circundante o sin ella.

A la histopatología se observan fibras pardo-amarillentas con forma de banano en la dermis papilar, así como infiltrado moderado de histiocitos.[3] Algunas biopsias muestran granulomas y células gigantes multinucleadas, similar a la sarcoidosis. También se ha descrito la eliminación transfolicular de fibras ocronóticas.

El diagnóstico diferencial incluye melasma, melanosis de Riehl, melanodermitis liquenoide tóxica, enfermedad de Addison, hemocromatosis, pelagra y porfiria cutánea tarda.[5]

El tratamiento de la ocronosis exógena ha sido desalentador. La suspensión del agente hiperpigmentante es benéfica, pero la resolución de las lesiones puede llevar varios años. El ácido tricloroacético y la crioterapia han sido inefectivos. El ácido retinoico y dosis bajas de corticoesteroides y protectores solares, solos o combinados, han mostrado resultados variables. La dermoabrasión, el láser de CO_2, y recientemente el láser rubí de conmutación Q han obtenido buenos resultados.[3]

SUMMARY

Alkaptonuria or ochronosis is a rare disease with two clinical variants: endogenous and exogenous, with clinical and histological similarities but different etiology and systemic compromise.

We report the case of a woman with blue-black macules located on the face. The skin biopsy specimen revealed banana shaped structures described for exogenous ochronosis secondary to hydroquinone application.

Key words: exogenous ochronosis, hydroquinone.

BIBLIOGRAFÍA

1. Lowell A. Disorders in aminoacid metabolism. En Eisen A, Wolff K, Freedberg I, et al. Fitzpatrick's Dermatology in General Medicine. New York, McGraw-Hill 1999:1849-1853.

2. Vijaikumar M, Thappa D, Srikanth S, et al. Alkaptonuric ochronosis presenting as palmoplantar pigmentation. Clin Experm Dermatol 2000; 25:305-307.

3. Levin C, Maibach H. Exogenous ochronosis: an update on clinical features, causative agents and treatment options. Am J Clin Dermatol 2001; 2:213-217.

4. Kramer K, López A, Stefanato C, et al. Exogenous ochronosis. J Am Acad Dermatol 2000; 42:869-871.

5. Pérez-Bernal A, Muñoz-Pérez M, Camacho F. Management of facial hyperpigmentation. Am J Clin Dermatol 2000; 1:261-268.

Resúmenes de la literatura

Guillermo González Rodríguez

MANIFESTACIONES CUTÁNEAS DEL ABUSO SEXUAL EN LA INFANCIA

José María Rojo y col.
Piel. 2003; 18:70-77.

Se considera abuso sexual cualquier clase de contacto sexual con un niño menor de 18 años por parte de un familiar, tutor o adulto que, aprovechando la inmadurez mental o psicológica del menor, mediante asimetría de poder (edad, jerarquía, profesión, violencia) pretende obtener satisfacción sexual mediante coacción, engaño (seducción) o agresión con intención de ocultarlo. El abuso sexual infantil siempre tiene un pronóstico grave, y prevalece en la víctima el estigma social con las consiguientes dificultades de adaptación y reinserción social.

Se distinguen cinco tipos: pedofilia y pederastia; violación y estupro; incesto; pornografía infantil y prostitución de menores. El abuso sexual a menores puede padecerlo entre el 15% y el 20% de los niños; en el 17% de los casos se trata de actos reiterados.

SIGNOS GUÍA EN EL DIAGNÓSTICO DIFERENCIAL EN DERMATOSCOPIA

Joseph Malvehy y col.
Piel. 2003; 18:85-91.

La dermatoscopia es una técnica de diagnóstico por imagen no invasiva aplicada a las lesiones de la piel, fundamentalmente a tumores cutáneos pigmentados, que permite la observación de una serie de parámetros en cada lesión que se corresponden con una estructura histopatológica. Se han descrito más de cien parámetros desde los inicios de la técnica, pero sólo algunos de ellos han demostrado una sensibilidad y especificidad adecuadas y resultan claramente reproducibles entre observadores. En este trabajo se revisan en forma sucinta los principales parámetros en dermatoscopia, poniendo especial énfasis en su significado diagnóstico y su correlación histopatológica.

DEFECTOS EN EL TÍTULO DE LOS ARTÍCULOS PUBLICADOS EN LAS REVISTAS *PIEL, ACTAS DERMO-SIFILOGRÁFICAS* Y *MEDICINA CUTÁNEA IBEROLATINOAMERICANA*

Alberto Amador Iscla y col.
Piel. 2003; 18:63-69.

El artículo original, como todo escrito científico, necesita un título que lo identifique y lo describa. El título es esencial, pues es lo primero que se lee cuando se revisa una revista o una lista de referencias obtenidas en una búsqueda bibliográfica. Tras su lectura, el lector reaccionará con interés, indiferencia o rechazo, por lo que de su correcta elección y redacción dependerá que el trabajo sea o no leído. El objetivo de este trabajo es determinar la adecuación de los títulos de los artículos de estas revistas, valorando su claridad, especificidad, concisión y corrección formal. Se revisaron 423 títulos de artículos y se siguieron las recomendaciones de los principales manuales de estilo y de redacción científica en ciencias de la salud publicados en España. El 37% de los títulos presentaban algún defecto o eran mejorables. El defecto más frecuente (21%) ha sido la falta de concisión, por el uso de palabras o expresiones que no aportan información. El 8,3% contenía algún error gramatical.

Guillermo González Rodríguez
Asociación Colombiana de Dermatología Pediátrica
Universidad Libre-Universidad del Valle, Cali

AVANCES EN EL TRATAMIENTO DE LA PSORIASIS

José Manuel Hernanz.
Piel 2003; 18 4-6.

En los últimos veinte años hemos asistido a cambios en nuestros conocimientos sobre la patogenia de la psoriasis, que ha pasado de ser considerada como una enfermedad epidérmica en la que por una serie de alteraciones los queratinocitos se multiplicaban de manera exagerada, presentando además anomalías en la diferenciación, a admitir que se trata de una enfermedad inflamatoria cutánea mediada por linfocitos T, y que las alteraciones epidérmicas anteriores son consecuencia de la activación de los linfocitos. Por consiguiente, nos encontramos en el principio de una nueva era en el tratamiento de la psoriasis con la presencia de una serie de medicamentos diseñados para anular o estimular los diferentes mediadores de la respuesta inmunológica, todos ellos con resultados prometedores en la psoriasis. Los autores revisan: Efalizumab (Xamelin), Hum.291 (Nuvion), Humax-T4, MEDI-507 (Siplizumab), Alefacept (Amevive), Daclizumab (Zenapax), Basiliximab (Simulect), Infliximab (Remicade), Etanercept (Enbrel) y Efalizumab.

PÉPTIDOS ANTIMICROBIANOS ENDÓGENOS E INFECCIÓN DE LA PIEL EN DERMATITIS ATÓPICA

Ong P Y et al.
N Engl J Med 2002; 347:1151-1160.

El sistema inmune innato de la piel contiene unos péptidos antimicrobianos conocidos como Cathelicidina (LL-37) y ß defensinas. En la piel normal estos péptidos carecen de importancia, pero se acumulan en procesos inflamatorios como la psoriasis. Los autores comparan los niveles de estos dos péptidos en piel inflamada con dermatitis atópica y psoriasis. Los resultados confirman la gran cantidad de LL-37 y ß defensina en la epidermis de los pacientes con psoriasis en comparación con la poca cantidad de estos péptidos en dermatitis atópica, lo que puede permitir la susceptibilidad de los pacientes atópicos a presentar infecciones por estafilococo *Aureus*.

EL USO DE CORTICOIDES ORALES ES EFECTIVO PARA TRATAMIENTO DE HEMANGIOMAS CUTÁNEOS: UNA EVALUACIÓN BASADA EN LA EVIDENCIA

Bennett M L et al.
Arch Dermatol. 2001; 137:1208-1213

Los autores hacen un análisis riguroso de los artículos que se encontraron en dos bases de datos electrónicos (PubMed y MEDLINE) sobre el tratamiento de los hemangiomas en niños con esteroides por vía oral. Al final del análisis entraron 184 pacientes que presentaron las siguientes características: el promedio de edad al iniciar los esteroides orales fue de 4,5 meses; la dosis promedio de prednisona fue de 2,9 mg/kg, suministrada en promedio durante 1.8 meses, y 84% de los pacientes tuvieron respuesta favorable al tratamiento. El resultado de este meta-análisis sugiere la buena respuesta de los hemangiomas cutáneos en crecimiento a los esteroides por vía oral.

TRATAMIENTO COMPARATIVO ENTRE IVERMECTINA VÍA ORAL Y PERMETRINA TÓPICA EN LA ESCABIOSIS

Elena López y cols.
Rev Chilena Dermatol. 2003; 19:27-32.

El tratamiento de la escabiosis se basa clásicamente en la aplicación de agentes tópicos. En los últimos años ha surgido como nueva opción terapéutica la ivermectina. Con el objetivo de comparar la eficacia de ivermectina v.o. y permetrina tópica, se realizó un estudio prospectivo en cuatro regímenes terapéuticos. Completaron el estudio 110 pacientes: en 27 una aplicación de permetrina 5% crema(P1); en 29 dos aplicaciones(P2); en 26 una dosis de ivermectina de 200 µg/ kg oral (I1); y en 28 dos dosis de ivermectina(I2). A los 30 días de iniciado el tratamiento estaban clínicamente curados el 92,6% de los pacientes P1 y el 96,5% de los pacientes (P2), así como un 61,5% de los pacientes I1 y un 67,6% de I2. A los 45 días un 69,2% de los que recibieron I1 y un 92,8% de los I2 estaban clínicamente curados. Concluyen los autores que una aplicación tópica de permetrina 5% en crema sería más efectiva que una sola dosis de ivermectina, y dos dosis de ivermectina con un intervalo de 7 días serían tan efectivas como una aplicación de permetrina 5%, aunque tarda más tiempo en lograr la curación.

Resúmenes de la literatura

TERAPIA DE BAÑOS DE PUVA EN ECCEMA CRÓNICO

Antonieta Benedetto y cols.
Rev. Chilena Dermatol 2003; 19:24-26.

La terapia de PUVA oral es un tratamiento eficaz para dermatosis tan variadas como psoriasis, vitiligo, etc., pero al administrarse oralmente se produce una exposición sistémica al psoraleno, con las consiguientes reacciones, fundamentalmente gastrointestinales, neurológicas, de fotosensibilidad y carcinogénicas a largo plazo. Los baños de PUVA evitan la exposición sistémica al psoraleno, permiten tratar áreas específicas del cuerpo, una distribución homogénea del psoraleno y dosis acumuladas de UVA considerablemente menores que con PUVA oral. Los autores presentan pacientes con eccema crónico refractarios a tratamientos habituales que respondieron satisfactoriamente a los baños de PUVA.

CAROTENODERMIA - UNA REVISIÓN DE LA LITERATURA ACTUAL

Maharshak N et al.
Int J Dermatol 2003, 42:178-181

Carotenodermia es un fenómeno caracterizado por la pigmentación naranja de la piel como resultado del depósito de carotenos, principalmente en el estrato córneo. Está asociado con valores altos de beta carotenos en sangre y es considerado un buen hallazgo clínico con una condición sana del paciente. Varios factores etiopatogénicos se responsabilizan: alta ingesta de alimentos ricos en carotenos como son los vegetales, frutas, huevos y suplementos nutritivos; varios estados metabólicos como el hipotiroidismo, diabetes mellitus, embarazo, anorexia nerviosa o carotinemia familiar. Este artículo presenta una revisión sobre el tema, sus causas y metabolismo.

CURSOS REPETIDOS DE ALEFACEPT ENDOVENOSO EN LA PSORIASIS EN PLACAS DAN SEGURIDAD Y EFICACIA CONSISTENTE

Lowe NJ et al.
Int J Dermatol 2003; 42; 224-230

La psoriasis es reconocida como una enfermedad inmune, donde efectores de memoria de las células T juegan un papel importante. Alefacept, un agente biológico nuevo y selectivo hacia los linfocitos T, bloquea una serie de mecanismos presentadores de antígenos a estas células, produciendo una reducción selectiva de memoria de las células T. Este estudio preliminar reporta una excelente seguridad, tolerabilidad y eficacia del producto en múltiples tratamientos de psoriasis.

LA EPIDEMIOLOGÍA DE LA DERMATITIS ATÓPICA

Levy RM et al.
Clin Dermatol 2003; 2; 109- 115

La prevalencia de la dermatitis atópica se ha incrementado dramáticamente desde su descripción inicial. Hace seis décadas en Escandinavia se hablaba de una prevalencia del 1.3%, pero en 1993 la prevalencia en esta población alcanzó del 20 al 23%; similar tendencia se ha reportado en todo el mundo. Los autores hacen un estudio de la historia natural de la enfermedad, su prevalencia, incidencia y la validez de varios estudios, elementos demográficos que influyen en la enfermedad, factores disparadores y finalmente analizan el factor económico y el costo social de la enfermedad.

FISIOPATOLOGÍA DE LA DERMATITIS ATÓPICA.

Kang K, Stevens SR
Clin Dermatol 2003; 2:116-121.

La expresión de la dermatitis atópica depende de la complicada interacción de factores genéticos y medioambientales. Este artículo presenta una revisión de lo conocido hasta hoy en la patogenia de la dermatitis atópica, con particular interés en los mecanismos moleculares y en la inmunidad celular.

LÍPIDOS Y DIFERENCIACIÓN EPIDÉRMICA EN DERMATITIS ATÓPICA

Proksch E. y cols.
Clin Dermatol 2003; 2: 134-144.

La existencia de un defecto en la función de barrera de la piel en dermatitis atópica es bien aceptada, esta anorma-

lidad es generalmente vista como una consecuencia del fenómeno inflamatorio. Los autores proponen que este daño en la función de barrera es debido a un cambio en el contenido de los lípidos y en la diferenciación epidérmica, factores importantes para la patogenia de la dermatitis atópica. Los pacientes atópicos muestran de dos a cuatro veces más pérdida de agua transepidérmica y, como consecuencia de esta alteración, los aeroalergenos penetran la piel más fácilmente de este modo y perpetúan las lesiones eczematosas. Se evalúa la función de las ceramidasas, prosaposin, esfingomielinas y ácidos grasos esenciales. Se estudia también el papel de las filagrinas, involucrinas y transglutaminasa 1 epidérmica en la dermatitis atópica.

Ahora sus pacientes podrán darle la cara al **Acné** con **Lurantal®**.

Lurantal® (*Isotretinoína*) es el antiacnéico más revolucionario, respaldado con la calidad Schering®, indicado para que sus pacientes combatan de una manera efectiva el acné, mejorando así sensiblemente su apariencia y por lo tanto, su autoestima.

Lurantal®, en su presentación caja con 30 cápsulas blandas por 20 mg:
- Reduce la cantidad de aceite (sebo) que produce la piel.
- Previene la acumulación de piel sobre las aperturas de los poros.
- Reduce la hinchazón (inflamación).

nuevo

Para Darle la Cara al Acné

Lurantal®

ISOTRETINOINA

Resultados Definitivos... que Se Ven y Se Sienten

El embarazo debe evitarse sin excepción antes, durante y por un periodo de cuatro semanas después de completar el tratamiento con Lurantal®. Por lo tanto, debe usarse un método anticonceptivo efectivo. Para mayor información, en especial lo referente a Efectos Secundarios y Observaciones, favor consultar nuestros impresos más detallados.

Lurantal®

Composición: Lurantal 20 mg cápsulas blandas: cada cápsula blanda contiene 20 mg de isotretinoína

Indicaciones: Tratamiento del acné conglobata y quístico y del acné severo resistente a otros tratamientos convencionales como los agentes antimicrobianos sistémicos

Presentación: Caja con 30 cápsulas blandas por 20 mg

Para una mayor información, consúltense nuestros impresos más detallados

Schering AG
Alemania

UIII2003/066

Línea de atención 01 8000 910858 ó www.schering.com.co Email: servicioalcliente@schering.com.co

Schering Dermatology

Para enfrentar los cambios en la piel, ahora...

STRYFEM®
60 g.
Emulsión antiestrías
COLÁGENO, ELASTINA, ÁCIDO LÁCTICO, PANTENOL, VITAMINA E ACETATO, VITAMINA A PALMITATO, ALANTOINA, ÁCIDO HIALURÓNICO Y ALOE VERA
Previene y reduce la formación de arrugas y estrías
QUIPROPHARMA
LABORATORIO FARMACÉUTICO

REGISTRO INVIMA NSC2003CO9622

Neopigderm®
30 ml.
Ácido Glicólico + Ácido Kójico + Hidroquinona + Vitamina E
Gel despigmentante
QUIPROPHARMA

REGISTRO NSC2003CO8895

Emblicare®
Emblica + ácido glicólico + vitamina E+ caléndula + filtro solar UVA y UVB
Emulsión
30 g.
QUIPROPHARMA

REGISTRO NSC2003CO8826

UniTrex®
Acido Fusídico + Ketoconazol + Dexametasona
QUIPROPHARMA

REGISTRO INVIMA No. 2003M-0002467

QUIPROPHARMA
LABORATORIO FARMACÉUTICO

Formato de respuestas

Artículo de educación médica continuada: Criptococosis.

Número 3, Volumen 11, 2003.

1.	a.	b.	c.	d.
2.	a.	b.	c.	d.
3.	a.	b.	c.	d.
4.	a.	b.	c.	d.
5.	a.	b.	c.	d.
6.	a.	b.	c.	d.
7.	a.	b.	c.	d.
8.	a.	b.	c.	d.
9.	a.	b.	c.	d.
10.	a.	b.	c.	d.
11.	a.	b.	c.	d.
12.	a.	b.	c.	d.
13.	a.	b.	c.	d.
14.	a.	b.	c.	d.
15.	a.	b.	c.	d.
16.	a.	b.	c.	d.

Nombre:

Dirección:

Teléfono:

Ciudad:

E-mail:

Envíe sus respuestas al Consejo de Promoción y Mejoramiento de la Calidad de la Dermatología a la sede de la Asociación,

Calle 134 No. 13-83. Oficina 601, Bogotá.

REVISTA

Asociación Colombiana de
DERMATOLOGÍA
& CIRUGÍA DERMATOLÓGICA