Etiología de las lesiones ampollares del recién nacido: revisión narrativa - Parte 2

Denise Tabak[1]; Emilia Neves[2]; María Angélica Macías-Eslava[3]; Vania Peys[4]

CC BY NC SA

RESUMEN

Las enfermedades ampollares en el período neonatal son entidades de baja frecuencia pero con un espectro clínico críticamente amplio. La piel del recién nacido cuenta con una cohesión dermoepidérmica inmadura, lo que facilita que diversas agresiones térmicas, mecánicas, inmunológicas o microbiológicas desencadenen la formación de vesículas y ampollas. Dada la similitud morfológica inicial entre afecciones benignas y patologías sistémicas potencialmente mortales, el diagnóstico diferencial representa un verdadero desafío en la práctica clínica diaria [1-4]. Para dar continuidad metodológica y mantener la coherencia con la primera entrega, podemos estructurar esta segunda parte enfocándonos en detallar profundamente los grupos etiológicos que completan la clasificación. **Objetivo**: Sintetizar la evidencia científica actual respecto a la etiología, clasificación y pautas diagnósticas de las dermatosis vesicoampollares en neonatos, con el fin de proporcionar una herramienta de orientación diagnóstica oportuna [1, 2].

Palabras Clave: Dermatosis vesicoampollares; Diagnóstico diferencial; Enfermedades ampollares autoinmunes; Epidermólisis ampollosa; Impétigo ampolloso; Recién nacido.

1. Residente de Dermatología, Universidad de Santiago de Chile, Facultad de Ciencias Médicas. ORCID: https://orcid.org/0000-0002-9232-6547
2. Residente de Dermatología, Universidad de Santiago de Chile, Facultad de Ciencias Médicas. ORCID: https://orcid.org/0000-0001-7855-655X
3. Dermatóloga. Profesor titular, Universidad de Santiago de Chile, Facultad de Ciencias Médicas. ORCID: https://orcid.org/0009-0004-5236-1411
4. Médico general, CESFAM de Ventanas, Valparaíso, Chile. ORCID: https://orcid.org/0009-0004-9767-4016

Correspondencia: Denise Tabak; **email:** dtabakc@gmail.com

Recibido*: 6/4/2025;* **aceptado***:23/5/2025;* **publicado***: 10/11/2026*

Cómo citar: Tabak D, Neves E, Macías-Eslava MA, Peys V. Etiología de las lesiones ampollares del recién nacido: revisión narrativa - Parte 2. Rev Hispano-Americ Dermatol Pediatr. https://doi.org/10.29176/30284163.2123. 2026;3(e2123).

DOI: https://doi.org/10.29176/30284163.2123

Financiación: ninguna

Conflictos de interés: ninguno

ETIOLOGY OF BLISTERING LESIONS IN THE NEWBORN: NARRATIVE REVIEW - PART 2

SUMMARY

Blistering diseases in the neonatal period are low-frequency entities but present a critically broad clinical spectrum. The skin of a newborn has immature dermoepidermal cohesion, which easily allows various thermal, mechanical, immunological, or microbiological insults to trigger the formation of vesicles and bullae. Given the initial morphological similarity between benign conditions and life-threatening systemic pathologies, the differential diagnosis represents a true challenge in daily clinical practice [1-4]. To provide methodological continuity and maintain consistency with the first section, this second part focuses on an in-depth analysis of the remaining etiological groups required to complete the comprehensive classification of neonatal blistering entities. **Objective:** To synthesize current scientific evidence regarding the etiology, classification, and diagnostic guidelines of vesiculobullous dermatoses in neonates, in order to provide a timely diagnostic orientation tool [1, 2].

Key Words: Autoimmune bullous diseases; Bullous impetigo; Differential diagnosis; Epidermolysis bullosa; Newborn; Vesiculobullous dermatoses..

INTRODUCCIÓN

Los recién nacidos pueden desarrollar ampollas con más facilidad que los adultos por falta de maduración [1]. Las lesiones vesicoampollares durante este período, como se mencionó en la primera parte de esta revisión, constan de un amplio grupo de patologías que podrían ser fatales. Estas pueden ser de causa infecciosa o no infecciosa, como genodermatosis, causas metabólicas, inmunológicas y misceláneas **(Tabla 1)**. Es importante realizar un diagnóstico certero para llevar a cabo un manejo adecuado y, en ocasiones, multidisciplinario. En esta segunda parte de la revisión, se abarcarán el resto de las causas no infecciosas.

GENODERMATOSIS

Incontinencia pigmenti

La incontinencia *pigmenti* (IP), también conocida como síndrome de Bloch-Sulzberger, es una genodermatosis con manifestaciones multisistémicas, cuyo nombre hace referencia al hallazgo histopatológico de la incontinencia pigmentaria en el tercer estadio, donde se pueden ver melanófagos dérmicos [2]. En este, las ampollas se presentan como manifestación del primer estadio y son de distribución blaschkoide.

Es un trastorno poco habitual, con una incidencia estimada de 0,7:100.000 nacimientos. Son pocos los casos reportados en hombres, los que se encuentran dispersos en la literatura, por lo que estimar su prevalencia real no es posible actualmente [3].

Tiene una herencia dominante ligada al cromosoma X, habitualmente mortal antes del nacimiento en niños, por lo que su aparición en varones obedece a la presencia de mosaicismo genómico debido a mutaciones poscigóticas de IKBKG/NEMO o síndrome de Klinefelter[4, 5]. Presenta alta penetrancia y expresividad variable[6]. IKBKG/NEMO es una subunidad de cinasa que activa a FN-κβ, factor de transcripción que protege de la apoptosis inducida por factor de necrosis tumoral α (FNT-α). Por lo tanto, al no poder activar el NF-κβ, se produce un estado proapoptótico [7].

Afecta principalmente los órganos de origen neuroectodérmico (piel, anexos, sistema nervioso central y ojos). Las manifestaciones son múltiples y variadas, incluso dentro de una misma familia. Pueden ser tan sutiles como alteraciones dentales, hasta compromiso grave del sistema nervioso central (SNC) [8].

Infecciosas	Genodermatosis	Metabólicas	Inmunológicas	Misceláneas
Virales: VHS, VVZ	Incontinencia *pigmenti*	Porfiria eritropoyética congénita	Pénfigo vulgar neonatal	Mastocitosis: mastocitoma solitario, mastocitosis cutánea difusa
Bacterianas: impétigo ampollar, SSSS, sífilis congénita	Epidermólisis bullosa	Acrodermatitis enteropática congénita	Penfigoide ampollar infantil	Aplasia *cutis* congénita ampollar
	Displasia ectodérmica con fragilidad cutánea		Penfigoide gestacional	Histiocitosis congénita de células de Langerhans
	Síndrome hiper-IgE		Enfermedad de Behcet neonatal	Ampolla congénita por succión
	Ictiosis epidermolítica			Miliaria
	Eritrodermia ictiosiforme congénita ampollar			Dermatosis erosiva vesicular congénita con cicatrices reticuladas
	Síndrome de Bart			
	Síndrome de Kindler			
	Síndrome de Hay-Wells-AEC			
	Síndrome de Rapp-Hodgkin			

Tabla 1. Clasificación etiológica de las enfermedades ampollares neonatales
AEC: anquiloblefaron, displasia ectodérmica y paladar o labio hendido; SSSS: síndrome de piel escaldada por estafilococo; VHS: virus del herpes simple; VVZ: virus de la varicela zóster.

La piel es el órgano afectado con mayor frecuencia (casi el 100% de las veces). Característicamente, la IP tiene cuatro estadios lesionales **(Tabla 2)** [9-18], que suelen aparecer de forma sucesiva, aunque pueden coexistir y no necesariamente son evolutivos en la misma lesión. Además, pueden presentarse de manera intrauterina. Todas se distribuyen por las líneas de Blaschko **(Figura 1)** [9, 10].

Además, puede presentar alteraciones de anexos, como alopecia cicatricial del vértex (28%-38%), hipoplasia de cejas y pestañas, alteraciones ungueales como distrofia, hoyuelos, onicólisis y tumores y hallazgos dentales (80%), como dentición retardada, dientes cónicos, anodontia y microdontia [11-14]. Otras manifestaciones asociadas son alteraciones oftálmicas, que si bien no son frecuentes, se asocian a alteraciones neurológicas y cutáneas graves; estas pueden presentarse como desprendimiento de retina, aumento de estrabismo, cataratas, atrofia óptica, pigmentación conjuntival y microftalmia[15]. El 20% de los pacientes con IP también presenta alteraciones del SNC, con edema cerebral, atrofia cerebral y cerebelosa, convulsiones, retraso motor o intelectual, diplejía espástica, hemiplejia, cuadriplejia, ataxia y accidentes cerebrovasculares hemorrágicos [16]. Otras alteraciones descritas son anomalías craneales, escoliosis, talla baja, enanismo, esclerodactilia, espina bífida, pie cavo e hipertensión pulmonar [8].

En cuanto al pronóstico y tratamiento, es necesario realizar manejo de soporte y derivaciones a múltiples especialistas: oftalmología, neurología y odontología. El pronóstico estará dado por las anomalías asociadas. En los pacientes de sexo masculino, es necesario solicitar cariotipo para evaluar la coexistencia de Klinefelter. El manejo con corticoides tópicos o inhibidores tópicos de la calcineurina en la fase vesiculobulosa puede acortar su duración. Se recomienda examinar a la madre, principalmente en búsqueda de estrías atróficas blanquecinas en los miembros inferiores y alteraciones dentales, para así entregar un adecuado consejo genético [12].

Estadio	Manifestación clínicas
Estadio 1: vesiculoampolloso	Ampollas, vesículas, pústulas o costras superficiales desde el nacimiento o los primeros días de vida. Localizadas en las extremidades y el cuero cabelludo, son autorresolutivas en un tiempo variable de días a meses. En este estadio puede encontrarse eosinofilia en sangre periférica.
Estadio 2: verrucoso	Ocurren en el 70% de los casos. Se caracteriza por la presencia de pápulas y placas hiperqueratósicas que siguen las líneas de Blaschko, por lo general localizadas en las extremidades. Cura espontáneamente alrededor de los 6 meses de edad.
Estadio 3: hiperpigmentado	Hiperpigmentación arremolinada de color marrón o grisácea, que se distribuye a lo largo de las líneas de Blaschko, principalmente en el tronco y los pliegues. Ocurre en el 90%-98% de los casos.
Estadio 4: atrófico-hipopigmentado	Líneas hipopigmentadas o atróficas en las extremidades, que carecen de pelo y glándulas sudoríparas. Suele manifestarse una vez resueltos los estadios 1 y 2; sin embargo, por lo general coexiste con el estadio 3. Dada la presencia de atrofia, estas lesiones pueden ser permanentes y son de utilidad al evaluar a la madre de la paciente.

Tabla 2. Estadios de la incontinencia *pigmenti*

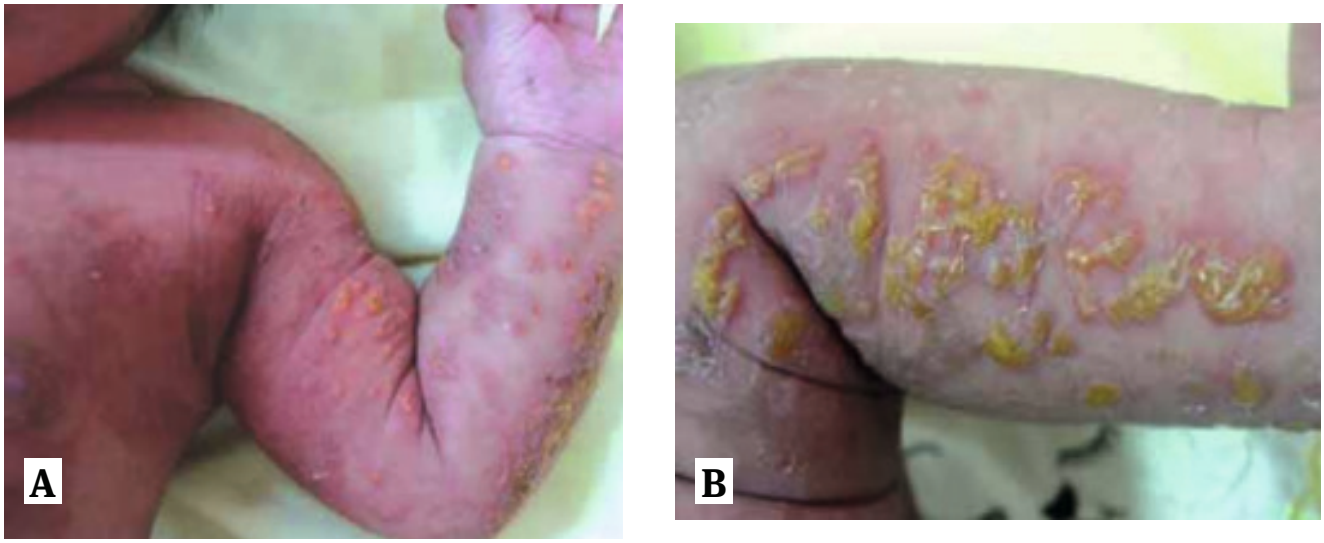

Figura 1. A. Vesículas de contenido seroso-amarillento con un halo eritematoso de distribución lineal, algunas confluyentes. **B.** Ampollas que confluyen en las piernas[10].

Epidermólisis bullosa

La epidermólisis bullosa (EB) es una enfermedad genética clínicamente heterogénea, caracterizada por fragilidad cutánea secundaria a anomalías estructurales de la unión dermoepidérmica o de la capa basal de la epidermis [19]. Son cuadros fenotípicamente heterogéneos en clínica y severidad, dado que puede comprometer 16 genes distintos [20].

Tiene una incidencia de 20 casos por millón de nacidos vivos. En cuanto a la frecuencia de los distintos subtipos, la EB simple es la más prevalente, seguida por la EB distrófica dominante, EB distrófica recesiva y, finalmente, EB de la unión [20].

Involucra la mutación de múltiples genes que codifican proteínas estructurales de las capas inferiores de la epidermis, o superiores de la dermis, lo que resulta en falla de la estructura que provee de sostén mecánico de la piel. Pueden comprometerse queratinas del citoesqueleto, desmosomas, hemidesmosomas, adhesiones focales, filamentos de anclaje, fibrillas de anclaje, entre otros. El nivel de clivaje dependerá de la estructura comprometida, lo que refleja los distintos fenotipos de EB[19]. La clasificación de las EB se describe en la **Tabla 3**.

Epidermólisis bullosa simple)

La EBS consta del 75%-85% de los casos de EB. Se caracteriza por presentar ampollas y erosiones superficiales secundarias a trauma o fricción. Comprende al menos 14 subtipos clínicos. Las formas clínicas más frecuentes son la localizada, intermedia y severa, causadas por mutaciones de genes que codifican la queratina 5 y 14[19].

La forma localizada (antes EBS de Weber-Cockayne) es la forma más leve, caracterizada por ampollas limitadas a palmas y plantas o sitios de roce **(Figura 2)**, que puede acompañarse de queratodermia palmoplantar focal. Suelen aparecer en la infancia, cuando se inicia la marcha [21, 22].

La forma intermedia (antes EBS de Koebner) presenta lesiones que inician desde el nacimiento o la infancia temprana. Se manifiesta como ampollas fláccidas de distribución generalizada, con acentuación palmoplantar, aunque puede tener formación de *clusters* herpetiformes. No tiene compromiso extracutáneo. Puede cursar con atrofia y milia [23].

Su forma severa (antes EBS de Dowling-Meara) es caracterizada por ampollas grandes de distribución generalizada o herpetiforme, que pueden tener contenido hemorrágico. Se acompaña de compromiso mucoso, queratodermia palmoplantar y distrofia ungueal. Cura sin dejar cicatriz, aunque con trastornos pigmentarios y milia. Se presenta desde el nacimiento y tiende a mejorar con la edad. Debido al compromiso mucoso, puede asociarse a estenosis laríngea, malnutrición y falla ventilatoria [21].

Epidermólisis bullosa de la unión

En este fenotipo, el clivaje de la ampolla ocurre a nivel de la lámina lúcida. El espectro clínico comprende cuadros severos con mortalidad temprana a cuadros más leves con escasa mortalidad. Todas las formas tienen un patrón de herencia autosómico recesivo. Se clasifica en grave (Herlitz) e intermedia (no Herlitz) y en variantes con compromiso extracutáneo: EB de la unión con atresia pilórica, con enfermedad pulmonar intersticial y síndrome nefrótico, síndrome laríngeo-onico-cutáneo de EB de la unión.

La EB de la unión severa (anterior EB de la unión Herlitz) se caracteriza por fragilidad mucocutánea extensa desde el nacimiento, con formación de tejido de granulación exuberante, principalmente en las zonas perioral, perinasal y centrofacial, y cicatrices atróficas con contractura de pliegues, sindactilia y milia. Se asocia a pérdida de proteínas, hierro y fluidos, con mayor propensión a infecciones. Alta mortalidad temprana [24]. Pérdida total de laminina 332.

La EB de la unión intermedia (anterior EB de la unión no Herlitz) presenta pérdida parcial de laminina 332, por lo que clínicamente se manifiesta de forma similar a la EB de la unión severa, pero con menor severidad [25].

Nivel de compromiso	Tipo	Herencia	Genes mutados (proteína codificada)
Intraepidérmico	Epidermólisis bullosa simple	Autosómica dominante	KRT 5 (queratina 5)
			KRT 14 (queratina 14)
			PLEC (plectina)
			KLHL24 (Kelch-*like* 24)
		Autosómica recesiva	KRT 5 (queratina 5)
			KRT 14 (queratina 14)
			PLEC (plectina)
			STD (antígeno del penfigoide bulloso 1)
			EXPH5 (exofilina 5)
			CD151 (antígeno CD151)
De la unión	Epidermólisis bullosa de la unión	Autosómica recesiva	LAMA3, LAMB3, LAMC2 (laminina 332)
			COL17A1 (colágeno XVII)
			ITGA6, ITGB4 (integrina a6b4)
			ITGA3 (subunidad de integrina a3)
			AMA3A (laminina a3A)
Dérmico	Epidermólisis bullosa distrófica	Autosómica dominante	COL7A1 (colágeno VII)
		Autosómica recesiva	COL7A1 (colágeno VIIA)
Mixto	Epidermólisis bullosa de Kindler	Autosómica recesiva	FERMT1 (*ferritin family homolog 1*)

Tabla 3. Clasificación de las epidermólisis bullosas

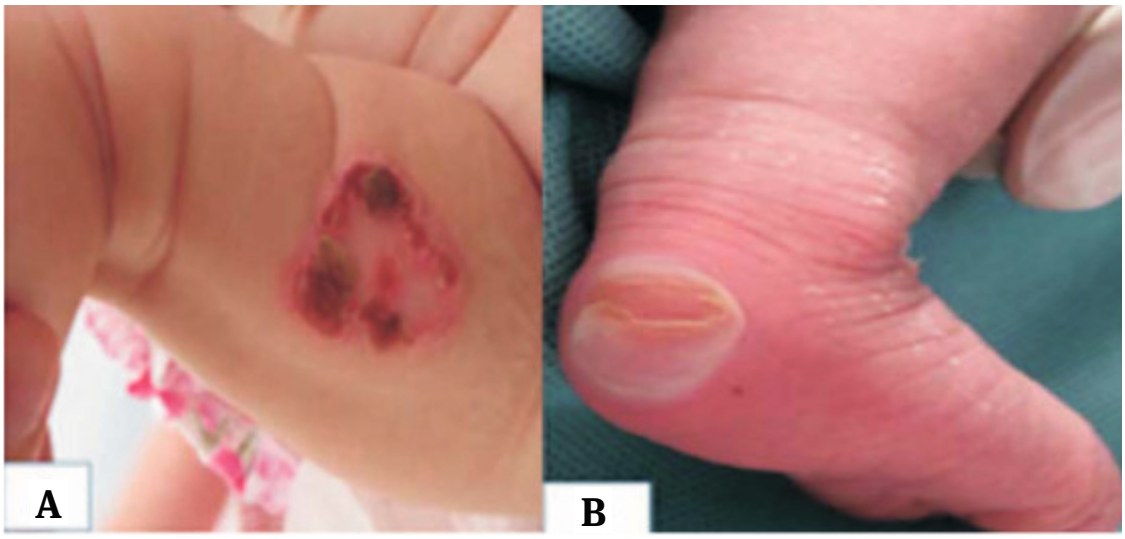

Figura 2. Ampollas fláccidas en sitios de trauma, correspondientes a epidermólisis bullosa simple. Fuente: Vidal G, et al. Arch Pediatr Urug. 2018;89(6):382-8 [22].

Epidermólisis bullosa distrófica

Presenta compromiso de la sublámina densa debido a mutación del gen que codifica para el colágeno tipo VII. Herencia autosómica dominante o recesiva. Se clasifica en EB distrófica dominante y recesiva, y estos, a su vez, se subdividen en varios subtipos que se superponen entre sí **(Tabla 4)** [26].

Epidermólisis bullosa de Kindler (síndrome de Kindler)

Trastorno autosómico recesivo causado por la mutación de FERMT1 que codifica la proteína homóloga de la familia de la ferritina 1, la cual conecta la actina con la matriz extracelular subyacente [26]. Se presenta con ampollas acrales desde la infancia, poiquilodermia y fotosensibilidad. Puede asociarse a compromiso ocular en forma de conjuntivitis, cicatrices conjuntivales, erosiones corneales y ectropión; compromiso oral con gingivitis, periodontitis y pérdida prematura de los dientes; alteraciones genitourinarias como estenosis meatal o uretral, sinequias y estenosis vaginal; y estenosis esofágica o rectal. También presenta mayor riesgo de carcinoma espinocelular [27].

Síndrome de displasia ectodérmica-fragilidad cutánea

Es un trastorno autosómico recesivo, causado por la mutación en el gen de la placofilina 1 (PKP1), que es un componente estructural de los desmosomas. Se presenta con formación de ampolla ante traumas, eritema generalizado, alopecia, distrofia ungueal y queratodermia palmoplantar focal. Puede acompañarse de hipohidrosis [28].

Ictiosis queratinopáticas

Grupo de trastornos de la queratinización producidos por mutación de KRT1, KRT2 y KRT10. más frecuente dentro del grupo de las ictiosis queratinopáticas. Comprende la ictiosis epidermolítica, la ictiosis epidermolítica superficial, la ictiosis epidermolítica anular, la ictiosis de Curth-Macklin, la ictiosis epidermolítica autosómica recesiva, el nevo epidermolítico y la eritrodermia ictiosiforme congénita reticular [29]. En la **Tabla 5** se describen los que tienden a presentarse con ampollas.

Epidermólisis bullosa distrófica	
Recesivas	EB distrófica recesiva severa (antes Hallopeau-Siemens): forma más severa por pérdida completa de colágeno VII. Se caracteriza por presentar ampollas extensas en todo el cuerpo que curan con cicatriz, asociado a sindactilia, deformidad de mitón en manos y pies y contractura de grandes articulaciones. Presentan mayor riesgo de carcinoma espinocelular agresivo. Pueden tener compromiso mucoso y asociarse a alopecia cicatricial, constricciones esofágicas (Figura 3), desnutrición, constipación, anemia ferropénica y osteoporosis. EB distrófica recesiva intermedia (antes no Hallopeau Siemens): similar a la EB distrófica severa, pero con menor severidad.
Dominantes	EB distrófica dominante intermedia: fragilidad cutánea generalizada desde el nacimiento o la infancia temprana, mayor en prominencias óseas. No presenta retraso de crecimiento, anemia ni mayor riesgo de carcinoma espinocelular, a diferencia de las formas recesivas (Figura 4).

Tabla 4. Subtipos de epidermólisis bullosa distróficas

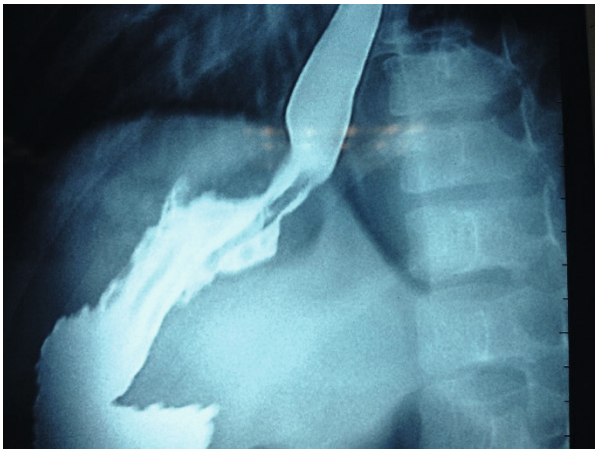

Figura 3. Atresia esofágica, complicación que acompaña a las lesiones cutáneas en epidermólisis ampollar distrófica.

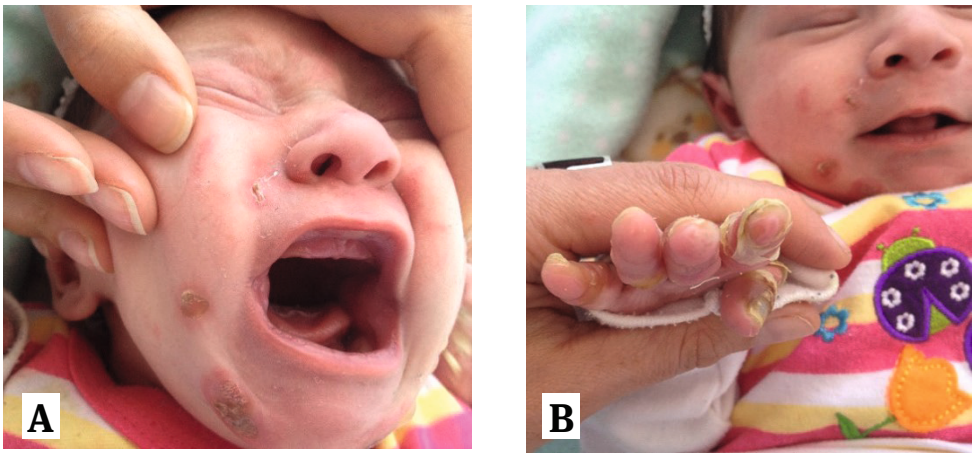

Figura 4. A y B. Fragilidad cutánea generalizada desde el nacimiento, compromiso de las mucosas y las extremidades, además de compromiso periungueal.

Ictiosis queratinopáticas con ampollas	
Ictiosis epidermolítica (eritrodermia ictiosiforme congénita ampollar)	Fragilidad cutánea con ampollas y eritrodermia al nacimiento, secundaria a mutación de KRT 1 o KRT 10. En la infancia, desaparecen las ampollas generalizadas y se mantienen en zonas de trauma. Puede asociarse a queratodermia palmoplantar y son frecuentes las sobreinfecciones bacterianas.
Ictiosis epidermolítica superficial	Forma menos severa que se presenta con hiperqueratosis en áreas de flexión, ampollas y desarrollo de áreas denudadas superficiales de piel hiperqueratósica. Se debe a mutaciones en KRT 2.
Ictiosis epidermolítica anular	Ampollas y descamación desde el nacimiento, que evoluciona con lesiones anulares o policíclicas hiperqueratósicas autorresolutivas. Es debida a mutación en KRT 1.

Tabla 5. Ictiosis queratinopáticas que se presentan con ampollas

Síndrome de Bart

Este término hace referencia a la ausencia congénita de la piel (ACP) asociada a EB. En este, las ampollas se presentan a raíz de la RB y la ACP se presenta como una erosión extensa, lo que puede confundirse con una ampolla destechada. Muchos subtipos de EB se han asociado a esta condición, por lo que actualmente se sugiere la eliminación del epónimo e identificarlo como *ausencia congénita de la piel* y *EB* [25]. La ACP suele ocurrir con mayor frecuencia en las extremidades inferiores y de forma bilateral en forma de *S*, desde las rodillas hacia abajo **(Figura 5)** [30]. Se plantea que podría ser secundario a mutación de COL7A1, que lleva a la formación de colágeno VII termolábil debido a que ocurre con mayor frecuencia en EB distrófica, aunque esto no ha sido demostrado y, además, puede asociarse a otros tipos de EB [31]. Las áreas con ACP suelen sanar alrededor de los 6 meses de edad, y el pronóstico está determinado por la EB asociada [32].

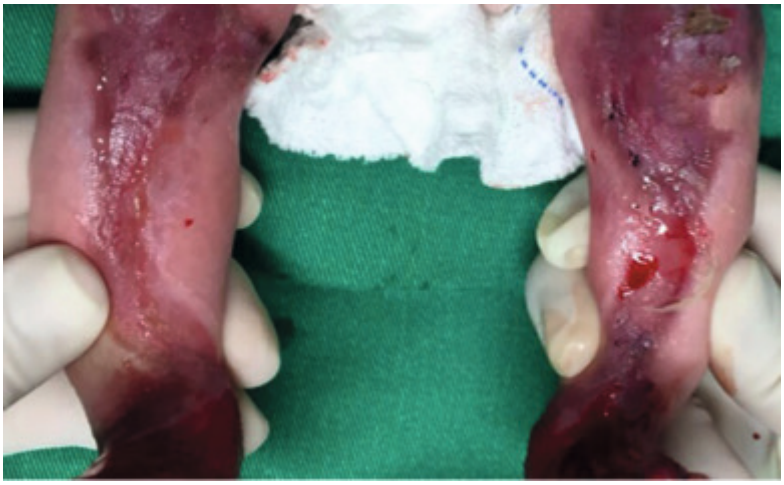

Figura 5. Síndrome de Bart: la ausencia congénita de la piel suele ocurrir con mayor frecuencia en las extremidades inferiores y de forma bilateral en forma de "S" desde las rodillas hacia abajo. Fuente: Teles R, et al. Res Pediatr. 2016;6(2):94-7 [30].

Síndrome de Hay-Wells o AEC

El síndrome de Hay-Wells o AEC (denominado así por la traducción al español de anquilobléfaron, displasia ectodérmica y paladar o labio hendido) [33], es una condición de herencia autosómica dominante que forma parte de las displasias ectodérmicas. Es causado por una mutación en el gen de la proteína tumoral p63 y se caracteriza por la presencia de anquilobléfaron filiforme desde el nacimiento, fisura palatina y alteraciones ectodérmicas (cabello escaso y encrespado, alteraciones ungueales, cambios dentales e hipohidrosis). También puede presentar atresia de conductos lagrimales, deformidad auricular, sindactilia y alteraciones genitales[34]. El 90% de los casos desde el nacimiento presentan eritrodermia, descamación y erosiones superficiales, que histológicamente se condice con ampollas suprabasales, aunque estas pueden no observarse clínicamente[35].

Enfermedad de Hailey-Hailey

La enfermedad de Hailey-Hailey, también conocida como *pénfigo benigno familiar*, es una genodermatosis autosómica dominante con penetrancia completa y expresividad variable, con una incidencia de 1/50.000. Ocurre debido a una mutación del gen ATP2C1 que codifica para la bomba ATPasa calcio/magnesio que regula el calcio intracelular y la adhesión celular. Suele presentarse a partir de la adolescencia con brotes recurrentes de ampollas fláccidas y erosiones sobre una placa eritematosa, que tienden a esparcirse de forma simétrica dejando placas anulares. Se localiza clásicamente en zonas intertriginosas (axilas, pliegues inguinales, zona perianal, pliegues retroauriculares y porción lateral del cuello) y pueden dar lugar a costras, fisuras dolorosas o vegetaciones con mal olor por sobreinfección frecuente[36].

En cuanto a su manejo, las medidas generales incluyen el uso de ropa holgada y evitar la sudoración. El manejo de primera línea sigue siendo los corticoides tópicos de alta potencia, con muchas otras opciones tanto tópicas como sistémicas e intervencionales propuestas para su manejo [16].

Misceláneas

Mastocitosis cutáneas

Las mastocitosis son un grupo de patologías que se desarrollan por la acumulación de mastocitos neoplásicos en varios órganos, debido a mutaciones somáticas en el gen de c-kit. De acuerdo con la Organización Mundial de la Salud (OMS), se categorizan en tres grupos distintos: mastocitosis cutáneas, mastocitosis sistémicas y sarcoma de mastocitos [37]. La mastocitosis cutánea es el tipo de mastocitosis más frecuente en población pediátrica, la que a su vez se subclasifica en mastocitosis cutánea maculopapular, mastocitosis cutánea difusa y mastocitoma cutáneo localizado **(Tabla 6)** [38-41]. Todos los subtipos de mastocitosis cutáneas pueden presentar ampollas en su evolución, debido a la liberación de serinoproteasas con mastocitos; estas pueden generarse de forma espontánea o secundaria a roces o traumas sobre las lesiones y son más frecuentes en la mastocitosis cutánea difusa [39].

Mastocitosis cutáneas	
Mastocitosis cutánea maculopapular	Subtipo más frecuente de mastocitosis en niños (45%-75%). Puede presentarse con fenotipo monomórfico o polimórfico dentro de los dos primeros años de vida, siendo esta última más frecuente en pediatría. En la variante polimórfica, las lesiones son más grandes, de color rojo o café amarillento, con márgenes claros y tienden a comprometer la cabeza, el cuello y las extremidades; su pronóstico es excelente, con resolución espontánea en uno a dos años. La variante monomorfa es más frecuente en edad adulta y las lesiones son más pequeñas y redondas; puede evolucionar con un curso crónico y desarrollar mastocitosis sistémica en la adultez.
Mastocitosis cutánea difusa	Variante menos frecuente en niños (<5%). Se presenta con niveles de triptasa más elevados. Clínicamente, se presenta con paquidermia y eritema difuso, asociada a pápulas y dermografismo, con acentuación de los pliegues cutáneos. Las ampollas pueden ser grandes, sobre una base eritematosa, o pequeñas, sobre piel anaranjada. En cuanto a su pronóstico, tiende a ser espontánea en la gran mayoría de los casos dentro de los primeros cinco años, aunque en el transcurso de la enfermedad puede haber un mayor compromiso con síntomas sistémicos secundarios a la liberación masiva de mediadores y mayor riesgo de compromiso de órganos internos por mastocitos (mastocitosis sistémica) (**Figura 6**) [42].
Mastocitoma cutáneo localizado	Del 10% al 15% de las mastocitosis cutáneas en población pediátrica. La mayoría se presenta dentro de los primeros tres meses de vida, usualmente en sitios de trauma, y tienden a resolver de forma espontánea. Se presentan como máximo tres máculas (aunque tiende a ser único), placas o nódulos de color amarillo, generalmente en la porción distal de las extremidades, que en algunos casos puede superponer una ampolla localizada (**Figura 7**) [43].

Tabla 6. Clasificación las mastocitosis cutáneas

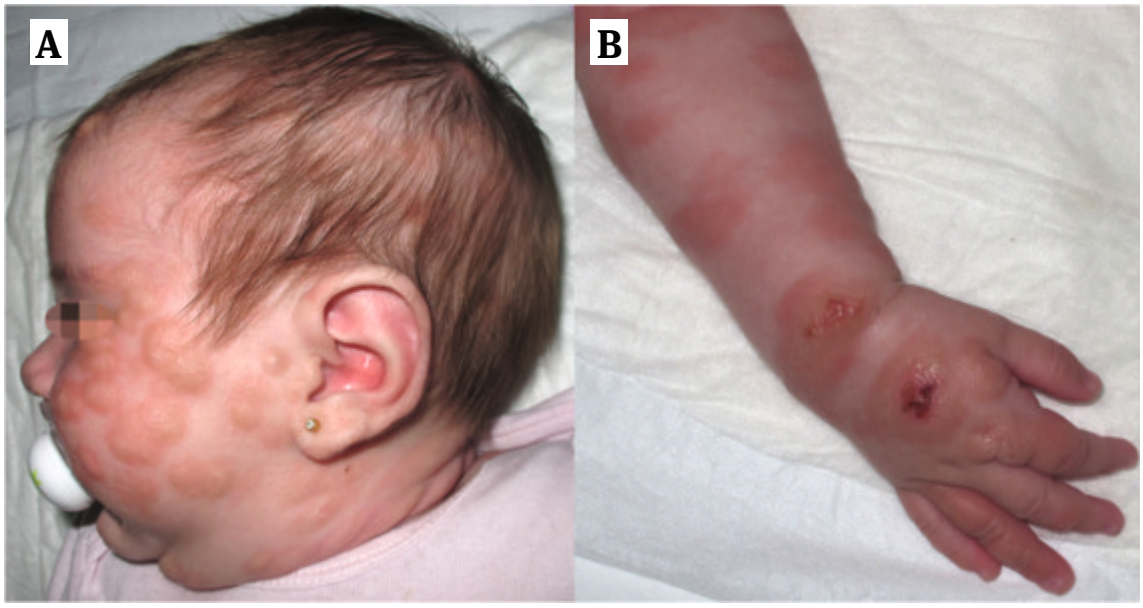

Figura 6. A y B. Mastocitosis cutánea: variante polimórfica; las lesiones son más grandes, de color rojo, o café amarillento, con márgenes claros, y tienden a comprometer la cabeza, el cuello y las extremidades. Fuente: Giacaman A, et al. An Pediatr (Barc). 2023;99(5):350-1 [42].



Figura 7. Mastocitoma solitario: placas de color rojo-amarillo, generalmente en las extremidades, que en algunos casos puede superponer una ampolla localizada. Fuente: Dumas L, et al. Rev Argent Dermatol. 2019;100(2):41-50 [43].

Los síntomas sistémicos pueden estar presente en cualquier tipo de mastocitosis cutánea debido a la liberación de mediadores de mastocitos, lo que no necesariamente implica compromiso sistémico. Los más comunes son prurito, *flushing*, diarrea y sibilancias [44].

A la histología, en todos los tipos de mastocitosis cutánea se observa infiltrado difuso de mastocitos en la dermis y, en grado variable, en la epidermis y celular subcutáneo. Las tinciones de mayor utilidad son el azul de toluidina para la identificación de mastocitos y CD 117 o c-kit en inmunohistoquímica [45].

Aplasia cutis congénita ampollar

La aplasia *cutis* es una condición caracterizada por la ausencia de piel localizada con o sin ausencia de estructuras más profundas, como hueso o duramadre (15%-20%). Su patogenia es desconocida, pero se cree que podría ser secundaria a una falla de cierre del tubo neural. Otros han asociado el uso de fármacos como metamizol, ácido valproico, inhibidores de la enzima convertidora de angiotensina, benzodiacepinas, misoprostol y cocaína a la aparición de esta patología. Por lo general, es de aparición esporádica, aunque existen casos de herencia autosómica dominante o recesiva. El único gen conocido asociado a esto es el BMS1, que codifica para una ATPasa ribosomal [46].

La aplasia *cutis* bullosa es un subtipo de esta entidad, escasamente reportada en la literatura. Se describe usualmente como una bula aislada en el cuero cabelludo al nacimiento, que posteriormente se aplana dejando un área cicatricial cubierta con una membrana fina. En varios casos, no se observa la bula debido a su rotura *in utero* [47]. Algunos de los casos reportados en la literatura presentaron el *signo del collar de pelo*; otros, tumores y malformaciones vasculares como hemangiomas infantiles y manchas en vino de oporto, y otros más escasos con hidrocefalia o alteraciones del nervio óptico.

En cuanto a sus alternativas terapéuticas, las indicaciones no están claramente dilucidadas. La rama del manejo conservador tendería a preferirse para lesiones menores de 1 centímetro e implica el uso de emolientes y vendaje no adherente, mientras que el tratamiento quirúrgico se reserva para lesiones de mayor complejidad **(Figura 8)** [48].

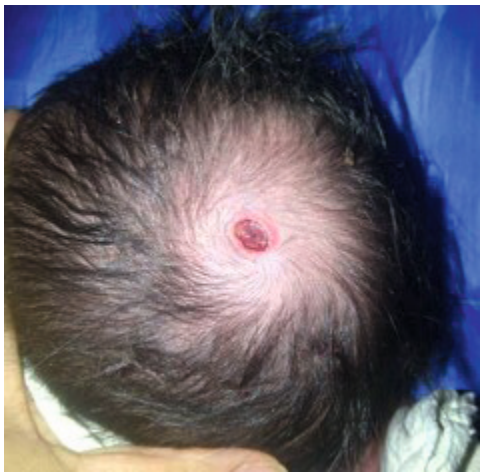

Figura 8. Aplasia cutis congénita: área cicatricial cubierta con una membrana fina. Hospital General Docente Dr. Ernesto Guevara de la Serna. Alicia Fernández Chacón Monografias.com S.A. (s.f).

Histiocitosis de células de Langerhans

La histiocitosis de células de Langerhans (HCL) es una patología poco frecuente, de etiología desconocida. Es causada por la proliferación clonal de células de Langerhans [49] y considerada una patología tanto inflamatoria como neoplásica. Se clasifica según el compromiso en multisistémica y un sistema.

La HCL neonatal se presenta en el 100% de los casos con manifestaciones cutáneas, pero también puede aparecer con hepatomegalia, esplenomegalia, adenopatías, diarrea, distrés respiratorio, trombocitopenia, mortinato, ictericia, compromiso óseo, entre otros [50]. Las lesiones cutáneas son múltiples: papular, eccematosa, nodular, erosiva, ulcerada y papulovesicular. Son únicas o generalizadas y tienden a localizarse en cualquier área corporal [51].

El diagnóstico se confirma mediante el estudio anatomopatológico con inmunohistoquímica positiva para CD1a, CD207, S100 y CD68 y microscopía electrónica con la presencia de gránulos de Birbeck [52, 53]. Una vez confirmado el diagnóstico, es necesario descartar el compromiso de otros órganos [54].

El tratamiento depende del sistema involucrado. Cuando es limitado a la piel y las lesiones son escasas, podrían observarse, ya que la mayoría son autoinvolutivas [55]; también pueden utilizarse corticoides tópicos. En caso de lesiones extensas, se ha descrito el uso de corticoides sistémicos, y ya cuando el compromiso se extiende a otros sistemas además de la piel, se describe el uso de vinblastina combinado con corticoides sistémicos [53].

El pronóstico de estos pacientes depende de la extensión del compromiso. Cuando este es de solo un órgano, se describe una sobrevida de hasta el 100% y menos del 20% de recurrencias en 5 años; sin embargo, si el compromiso es multisistémico, la supervivencia a cinco años es menor del 77%. El 50% está predispuesto a presentar a futuro alteraciones musculoesqueléticas, cicatrices cutáneas, diabetes insípida, alteración en la audición, problemas neuropsiquiátricos, compromiso pulmonar, retraso del crecimiento, cirrosis hepática y neoplasias, como leucemia linfoblástica, entre otros [54].

Ampolla congénita por succión

Ampollas y bulas de etiología benigna que son producidas debido a la succión vigorosa del bebé en etapa intrauterina. Son relativamente frecuentes y pueden observarse en aproximadamente 1 de 240 nacimientos [56]. Suelen localizarse en zonas accesibles para el bebé dentro del útero, es decir, manos, muñecas y porción radial del antebrazo. Son ampollas tensas que miden entre 0,5 y 2 cm y presentan contenido amarillento transparente. Resuelven de forma espontánea en un plazo de días a semanas [57, 58].

Miliaria

La miliaria es una patología benigna y transitoria que es causada por el taponamiento del ducto de las glándulas ecrinas; puede ser superficial en la miliaria cristalina y profundo en la miliaria *rubra* [59]. Es secundaria al sobreabrigo, la oclusión y la exposición a altas temperaturas. Clínicamente se manifiesta como vesículas milimétricas. Son asintomáticas y traslucidas en el caso de la miliaria cristalina, aunque pruriginosas y eritematosas en la *rubra* [60]. El diagnóstico es clínico y el tratamiento se basa en exponer al paciente a ambientes con menor humedad, temperatura y evitar las medidas oclusivas [61].

Dermatosis erosiva vesicular congénita con cicatrices reticuladas

Es una dermatosis poco frecuente, casi anecdótica, de patogenia desconocida. Se manifiesta en recién nacidos prematuros y se caracteriza por presentar erosiones superficiales y vesículas desde el nacimiento con más del 75% de la superficie corporal total comprometida, localizada principalmente en los pliegues. Respeta parcialmente la cara, las palmas y las plantas [62]. Las lesiones son autorresolutivas dentro del primer mes de vida, y dejan cicatrices reticuladas con áreas hipo e hiperpigmentadas según el fototipo del paciente [63]. Puede asociarse a hipoplasia o distrofia ungueal, hipertermia, hipohidrosis en áreas cicatriciales, alopecia cicatricial, alteraciones oftalmológicas y alteración en el neurodesarrollo [64].

Puntos clave

- Prioridad diagnóstica infecciosa: las causas infecciosas, especialmente el virus del herpes simple (VHS) y el impétigo ampolloso/SSSS (mediados por *Staphylococcus aureus*), constituyen la máxima prioridad diagnóstica debido a su rápida evolución hacia el compromiso sistémico, sepsis y alta morbimortalidad si no se tratan precozmente.
- Fragilidad cutánea neonatal: la piel del recién nacido posee una cohesión dermoepidérmica inmadura, lo que incrementa su susceptibilidad tisular. Esto explica por qué estímulos mecánicos mínimos pueden desencadenar ampollas tanto en patologías benignas (ampollas de succión) como en genodermatosis severas.
- Complejidad de las genodermatosis: la epidermólisis ampollosa hereditaria y la incontinencia pigmentaria representan los principales desafíos genéticos en el neonato. Su sospecha clínica temprana ante ampollas recurrentes o con distribución lineal es crucial para evitar el daño multiorgánico y ofrecer asesoramiento genético familiar oportuno.
- Manifestaciones autoinmunes transitorias: las enfermedades ampollares autoinmunes en neonatos (como el pénfigo o penfigoide neonatal) suelen estar mediadas por la transferencia transplacentaria pasiva de anticuerpos IgG maternos, que se caracterizan por un curso clínico autolimitado que resuelve a medida que los anticuerpos de la madre se depuran.
- Necesidad de abordaje interdisciplinario: dada la superposición morfológica inicial entre lesiones benignas y potencialmente mortales, es fundamental implementar un enfoque sistemático inmediato que incluya historia clínica materna minuciosa, biopsia con inmunomapeo y el manejo conjunto por pediatría y dermatología.

CONCLUSIÓN

Las lesiones ampollares en la etapa neonatal pueden ser causadas por una vasta lista de patologías, que pueden clasificarse en infecciosas y no infecciosas e incluyen genodermatosis, trastornos metabólicos e inmunológicos. La diversidad de estas condiciones resalta la importancia de un diagnóstico certero y, por ende, de una historia clínica detallada del paciente para llegar a un diagnóstico preciso y realizar un tratamiento oportuno y multidisciplinario, en especial en las genodermatosis, para disminuir la morbimortalidad y mejorar la calidad de vida de los pacientes.

REFERENCIAS

1. Nischler E, Klausegger A, Hüttner C, Pohla-Gubo G, Diem A, Bauer JW, et al. Diagnostic pitfalls in newborns and babies with blisters and erosions. Dermatol Res Pract. 2009;2009:320403. https://doi.org/10.1155/2009/320403

2. Bloch B. Eigentümliche, bisher nicht beschriebene Pigmentaffektion (Incontinentia pigmenti). Schweiz Med Wochenschr. 1926;56:404-5.

3. Fusco F, Paciolla M, Conte MI, Pescatore A, Esposito E, Mirabelli P, et al. Incontinentia pigmenti: report on data from 2000 to 2013. Orphanet J Rare Dis. 2014;9:93. https://doi.org/10.1186/1750-1172-9-93

4. Kenwrick S, Woffendin H, Jakins T, Shuttleworth SG, Mayer E, Greenhalgh L, et al. Survival of male patients with incontinentia pigmenti carrying a lethal mutation can be explained by somatic mosaicism or Klinefelter syndrome. Am J Hum Genet. 2001;69(6):1210-7. https://doi.org/10.1086/324591

5. Buinauskaite E, Buinauskiene J, Kucinskiene V, Strazdiene D, Valiukeviciene S. Incontinentia pigmenti in a male infant with Klinefelter syndrome: a case report and review of the literature. Pediatr Dermatol. 2010;27(5):492-5. https://doi.org/10.1111/j.1525-1470.2010.01261.x

6. Gianfaldoni S, Tchernev G, Wollina U, Lotti T. Incontinentia pigmenti: A case report of a complex systemic disease. Open Access Maced J Med Sci. 2017;5(4):501-5. https://doi.org/0.3889/oamjms.2017.128

7. Chen H, Ji X, Lai Y, Xie L, Wan C, Li L. Novel *IKBKG* gene mutations in incontinentia pigmenti: report of two cases. Front Med (Lausanne). 2023;10:1303590. https://doi.org/10.3389/fmed.2023.1303590

8. Poziomczyk CS, Recuero JK, Bringhenti L, Diffini Santa Maria F, Wiltgen Campos C, Travi GM, et al. Incontinentia pigmenti. An Bras Dermatol. 2014;89(1):26-36. https://doi.org/10.1590/abd1806-4841.20142584

9. Cammarata-Scalisi F, Fusco F, Ursini MV. Incontinentia Pigmenti. Actas Dermosifiliogr (Engl Ed). 2019;110(4):273-8. https://doi.org/10.1016/j.ad.2018.10.004

10. Leyva-Sartori M, Cortez-Franco F, Carahyua-Pérez D. Incontinencia pigmenti: reporte de un caso. Dermatol Peru. 2006;16(1):70-3.

11. Carney RG. Incontinentia pigmenti: a world statistical analysis. Arch Dermatol. 1976;112(4):535-42.

12. Berlin AL, Paller AS, Chan LS. Incontinentia pigmenti: a review and update on the molecular basis of pathophysiology. J Am Acad Dermatol. 2002;47(2):169-90. https://doi.org/10.1067/mjd.2002.125949

13. Abimelec P, Rybojad M, Cambiaghi S, Moraillon I, Cavelier-Balloy B, Marx C, et al. Late, painful, subungual hyperkeratosis in incontinentia pigmenti. Pediatr Dermatol. 1995;12(4):340-2. https://doi.org/10.1111/j.1525-1470.1995.tb00197.x

14. Minić S, Novotny GEK, Trpinac D, Obradović M. Clinical features of incontinentia pigmenti with emphasis on oral and dental abnormalities. Clin Oral Invest. 2006;10:343-7. https://doi.org/10.1007/s00784-006-0066-z

15. Islam YFK, Khurshid SG. Incontinentia pigmenti and the eye. Curr Opin Ophthalmol. 2022;33(6):525-31. https://doi.org/10.1097/ICU.0000000000000863

16. Ben Lagha I, Ashack K, Khachemoune A. Hailey-Hailey Disease: An Update Review with a Focus on Treatment Data. Am J Clin Dermatol. 2020;21(1):49-68. https://doi.org/10.1007/s40257-019-00477-z

17. Greene-Roethke C. Incontinentia Pigmenti: A Summary Review of This Rare Ectodermal Dysplasia With Neurologic Manifestations, Including Treatment Protocols. J Pediatr Health Care. 2017;31(6):e45-e52. https://doi.org/10.1016/j.pedhc.2017.07.003

18. Shah KN. Incontinentia pigmenti clinical presentation. Medscape. Disponible en: https://shorturl.at/lXMzM

19. Has C, Fischer J. Inherited epidermolysis bullosa: New diagnostics and new clinical phenotypes. Exp Dermatol. 2019;28(10):1146-52. https://doi.org/10.1111/exd.13668

20. Mariath LM, Santin JT, Schuler-Faccini L, Kiszewski AE. Inherited epidermolysis bullosa: update on the clinical and genetic aspects. An Bras Dermatol. 2020;95(5):551-69. https://doi.org/10.1016/j.abd.2020.05.001

21. Coulombe PA, Kerns ML, Fuchs E. Epidermolysis bullosa sim- plex: a paradigm for disorders of tissue fragility. J Clin Invest. 2009;119(9):1784-93. https://doi.org/10.1172/JCI38177

22. Vidal G, Carrau F, Lizarraga M, Álvarez M. Epidermólisis ampollar: a propósito de un caso clínico. Arch Pediatr Urug. 2018;89(6):382-8. http://dx.doi.org/10.31134/AP.89.6.4

23. Arin MJ. The molecular basis of human keratin disorders. Hum Genet. 2009;125(4):355-73. https://doi.org/10.1007/s00439-009-0646-5

24. Kiritsi D, Has C, Bruckner-Tuderman L. Laminin 332 in junctional epidermolysis bullosa. Cell Adh Migr. 2013;7(1):135-41. https://doi.org/10.4161/cam.22418

25. Fine JD, Bruckner-Tuderman L, Eady RA, Bauer EA, Bauer JW, Has C, et al. Inherited epidermolysis bullosa: updated recommendations on diagnosis and classification. J Am Acad Dermatol. 2014;70(6):1103-26. https://doi.org/10.1016/j.jaad.2014.01.903

26. Ashton GH. Kindler syndrome. Clin Exp Dermatol. 2004;29(2):116-21. https://doi.org/10.1111/j.1365-2230.2004.01465.x

27. Lai-Cheong JE, McGrath JA. Kindler syndrome. Dermatol Clin. 2010;28(1):119-24. https://doi.org/10.1016/j.det.2009.10.013

28. Bergman R, Sprecher E. Histopathological and ultrastructural study of ectodermal dysplasia/skin fragility syndrome. Am J Dermatopathol. 2005;27(4):333-8. https://doi.org/10.1097/01.dad.0000157451.46657.a6

29. Takeichi T, Akiyama M. Inherited ichthyosis: Non-syndromic forms. J Dermatol. 2016;43(3):242-51. https://doi.org/10.1111/1346-8138.13243

30. Teles R, Prazeres da Silva A. Síndrome de Bart: Relato de caso. Res Pediatr. 2016;6(2):94-7.

31. Chiaverini C, Charlesworth A, Fernandez A, et al. Aplasia cutis congenita with dystrophic epidermolysis bullosa: clinical and mutational study. Br J Dermatol. 2014;170(4):901-6. https://doi.org/10.1111/bjd.12741

32. Martinez-Moreno A, Ocampo-Candiani J, Alba-Rojas E. Epidermolysis bullosa with congenital absence of skin: Review of the literature. Pediatr Dermatol. 2020;37(5):821-6. https://doi.org/10.1111/pde.14245

33. Amorim RP, Nakata MVYM, Gonçalves VGP, Castro IM, Haddad GR, Abbade LPF. Hay-Wells Syndrome: the challenges of a nine-year follow-up. An Bras Dermatol. 2024;99(6):964-6. https://doi.org/10.1016/j.abd.2023.09.012

34. Serra G, Antona V, Giuffré M, Li Pomi F, Lo Scalzo L, Piro E, et al. Novel missense mutation of the TP63 gene in a newborn with Hay-Wells/Ankyloblepharon-Ectodermal defects-Cleft lip/palate (AEC) syndrome: clinical report and follow-up. Ital J Pediatr. 2021;47(1):196. https://doi.org/10.1186/s13052-021-01152-y

35. Ferone G, Mollo MR, Thomason HA, Antonini D, Zhou H, Ambrosio R, et al. p63 control of desmosome gene expression and adhesion is compromised in AEC syndrome. Hum Mol Genet. 2013;22(3):531-43. https://doi.org/10.1093/hmg/dds464

36. Rogner DF, Lammer J, Zink A, Hamm H. Darier and Hailey-Hailey disease: update 2021. J Dtsch Dermatol Ges. 2021;19(10):1478-501. https://doi.org/10.1111/ddg.14619

37. Khoury JD, Solary E, Abla O, Akkari Y, Alaggio R, Apperley JF, et al. The 5th edition of the World Health Organization Classification of Haematolymphoid Tumours: Myeloid and Histiocytic/Dendritic Neoplasms. Leukemia. 2022;36(7):1703-19. https://doi.org/10.1038/s41375-022-01613-1

38. Hussain SH. Pediatric mastocytosis. Curr Opin Pediatr. 2020;32(4):531-8. https://doi.org/10.1097/MOP.0000000000000922

39. Lange M, Niedoszytko M, Renke J, Gleń J, Nedoszytko B. Clinical aspects of paediatric mastocytosis: a review of 101 cases. J Eur Acad Dermatol Venereol. 2013;27(1):97-102. https://doi.org/10.1111/j.1468-3083.2011.04365.x

40. Sarcina D, Giovannini M, Oranges T, Barni S, Pedaci F, Liccioli G, et al. Case Report and Review of the Literature: Bullous Skin Eruption After the Booster-Dose of Influenza Vaccine in a Pediatric Patient With Polymorphic Maculopapular Cutaneous Mastocytosis. Front Immunol. 2021;12:688364. https://doi.org/10.3389/fimmu.2021.688364

41. Gündüz Ö, Yıldırım D, Erdoğan FG, Kaya B, Doğan H. Solitary Bullous Mastocytoma with Dermoscopic Features in a Neonate. Dermatol Pract Concept. 2019;9(4):302-3. https://doi.org/10.5826/dpc.0904a12

42. Giacaman A, Salinas JA, Guibelalde M, Álvarez-Twose I, Martín-Santiago A. Mastocitosis cutánea

difusa en una niña con polimorfismo M541L en el gen KIT: respuesta al tratamiento con imatinib. An Pediatr (Barc). 2023;99(5):350-1. http://doi.org/10.1016/j.anpedi.2023.07.009

43. Dumas L, Peroni D, Maino O, Acuña C, Tubio R. Mastocitosis cutánea en niños: reporte de 23 casos en 5 años. Rev Argent Dermatol. 2019;100(2):41-50.

44. Brockow K, Bent RK, Schneider S, Spies S, Kranen K, Hindelang B, et al. Challenges in the Diagnosis of Cutaneous Mastocytosis. Diagnostics (Basel). 2024;14(2):161. https://doi.org/10.3390/diagnostics14020161

45. Klaiber N, Kumar S, Irani AM. Mastocytosis in Children. Curr Allergy Asthma Rep. 2017;17(11):80. https://doi.org/10.1007/s11882-017-0748-4

46. Marneros AG. Genetics of aplasia cutis reveal novel regulators of skin morphogenesis. J Invest Dermatol. 2015;135(3):666-72. https://doi.org/10.1038/jid.2014.413

47. Watchmaker L, Watchmaker J. Bullous aplasia cutis congenita: A rare presentation of a rare disease. Dermatol Online J. 2020;26(2):13030/qt45j7f7k7.

48. Humphrey SR, Hu X, Adamson K, Schaus A, Jensen JN, Drolet B. A practical approach to the evaluation and treatment of an infant with aplasia cutis congenita. J Perinatol. 2018;38(2):110-17. https://doi.org/10.1038/jp.2017.142

49. Narendran V. The skin of the neonate. En: Fanaroff and Martin's Neonatal-Perinatal Medicine. 11.ª edición. Elsevier; 2020. pp. 1992-2026.

50. McClain KL. Histiocytic diseases of neonates. Langerhans Cell Histiocytosis, Rosai-Dorfman Disease, and Juvenile Xanthogranuloma. Clin Perinatol. 2021;48(1):167-79. https://doi.org/10.1016/j.clp.2020.11.008

51. Kittler NW, Howard RM, Frieden IJ. Vesiculopustular and erosive disorders in newborns and infants. En: Dermatology. 3.ª edición. Elsevier; 2019. pp. 568-85.

52. Barrios K, Patiño O, Muñoz N, Moneriz C. Congenital Langerhans cell histiocytosis. Histiocitosis congénita de células de Langerhans. Biomedica. 2020;40(3):464-71. https://doi.org/10.7705/biomedica.5150

53. Fraitag S, Emile JF. Cutaneous histiocytoses in children. Histopathology. 2022;80(1):196-215. https://doi.org/10.1111/his.14569

54. Astigarraga I, García S, Pérez A, Gutiérrez I, Santa María V, Rodríguez-Vigil C, et al. Histiocitosis de células de Langerhans: avances en la patogenia y práctica clínica. An Pediatr. 2022;97(2):130. https://doi.org/10.1016/j.anpedi.2022.05.002

55. Tillotson CV, Anjum F, Patel BC. Langerhans Cell Histiocytosis. [Actualizado el 18 de abril de 2024]. En: StatPearls [Internet]. Treasure Island (FL): StatPearls Publishing; 2024.

56. Monteagudo B, León-Muiños E. Neonatal sucking blisters. Indian Pediatr. 2010;47(9):794.

57. Adam R, Schroten H. Picture of the month: congenital sucking blisters. Arch Pediatr Adolesc Med. 2007;161(6):607-8. https://doi.org/10.1001/archpedi.161.6.607

58. Vella KM, Lara-Corrales I, Rai BK, Kukreti V. Suction Blisters. JAMA Dermatol. 2020;156(11):1248. https://doi.org/10.1001/jamadermatol.2020.2675

59. Hussain S, Venepally M, Treat JR. Vesicles and pustules in the neonate. Sem Perinatol. 2013;37(1):8-15. https://doi.org/10.1053/j.semperi.2012.11.005

60. Reynolds S, Punia H, Harrison LB, Rodriguez-Garcia C. A guide to neonatal rashes. Paediatr Child Health. 2022;32(12):463-70.

61. Sahin A, Karadag Oncel E, Ozkul MT, Oncel MY. Sprinkled water drops on the skin in newborns: congenital miliaria crystallina. Arch Dis Child Fetal Neonatal Ed. 2020;105(5):562. https://doi.org/10.1136/archdischild-2020-319008

62. Wong V, Fischer G. Congenital erosive and vesicular dermatosis with reticulated supple scarring. Australas J Dermatol. 2017;58(4):e236-9. https://doi.org/10.1111/ajd.12579

63. Tlougan BE, Paller AS, Schaffer JV, Podjasek J, Mandell J, Nguyen X, et al. Congenital erosive and vesicular dermatosis with reticulated supple scarring: unifying clinical features. J Am Acad Dermatol. 2013;69(6):909-15. https://doi.org/10.1016/j.jaad.2013.08.015

64. Espagnon C, Ventéjou S, Barbarot S, Miquel J. Dermatología neonatal. Dermatología. 2024;58(3):1-30.